Acil Ortopedik Görüntülemede Esaslar ve Tuzaklar

Doç. Dr. Şule Akköse Aydın
U.Ü.T.F Acil Tıp AD
VI. Ulusal Acil Tıp Kongresi 2010

Sunum Planı

- Ekstremite için standart ve ek görüntüleme
- İskelet radyografisi yorumu için yaklaşım
- Kolay atlanabilen kırık ve çıkıklar
- Olgular

Ekstremite için standart ve ek görüntüleme

	Standart Görüntüleme	Ek Görüntüleme
Omuz	Ön-arka: eksternal rotasyonda İnternal rotasyonda	Y görüntü (travma için standart) Aksiller
Klavikula	Ön-arka Açılı ön-arka (15°)	
Dirsek	Ön-arka Lateral	Oblik, kapitellum görüntüsü Olekranon görüntüsü (aksiyal)
El bileği	Arka-ön Lateral Pronasyon oblik	Skafoid görüntü(ulnar deviasyonda arka-ön) Supinasyon oblik Karpal tünel görüntüsü (aksiyal)
El	Arka-ön Lateral Pronasyon oblik	Supinasyon oblik (top tutucu görüntüsü)
Parmak	Arka-ön Lateral Pronasyon oblik	

Ekstremite için standart ve ek görüntüleme

	Standart Görüntüleme	Ek Görüntüleme
Pelvis	Ön-arka	CT Judet görüntüsü (oblik asetabulum) İnlet ve outlet görüntüler
Kalça	Ön-arka (pelvis) Kurbağa bacağı veya internal oblik	Kasık lateral
Diz	Ön-arka Lateral	Oblik görüntüler (2) Aksiyal "gün doğumu" patellar görüntü İnterkondiler çentik görüntüsü
Ayak bileği	Ön-arka Lateral Mortise (15° internal oblik)	Oblik görüntüler (2)
Ayak	Ön-arka Lateral İnternal oblik	Kalkaneus aksiyal görüntü Eksternal oblik

İskelet Radyografisi Yorumu İçin Yaklaşım

Sistematik yaklaşım (ABCS)	
Adequacy (uygunluk)	Tüm görüntüleme yapılmış Doğru pozisyon ve penetrasyon (doz)
Alignment (hizalanma)	Tüm kemikler arasındaki anatomik ilişki doğal
Bones (kemikler)	Kırık hattı, korteks veya trabekula ayrılmasını ara Ayrılmamış kırıklar için ek görüntüleme gerekebilir Psödofraktürler fraktürü taklit edebilir
Cartilage (kıkırdak)	Eklemler normal genişlikte olmalı ve mesafe sabit olmalı Eklem aralığı içinde kırık parçaları gözlenebilir
Soft tissues (yumuşak doku)	Yumuşak doku şişliği, eklem efüzyonu ve yağ planlarının yer değiştirmesinin görülmesi kırığı görmekten daha kolay olabilir

Hedeflenmiş yaklaşım

- Yaralanmanın sık olduğu yerlerde
- Kolayca gözden kaçabilecek yaralanmalarda

Kolay Atlanabilen Kırık ve Çıkıklar

Hafif klinik ve radyografik bulgu veren ve sık görülen yaralanmalar.
Kırıklar genelde minimal deplase veya nondeplasedir. Bu yaralanmaları görüntüleyebilmek için ek görüntü gerekebilir.
Bu kırıklardan bazıları atlanırsa kısmen ciddi sonuçlar doğurur (*)

Omuz	Posterior çıkık * Proksimal humerus kırığı ve posterior humerus çıkığı birlikte * Distal klavikula kırığı veya akromiyoklavikuler çıkık
Dirsek	Erişkin – radial baş kırığı Çocuk – suprakondiler, lateral kondiler ve medial epikondiler kırık *
Önkol	Monteggia ve Galeazzi kırıklı çıkıkları *
El bileği	Distal radius kırığı Karpal kırıklar: skafoid (*), triquetrum vb. Çıkıklar/instabilite: perilunate, lunat, skafolunat çıkık * Metakarpal taban kırığı
El	Tendon ve ligament yaralanmaları *; falanks avülziyon kırıkları

Kolay Atlanabilen Kırık ve Çıkıklar

Hafif klinik ve radyografik bulgu veren ve sık görülen yaralanmalar.
Kırıklar genelde minimal deplase veya nondeplasedir. Bu yaralanmaları görüntüleyebilmek için ek görüntü gerekebilir.
Bu kırıklardan bazıları atlanırsa kısmen ciddi sonuçlar doğurur (*)

Pelvis	İzole pubik ramus kırığı, iliak kanat kırığı, avülziyonlar (iskial tüberositas, iliak spine) Asetabular kırıklar * Posterior pelvik halka kırıkları (sakral kanat kırıkları)
Kalça	Femur boyun kırığı (yaşlılarda, osteoporotiklerde) * İntertorakanterik kırık * Pubik ramus kırığı veya diğer pelvik kırıklar
Diz	Tibial plato kırığı (lateral plato) * Patellar kırıklar (vertikal veya oblik) Osteokondral kırıklar ve ligament veya menisküs yaralanmaları *
Ayak bileği	Lateral malleol kırığı Ligament yırtığı veya instabilitesi Beşinci metatars taban, naviküler ve diğer orta ayak kırıkları
Ayak	Kalkaneus ve talus kırıkları * Tarso-metatarsal kırıklı çıkıklar

Psödofraktürler

- Anatomik varyantlar (konjenital anomaliler)
- Çocuklarda gelişimsel problemler (büyüme hattı, ossifikasyon merkezleri) – karşılaştırmalı film gerekir
- Dejeneratif değişikler (yaşlı hastalar), eski travma
- Besleyici arter foraminası
- Görüntüleme artefaktları
- Suboptimal veya yanlış pozisyon verme

Olgu 1

- 32 yaşında erkek hasta bisikletten düşmüş
- Sağ omuz ağrısı mevcut
- Omuz hareketleri ağrılı
- Omuzda deformite ve lokal hassasiyet yok

Eksternal rotasyonda AP görüntü, büyük tuberosity lateralde (arrow)
İnternal rotasyonda AP görüntü, büyük tuberosity öne doğru dönmüş.
Humerus başı dönük, küçük tuberosity medialde görünüyor (*arrowhead*).

Omuz Dislokasyonunda Ek Grafiler

Skapular Y Grafi
- Özellikle posterior dislokasyon tanısı için
- Glenohumeral eklemin frontal görüntüsü
- Pozisyon için omuzun hareket ettirilmesine gerek yok

Aksillar Grafi
- Özellikle posterior dislokasyon tanısı için
- 15 derecelik bir abduksiyona gerek var
- Ağrılı olabilir

Normal Y grafi

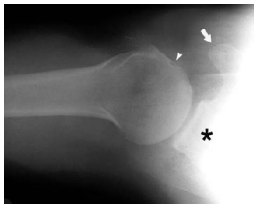

Humerus başı ile glenoid fossanın yaptığı eklem *(asterisk).*
Aksillar grafide oryantasyonu sağlayan korakoid çıkıntının anterioru (arrow).

Omuz Çıkığının Y Plan Görünümü

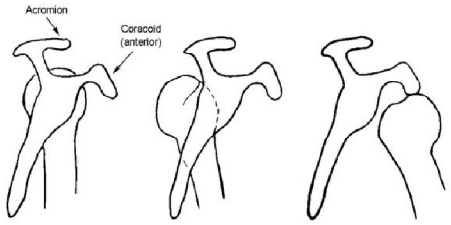

Normal Posterior Dislokasyon Anterior Dislokasyon

Normal Y Posterior D Anterior D

Aksillar Posterior D Aksillar Anterior D

Humerus başı glenoid fossanın arkasına disloke olmuş

Humerus başı glenoid fossanın önüne disloke olmuş

Posterior dislokasyon
Ampul görüntüsü, humerus başı internal rotasyonda ve glenoid fossa ile örtüşmesi azalmış (arrows).

Anterior dislokasyon
En sık görülen tip; humerus başı subkorokoid konumda
Humerus başı eksternal rotasyonda ve glenoid fossadan ayrılmış durumda

Olgu 1

- Olgu 1'in AP grafisi
- Posterior dislokasyon ve ampul görüntüsü

Olgu 2, 24 y, e, kavga esnasında her iki koluna cop ile darbe almış, sağ dirsek ve sol ön kolda ağrısı var

Sol ön kol

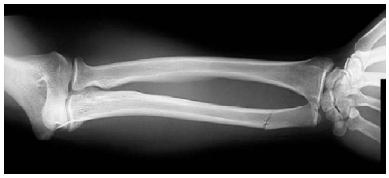

Dirsek Yaralanmaları

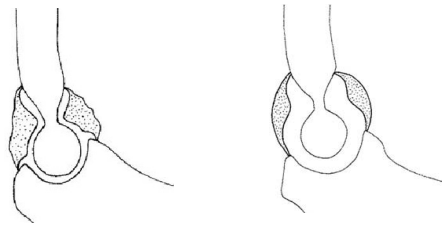

A: Ön ve arka yağ yastıkçıkları koronoid ve olekranon çukurunda yer alır
B: Travmatik hemartroz varsa dışarıya doğru yer değiştirirler

Dirsek Yaralanmaları

Ön yastık lateral grafide görülebilir *(arrow)*, arka yastık görülmez
Hastamızda ön yastık dışa kaymış *(arrow)* ve arka yastık *(arrowhead)* görünür hale gelmiştir
Bu grafide kırık görülmemektedir

Dirsek Yaralanmaları

Parlak ışıklı grafi (parmak seviyesi) yastıkları görmek için gerekebilir
Kemik grafileri genellikle sert çekilir
A: Standard lateral grafi, kırık ve yastıklar görünmüyor
B: Parlak ışık, ön ve arka yastık görünüyor, kırık görünmüyor

Nightstick kırığı: Cop ile direk darbe sonucu sol ulnar cisim kırığı
Dirsek ve el bileği normal.
Eğer daha güçlü bir darbe sonucu ulna yer değiştirirse eş zamanlı radius başı disloke olur (Monteggia lezyonu)

Dirsek Yaralanmaları

- Radius başı kırıkları yaygındır
- Standart dirsek grafileri ile atlanabilir
- Ek görüntüler istenmelidir (obliq)

Olgu 3: 26 y, e, elini masaya çarpmış, el bileğinde ağrı mevcut.
5 hafta önce bisikletten düşmüş, AS'te el bileğinde yumuşak doku yaralanması nedeniyle atel uygulanmış. Öneri üzerine ortopediste başvurmuş ve ortopedist tarafından atel çıkartılmış.

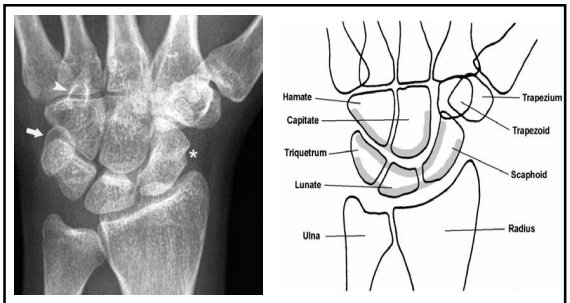

PA grafi: Proksimal ve distal karpal kemiklerin normal dizilişi
Karpal kemiklerin eklem yüzeyleri 3 düz ark oluşturmaktadır (gray lines).
İnterkarpal aralıklar birbirine eşit ve yaklaşık 1-2 mm'dir
Asterisk: Radius ve scaphoidin oluşturduğu çukur (normal variant)
Arrowhead: Os hamatenin kancası

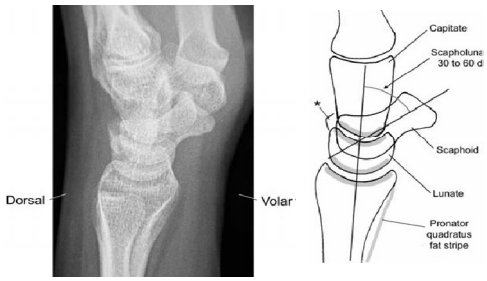

Lateral grafi: Karpal kemiklerin eklemleri görünüyor.
4 tane C şeklinde eklem yüzeyi mevcut.
Distal radius ekseni ile lunat ve kapitat kemiğin ekseni aynı hizada yer alır
Skapholunate açı skaphoid ve lunatın uzun ekseni arasında yer alır (30-60 derece)
Asterisk: Triquetrum kemiği

Olgu 3 / El Bileği PA grafi

1. Ulnar styloid kırık

- Grafide belirgin olarak görünüyor (*arrowhead*).
- Ulnar styloid kırığı genellikle tek başına değildir
- Sıklıkla distal radius kırığı eşlik eder
- Olgu 3 de radius kırığı yok

2. Skapholunate ayrışma

Skapholunate ligamentin kopmasına bağlı skaphoid kemik ile lunat kemik arasındaki boşluk artmıştır (*).

Terry-Thomas işareti

- Skapholunate ligamentin komplet yırtığında skaphoid kemik volare doğru döner, PA grafide daha kısa görünür
- Skaphoidin distal parçası halka şeklinde görünür (*arrow*).

Olgu 3

Olgu 3

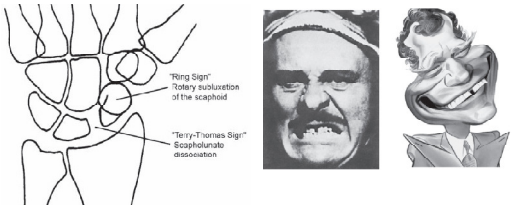

Terry-Thomas işareti
İngiliz komedyen Terry- Thomas yüzünü buruşturduğunda ön kesici dişleri arasında bir boşluk oluşmaktadır
Amerikalı David Letterman da benzer bir gülüşe sahip

Olgu 3

3. Karpal malalignment

- Karpal kemiklerin eklem yüzeyleri aynı hizada değil
- Proksimal ve distal karpal kemikler üst üste biner
- Lunat kemik üçgen şeklinde tıpkı bir dilim kek gibi görünür (L)

Olgu 3

4. Dorsal perilunate dislokasyon

- Kapitat kemik lunat kemiğin dorsaline disloke olmuş (*arrowhead*)
- Lunat kemiğin volare doğru eğilmesi çok belirgin değil (*arrow*).
- Skaphoid kemik volare doğru dönmüş ve skapholunate açı 60° den fazla (*white lines*)

Olgu 4

- 27 y, e, 6 metre yüksekten düşme
- Hemodinami stabil, el bileğinde belirgin kırık haricinde başka patoloji yok
- Pelvik muayenede kompresyonla hassasiyet mevcut

B: X ışınının üst açılanması ile elde edilen grafide (outlet view) pubik kırık belirgin olarak görünüyor (*arrowhead*).

A: Sol pubik kemikte düzensizlik var (*arrowhead*).

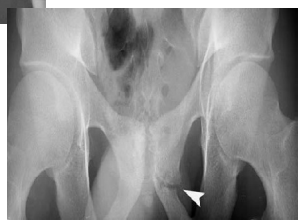

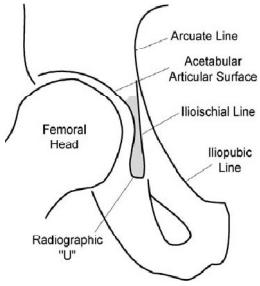

Radyografik gözyaşı damlası:
İlioiskiyal hat ve asetabulum eklem yüzeyi arasındaki gri alan
Radiyografik U harfi:
Asetabulum eklem yüzeyinin inferior dudak kısmıdır

Olgu 4

- Hafif bir rotasyon ilioiskiyal hattın asetabulum eklem yüzeyine doğru kaymasına neden olur ve gözyaşı damlası kaybolur

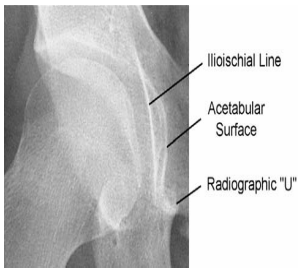

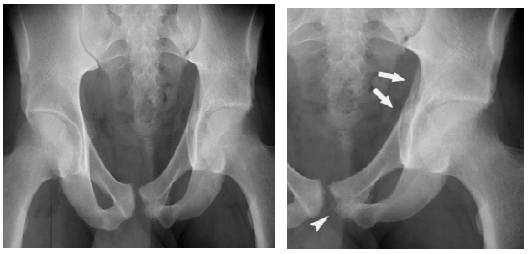

AP grafi: Pubik cisimde kırık (*arrowhead*) ve iliopubik hattın mediyale doğru yer değiştirmesi (*arrows*).
Bu bulgular asetabulumun anteriyor sütununda kırık olduğunu gösterir.

Olgu 4 / Asetabulumun Yapısı

- Anterior sütun radyografik olarak iliopubik hatta karşılık gelir
- Posterior sütun radyografik olarak ilioiskiyal hatta karşılık gelir
- Anterior ve posterior sütunlar üstte asetabular kubbede yakınlaşırlar

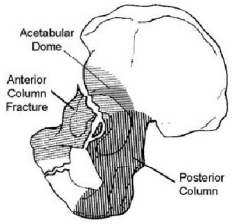

Olgu 4 BT: Asetabular kubbeye uzanan ancak parçalı olmayan kırık izleniyor. Kırık yer değiştirmediği için cerrahi fiksasyona gerek yok

Olgu 4 BT:
Femur başı seviyesinden geçen kesitte asetabular kırık (*arrow*).
Asetabulumun medial duvarında ayrışmış küçük kırıklar mevcut (*arrowhead*).
Sağ asetabulumda ise normal quadrilateral tabaka görülüyor (*small arrows*).

Asetabulum kırığı / Olgu 5

- **Olgu 5: Y şeklinde asetabulum kırığı**
- Asetabulumun posterior sütunu (ilioiskiyal hat) mediale doğru yer değiştirmiştir.
- Femur başı mediale doğru yer değiştirmiştir.
- Asetabulum anterior sütunundaki kırık iliopubik hattı kesintiye uğratmıştır (*arrow*).
- Pubik cisimde kırık görünmektedir (*arrowhead*).

Asetabulum kırığı / Olgu 5

- BT' de asetabulum kırığının asetabular kubbeyi içerdiği görülüyor
- Femur başında küçük bir kırık (*arrowhead*) ve mesane ile rektum arasında az miktarda kan görünmektedir (*asterisk*).
- İv kontrast maddenin mesaneye henüz girmeye başladığı göze çarpmaktadır (B).

Olgu 6: 24, y, k, yavaş hızda giden bir aracın tamponu sağ dizine çarpmış ve hasta yere düşmüş. Dizi kısa sürede şişmiş.
Muayenede dizin ön ve yan yüzünde hassasiyet mevcut.
Orta derecede bir effüzyon mevcut ve fleksiyon kısıtlı (45 derece).

Olgu 6: AP grafi detaylı incelendiğinde kortikal yüzeyde düzensizlik ve trabeküler dansite artışına yol açan kompresyon kırığı göze çarpmaktadır (*arrowheads*).
Tibial plato laterale doğru yer değiştirmiş ve femoral kondil ile kendisini birleştiren hatta kayma meydana gelmiştir (*lines*).

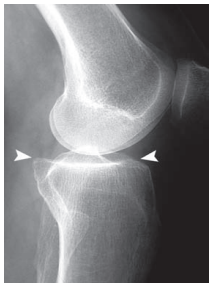

Normal lateral grafi:
Hem medial ve lateral tibial plato (*arrowheads*) hem de femoral kondiller birbirinin üstüne binmiştir.

Olgu 6: Kırık görünmüyor, kortekste şüpheli bir kesinti mevcut (*black arrowhead*).
Semimembranöz tendon içinde aksesuar kemik görünüyor (a*rrow).*
Proksimal tibiofibular eklem (w*hite arrowhead)*

Olgu 6

- Bu olguda klasik olarak tampon kırığı mevcuttur.
- Araç yavaş olmakla birlikte böyle bir mekanizmayla oluşan yaralanmalar ciddi sonuçlar doğurmaktadır.

Lateral tibial çıkıntının yanında kırık görünmektedir *(arrowhead).*
Tibial platonun yan yüzeyinde depresse fragman yer almaktadır (a*rrow).*

Olgu 7

- 35 y, erkek, caddeyi geçerken yavaş hızda bir aracın çarpması sonucu düşüyor
- Hasta AS' e sağ göğüste ve sağ dizde ağrı şikayetiyle başvuruyor
- Çekilen grafilerinde sağ 5. kotta kırık saptanıyor
- Sağ diz grafisi normal olarak değerlendiriliyor
- Analjezi ve diz immobilizasyonu sağlanarak taburcu ediliyor

Olgu 7

Normal olarak değerlendirilen AP ve lateral diz grafileri

Ertesi gün diz grafileri yeniden değerlendiriliyor ve hasta AS' e çağrılıyor

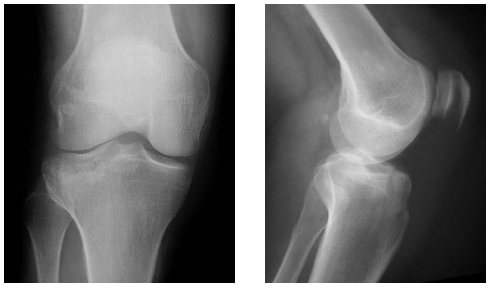

Lateral tibial platoda deplase kırık mevcut

Olgu 7

- Yeniden çekilen grafilerde kırığın bir gün önceye göre daha deplase olduğu görülüyor

Olgu 7: Ertesi gün çekilen grafide belirgin olarak deplase olmuş kırık
Eklem devamlılığının sağlanması için cerrahi gerekmektedir

Olgu 8

- 26, y, erkek, spor yaparken sol ayak bileğini burkmuş, ayak bileği kısa sürede şişmiş
- Hasta kendi ağırlığını taşıyabiliyor ancak yardımsız en fazla iki adım atabiliyor
- Muayenede bileğin mediali daha şiş, hassas ve ekimotik.
- Deformite yok, plantar ve dorsi- fleksiyon kısıtlı

Olgu 8

Standart ayak bileği görüntülemesinde 3 grafi önerilmektedir.
AP, lateral ve mortise grafisi
AP grafide lateral malleol ile lateral eklem aralığı üst üste biner.
Mortise grafisi 15 derece internal rotasyonda çekilen AP grafidir

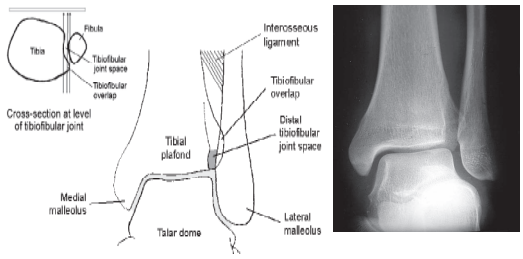

Normal mortise grafisi
Mortise eklem aralığı 4 mm eninde olmalı (*light gray*).
Distal tibiofibular eklem mortise eklem aralığından daha geniştir 5.5 mm (*dark gray*).

Olgu 8

A: Mortise grafisi: *D*istal tibiofibular eklem biraz genişlemiştir (*arrow*)
Lateral eklem aralığı medial eklem aralığına göre artmıştır (*arrowhead*)
Bunun nedeni distal tibiofibular eklemde ayrışma olmasıdır.
B: Hastanın sağlam sağ ayak bileği Mortise grafisinde normal eklem aralıkları görülmektedir.

Olgu 8: Distal tibianın posterior yüzeyinde birkaç küçük kemik fragmanı görünmektedir (*arrowheads*).
Bu küçük kırıkların nedeni PITF ligamentin yaralanmasıdır.
Yaygın olarak görülen ve bir aksesuar kemik olan os *trigonum* (*arrow*), yanlışlıkla kırık olarak değerlendirilebilir.

Olgu 9 / Başka bir hasta ayak bileğini burkmuş ve ciddi ağrısı mevcut

AP grafi

Mortise grafi

Olgu 9 / Maisonneuve Kırığı

Mortise grafi: Medial malleolde kırık (*arrowhead*)

Genişlemiş distal tibiofibular eklem aralığı (*arrow*).

Aynı hastanın fibula proksimalinde kırık mevcut (*arrow*).

Teşekkürler