PULMONER TROMBOEMBOLİDE HANGİ GÖRÜNTÜLEME?

Dr. Hasan Mansur DURGUN

IX. Ulusal Acil Tıp Kongresi
Mayıs 2013
ANTALYA

Sunu planı

- Akciğer grafisi
- Pulmoner kateter anjiyogram
- Ekokardiyografi
- Kompresyon USG
- Ventilasyon perfüzyon sintigrafisi
- SPECT
- CTPA
- Venografi
- DECT
- MRI anjiyo

Akciğer grafisi

IX. Ulusal Acil Tıp Kongresi

McGlothin.pdf (SECURED) - Adobe Reader
File Edit View Window Help
10 / 27 75.6% Tools Sign Comment

Travis McGlothin, HMS 2004
Gillian Lieberman, MD

Patient 4: Enlarged Pulmonary Artery (15%)

Dilated pulmonary Artery proximal to thrombus

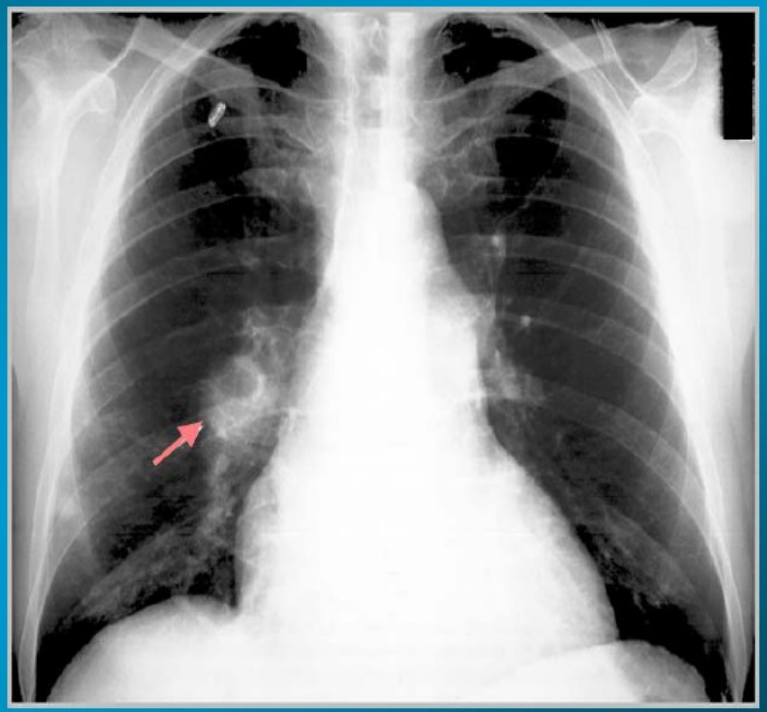

www.vh.org

TR 11:50 AM 5/18/2013

Akciğer grafisi

- Diğer rastlanılabilecek bulgular:
  - Sağ kalp odacıklarında genişleme
  - Çizgisel atelektazi
  - Plevral efüzyon

- Ancak bu bulgular düşük özgüllüktedir.

Pulmoner kateter anjiyogram

- 1960'lı yılların sonlarına kadar PTE tanısında en etkin ve duyarlı görüntüleme yöntemi olarak kabul edilmekteydi.

- Ancak invaziv olması, kanama, ventriküler aritmi ve solunum arresti gibi majör riskler içermesi nedeniyle yerini noninvaziv yöntemlere bırakmıştır.

Ekokardiyografi

- Masif PTE şüphesi olan trombolitik tedavi düşünülen anstabil hastalarda hızlı sonuç almak amacıyla ekokardiyografi birinci seçenek olarak kullanılabilir.

- Ancak PTE olan hastaların sadece %30-40'ında ekokardiyografik anormallik tespit edilmiştir.

Ekokardiyografi

- PTE'nin başlıca ekokardiyografi bulguları;
  - Sağ ventrikül dilatasyonu ve hipokinezisi
  - İnterventriküler septumun paradoksik hareketi
  - Sol ventrikül hacminde azalma
  - İnspiryumda VCİ kollapsı
  - Triküspid yetmezliği
  - Pulmoner arterde genişleme

Ekokardiyografi

- Ayrıca PTE'nin ayırıcı tanısında yer alan bazı hastalıkların dışlanmasına da yardımcı olabilir.
  - Aort diseksiyonu
  - Perikardiyal hastalıklar
  - Miyokard infarktı
  - Valvüler yetmezlik

Kompresyon USG

- PTE (+)hastaların %70'inde DVT (+)
- Proksimal DVT tanısında
  - Duyarlılık %90
  - Özgüllük %95
- PTE (?) KUS ile proksimal DVT (+) ise daha fazla teste ihtiyaç duyulmaksızın antikoagulan tedaviye başlanabilir.
- CTPA'nın kontrendike olduğu hastalarda KUS

Ventilasyon perfüzyon sintigrafisi(V/Q)

- V/Q ulaşılabilirliği ve özgüllüğü kısıtlı olduğundan kullanımı azalmıştır.
- Yerini acil şartlarda daha kolay erişilebilir ve daha hızlı sonuç verebilen BT'ye bırakmıştır.

Foton emisyon sintigrafisi (SPECT)

- Sensitivitesi %97

- CTPA'ya üstünlükleri:
  - Radyasyon maruziyeti daha düşüktür
  - Kontrast allerjisi yok
  - Renal yetmezlikte kullanılabilir

- CTPA'nın üstünlüğü:
  - Akciğerin diğer patolojilerinin de görüntülenebilmesi

BT Pulmoner Anjiyo (CTPA)

IX. Ulusal Acil Tıp Kongresi

- CTPA günümüzde PTE şüphesi ile başvuran olgularda standart görüntüleme yöntemi haline gelmiştir.

- Sensitivitesi %83
- Spesifitesi %96

BT Pulmoner Anjiyo (CTPA)

IX. Ulusal Acil Tıp Kongresi

- Avantajları
  - Spesifite
  - Yaygınlık
  - Güvenli
  - Hızlı
  - Diğer hastalıkların tespiti
  - Sürekli gelişen bir teknoloji
- Dezavantajları
  - Yorumlayıcı faktörü
  - Maliyet
  - Bolus kontrast madde
  - Kontrendikasyonları
    - Renal yetmezlik
    - Kontrast allerjisi

BT Pulmoner Anjiyo (CTPA)

IX. Ulusal Acil Tıp Kongresi

- Damar bifürkasyonlarına yakın noktalarda damar lümeninde dolum defekti
- Sağ ventrikül disfonksiyonu(RVD) bulguları:
  - Sağ ventrikülde genişleme
  - İnterventriküler septumun sol ventriküle doğru yaylanması
  - RV/LV çapı ölçülebilir
- RV/LV çapı>1 olan hastalarda mortalite ve morbidite önemli ölçüde artmaktadır.
- BTE ayırıcı tanısında diğer patolojilerin

BT Pulmoner Anjiyo (CTPA)

IX. Ulusal Acil Tıp Kongresi

- CTPA'da RVD bulguları görülen PTE şüpheli hastalarda mortalite ve morbidite anlamlı olarak yüksektir.
- CTPA, ana ve lober pulmoner arter dallarındaki trombüslerin tanısında oldukça etkin bir yöntemdir.
- Ancak subsegmental dallardaki trombüslerin tanısında etkinliği sınırlıdır.

BT Pulmoner Anjiyo (CTPA)

- **PIOPED II** (*Prospective Investigation of Pulmonary Embolism Diagnosis*) ye göre;
  - CTPA değerlendirmesinden önce Wells kriterleriyle PTE olasılığı tespit edilmeli ve bu olasılık ile CTPA birlikte değerlendirilmelidir.

CTPA pozitif olan hastalarda

	WELL'S KLİNİK OLASILIĞI		
	YÜKSEK	ORTA	DÜŞÜK
PTE OLASILIĞI %	96	92	58

CTPA negatif olan hastalarda

	WELL'S KLİNİK OLASILIĞI		
	DÜŞÜK	ORTA	YÜKSEK
PTE NEGATİFLİĞİ %	96	89	60

Bilateral proksimal pulmoner arterde trombüs

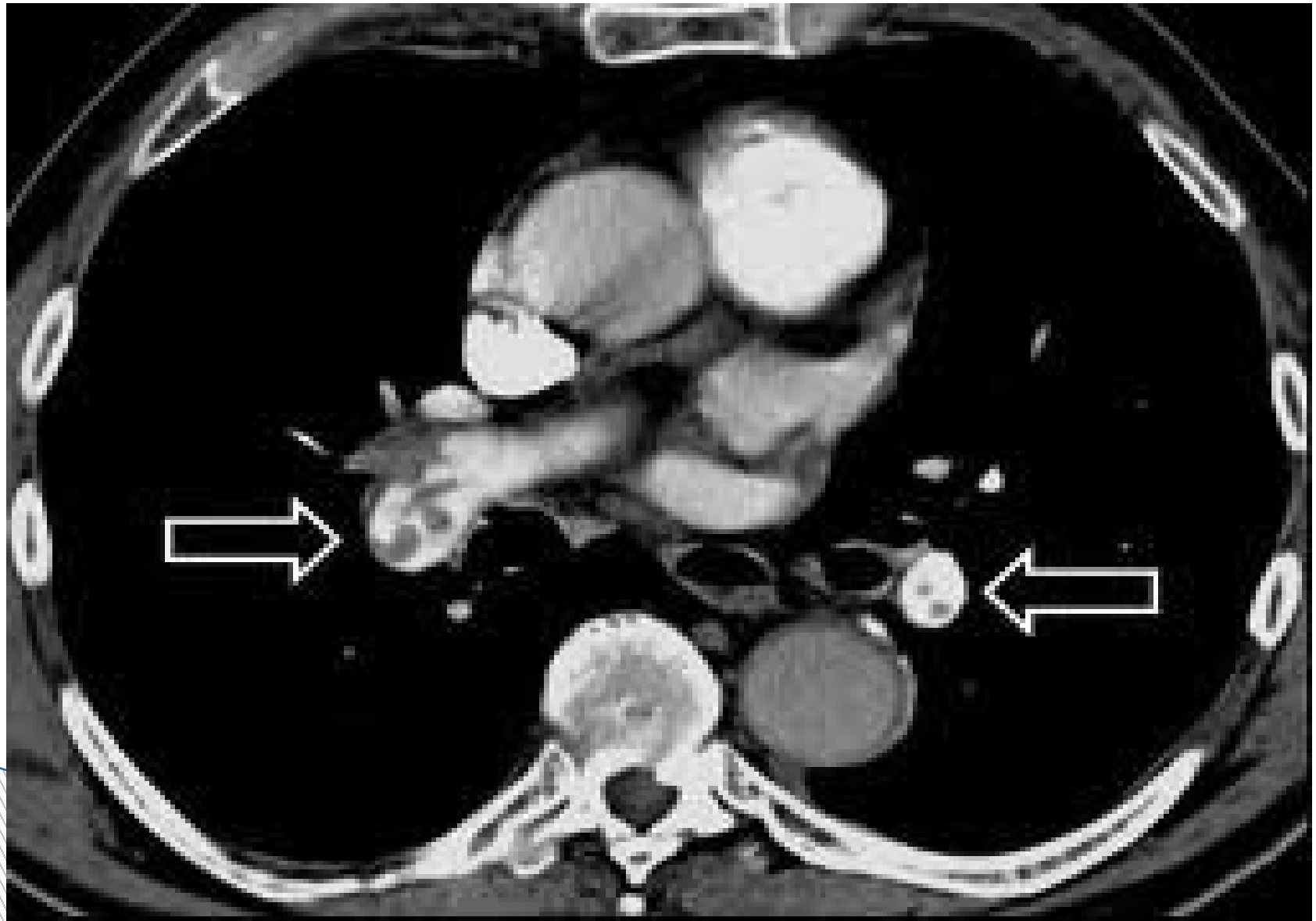

Sağ pulmoner arter ve sol alt lob arterde lineer trombüs

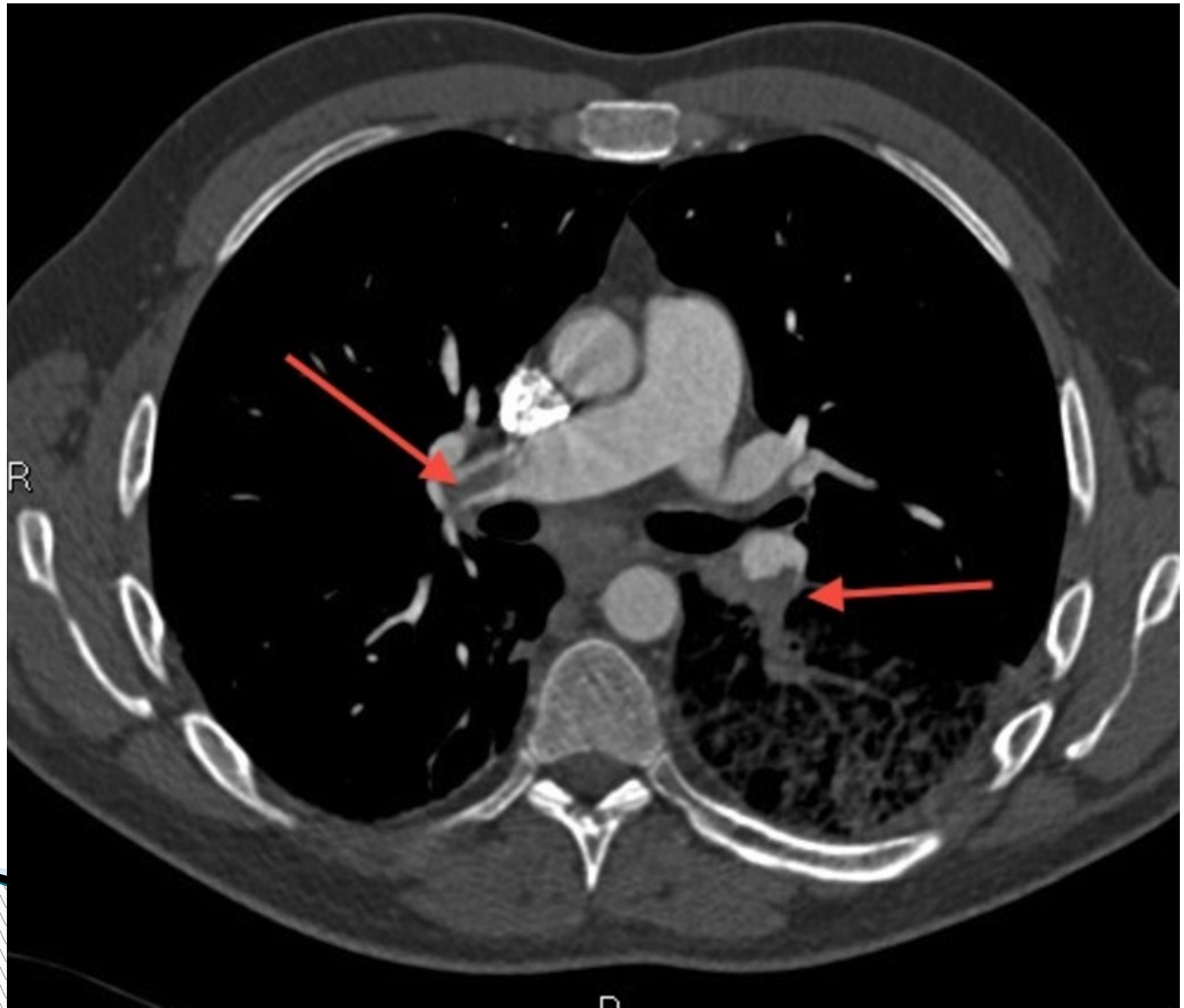

Bilateral bronşiyal dallarda trombüs

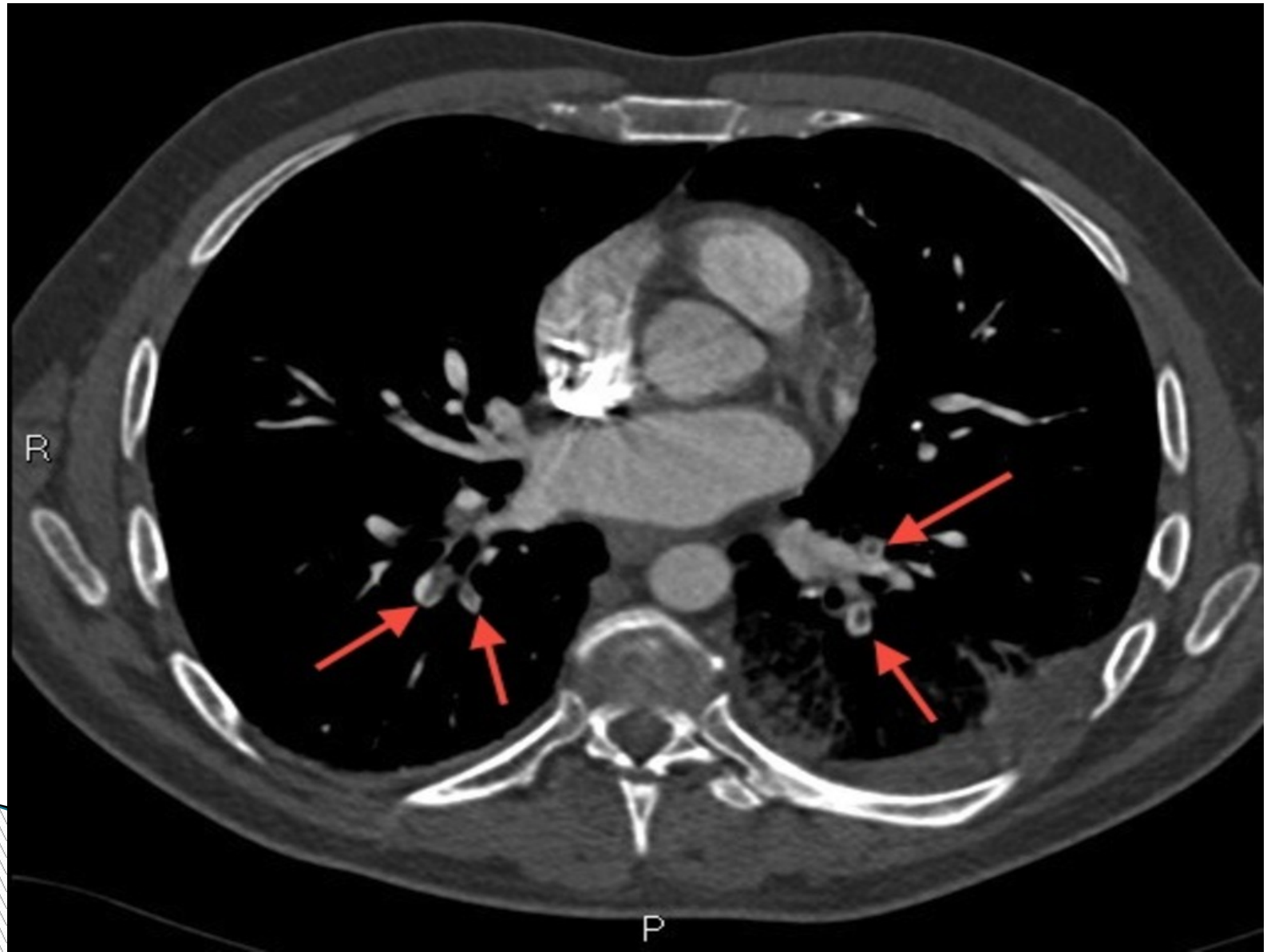

Dual Enerji CT(DECT)

- CTPA' da I.V. kontrast madde verilmesiyle pulmoner iodin dağılımının dual enerji ile görüntülenmesi yöntemidir.
- CTPA ile birlikte PTE tanı oranı artmaktadır.
- CTPA'da sadece damarsal yapıdaki tıkanıklık görülürken DECT 'de perfüzyon defekti de görülebilir.

Dual Enerji CT(DECT)

IX. Ulusal Acil Tıp Kongresi

- Periferal (subsegmenter) PTE' de CTPA'nın sensitivitesi %54 iken DECT ile bu oran %61-64'tür.

- Bazı pulmoner hastalıklarda DECT yanlış pozitif sonuç verebilir.
  - Akciğerin büllöz amfizematöz hastalıkları
  - Fibrotik değişiklikler
  - Plevral efüzyon

- Bu yanlış pozitifliklerin önlenmesi için konvansiyonel CT ile kombinasyonu önerilir.

DECT görüntülemede perfüzyon defekti

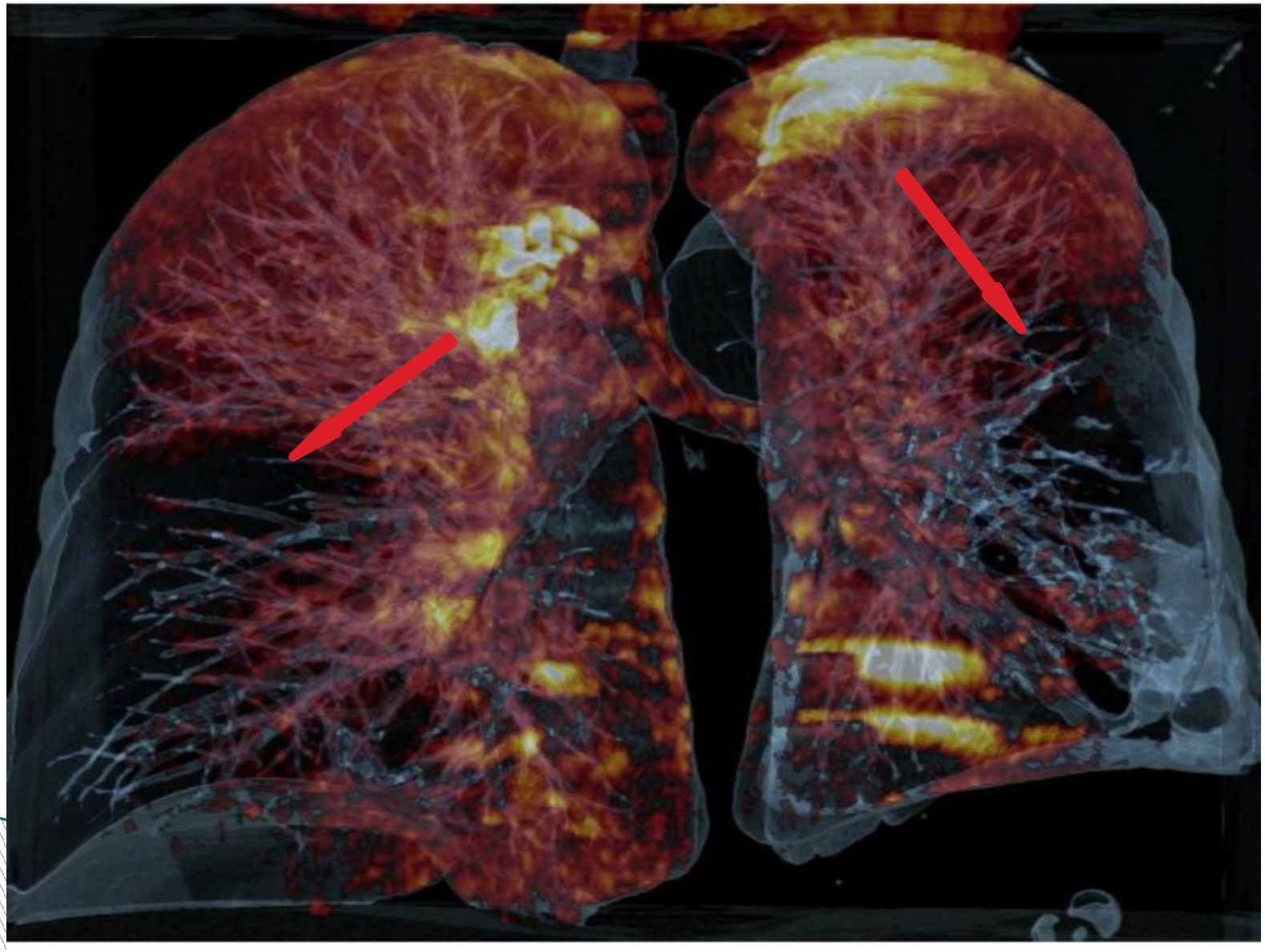

a

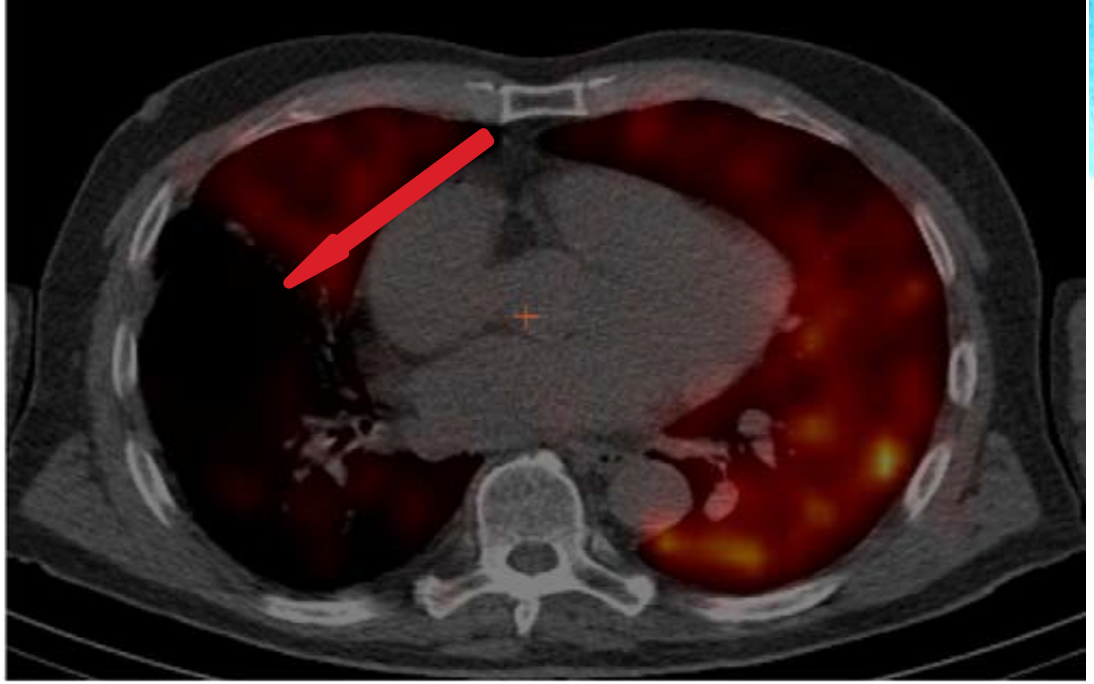

b

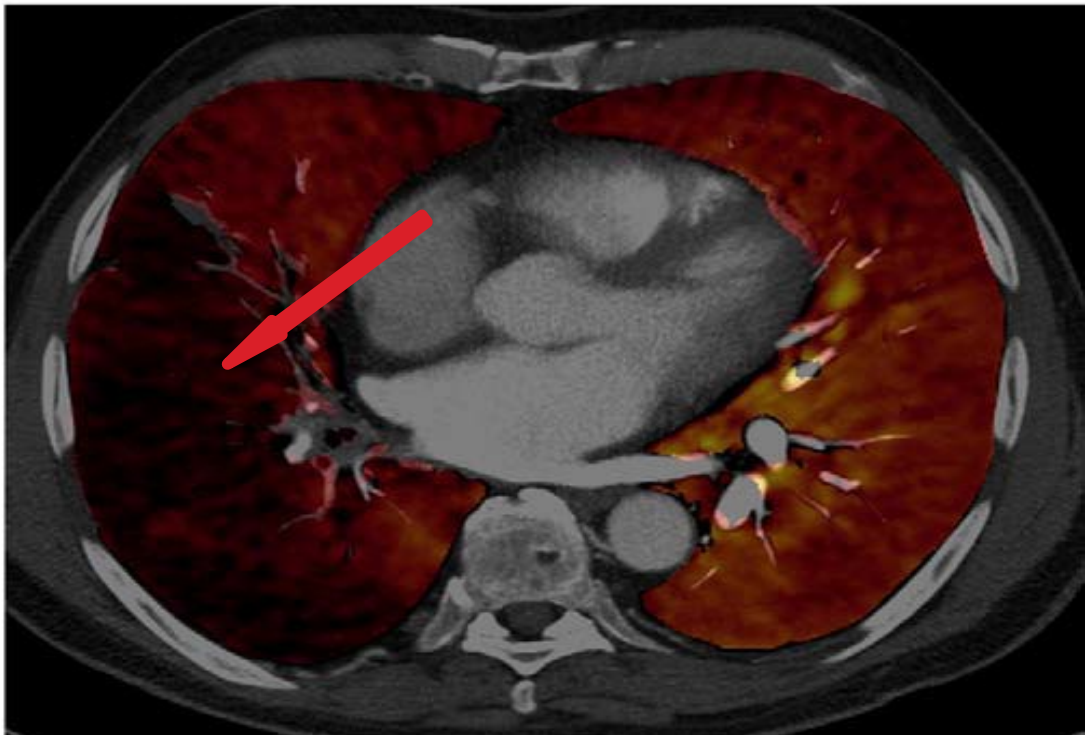

IX. Ulusal Acil Tıp Kongresi

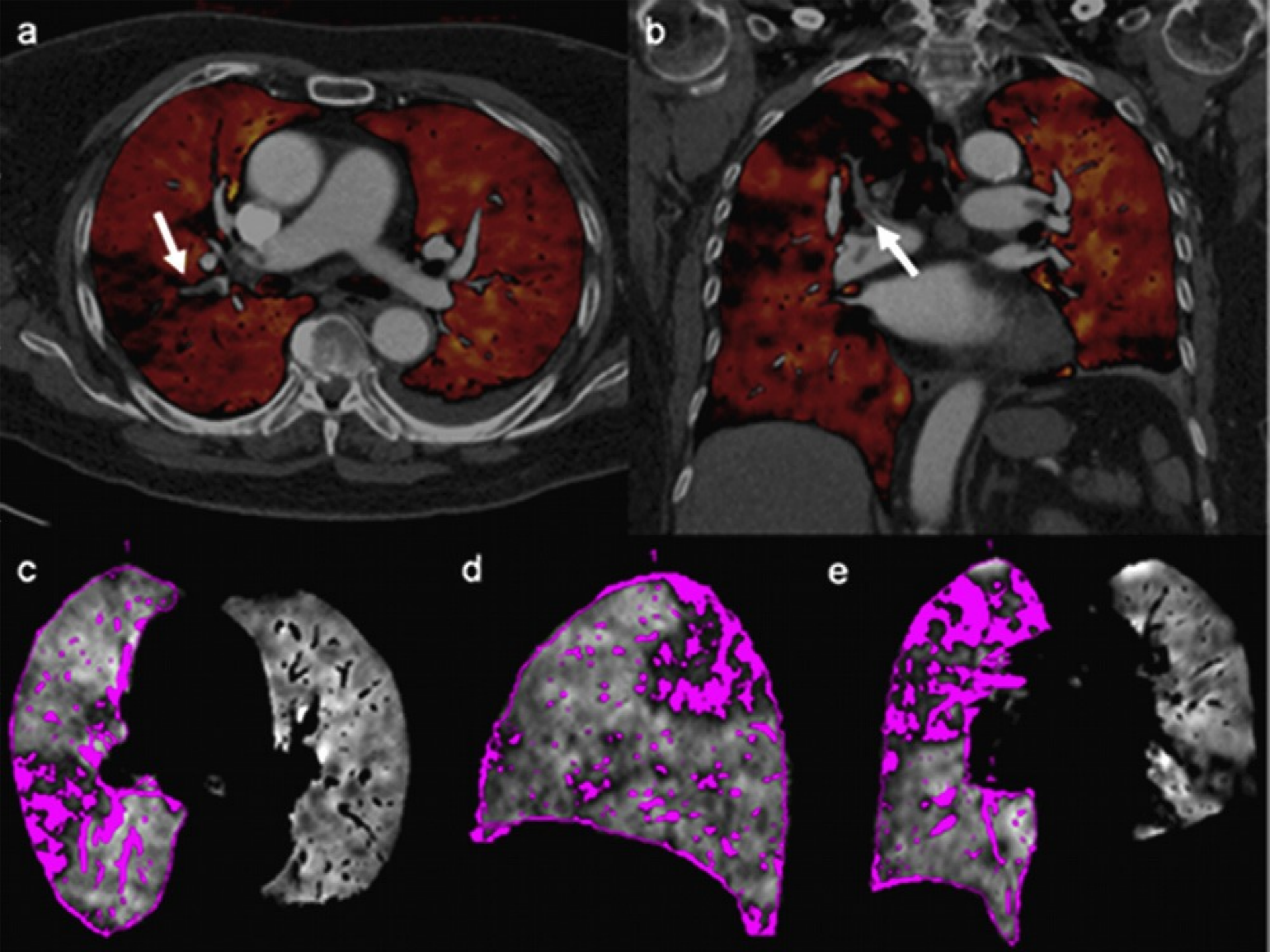
a
b
c
d
e

Venografi

- CTPA'yı takiben 2-4. dakikada 10 cm aralıkla diyafram altı ile baldır üst kesimi arası taranması yöntemidir.
- Alt ekstremite venöz yapıları hakkında fikir verir.
- Ekstra kontrast madde ihtiyacı yoktur.
- İlave radyasyon dozu önemsenmeyecek kadar azdır.

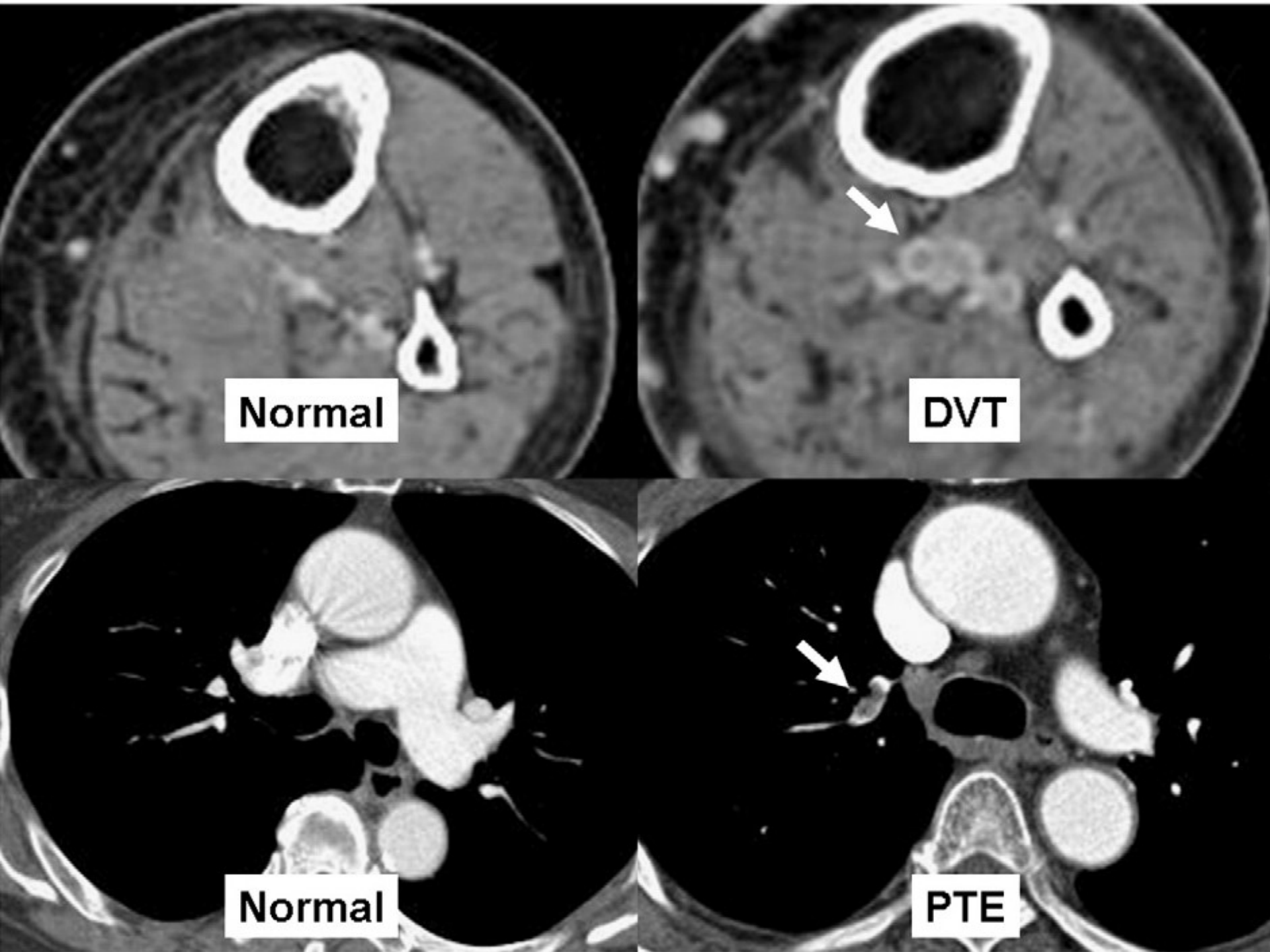
Normal
DVT
Normal
PTE

MRI anjio

- CTPA'nın kontrendike olduğu ve kontrast madde verilemeyen hastalarda yapılabilir.
  - Hamileler,
  - İyotlu kontrast madde allerjisi
  - Nefropatiler v.s.

- PİOPED III'e göre
  - Sensitivitesi %78
  - Spesifitesi %99

MRI anjio

- Kontrastlı veya kontrastsız olarak yapılabilir.
- Günümüzde PTE tanısı için daha sık olarak kullanılmaktadır.
- Perfüzyon MRI kullanılarak perfüzyon defektleri görüntülenebilir.

MRI anjio

- MRI anjiyonun dezavantajları;
  - Çekim süresinin uzun olması
  - Hareket artefaktları
  - Stabil olmayan hastalarda çekilememesi
  - Acil ulaşılabilirliğinin zor olması
  - Yorumlanmasının tecrübe istemesi

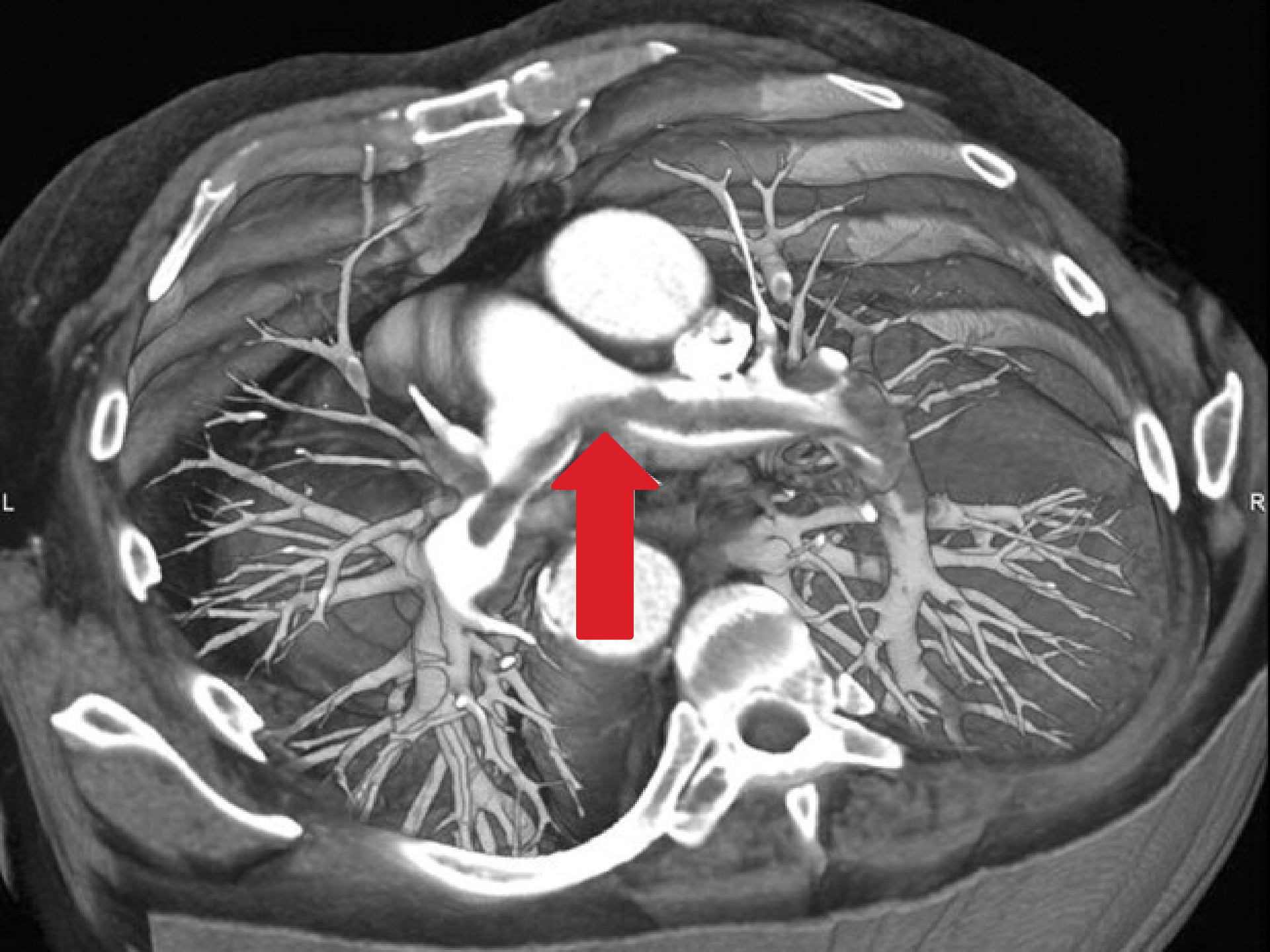
L
R

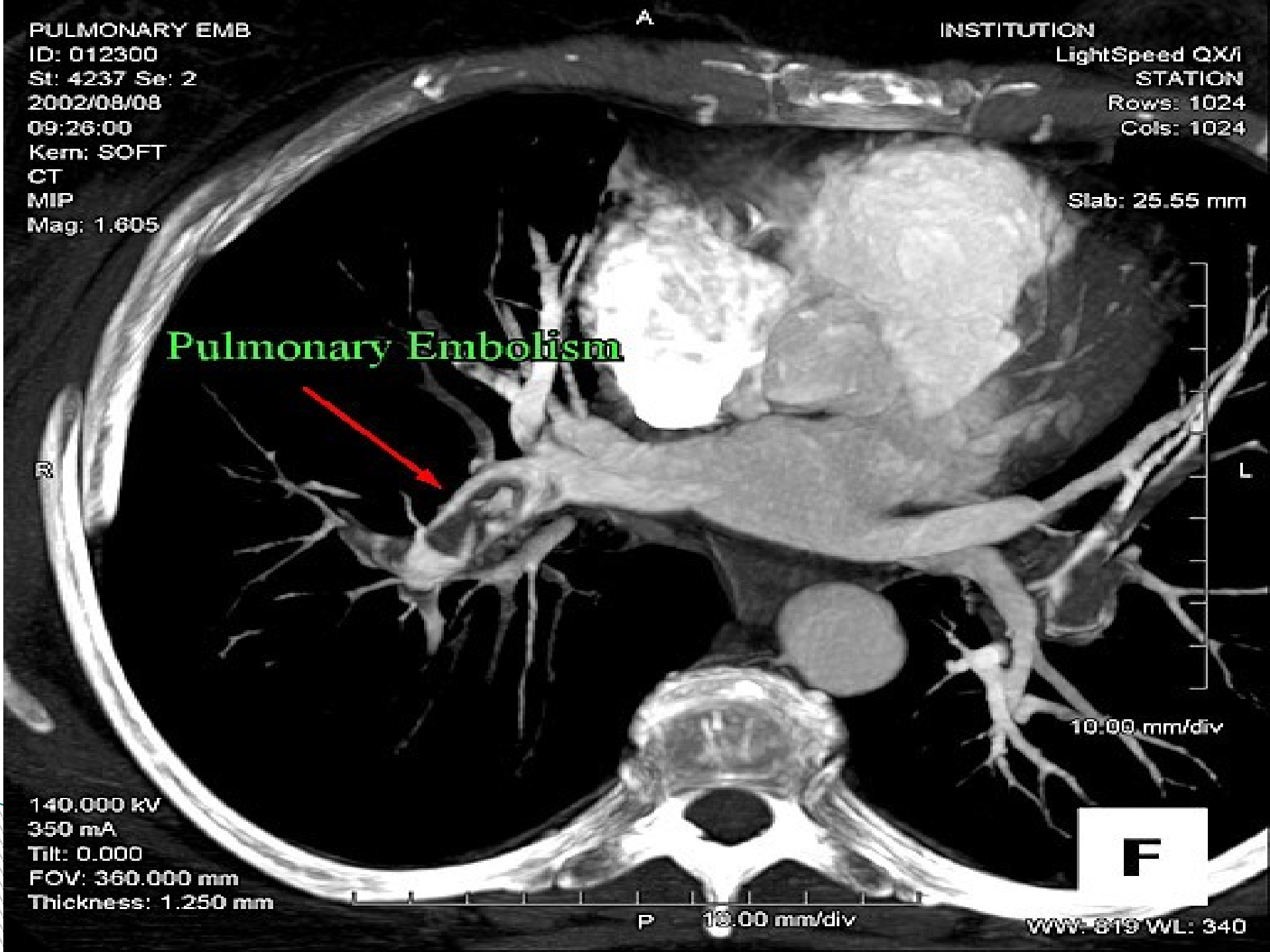
PULMONARY EMB
ID: 012300
St: 4237 Se: 2
2002/08/08
09:26:00
Kern: SOFT
CT
MIP
Mag: 1.605
A
INSTITUTION
LightSpeed QX/i
STATION
Rows: 1024
Cols: 1024
Slab: 25.55 mm
Pulmonary Embolism
R
L
10.00 mm/div
140.000 kV
350 mA
Tilt: 0.000
FOV: 360.000 mm
Thickness: 1.250 mm
P
10.00 mm/div
WW: 819 WL: 340

A
B

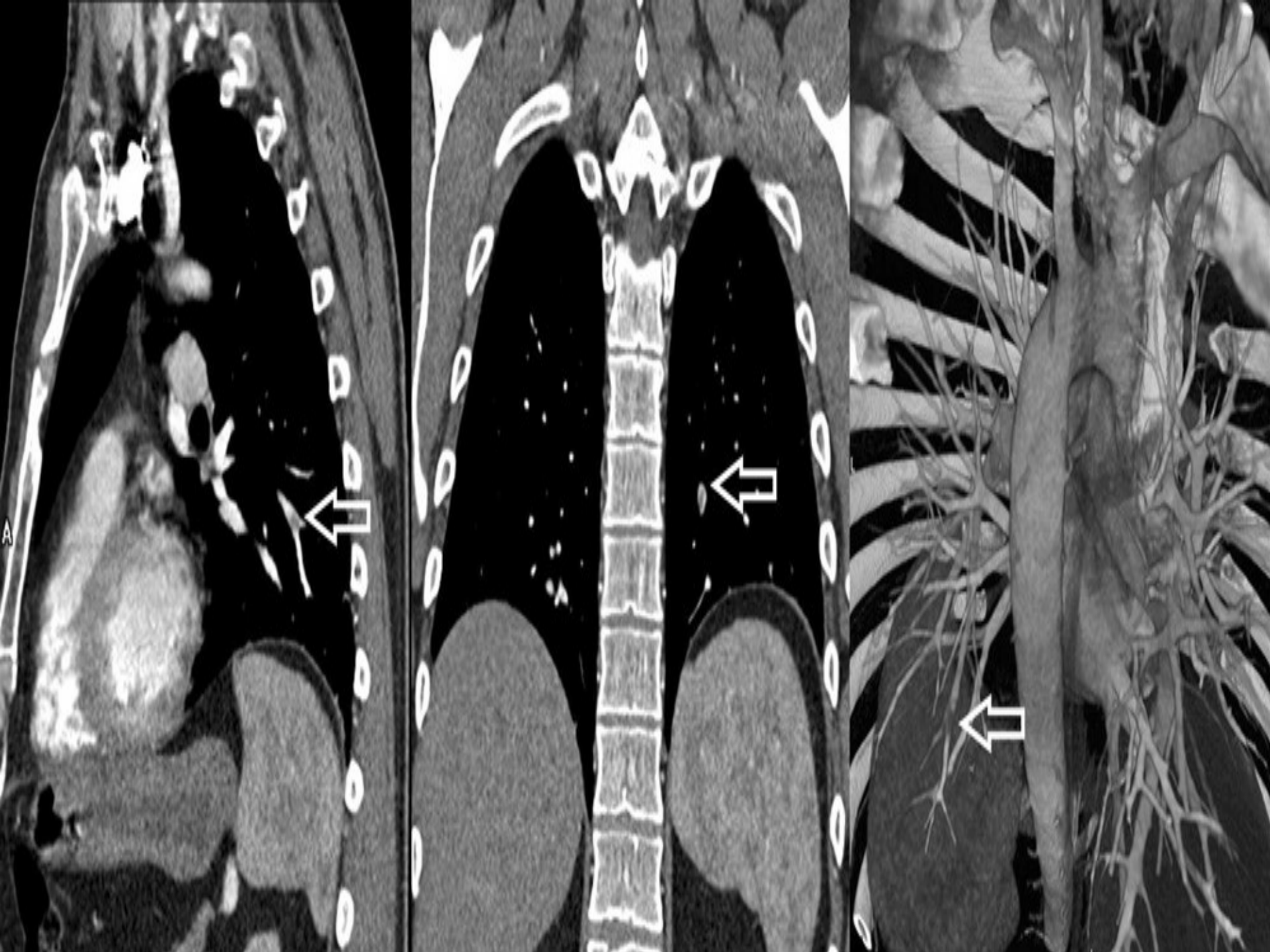
A

Perfüzyon MRI

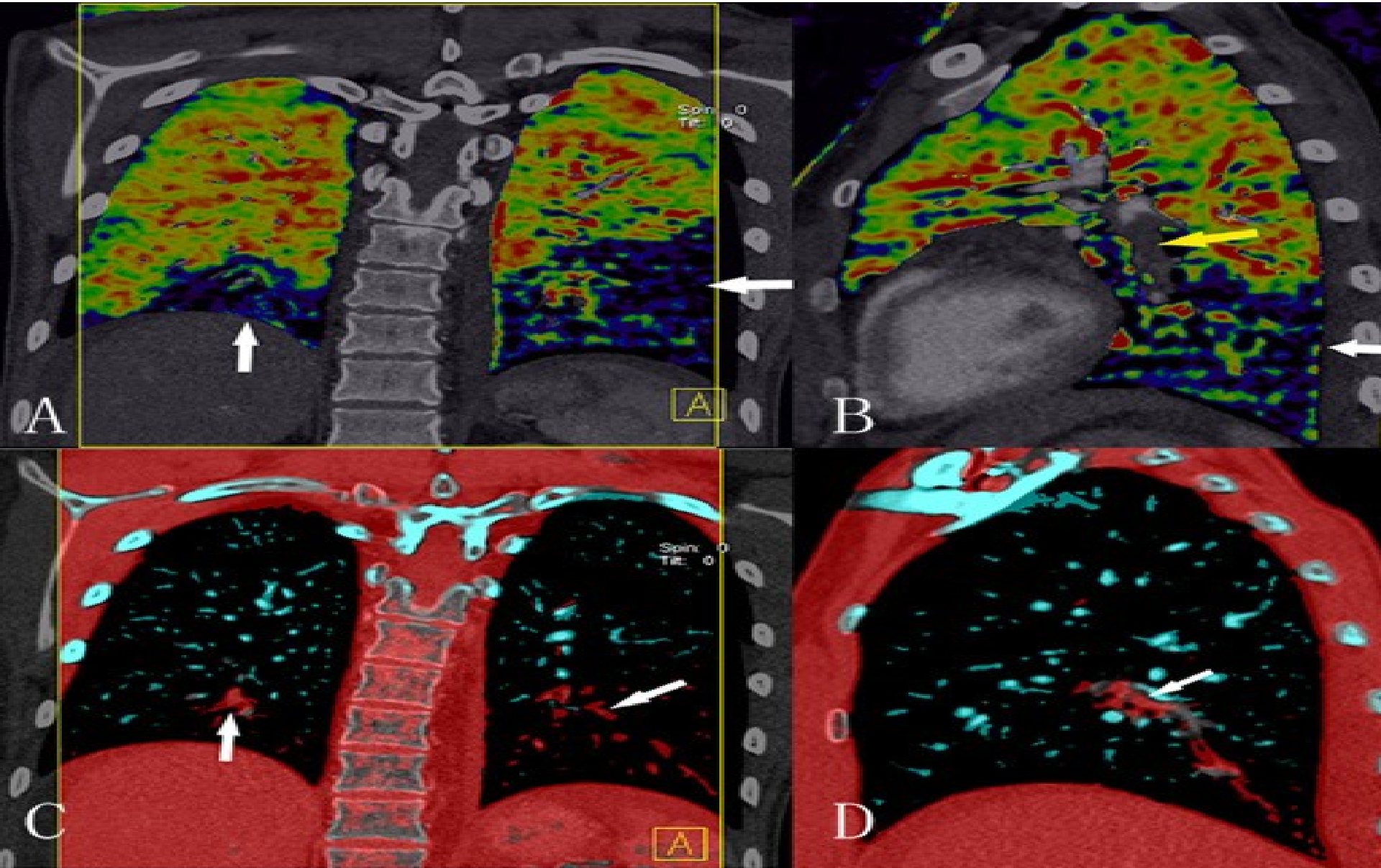

Acil serviste PTE tanı algoritması

ULU CAMI IN DIYARBAKIR - TURKEY

TEŞEKKÜRLER