ACİL SERVİSTE BRADİARİTMİLER ve TAŞİARİTMİLER

Doç. Dr. M. Necati DAĞLI
F.Ü.T.F.
Kardiyoloji A. D.

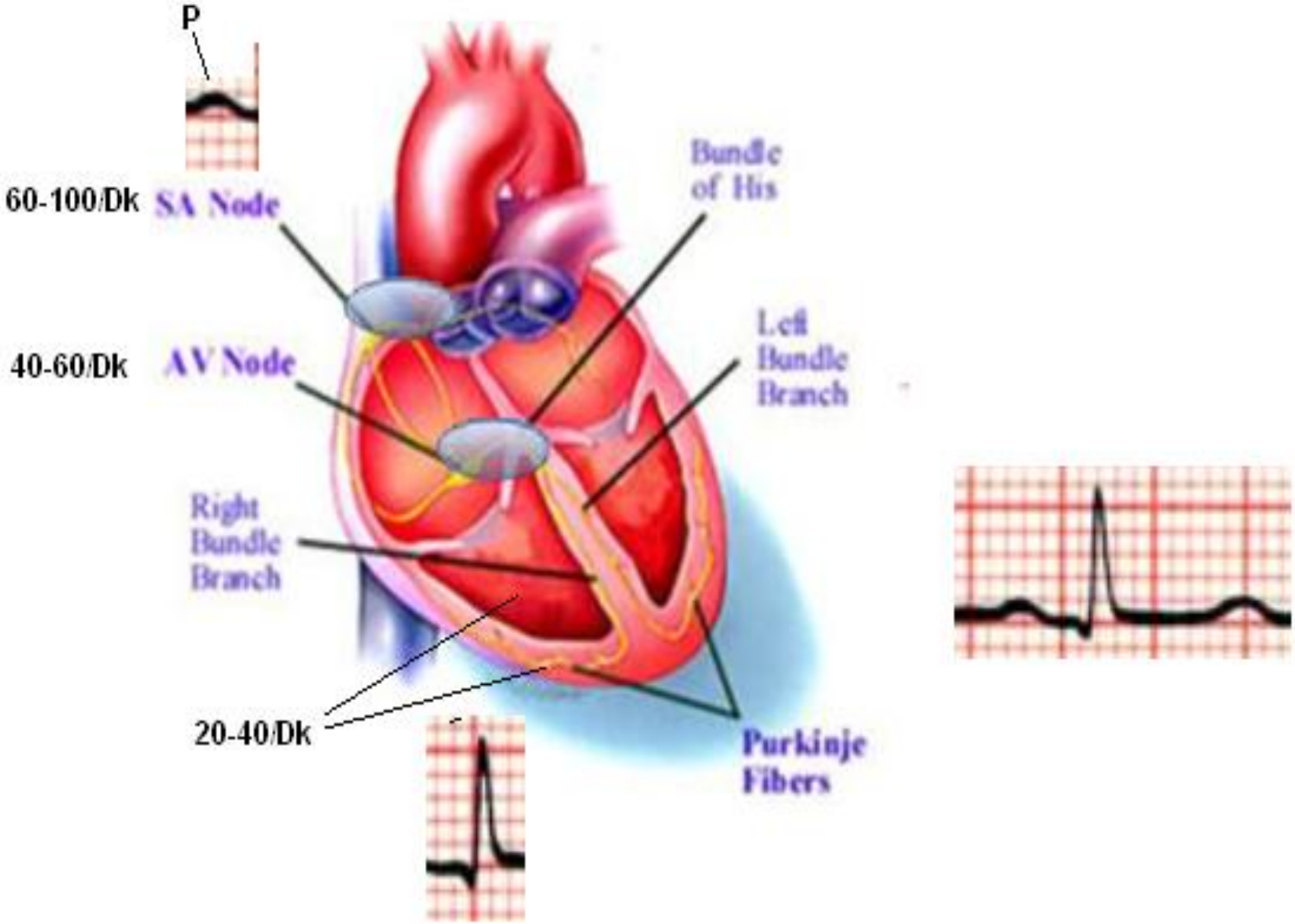
P
60-100/Dk
SA Node
40-60/Dk
AV Node
Bundle of His
Left Bundle Branch
Right Bundle Branch
20-40/Dk
Purkinje Fibers

Tanım

•Kalbin elektriksel sisteminin her türlü bozukluğuna *aritmi* denir

Kalbin çalışma döngüsü içinde *uyarı çıkışında*, *uyarı çıkış hızında* veya *uyarının iletiminde* sorun olduğunda **klinikte** karşımıza kalp hızı değişiklikleri, ileti blokları veya aritmiler çıkar.

BRADİARİTMİLER

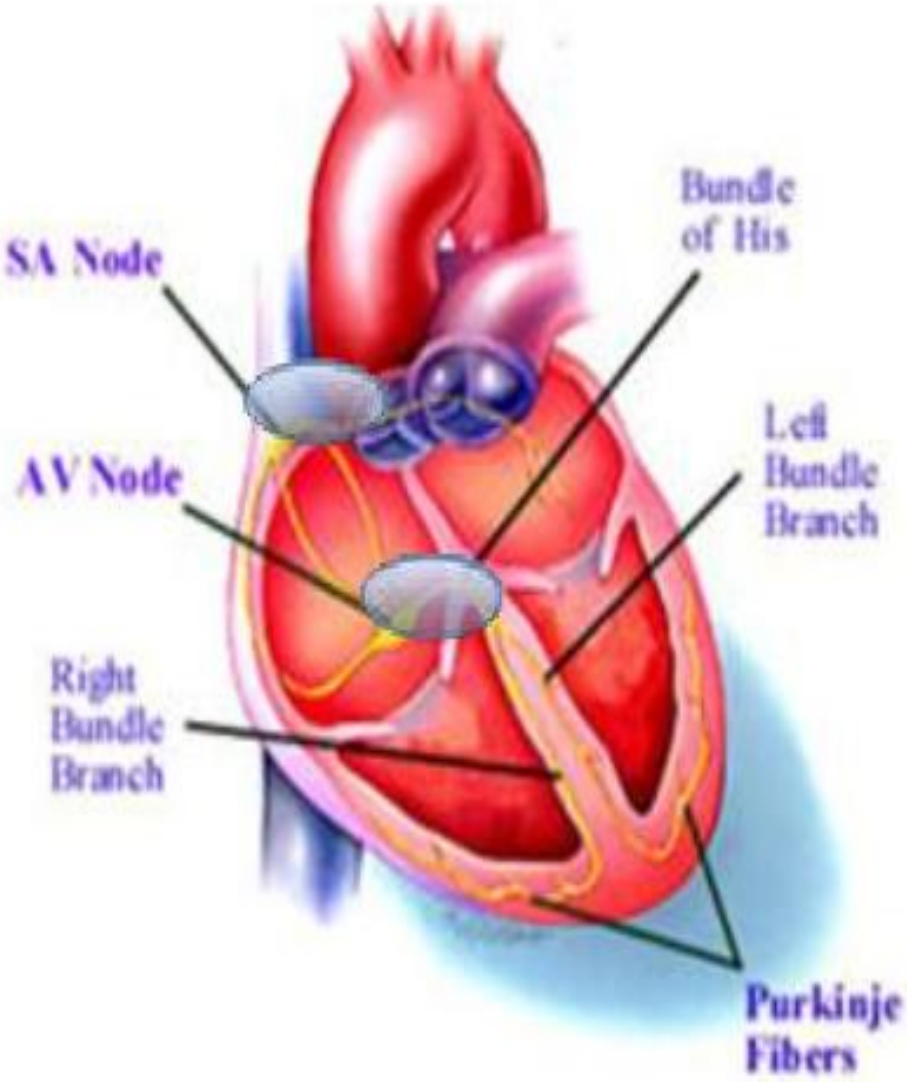

- Sinüs düğümü hastalığı
- AV ileti bozuklukları
- Vagal aktivite artışı

Normal Sinus Rhythm (NSR)

Rate: Normal (60–100 bpm)
Rhythm: Regular
P Waves: Normal (upright and uniform)
PR Interval: Normal (0.12–0.20 sec)
QRS: Normal (0.06–0.10 sec)

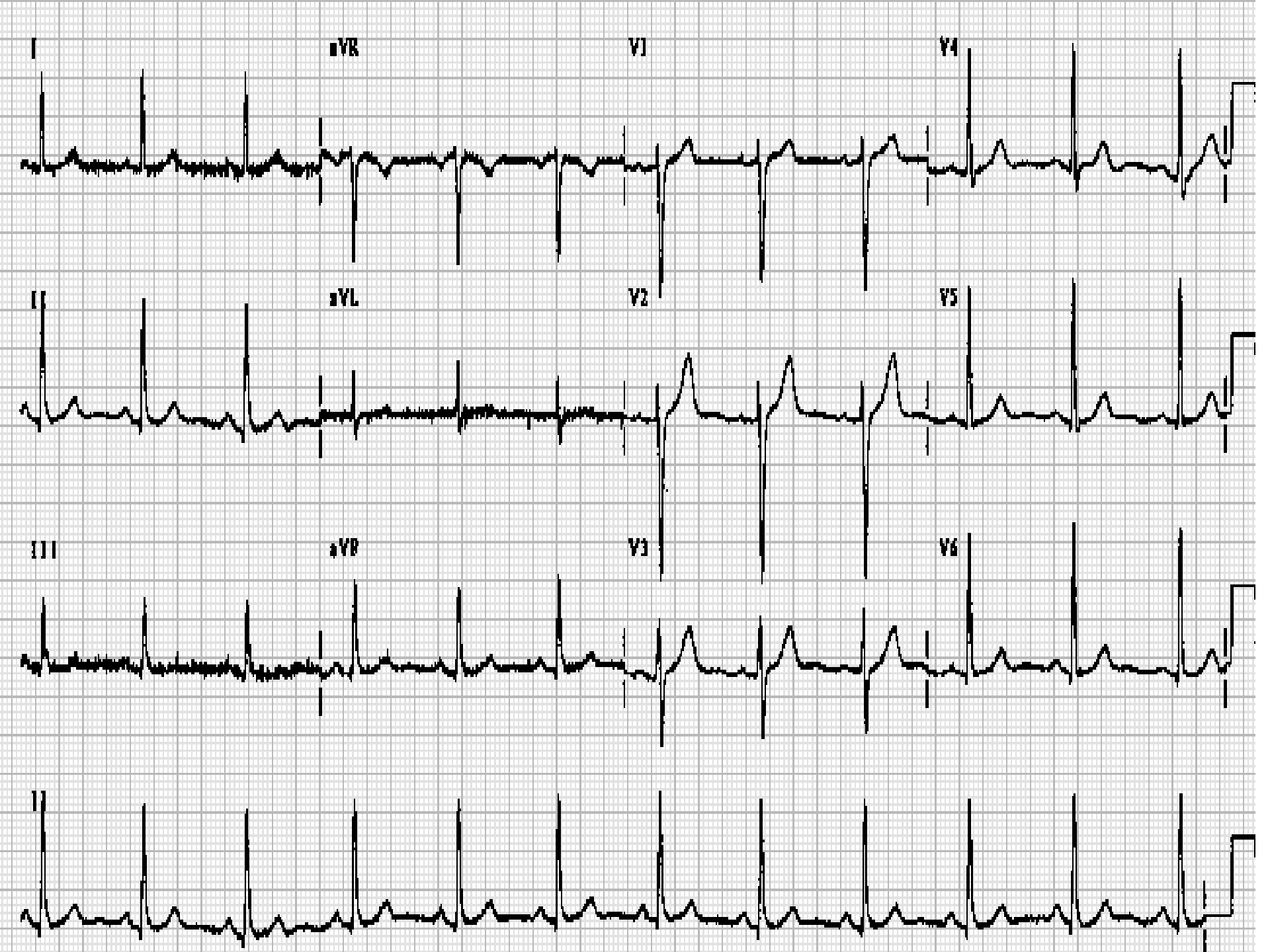
I
aVR
V1
V4
II
aVL
V2
V5
III
aVF
V3
V6
II

Sinus Bradycardia

- Results from slowing of the SA node.

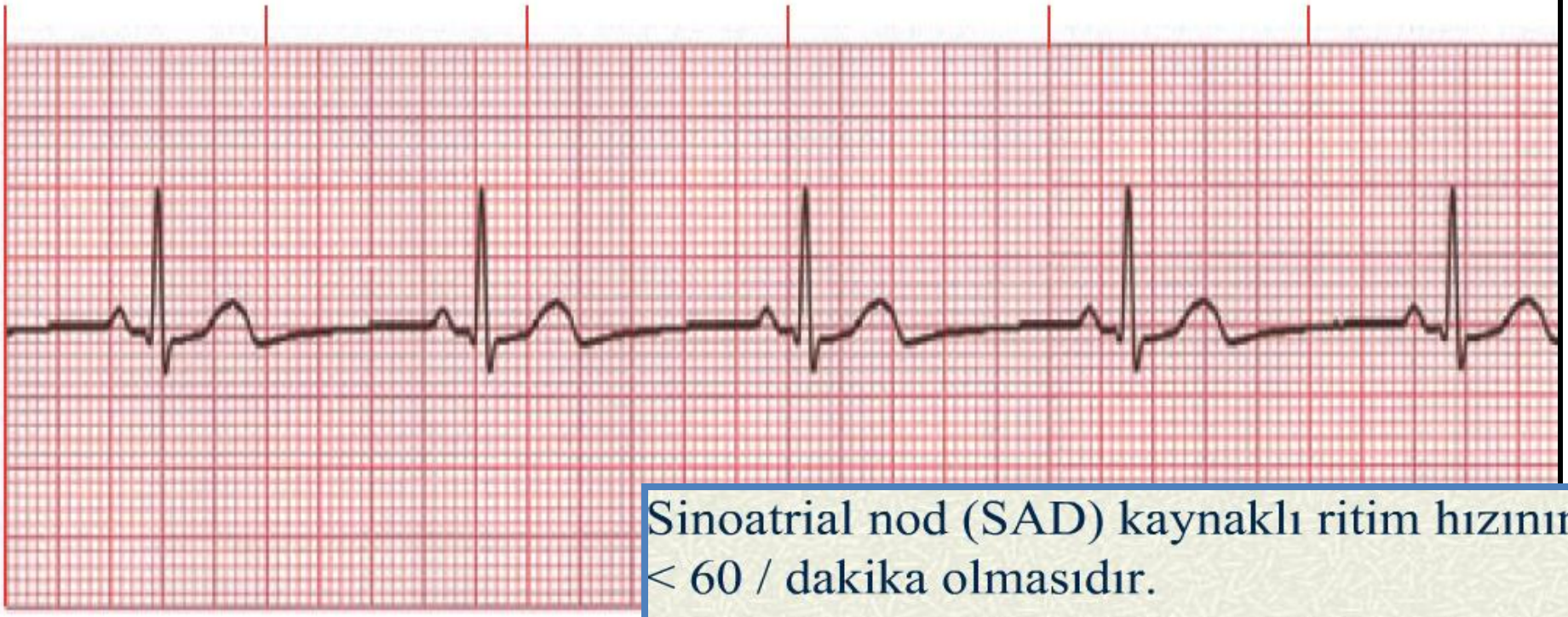

Rate: Slow (<60 bpm)
Rhythm: Regular
P Waves: Normal (upright and uniform)
PR Interval: Normal (0.12–0.20 sec)
QRS: Normal (0.06–0.10 sec)

Sinoatrial nod (SAD) kaynaklı ritim hızının < 60 / dakika olmasıdır.

Düzenli ve normal P-R intervali vardır (0.12-0.20 sn).

Düzenli P-P aralıkları olup her P dalgası konfigürasyonu birbirine benzerdir.

Her P dalgasını QRS kompleksi izler.

Sinüs Bradikardisi

Kalp hızının 60/dk altında olması

- Gençlerde
- Sporcularda
- Uyku halinde
- BB, KKB vs tedavisi
- Göz cerrahisi
- İntrakranyal tm/basınç artışı
- Miksödem
- Hipotermi
- Vazovagal senkop (Kİ/mikst)

Sinüs aritmisi

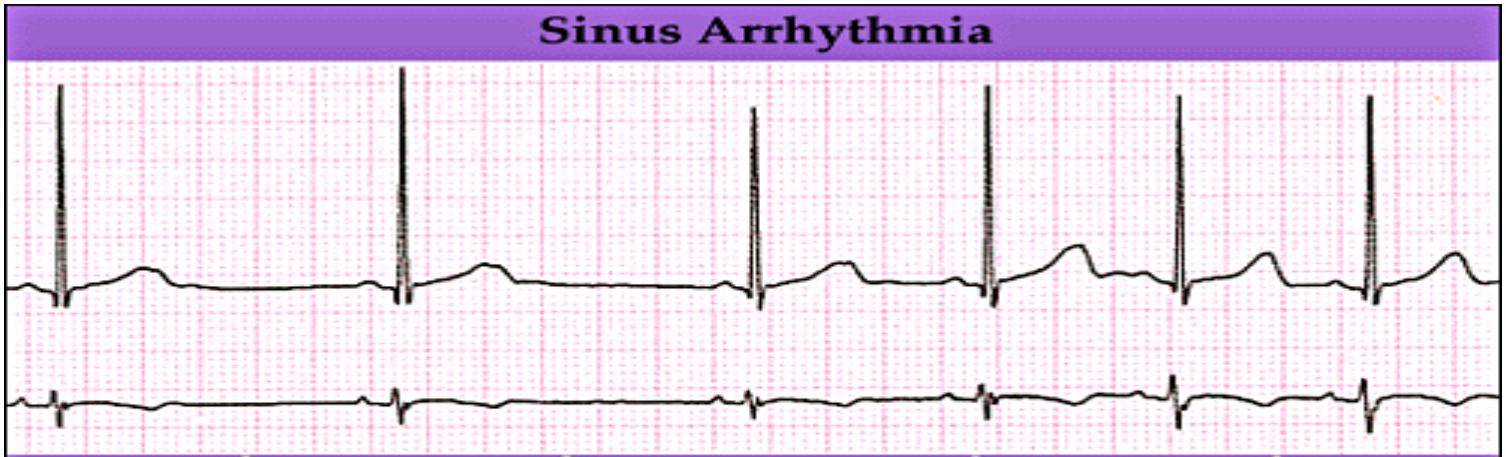

Heart Rate	Rhythm	P Wave	PR interval (in seconds)	QRS (in seconds)
Usually 60-100 bpm	Irregular	Before each QRS, identical	.12 to .20	<.12

Solunuma bağlı olarak kalp hızında **inspiryumla** artış ve

ekspiryumla yavaşlama görülmesine sinüs aritmisi denir.

Sinüs aritmisi

Genellikle **fizyolojiktir**
Daha çok **çocuklarda** ve **gençlerde** görülür

Patolojik olarak çok nadir görülür ANCAK;

En sık **Hasta sinüs sendromundan**
Veya sinus düğümünün çalışmasını etkileyen nedenlerden kaynaklanır

- **Vagal Tonus Artışı,**
- **Dijital,**
- **Morfin**,
- **DM a bağlı** otonomik disfonksiyonu

Sinoatriyal Çıkış Blokları

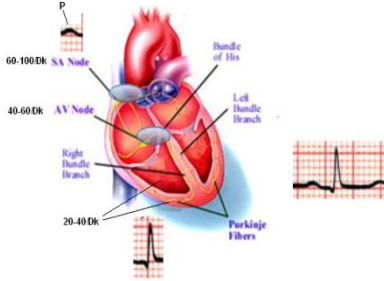

Sinus odağından çıkan uyarıların atriyal miyokarda dağılımında bozukluk olmasıdır.

- **Tip-I Blok** → Teorik olarak mevcuttur. **Elektrokardiyografik olarak tanı konulamaz**.
- **Tip-IIa Blok** → Sinus düğümünden çıkan uyarıların **gittikçe gecikerek atriyuma ulaşmaları** ve sonunda bu uyarıların atriyuma geçmemesidir. Elektrokardiyografik olarak **P-P aralığı gittikçe kısalır**. Bir P QRS ve T dalgası oluşmaz.
- **Tip-IIb Blok** → Sinus düğümünden çıkan uyarıların **zaman zaman atriyuma geçememesidir**. Sinus ritmi sırasında zaman zaman P QRS ve T dalgası oluşmaz.
- Elektrokardiyografik olarak duraksama **P-P aralığının katları** Şeklindedir.

Sino-atrial Blok
"İkinci derece tip I"

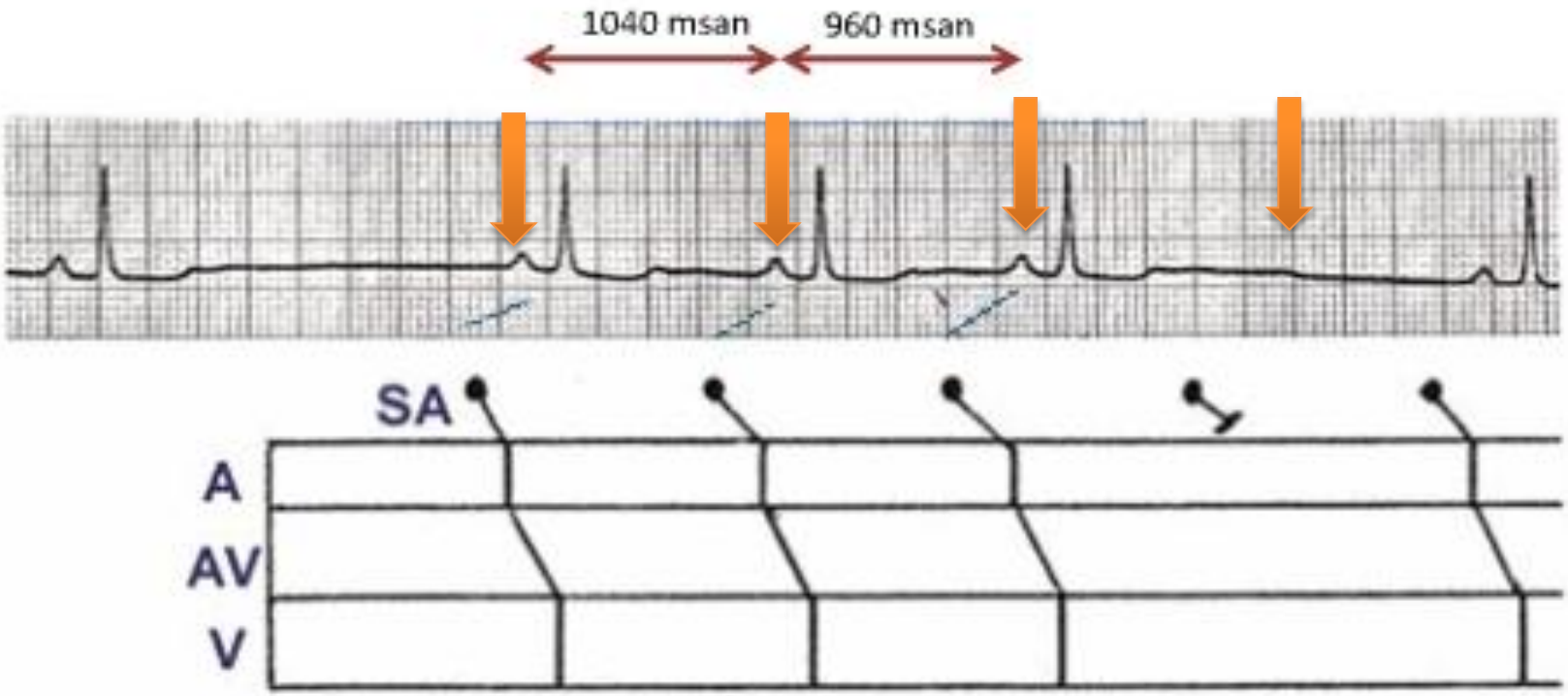

Sino-atriyal Blok
"İkinci derece tip II"

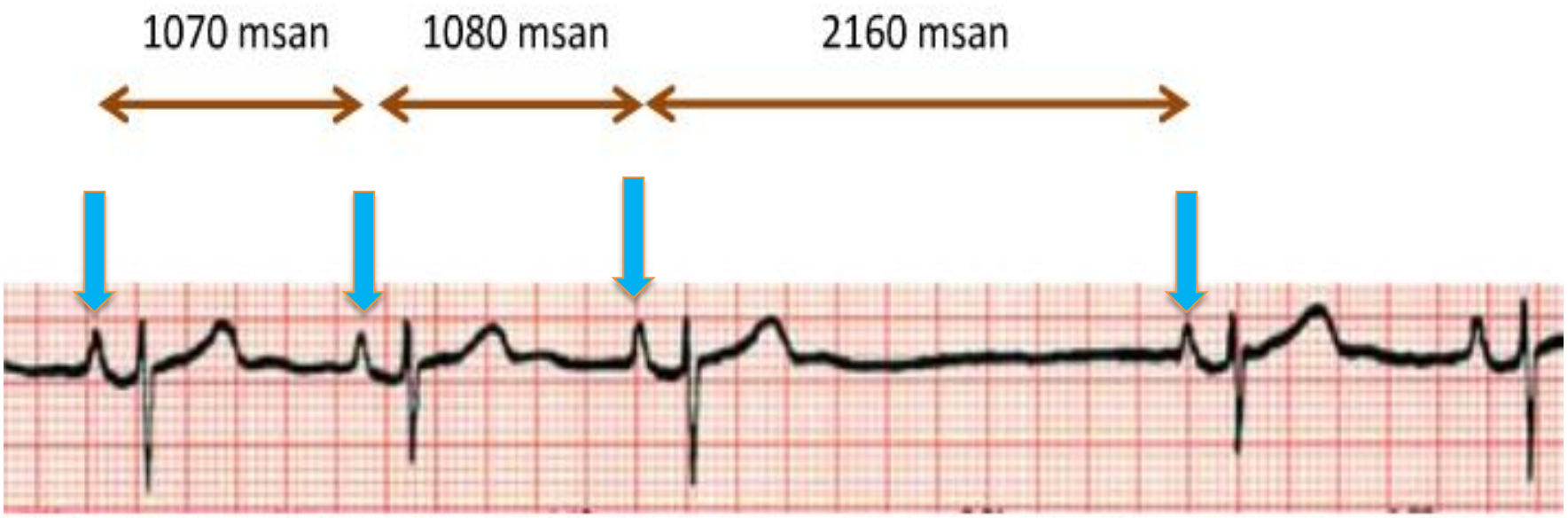

Tip III. Derece SA blok

Sinus düğümünde oluşan uyarıların **hiç biri atriyumları uyaramaz.**

EKG’de sinüs kökenli bir P QRS dalgası görülmez kalbin bir kaçış ritmi tarafından yönetildiği saptanır.

Sinüzal duraksama

P dalgası yoktur.
Duraklama P-P katları şeklinde değildir.
Genelde AVN veya ventrikülden kaçış vurusu vardır.

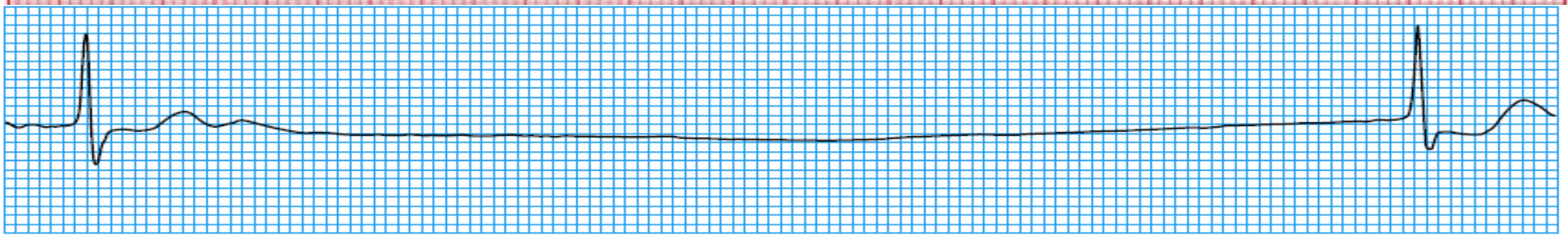

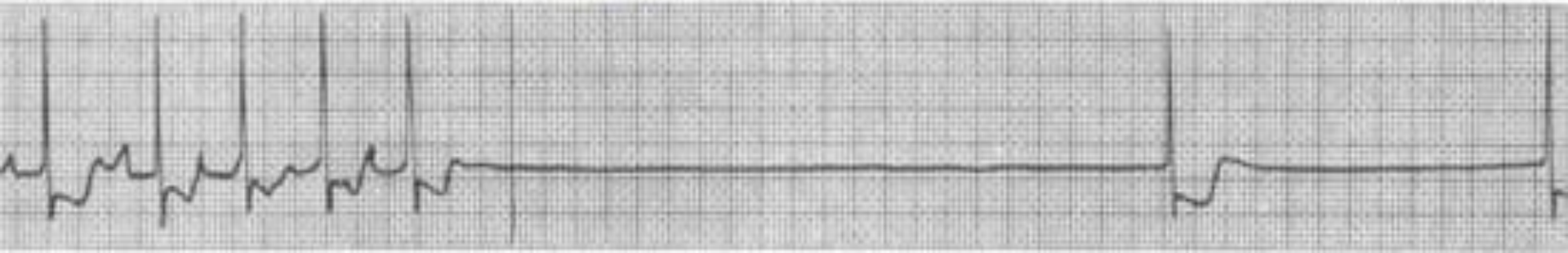

Etyoloji

Digital intoksikasyonu, anti-aritmikler, hasta sinus sendromu, miyokardit, koroner kalp hastalığı, miyokart infarktüsü ve diğerleri vardır.

Kliniği pauselerin uzunluğuna ve bradikardinin ağırlığına bağlıdır. Çarpıntı ve presenkopal yakınmalardan senkop ataklarına dek değişen yakınmalar olabilir.

Tanıda uzun süreli EKG izlemi (Holter EKG) en yararlı yöntemlerden biridir.

Sinüzal Arrest (Sinüs Duraksaması)

SA bloktan ayırt edilmelidir. Sinüs duraklamasında P-P intervali bazal P-P aralığıyla ilişkili değilken SA blokta bazal P-P aralıklarının multipl (2,3,.) katları şeklindedir.

Tedavi

- Acil durumlarda **Atropin** denenmesinde fayda vardır.
- **Senkop** ve **presenkop** olan **olgularda geçici ve kalıcı kalp pili endikasyonu** değerlendirilmeli.
- İlaç etkisine bağlı SA blok olabileceği düşünülenlerde, öncelikle geçici kalp pil daha sonra gerekirse kalıcı pil takılması uygundur.
- İlaç etkisi düşünülen olgularda sorumlu ilaç kesilmelidir (Digitalis veya antiaritmik ilaçlar gibi ilaçlar)

Hasta sinüs sendromu

- Bu sendrom **sinüs bradikardisi veya sinüs arresti** ile bunu takip eden atriyal taşikardiler, atriyal fibrilasyon, veya nodal taşikardiler gibi ektopik taşiaritmilerle karakterizedir. (**Taşikardi-bradikardi sendromu**).

Etiyolojisinde

- Aterosklerotik koroner kalp hastalığı,
- Kardiyomiyopatiler,
- Miyokarditler,
- kalbin dejeneratif ileti sistemi hastalıkları (Morbus Lenegre, Morbus Lev),
- konjenital ve romatizmal kalp hastalıkları,
- perikarditler,
- nodal dokunun cerrahi travması gibi nedenler yer alabilmektedir.

Klinik

- Göz kararmaları, baş dönmesi, hipotansiyon,
- Senkop atakları
- Çarpıntı
- Asistoli uzun sürerse ani ölüm

Tedavide

- Semptomatik bradikardide kalp pili uygulaması (Pacemaker implantasyonu).

Hasta sinüs sendromu

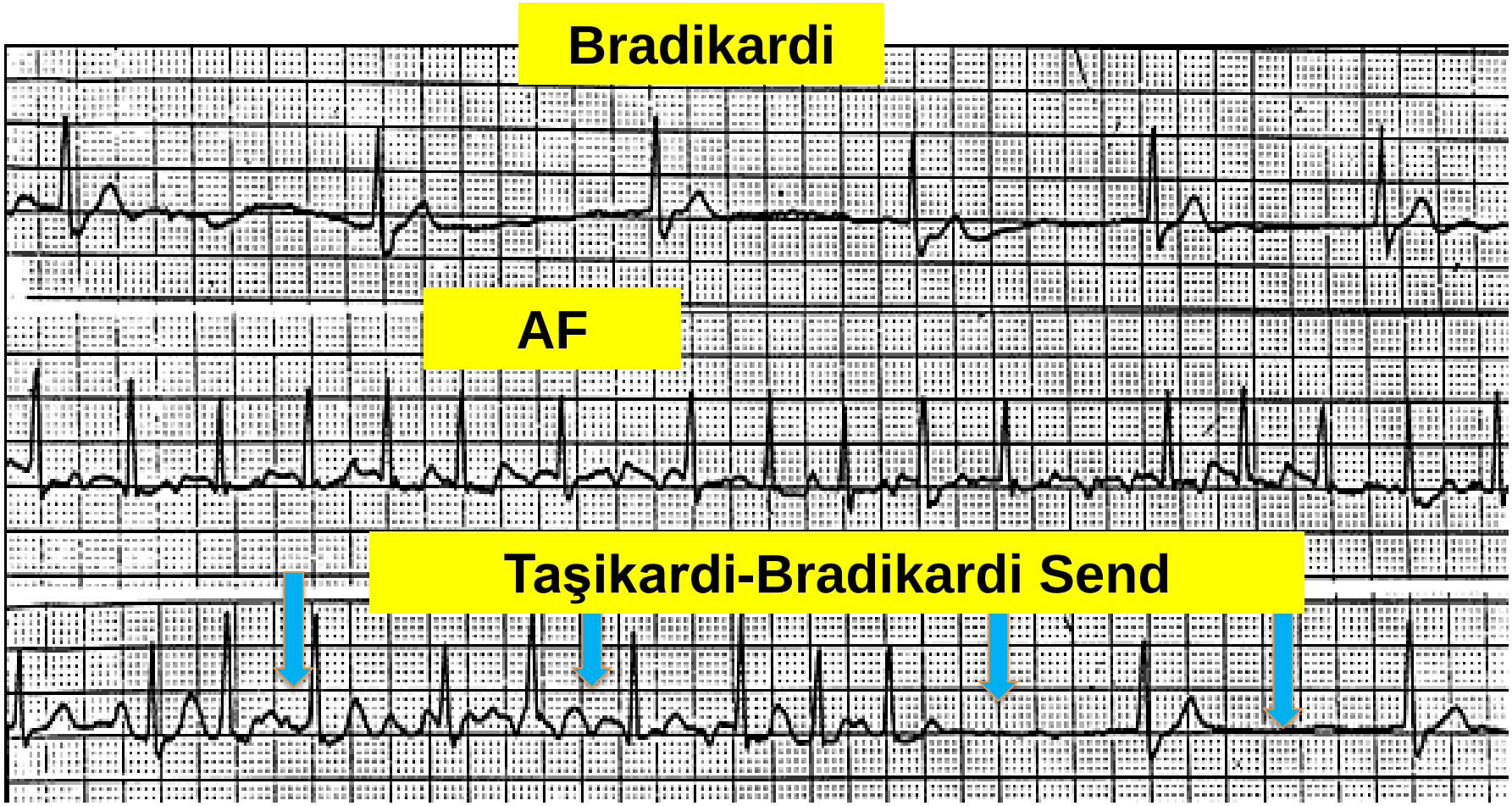

Bradikardi-taşikardi EKG’si

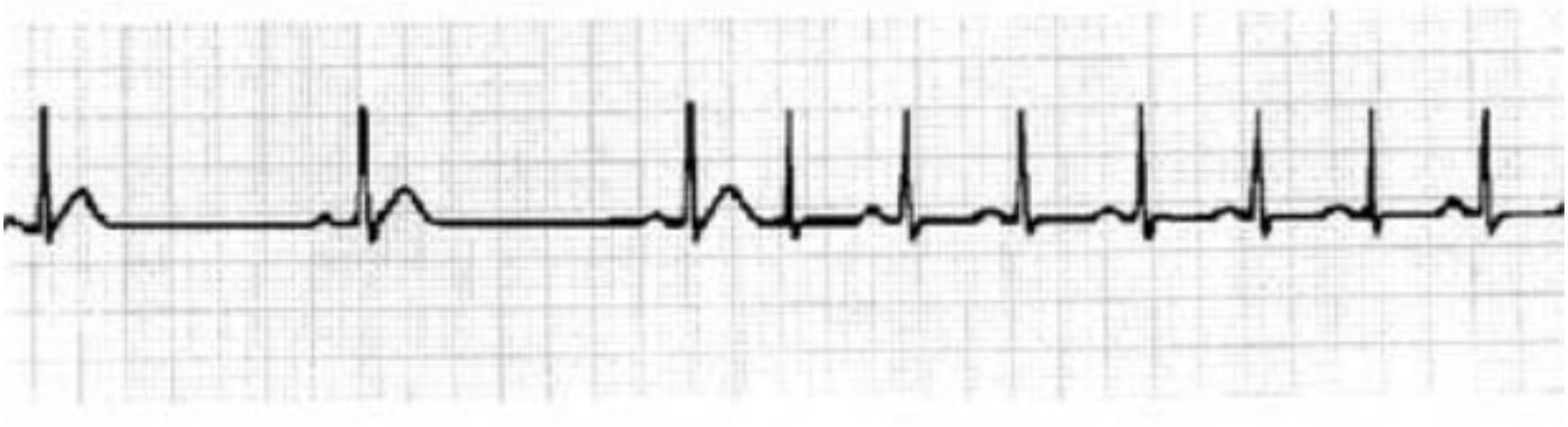

Karotis Masajı sonrası sinus arresti

Atrioventriküler İleti Bozuklukları

- AV Nod fizyolojik refrakter durumda değilken, **atrial ileti ventriküle** geçemezse **AV blok** var demektir

- His-bundle elektrogram kayıtları yapılarak AV bloğun 3 anatomik bölgesi tespit edilir. AV Nodal, İntra-His, İnfra-His

- Blok düzeyini konfirme etmek için bazan intrakardiyak kayıtlar gerekli olabilir.

Atriyoventriküler Blok

- Birinci derece AV blok
- İkinci derece AV blok
  - Mobitz tip I (Wenckebach)
  - Mobitz tip II
- Üçüncü derece AV blok
- İleri derecede AV blok

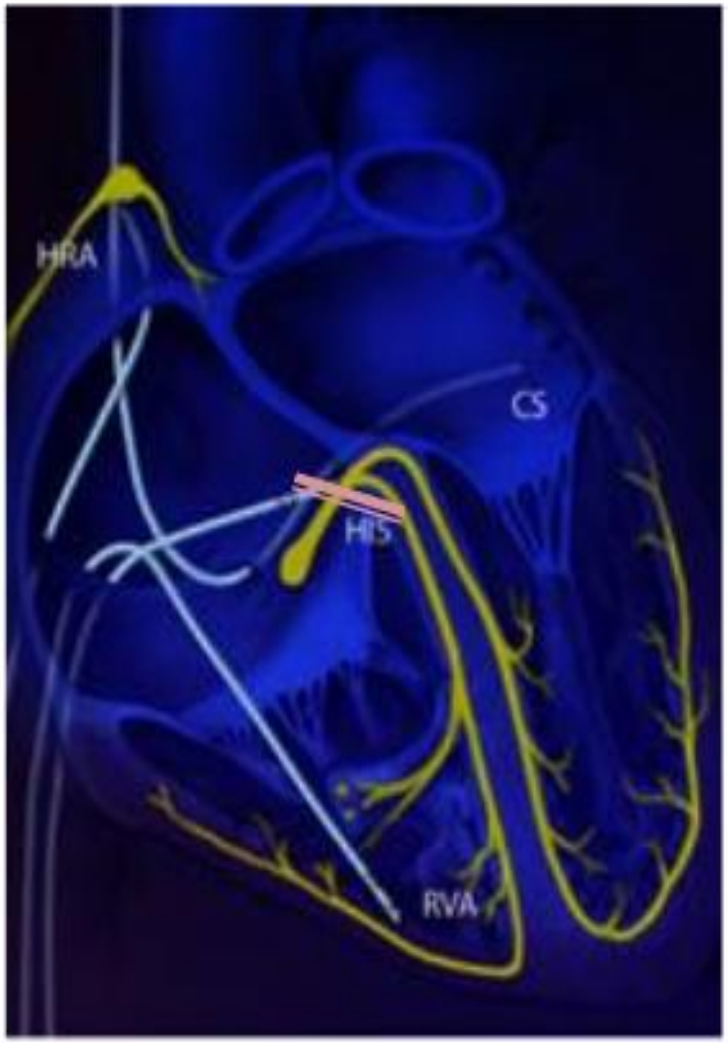

Atrioventricular (AV) Blocks

- AV blocks are divided into three categories: first-, second-, and third-degree.

First-Degree AV Block

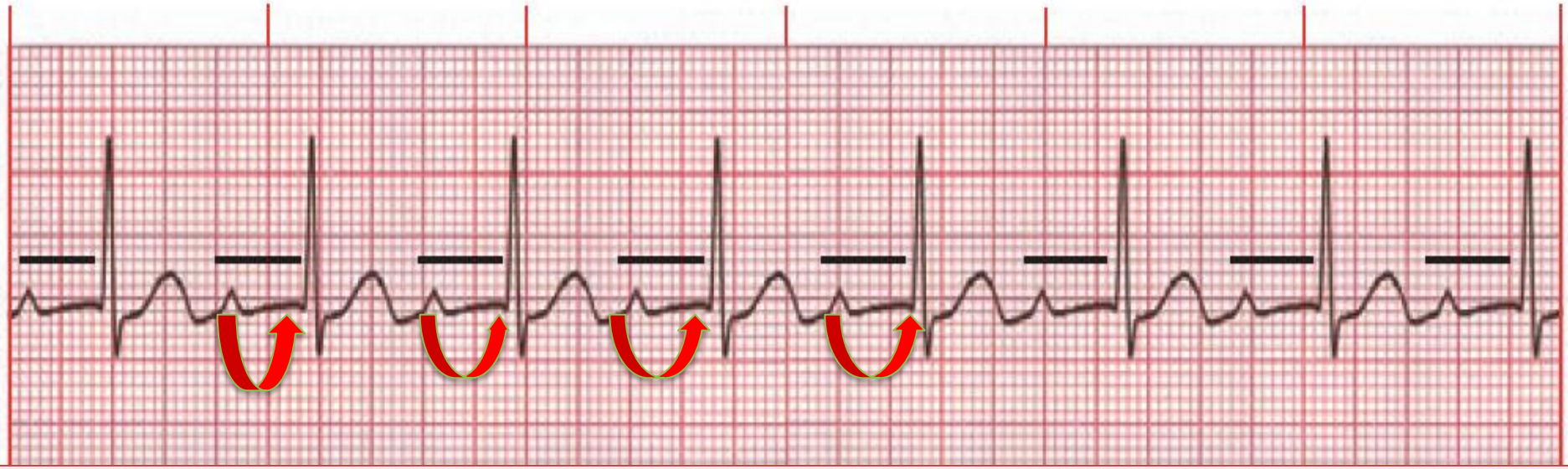

Ritim düzenlidir

P normal

QRS normal

PR mesafesi >0,20sn

<u>Etiyolojisinde;</u> ARA, Karditler, Hipotermi, Antiaritmikler, İKH

Genellikle tedavi gerektirmez

II Derece AV Blok

MOBİTZ TİP 1 (WENKEBAH)

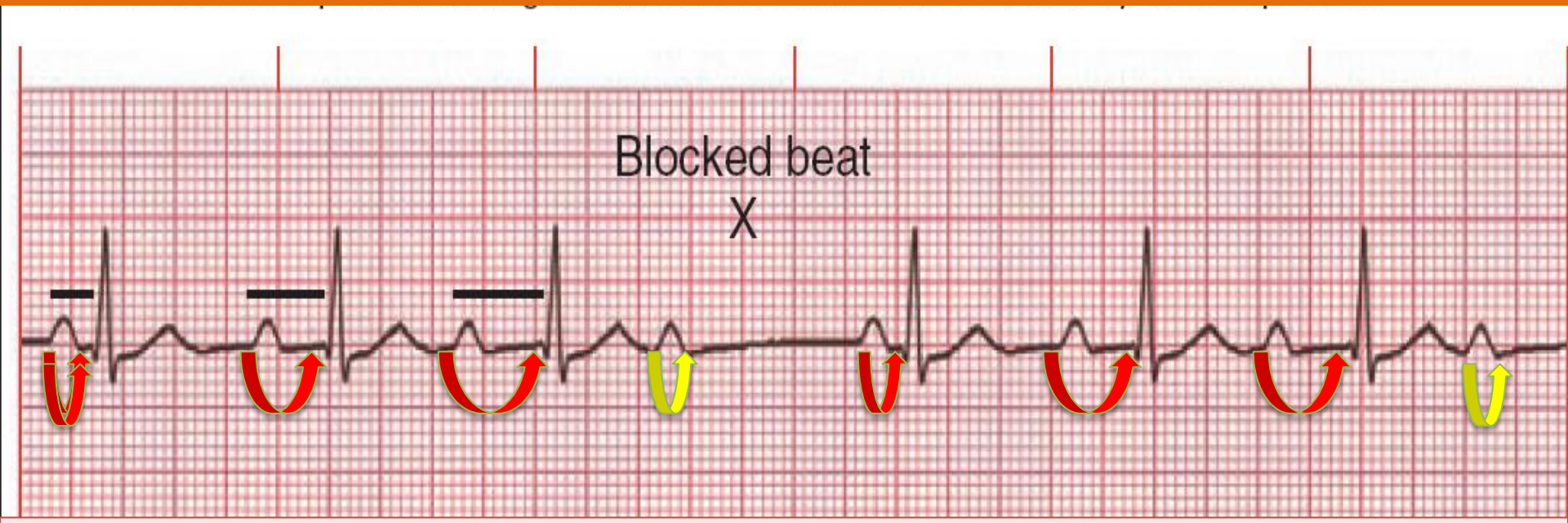

- **Ritim düzensizidir**
- **P** normal
- **PR gittikçe uzar uzar ve iletilemez**.
- **QRS:** Normal

Benigndir ve sıklıkla kendiliğinden kaybolur, pacemaker gereksinimi yoktur.

II Derece AV Blok

Mobitz Tip I

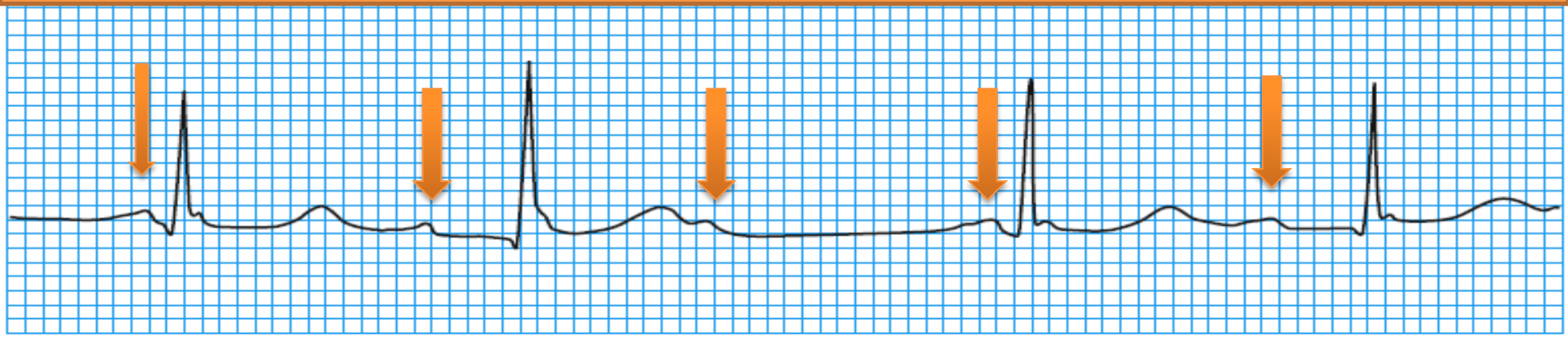

Mobitz Tip II

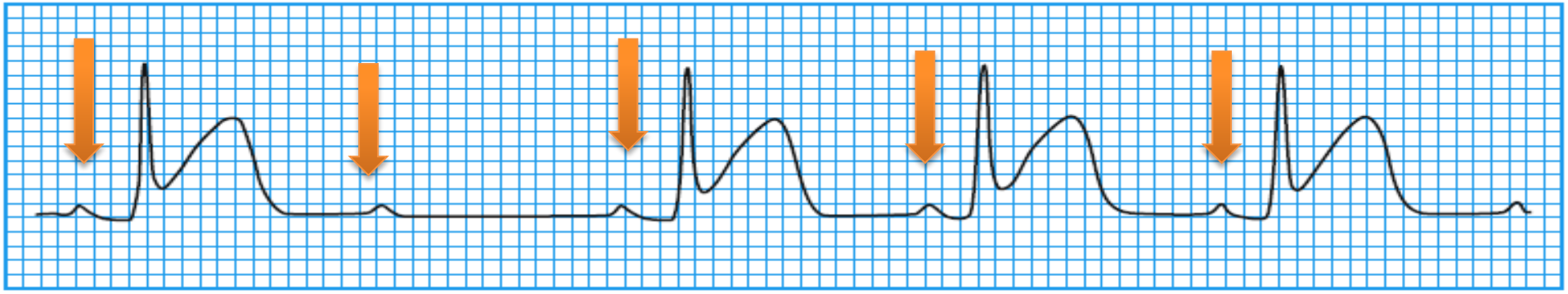

Mobitz type II block—a complication of an inferior myocardial infarction. The PR interval is identical before and after the P wave that is not conducted

MOBİTZ TİP 2

Type II (Mobitz II)

- Conduction ratio (P waves to QRS complexes) is commonly 2:1, 3:1, or 4:1.
- QRS complexes are usually wide because this block usually involves both bundle branches.

- **Atriyal hız** 60-100 , ventrikülden daha hızlıdır.
- **Atriyal ritim** düzenli, **Ventriküler ritim** düzensizdir.
- **P** normal dir ve QRS den daha fazla sayıda bulunur.
- **PR** normal veya uzamıştır ama sabittir.
- **QRS:** genellikle uzamıştır (< 0,10sn).

MOBİTZ TİP II BLOK

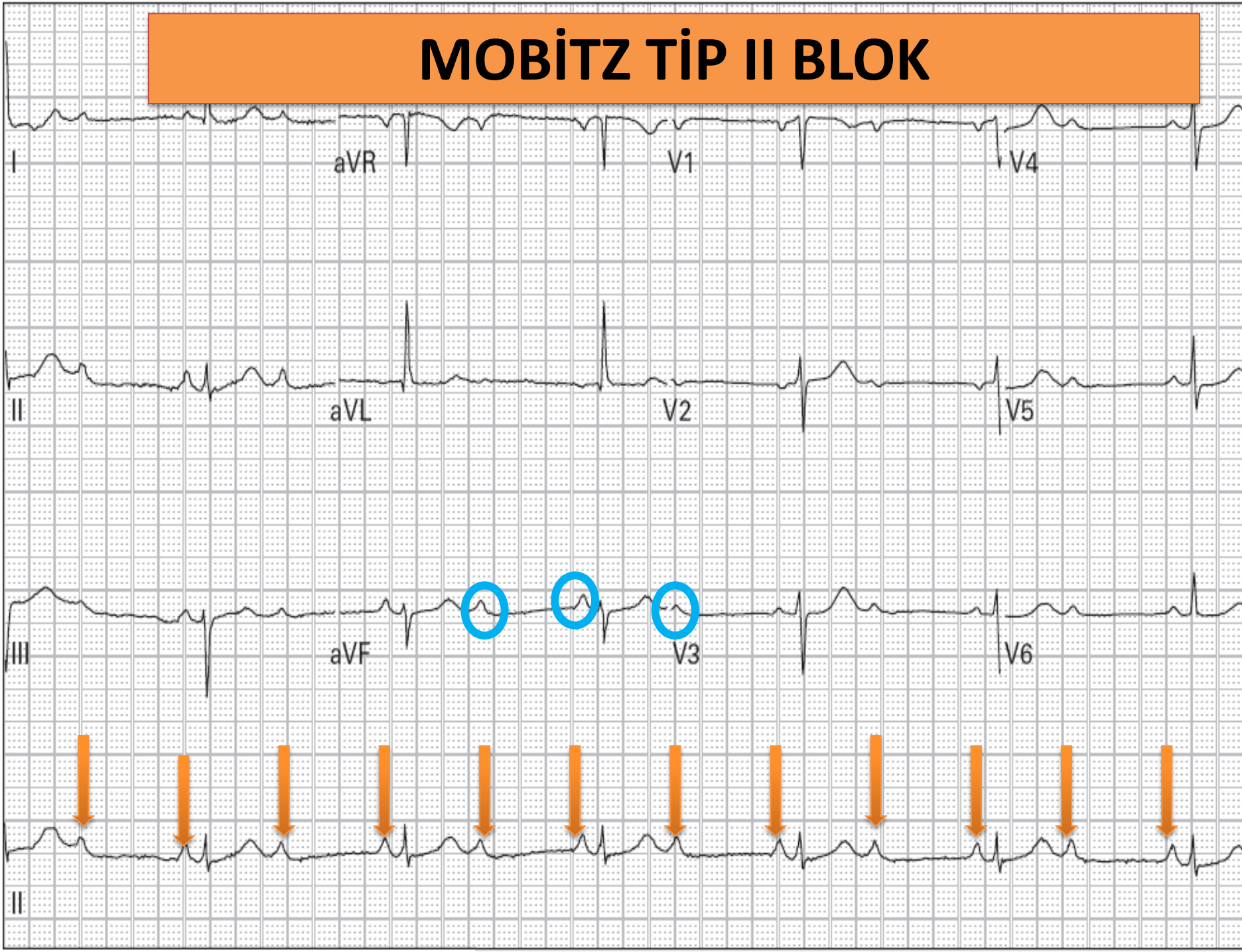

İleri Derecede AV Blok (3:1)

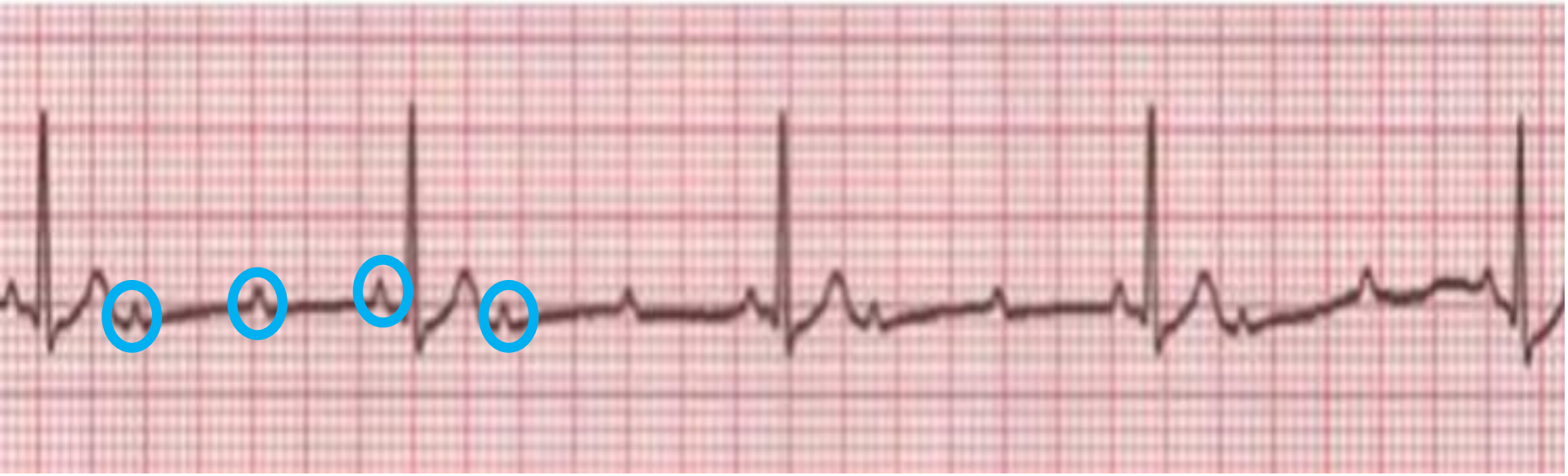

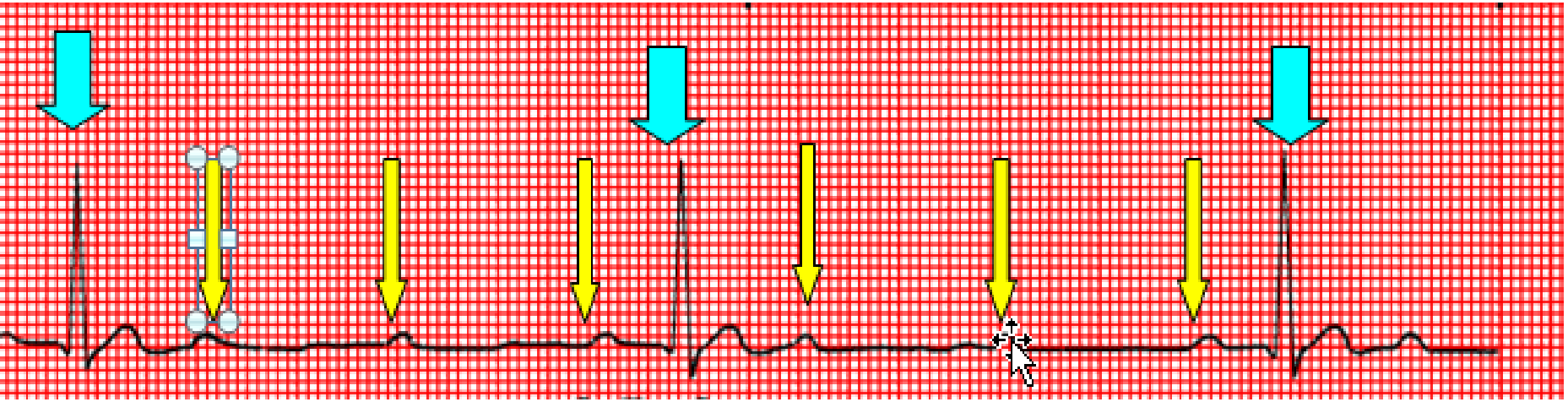

AV TAM BLOK

- Conduction between atria and ventricles is absent because of electrical block at or below th AV node.
- "Complete heart block" is another name for this rhythm.

- **Atriyal Hız: 60-100, Ventriküler Hız: kaçış vurusu Nodal ise 40-60, Ventriküler ise< 40**
- **Ariyumlar kendi arasında ventriküler kendi arasında düzenlidir**
- **PR mesafesi: değişken**
- **QRS: kaçış vurusu nodal ise normaldir , ventrüküler ise genişlemiştir.**

AV TAM BLOK

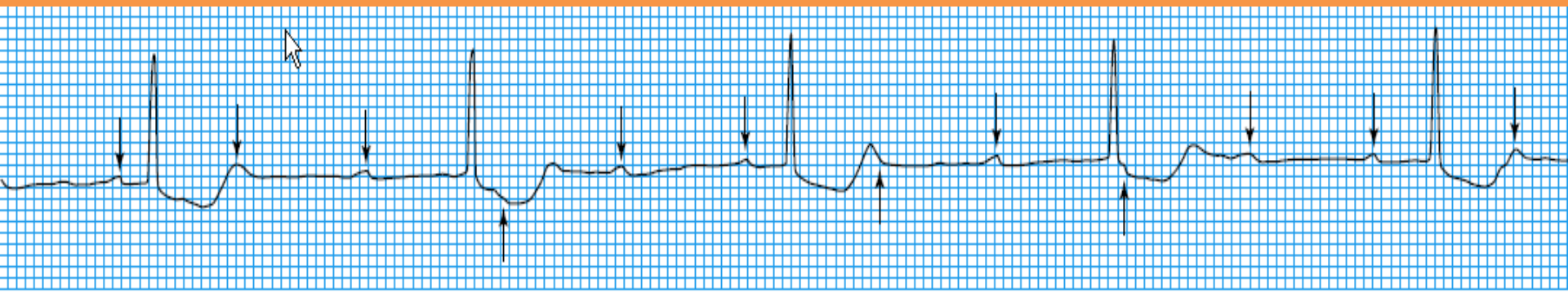

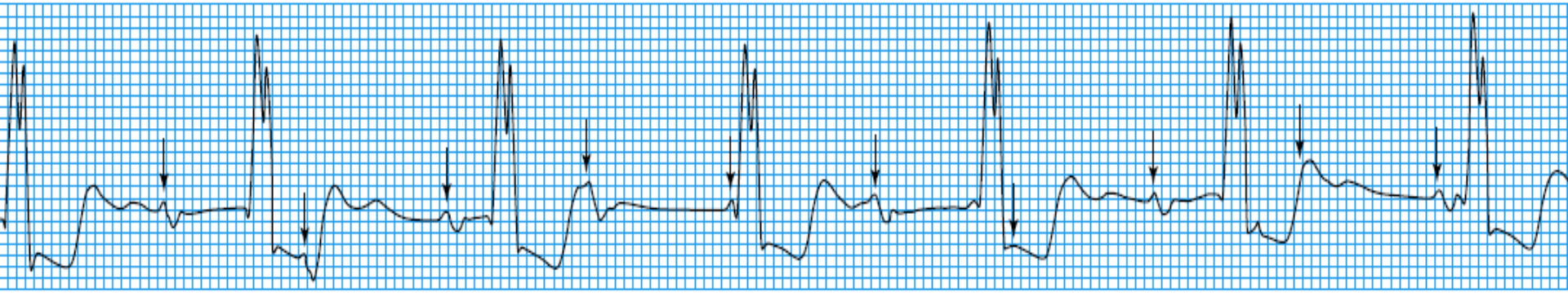

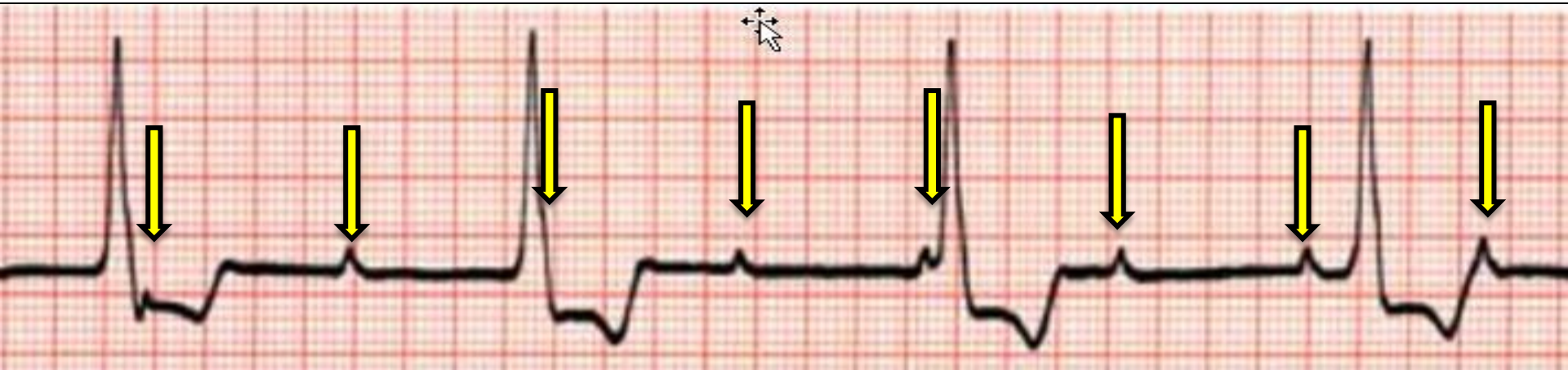

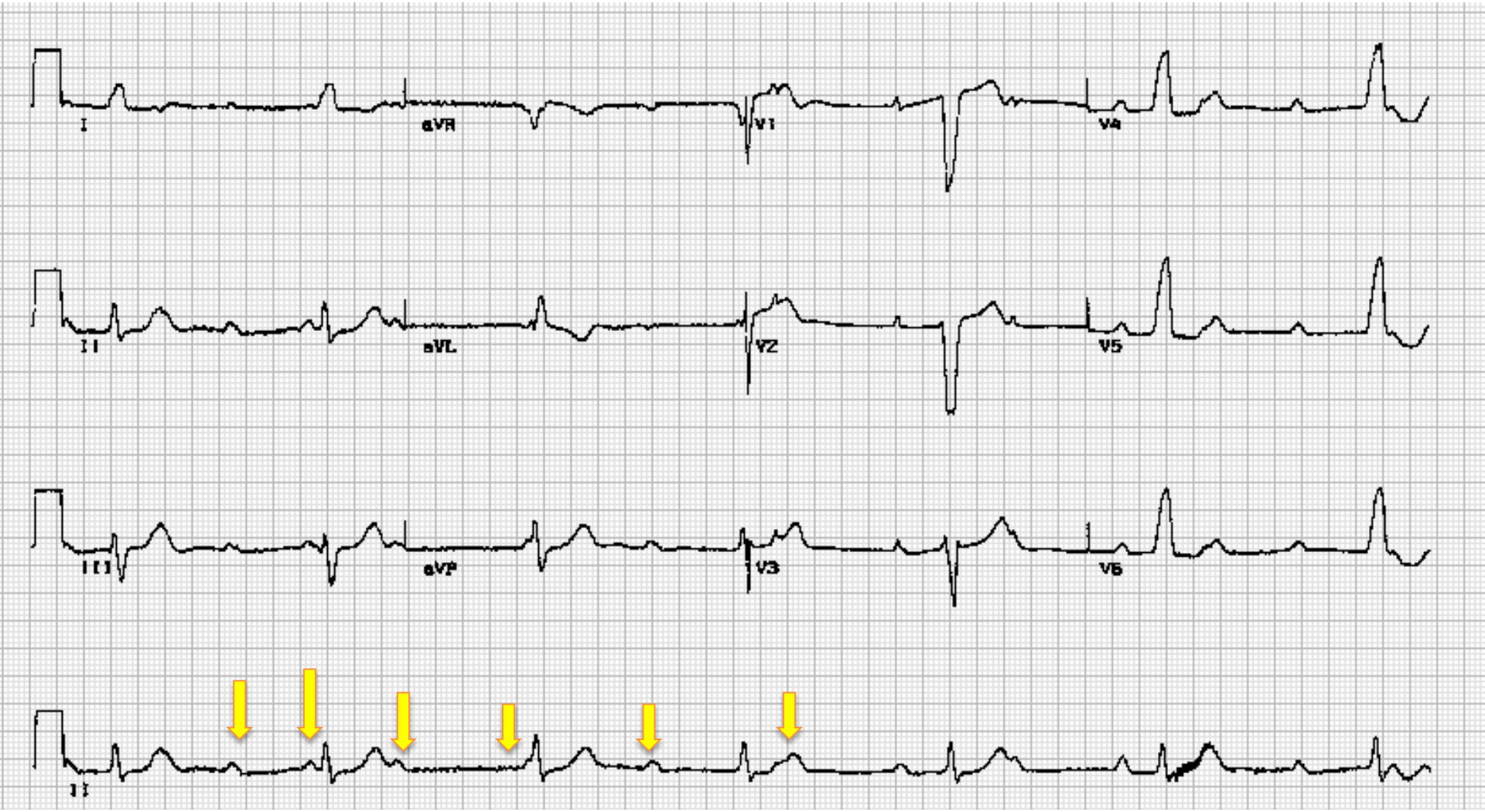
I
aVR
V1
V4
II
aVL
V2
V5
III
aVF
V3
V6
II

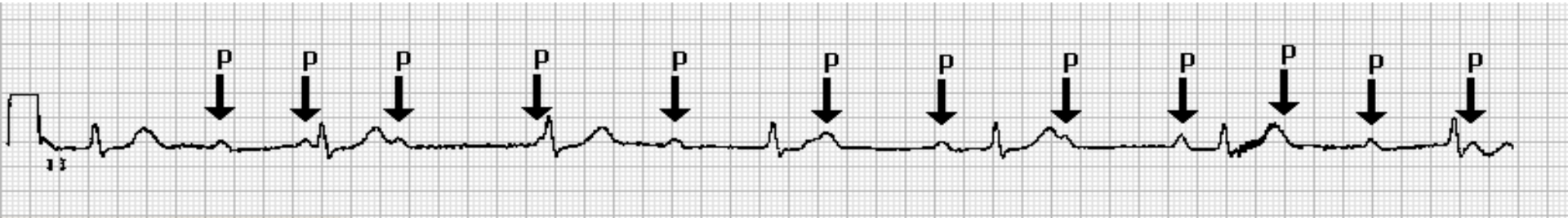
P
P
P
P
P
P
P
P
P
P
P
P
II

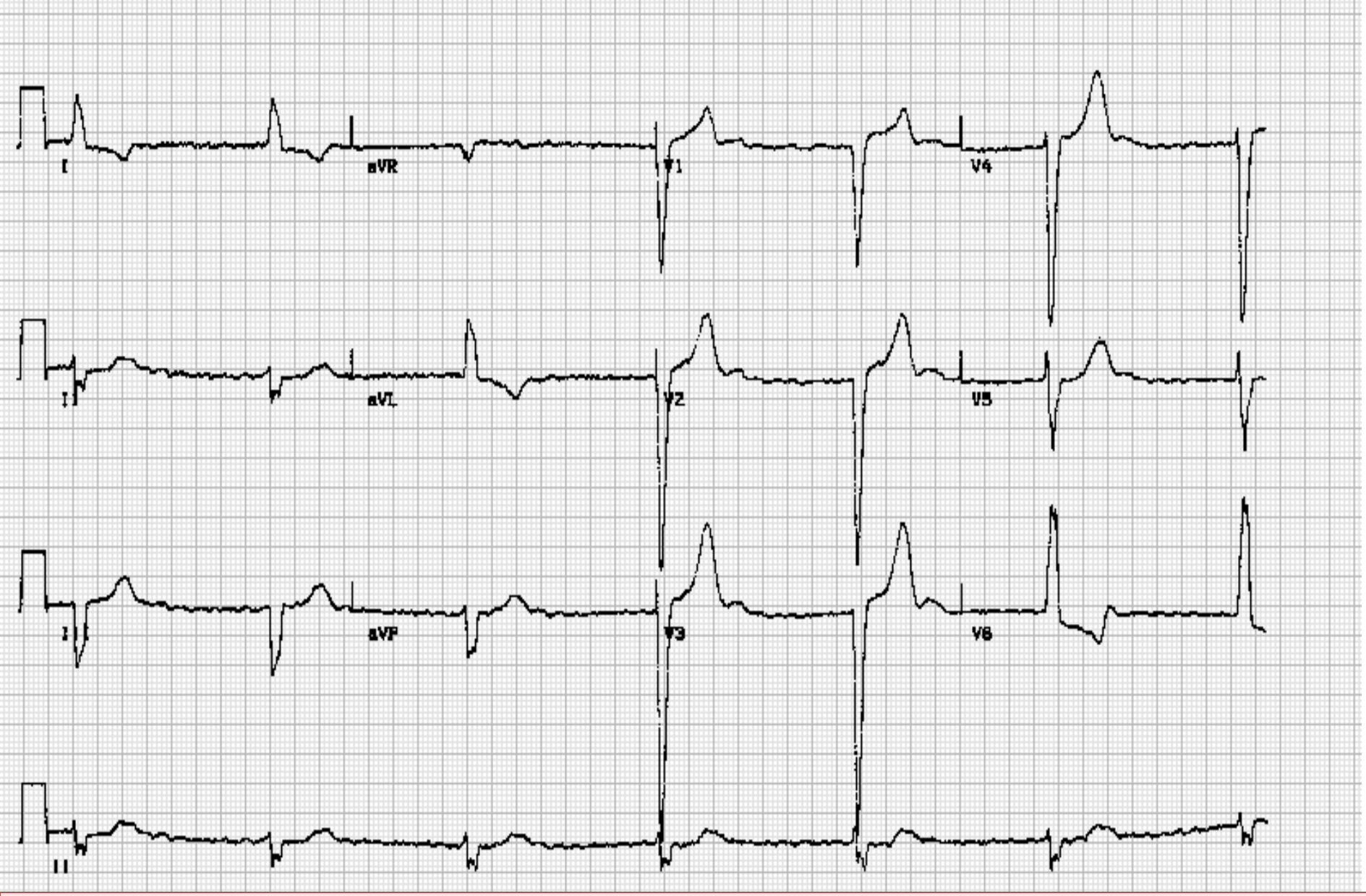

AV TAM BLOK + AF

GEÇİCİ AV BLOK NEDENLERİ

A- Fizyolojik

– Artmış vagal tonus (atletler, sleep apne)

B- Otonomik

– Karotid sinus hipersensitivitesi

– Nörokardiyojenik senkop

C- Koroner Arter Hastalığı

– Akut miyokard infarktüsü

– Angina (Prinzmetal's)

D- İnfeksiyon Hastalıkları

– İnfektif endokarditis

– Miyokardit (Viral, riketsiyal, lymetist, romatizmal ateş)

E- Metabolik

– Hiperpotasemi

– Hipermagnezemi

– Addison hastalığı

F- Travmatik

– Kataterle oluşan

– Radiofrequency enerji

– Cerrahi

G- İlaçlarla Oluşan

– Digitalis

– Beta blokerler

– Kalsiyum kanal blokerleri

– Clas III antiaritmik ajanlar

– Clas I antiaritmik ajanlar

– Adenozin

– Lityum

KALICI AV BLOK NEDENLERİ

A- İdyopatik Fibrozis

- Lev's hastalığı
- Lenegre hastalığı

B- Konjenital

- Kongenital kalp hst
- Maternal sistemik lupus

C- Koroner Arter Hastalıkları

- Akut miyokard infarktüsü
- İskemik kardiyomyopati

D- Kardiyomyopati

E- İnfiltratif Hastalıklar

- Amiloidozis
- Sarkoidozis
- Hemokromatozis

F- İnfeksiyöz Hastalıklar

- Endokarditis
- Sifiliz
- Tüberküloz
- Chagas hastalığı

KALICI AV BLOK NEDENLERİ

G-Kollagen Vasküler Hastalıklar

- Sistemik lupus eritematozis
- Romatoid artrit
- Skleroderma

H- Travmatik

- Cerrahi
- Radiofrequency ablation
- Radyasyon

İ- TÜMÖRLER

- Mezotelioma
- Rabdomyoma
- Hodgkin lenfoma
- Melanoma

J-Nöromuskuler Hastalıklar

- Myotonik distrofi
- Kearns-Sayre sendromu
- Erb distrofi
- X-Linked muskuler distrofi
- Peroneal muskular atrofi

AV Blokların Tedavileri

- **1. Derece AV blok** ⟹ Takip
- **2. Derece Mobitz tip 1 AV blok**

  Atropin + takip

- **Semptomatik Mobitz tip 2- 2.derece AV blok**

  Kalp pili

- **3. derece bloğu olan semptomatik**

  Kalp pili

- **AV Tam Blok:**

  Kalp pili

Geçici Pil Endikasyonları

MI olmaksızın

- Semptomatik sinüs nodu disfonksiyonu (sinüs arresti, taşibradikardi (hasta sinüs) sendr, sinüs bradikardisi
- 2. ve 3. derece kalp bloğu
- Düşük Ventriküler Hızlı Atrial Fibrilasyon

Myokard enfarktüsünde

- Semptomatik sinus nod disfonksiyonu
- Mobitz ll ikinci derece kalp bloğu
- Yeni LBBB, Sol aks deviasyonuyla RBBB, Bifasiküler blok,
- Travma hastasında hipotansiyon ile birlikte cevapsız bradikardi olması
- İmplante pacemakerlarda çalışma bozukluğu
- Asistolik arrestli hasta (açıklanamayan)

TAŞİARİTMİLER

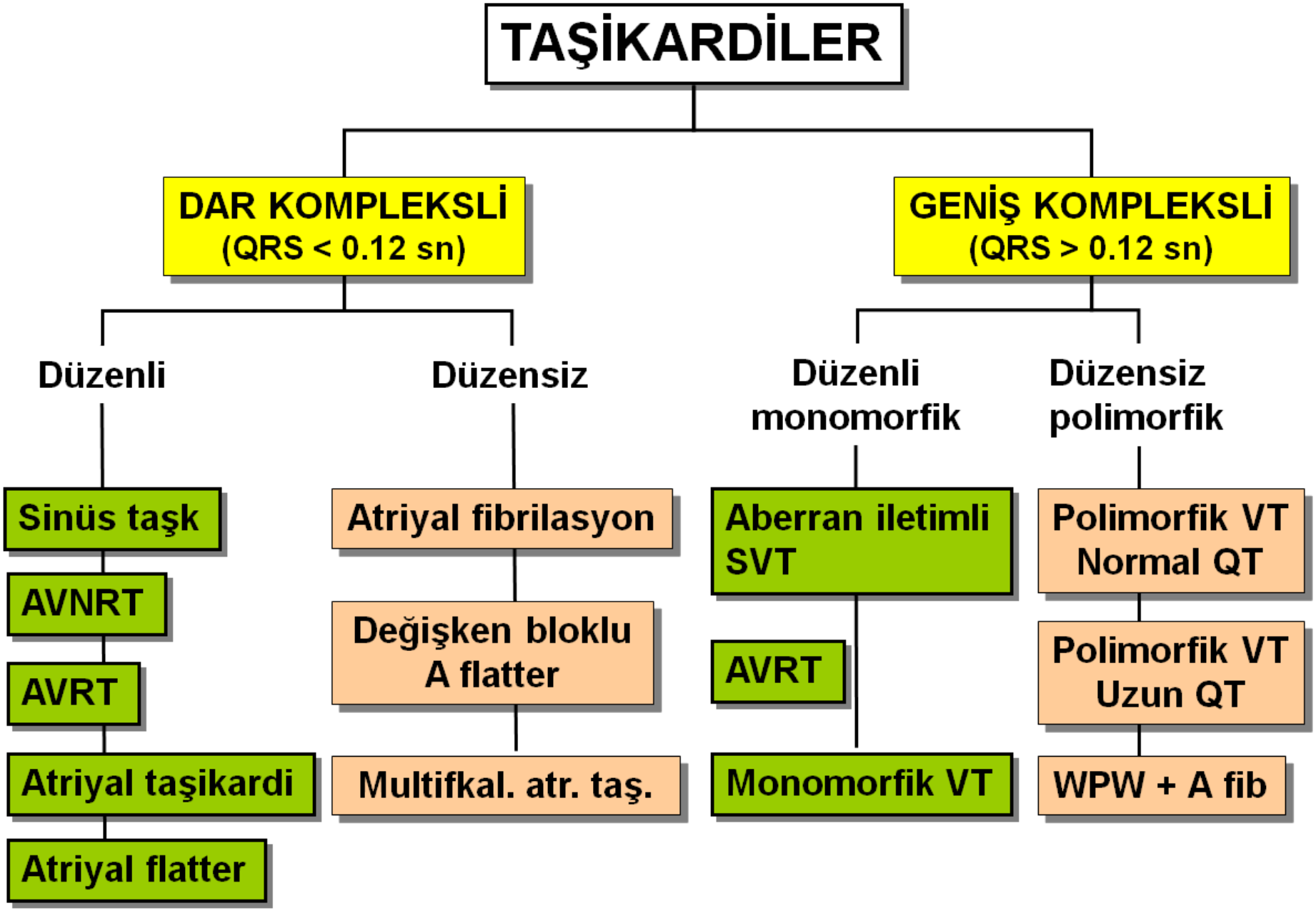
TAŞİKARDİLER
DAR KOMPLEKSLİ
(QRS < 0.12 sn)
GENİŞ KOMPLEKSLİ
(QRS > 0.12 sn)
Düzenli
Düzensiz
Düzenli monomorfik
Düzensiz polimorfik
Sinüs taşk
AVNRT
AVRT
Atriyal taşikardi
Atriyal flatter
Atriyal fibrilasyon
Değişken bloklu A flatter
Multifkal. atr. taş.
Aberran iletimli SVT
AVRT
Monomorfik VT
Polimorfik VT Normal QT
Polimorfik VT Uzun QT
WPW + A fib

SUPRAVENTRİKÜLER

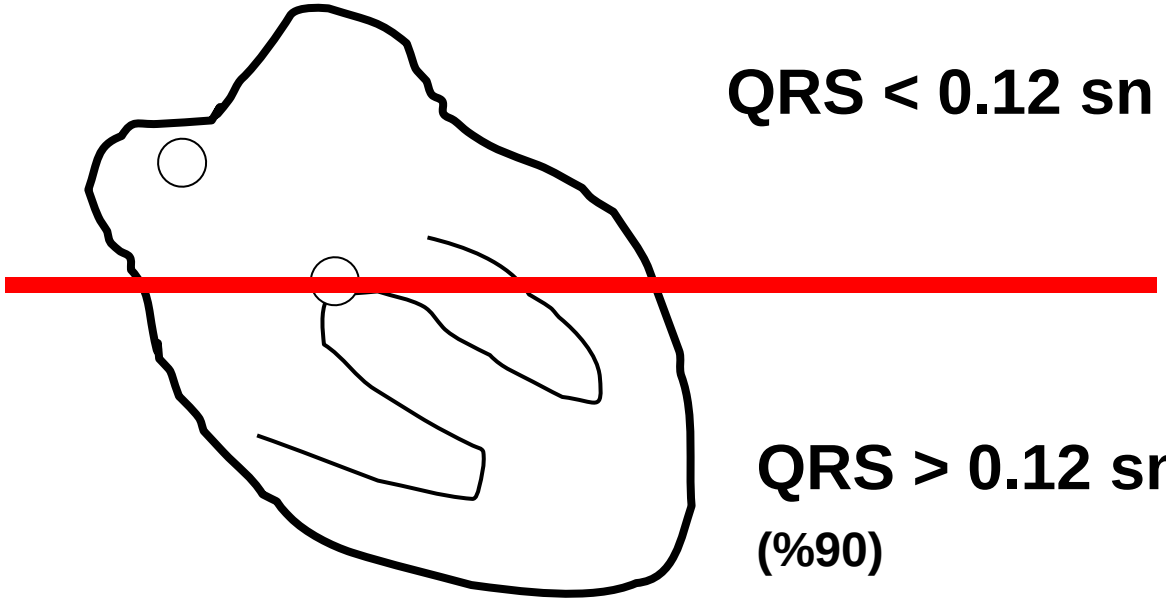

QRS < 0.12 sn

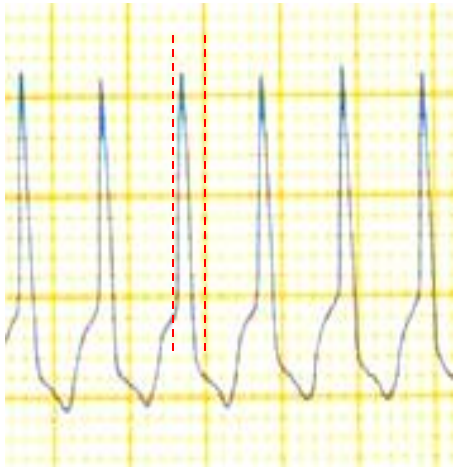

QRS > 0.12 sn

(%90)

VENTRİKÜLER

SVT Sınıflandırma - EKG

- **QRS genişliği**
  - Dar - > % 90
  - Geniş - < % 10
- **Düzenlilik**
  - Düzenli
  - Düzensiz
- **RP mesafesi**
  - Kısa
  - Uzun
  - Belirsiz

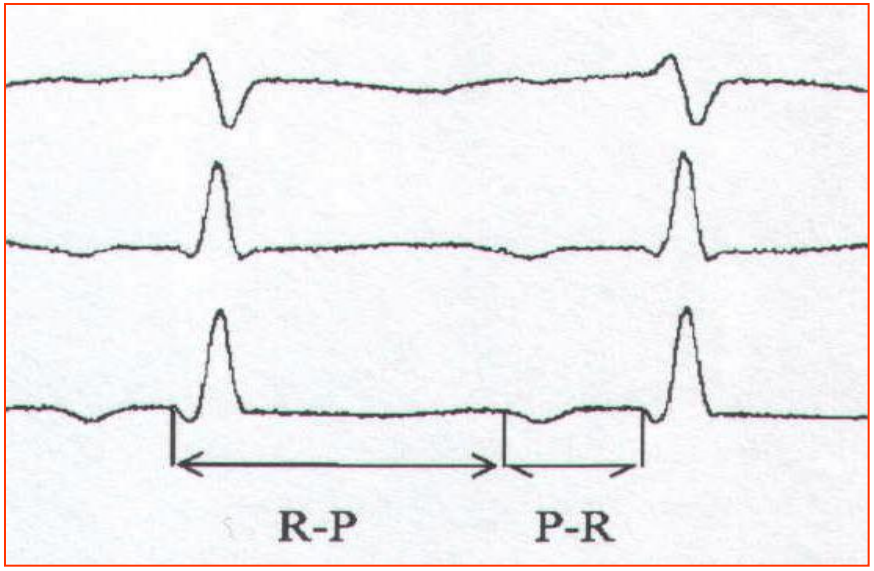

Sinüs taşikardisi

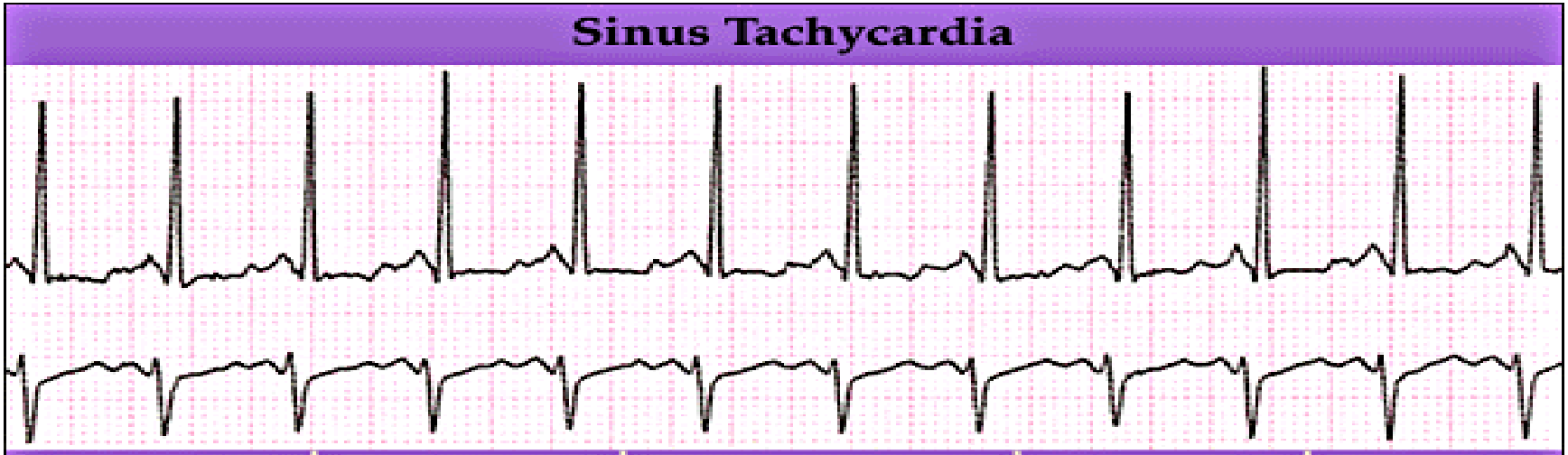

Heart Rate	Rhythm	P Wave	PR interval (in seconds)	QRS (in seconds)
> 100 bpm	Regular	Before each QRS, identical	.12 to .20	<.12

Sinüs ritminde, kalp hızının erişkinlerde dakikada 100 vurudan fazla olmasıdır.

Sinüs Taşikardisi

- Sinüs nodundan çıkan uyarı sayısı dakikada 100'den fazladır.

- EKG

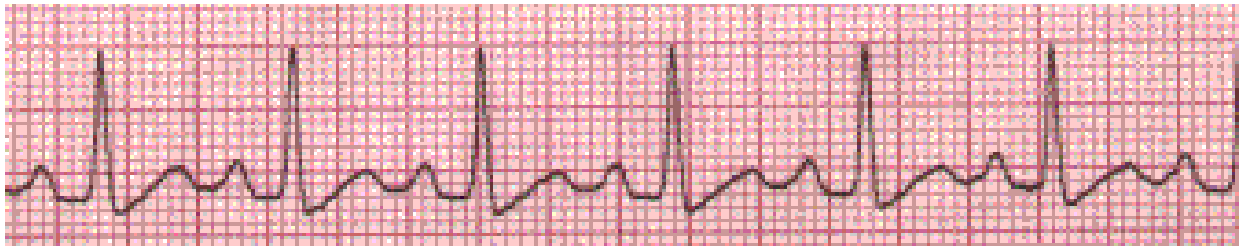

Hız

Ritim : Düzenli

P dalgası : Büyüklük ve şekli normal

P-R Aralığı : Normal

QRS : Normal

Sinüs Taşikardisi

- **Klinik**
  - **Fizyolojik** (infant ve çocuklar, egzersiz, anksiyete)
  - **İlaçlara** bağlı (atropin, epinefrin, alkol, nikotin, kafein, sempatomimetikler)
  - **Patolojik** (ateş, anemi, hipovolemi, hipoksi, pulmoner emboli, MI, hipertroidi…)

Sinüs Taşikardisi

- **Tedavi** - Altta yatan nedeni bul
  - Altta yatan neden bulunamaz ise **BB, KKB**

Atrial Arrhythmias

- P dalgası sinüs ritminden farklı görülür.
- QRS normaldir.

Wandering Atrial Pacemaker (WAP)

- Pacemaker site transfers from the SA node to other latent pacemaker sites in the atria and the AV junction and then moves back to the SA node.

- Atriyumdaki birkaç odağın pacemaker görevini SAN dan almasıdır.
- Hız: normal (60-100)
- Ritim düzensiz
- P dalgası en az 3 farklı P vardır
- PR değişkendir
- QRS normal

Multifocal Atrial Tachycardia (MAT)

- This form of WAP is associated with a ventricular response of >100 bpm.
- MAT may be confused with atrial fibrillation (A-fib); however, MAT has a visible P wave.

- **Wandering pacemaker'ın hızının 100 den fazla olmasıdır..**
- **MAT AF dönüşebilir.**
- **Hız: >100**
- **Ritim düzensiz**
- **P dalgası en az 3 farklı P vardır**
- **PR değişkendir**
- **QRS normal**

MAT (Çok odaklı)

Multifokal Atrial Taşikardi

- **Klinik**
  - Dekompanse AC hastalığı olan yaşlı hastalarda çok sık.
  - KKY,
  - Sepsis

ATRİYAL TAŞİKARDİLER

P dalgası V1 pozitif ve aVL de negatif ise odak sol atriyumdur.
P dalgası V1 negatif ve aVL de pozitif ise odak sağ atriyumdur

- **Atriyal hız SN aşarsa baskın pacemaker olur. ST ve T dalgalarında anormallikler görülebilir.**
- **Hız: 150-250**
- **Ritim düzensiz**
- **P dalgası pozitif birbirine benzer ve sinüs ritminden farklı formdadır.**
- **PR kısa olabilir şart değil (<0,12sn)**
- **QRS normal ancak bazen anormal olabilir**

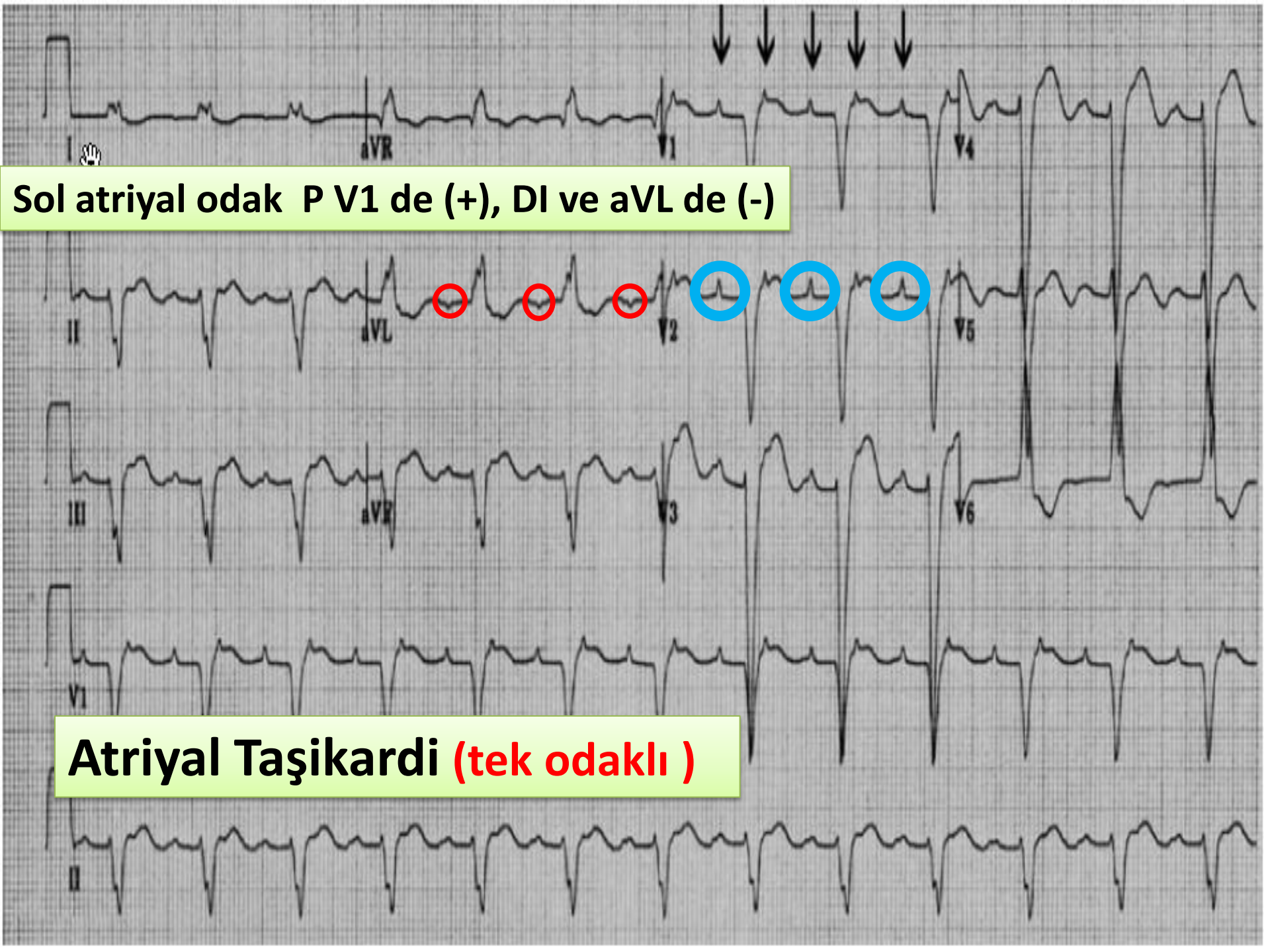
Sol atriyal odak P V1 de (+), DI ve aVL de (-)
Atriyal Taşikardi (tek odaklı)
I
aVR
V1
V4
II
aVL
V2
V5
III
aVF
V3
V6
V1
II

ATRİYAL FİBRİLASYON

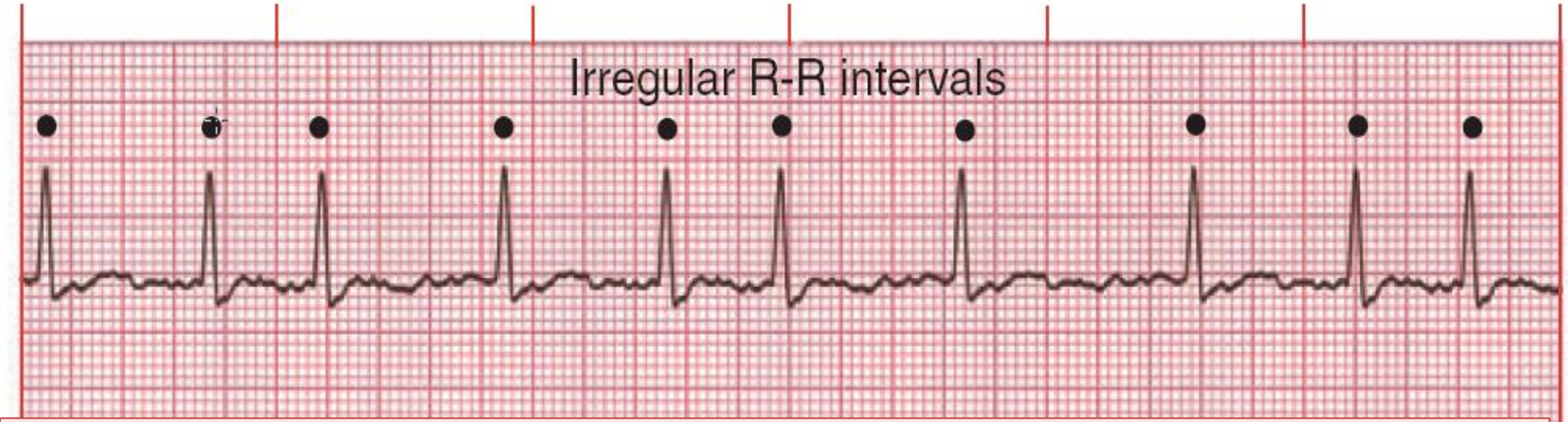

- Çok sayıda ektopik atriyal odak var.
- Hız: Atriyal >350 , Ventrikül normal (60-100) hızlı (>100) veya yavaş (<60) olabilir.
- Ritim düzensiz (RR mesafesi değişken).
- P dalgası ve PR yok, küçük F dalgaları vardır
- QRS normal

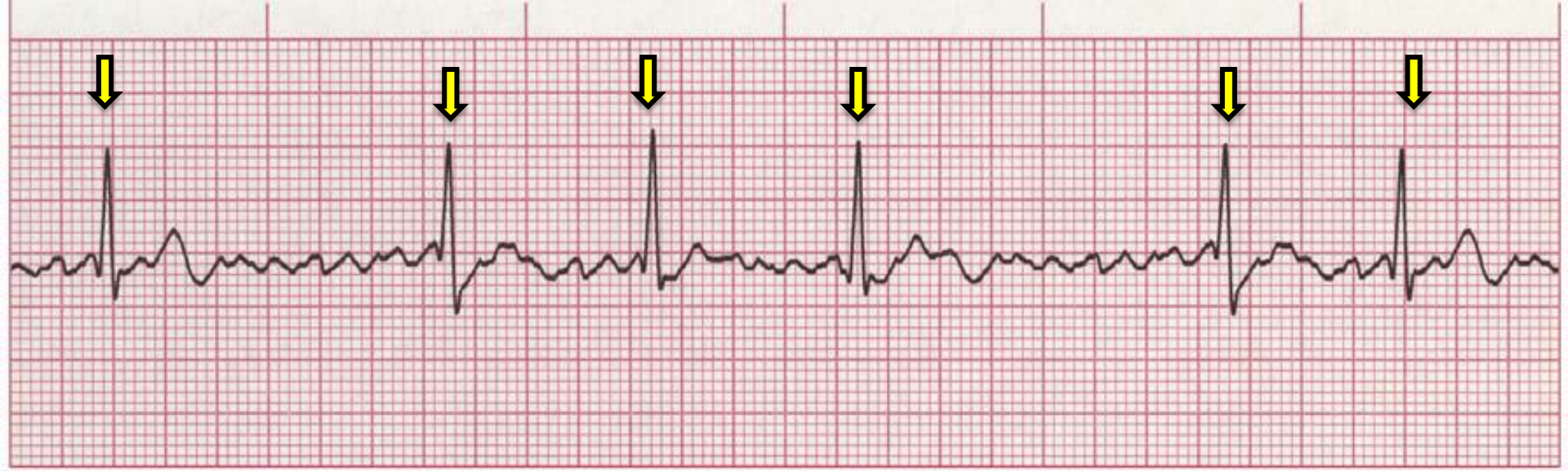

Irregular R-R intervals

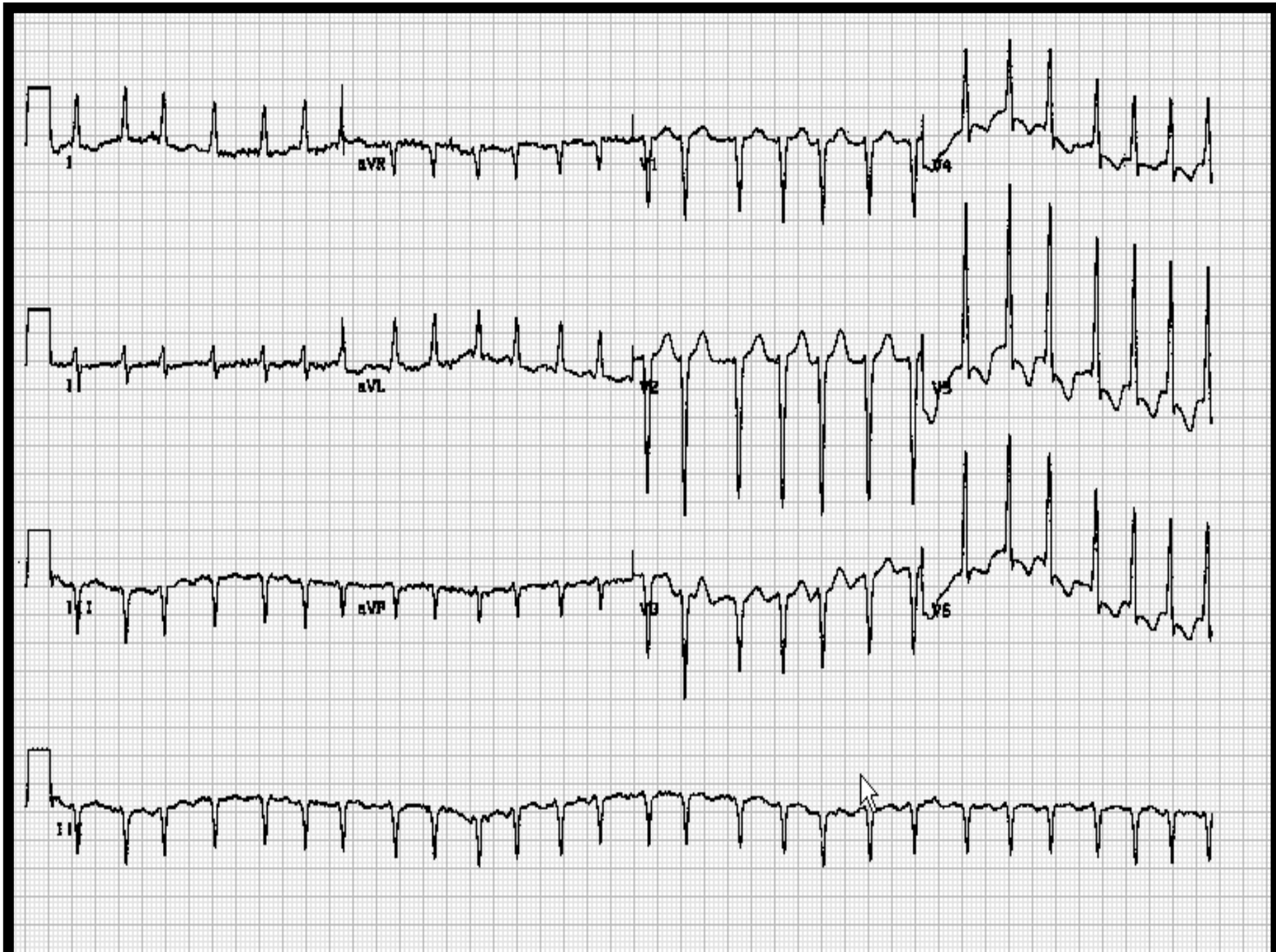
I
aVR
V1
V4
I
aVL
V2
V5
III
aVF
V3
V6
II

Atrial Fibrilasyon

- **Klinik :**
  - **En sık :**
    - Romatizmal kalp hastalığı, HT, iskemik kalp hastalığı, tirotoksikoz
  - **Nadiren:**
    - Kr. Ac hst, perikardit, akut alkol intoks., PE, ASD
  - Pulmoner ve sistemik emboli riski

Atrial Fibrilasyon

- **Tedavi:**
  - Hemodinami unstabil ise acil KV
  - Hemodinami stabil ise hız kontrolu öncelikli
    - Diltiazem
      - 20 mg (0,25 mg/kg) IV, 5 mg/h infuzyon, 15 dk.da hız kontrolu sağlanamaz ise 25 mg (0,35 mg/kg) IV ikinci doz,
    - Verapamil
    - Beta blokerler
    - Digitaller

Atrial Fibrilasyon

- **Tedavi**
  - Hız kontrolü sağlandığında KV olasılığı değerlendirilir
    - < 48 saat'lik A.Fib ise kimyasal / elektriksel KV
      - Verapamil, amiodaron
    - > 48 saat'lik A. Fib ise
      - Önce 3 hafta antikoagulasyon
        - » TEE da trombus
      - Sonrasında kimyasal / elektriksel KV

ATRİYAL FLATTER

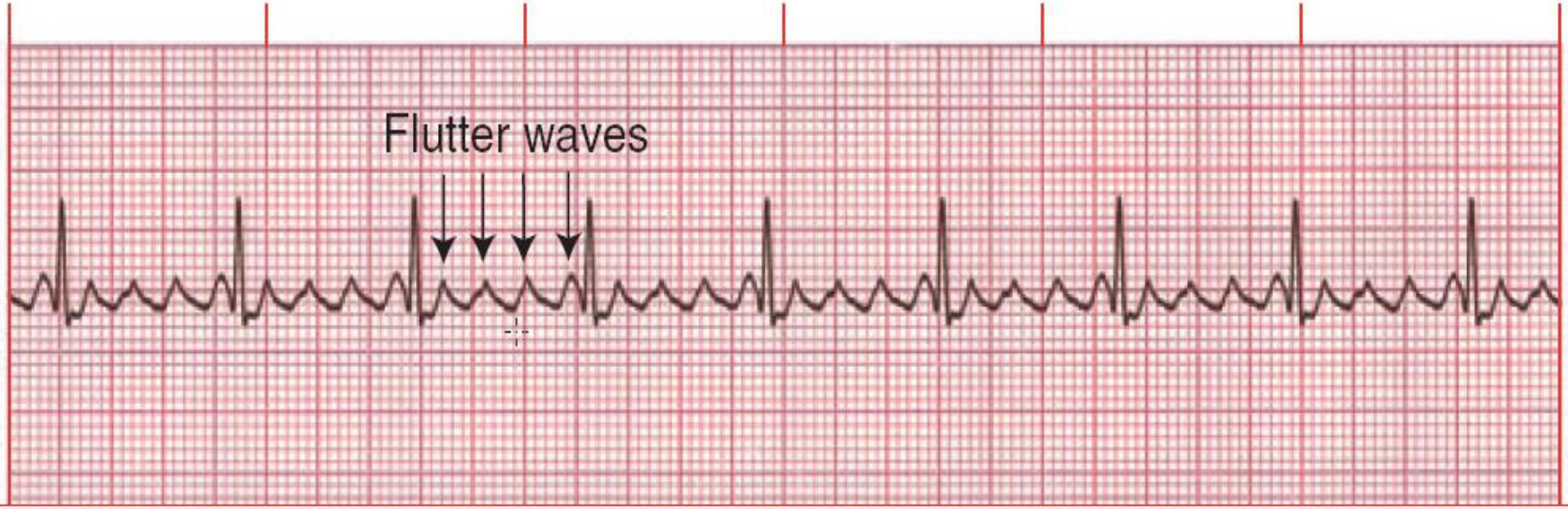

- AVN dan atriyal uyarılar 2:1, 3:1, 4:1, çok nadiren de 1:1 iletilir
- Hız: Atriyal 250-350 , Ventrikül hızlı veya yavaş olabilir.
- Ritim genellikle düzenli ama değişkende olabilir.
- Flatter dalgası testere dişi şeklinde görülür
- PR değişken, QRS normal, izoelektirik hat kaybolmuştur.

Atrial Flutter

- **Klinik** :
  - En sık iskemik kalp hastalığı ve AMI

    KKY,Pulmoner emboli Myokardit

    KMP, Künt toraks travması, Ateroskleroz, HT,Digoksin

    intoks,Tirotoksikoz, Mitral stenoz
  - Sinus ritmine veya AF’ye dönebilir

Atrial Flutter

- **Tedavi:**
  - Hemodinamik unstabil ise **kardiyoversiyon**
  - Mutlaka **heparinize** edilmeli
  - **Hız kontrolu** için KKB, BB, amiodaron

Bloklu AT

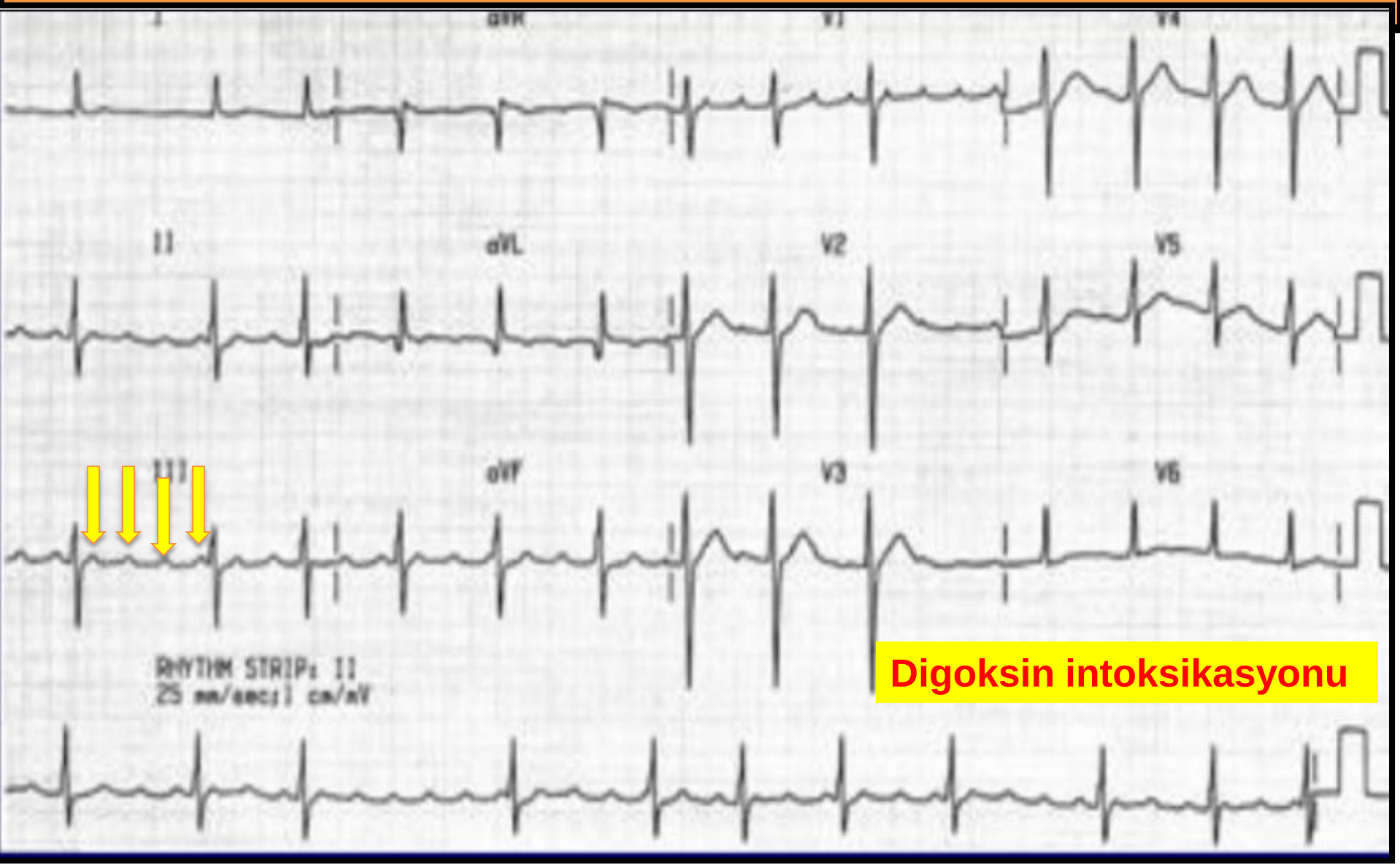

Digoksin intoksikasyonu

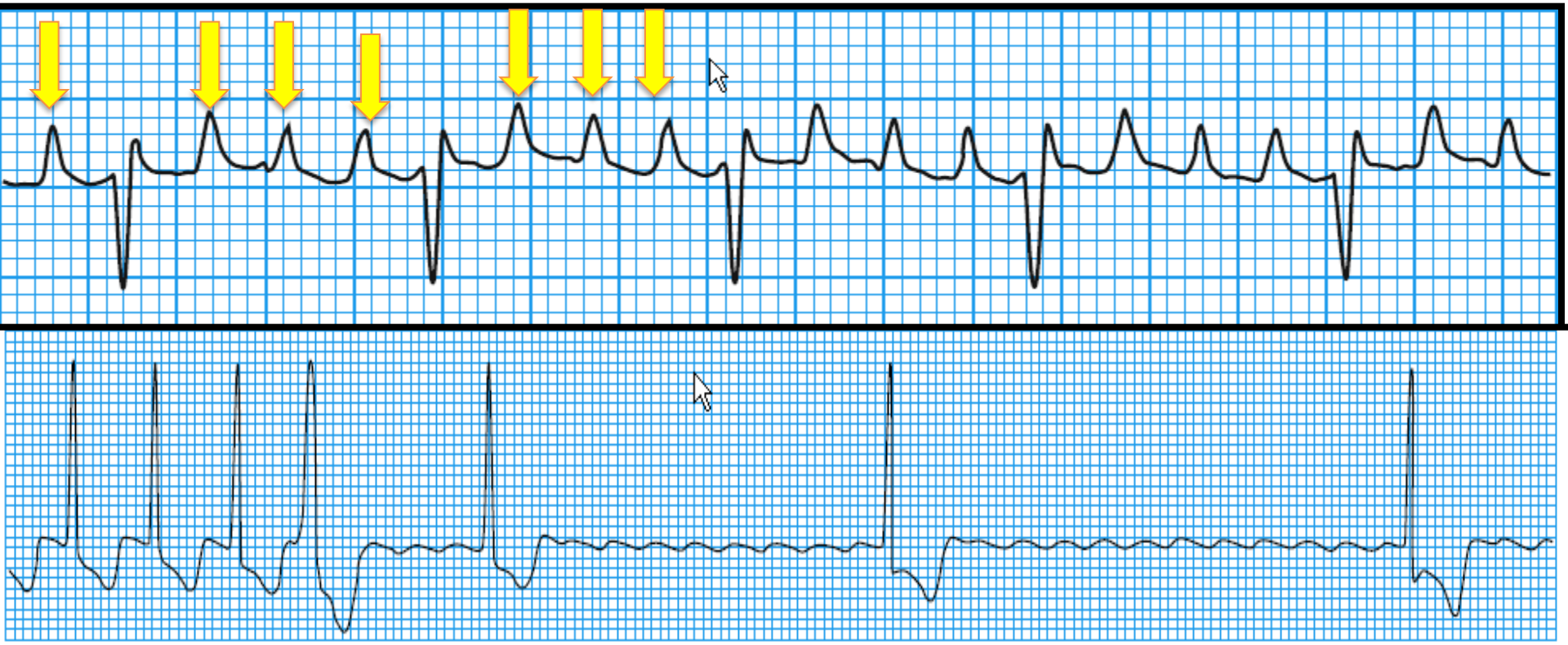

Atrial flutter (rate 150 beats/min) with increasing block (flutter waves revealed after administration of adenosine)

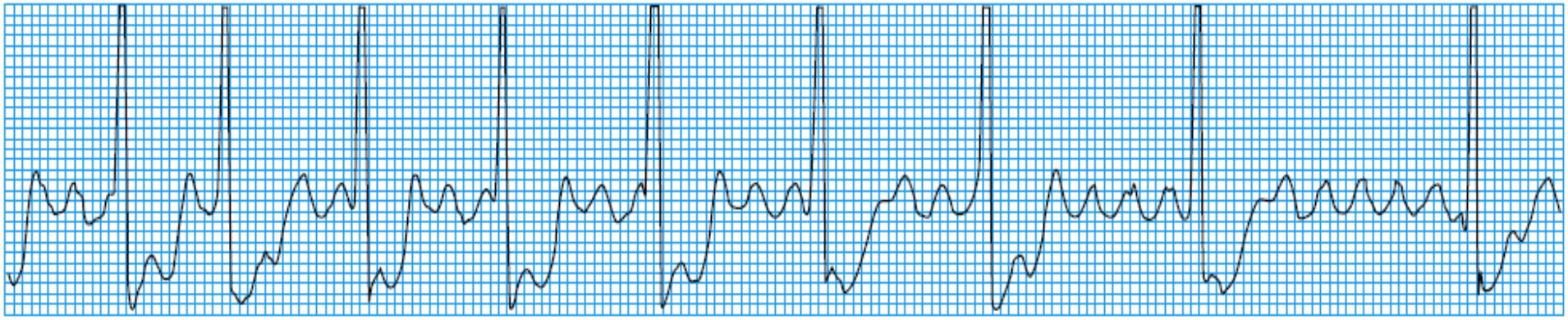

Atrial flutter with variable block

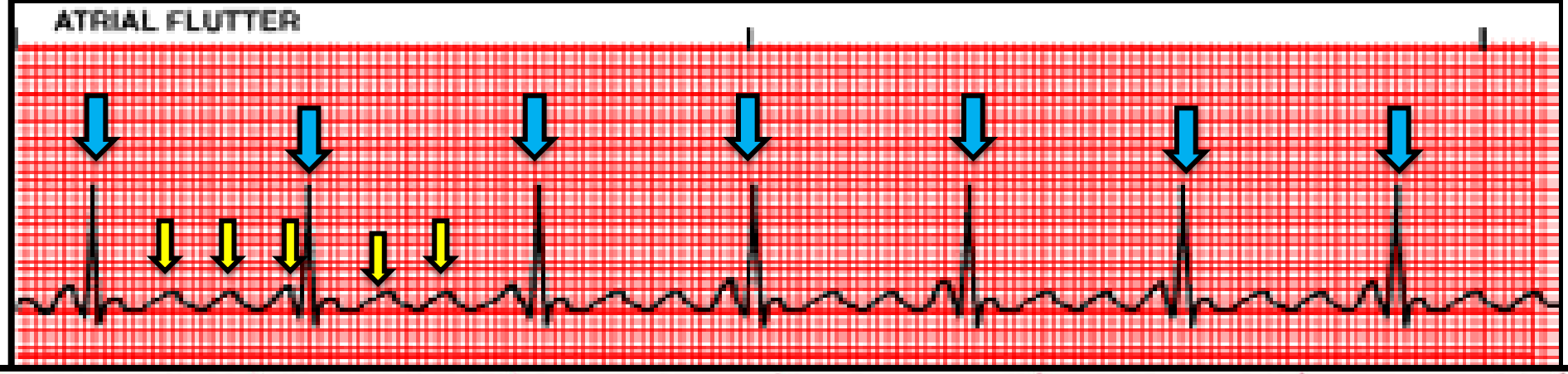
ATRIAL FLUTTER

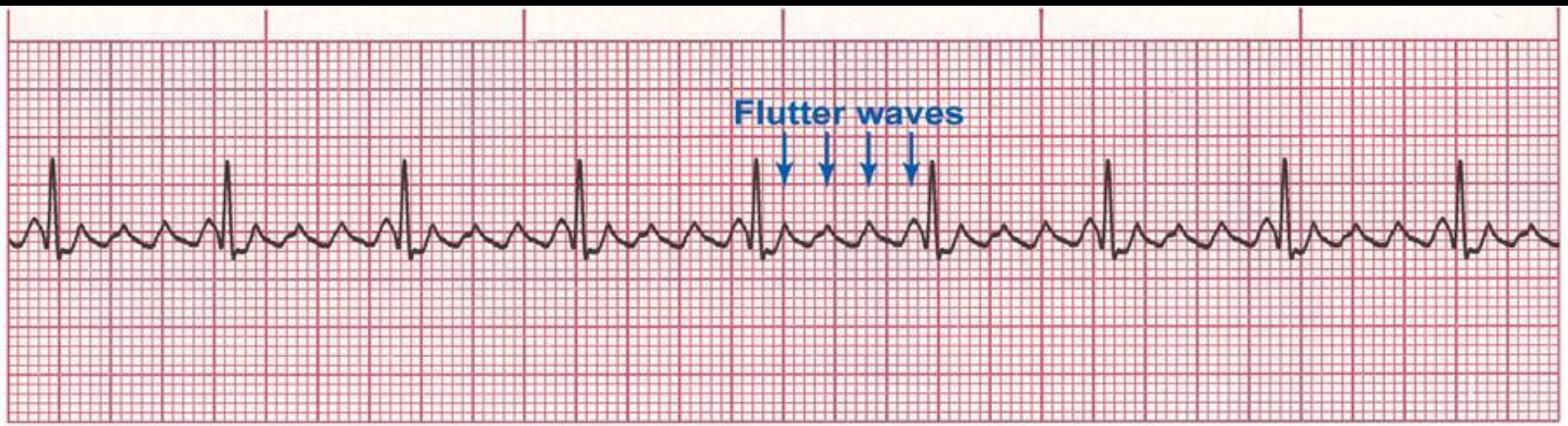
Flutter waves

Multifokal Atrial Taşikardi (MFAT)

- **Tedavi**
  - Altta yatan nedeni tedavi et
  - Spesifik antiaritmik tedavi nadiren gerekir
  - KKB, BB
  - Katater ablasyonu

Geniş kompleksli taşikardi

- Aberan iletili SVT
- Dal bloklu (önceden varolan) SVT
- Aksesuar yolaklı ileti (WPW)
- VT

Ventriküler Preeksitasyon

Wolf-Parkinson-White Sendr (Preeksitasyon)

- AV düğümdeki gecikme süresinin azalmasına yol açan aksesuar bir AV ileti yolu vardır
- PR süreleri normalden kısadır.

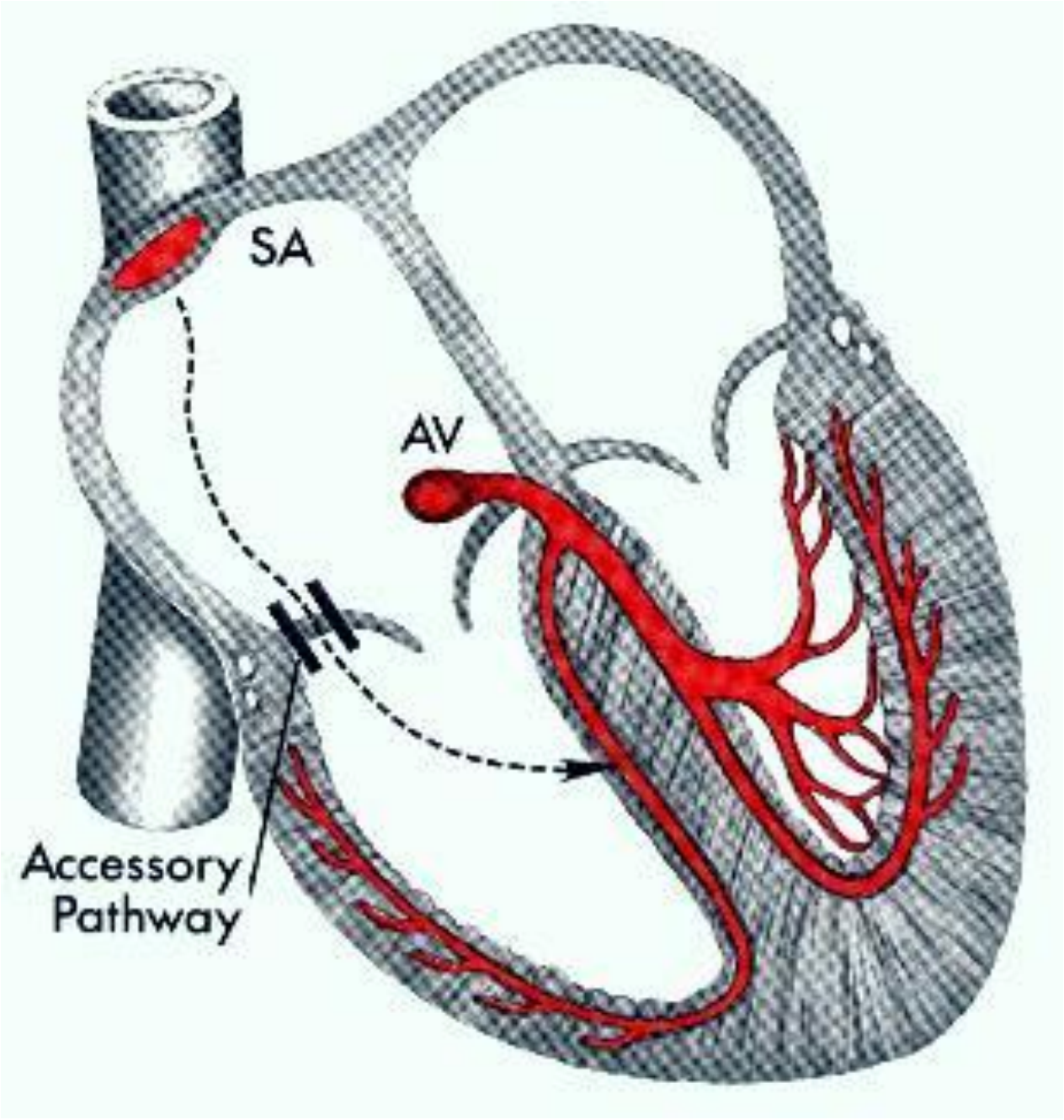
SA
AV
Accessory
Pathway

	Normal conduction	WPW
A		
B		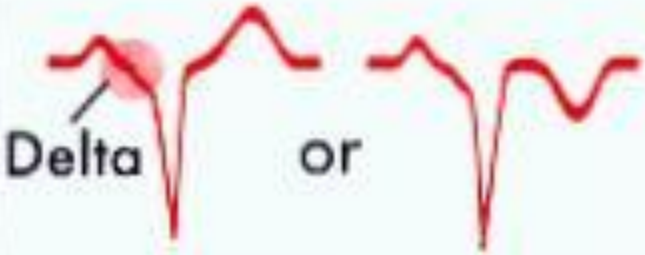

WPW

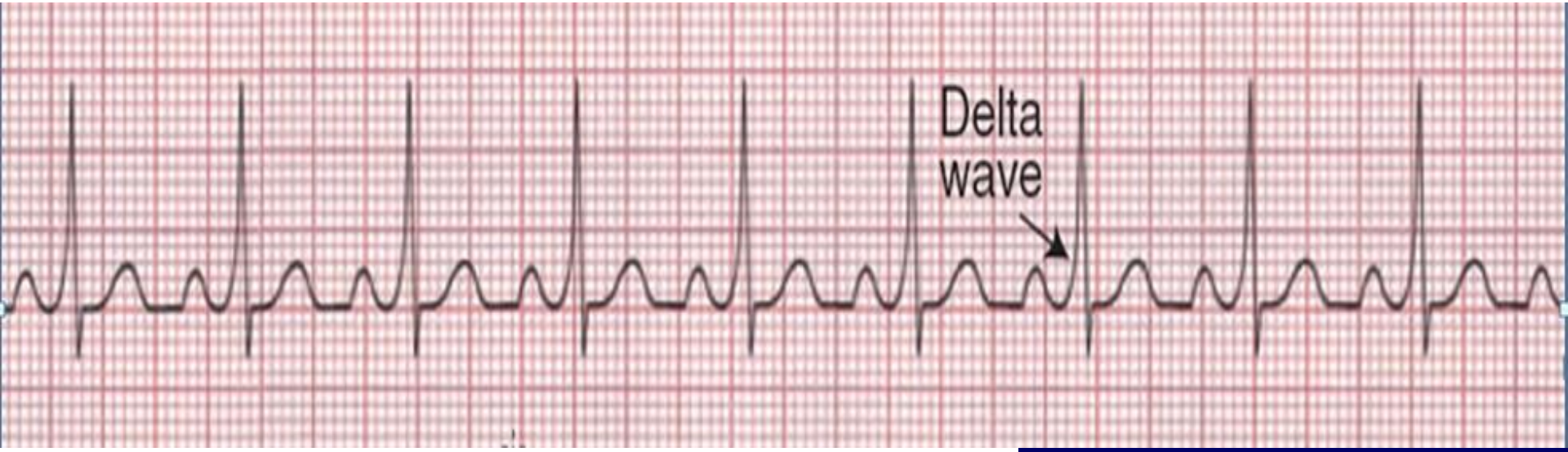

- Hız:. Değişken, ritme bağlıdır
- Ritim: AF dejenere olmadığı sürece düzenlidir
- P dalgası: normal
- PR mesafesi: kısa (<0,12sn)
- QRS: genişlemiş (Delta dalgası varsa)

- AV hızlı iletili aksesuar yol (delta dalgası)

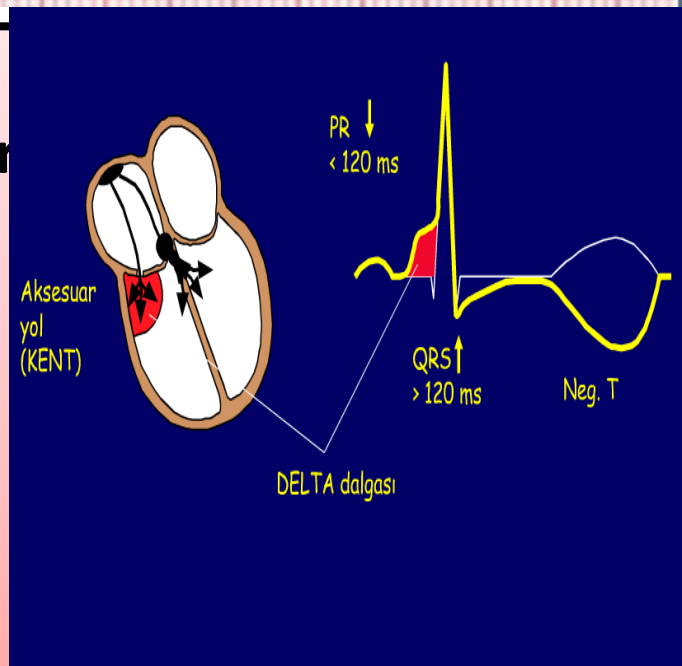

Erken Ventriküler Vuru (PVC)

- Ventriküllerdeki, irritabl bir odaktan kaynaklanır.
    - Ventriküler aritmilerin en sık görülenidir.
    - Sıklıkla iskemiye sekonder.
- P dalgası ile ilişkisi olmayan prematür, geniş veya çentikli QRS ile karakterizedir.
- T dalgası esas QRS defleksiyonunun tam tersi yönündedir ve atımı kompansatuar pause takip eder.

VENTRİKÜLER ERKEN ATIM (VEA)

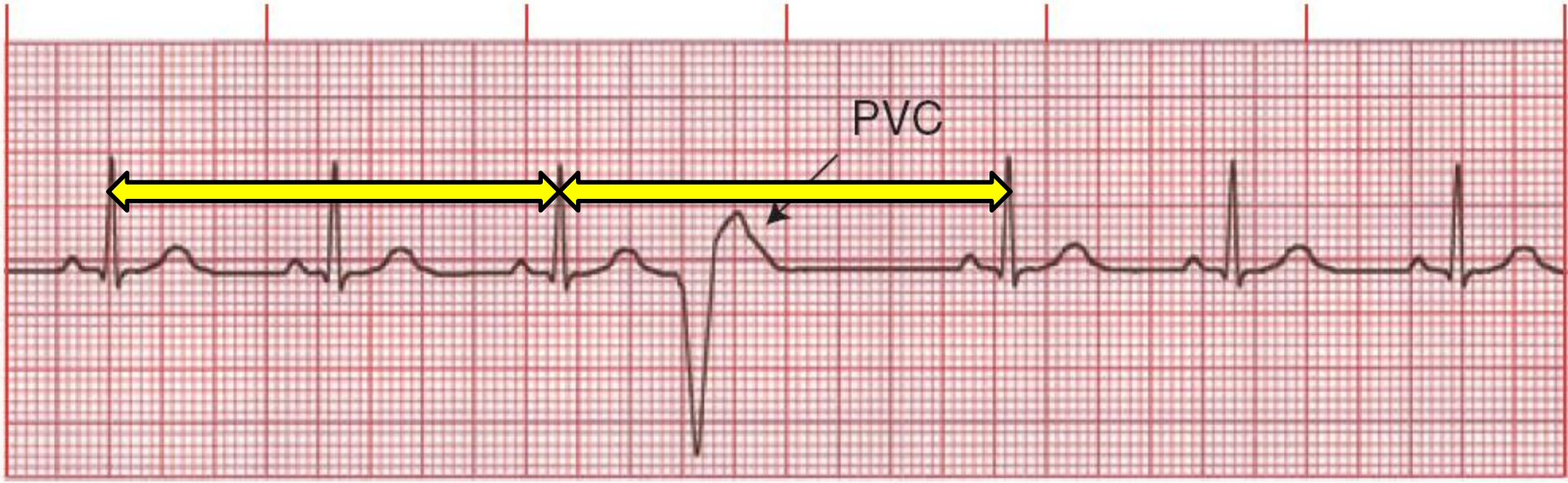

- Kompanzatuvar faz tamdır
- Hız: Alttaki ritme bağlıdır
- Ritim: Düzensizleştirir.
- P dalgası: Yoktur
- QRS: Genişlemiştir ve T dalgası ile daima zıt yöndedir.

VEA

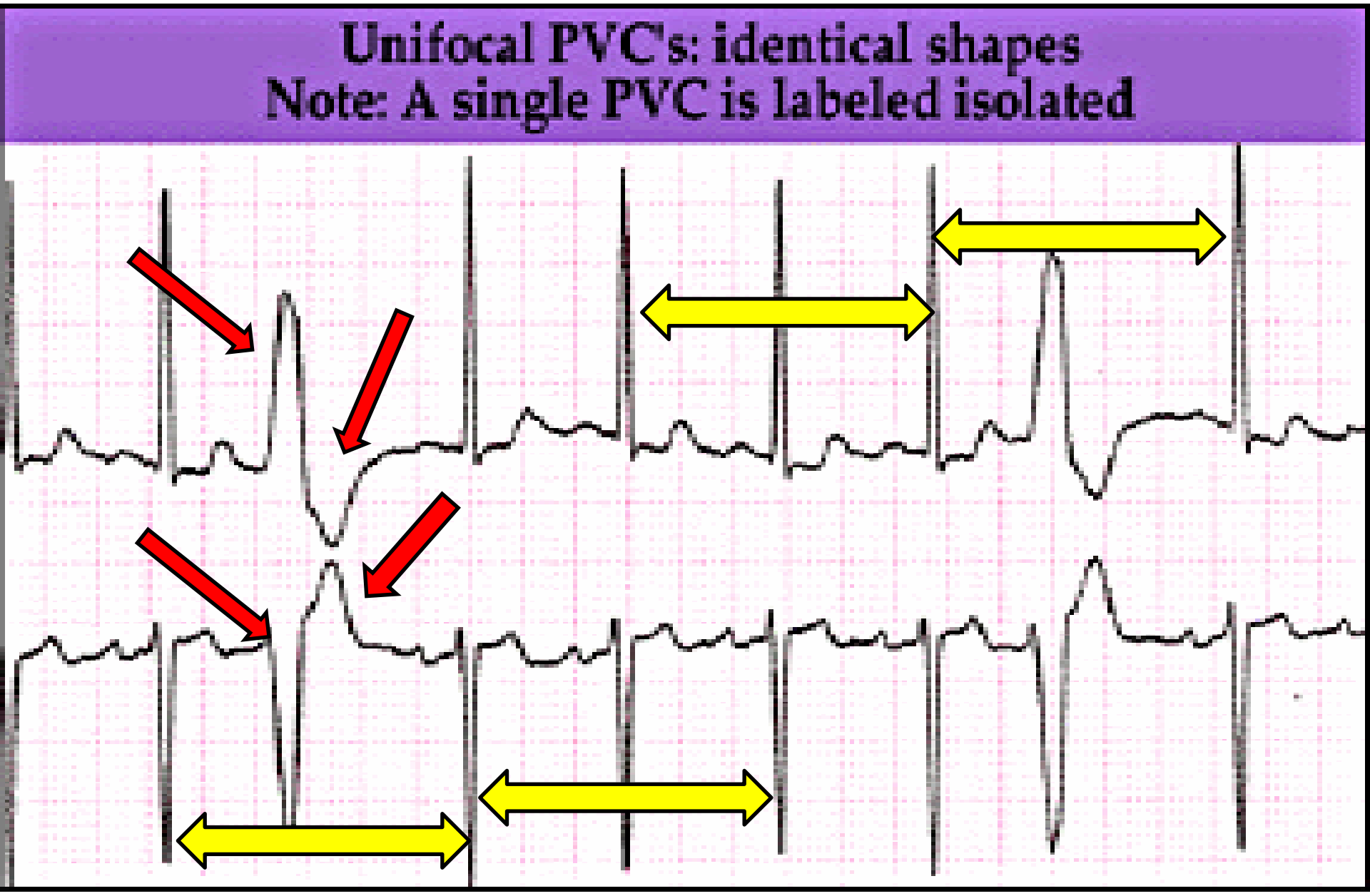
Unifocal PVC's: identical shapes
Note: A single PVC is labeled isolated

PVC

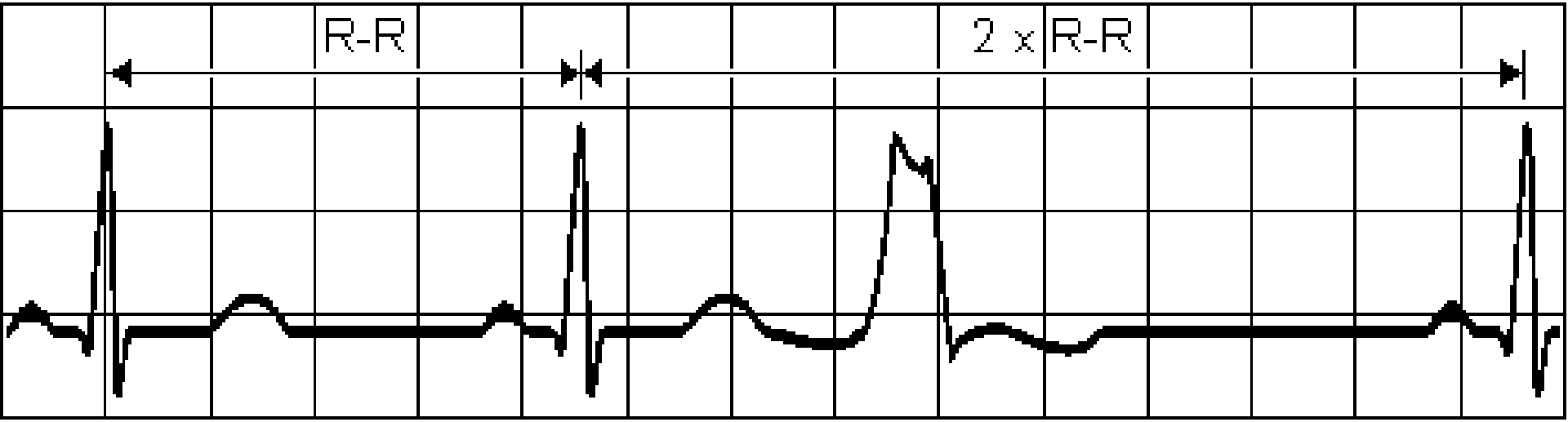

Erken Ventriküler Vuru (PVC)

- **Klinik**
  - Normal insanlar, AMI, digoksin intoks, KKY, hipokalemi, alkoloz, hipoksi, sempatomimetik ilaçlar
- **Tedavi**:
  - Altta yatan sebep
  - Proflaksinin mortaliteyi azalttığına dair bulgu yok.
  - BB, Amiadarone

ATRİYAL ERKEN ATIM

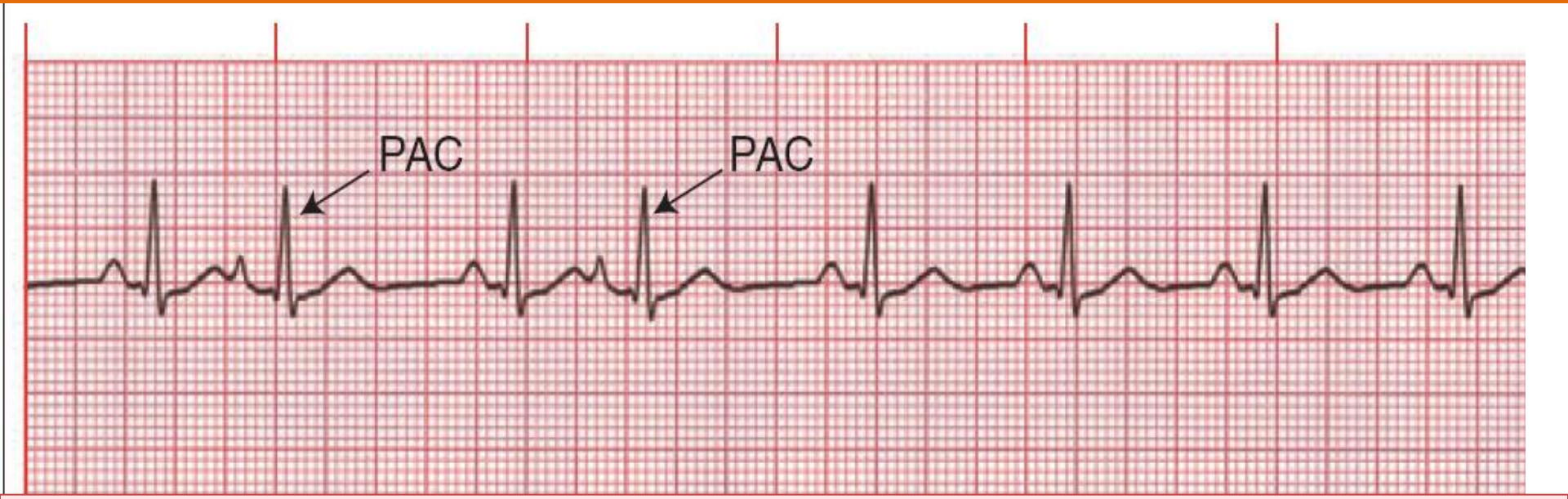

- **Hız: Altta yatan ritme bağlıdır**
- **Ritim: Olduğunda Düzensizleştirir.**
- **P dalgası: vardır şekli ve amplitüdü değişir.**
- **QRS: Normal.**
- **Kompanzatuvar faz tam değildir**

Premature Atrial Kontraksiyon

- **Klinik**
  - Tüm yaşlarda yaygın.
  - Stres, yorgunluk, alkol, tütün, kahve
  - Kr. AC hastalığı, iskemik kalp hastalığı, digoksin intoks
- **Tedavi**
  - Altta yatan nedeni tedavi et
  - İlaç kaynaklı ise ilacı kes
  - KKB, BB

Ventriküler Taşikardi (VT)

- Ektopik bir ventriküler odaktan hızlı uyarılar mevcuttur.
- Ciddi miyokardiyal irritabiliteyi gösterir
- Erken ventriküler vuru ile tetiklenir.
- Seri olarak birbirini takip eden 3 veya daha fazla geniş QRS kompleksleri tarafından oluşturulan hızlı ve düzenli bir ritimdir.

VT (monomorfik)

Monomorfik VT: QRS şekli ve amplitüdü aynıdır
Hız:. 100-250, Ritim: Düzenli, P dalgası: genelde yok ama varsa bile disosiyedir, QRS: genişlemiş

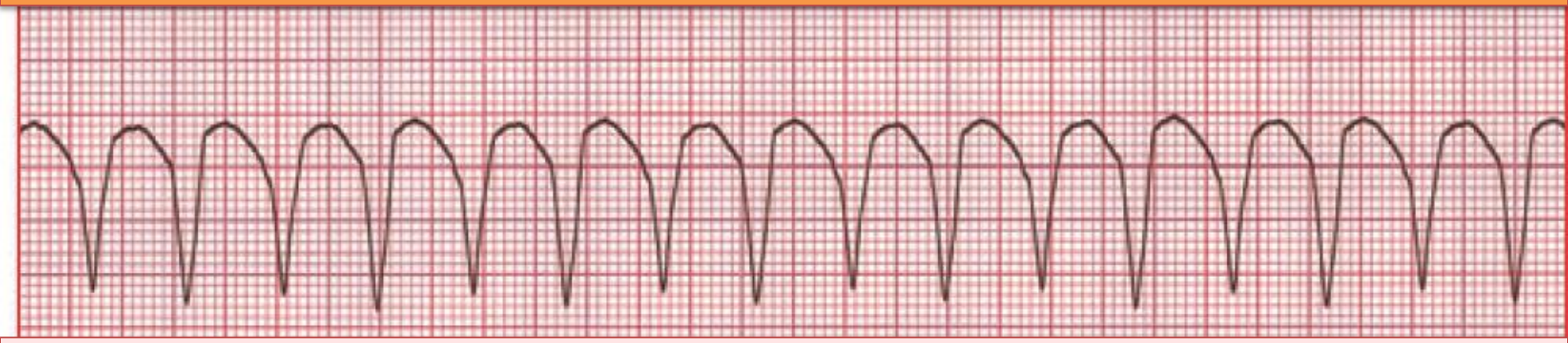

- **AV disosiyasyon :- bağımsız P, capture veya füzyon atım, atımdan atıma QRS morfolojisinde değişim varsa (VT)**
- **QRS >0,14msn olması, VEA benzer mrofolojide taşikardi varsa (VT)**
- **KAH hikayesi varsa (VT)**
- **Konkordans varsa (VT)**
- **2 Göğüs derivasyonunda rS, RS, Rs kompleksi yoksa (VT)**

Ventriküler Taşikardi (VT)

EKG

Hız : 140-220 atım/dakika

Ritim : Genel olarak düzenli

P dalgası : İlişkili P dalgası yoktur

P-R aralığı : Hesaplanamaz; P dalgası yoktur

QRS : Geniş, çentikli

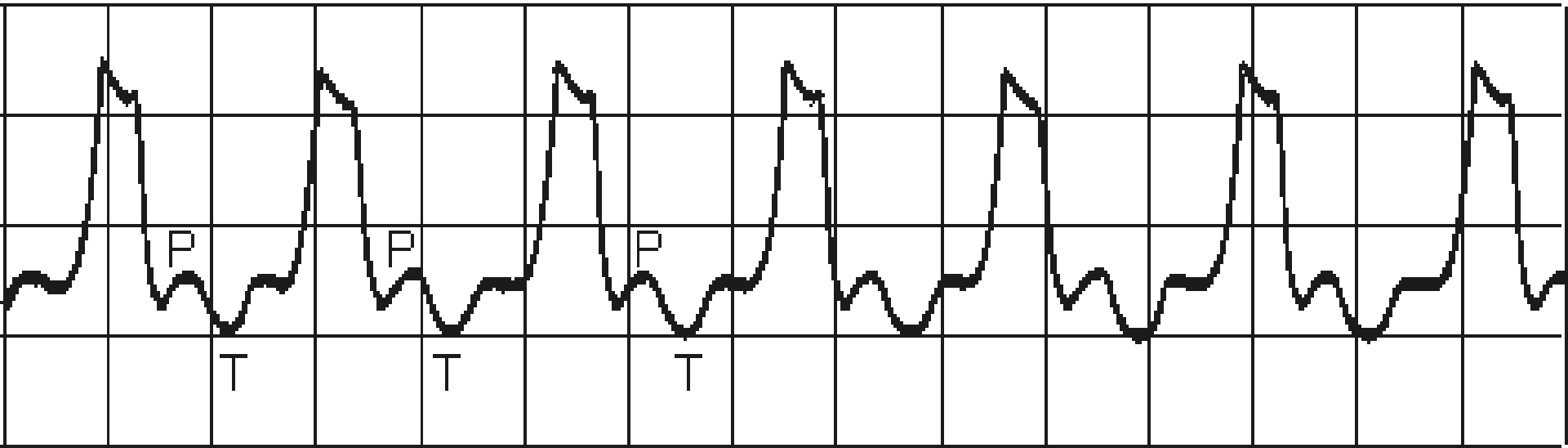

NONSUSTAİNED VT

3-6 atım dan fazla ancak 30sn den kısa süren VT ye denir

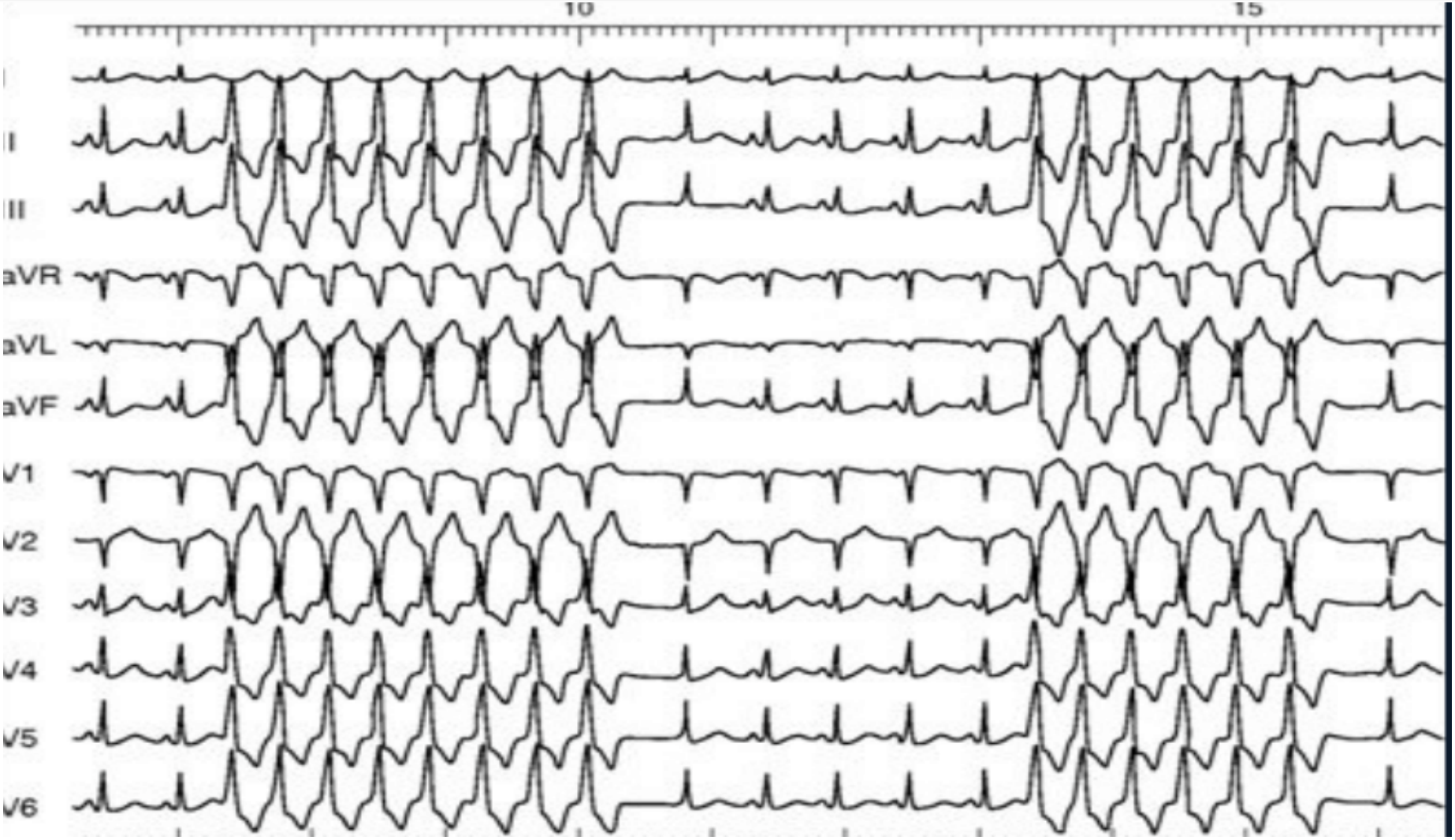

VT

Ventriküler Taşikardi (VT)

- **Klinik** :
  - En sık neden iskemik kalp hst, AMI
  - Hipertrofik KMP, mitral valv prolapsusu, toksisite (digoksin, kinidin, sempatomimetikler)
  - Hipoksi, alkoloz, elektrolit anormallikleri

Ventriküler Taşikardi (VT)

- **Tedavi:**
  - Anstabil ise **KV**
- **Klinik stabil**
  - Lidokain
  - Amiodaron

Torsades de pointes

- Nabızsız VT
- QRS kompleksi ardışık sırada değişebilir

- Acil servise **arrest** olarak gelebilir

- Genellikle **uzun QT** ile ilişkilidir

- **Tedavide**
- Acil **kardiyoversiyon** yanıtsız ise **resusitasyon**
- Sonrasında **Mg**, **Amiadarone**

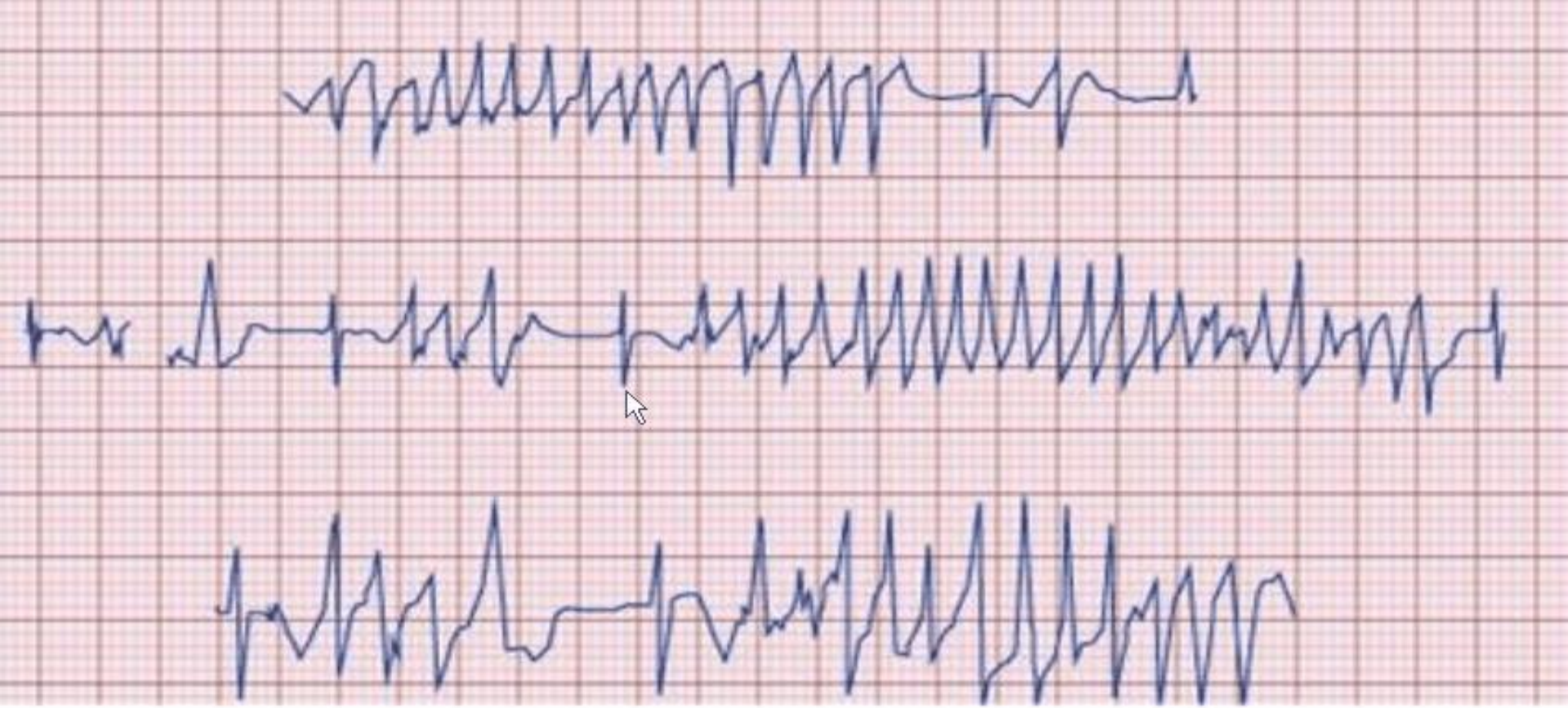

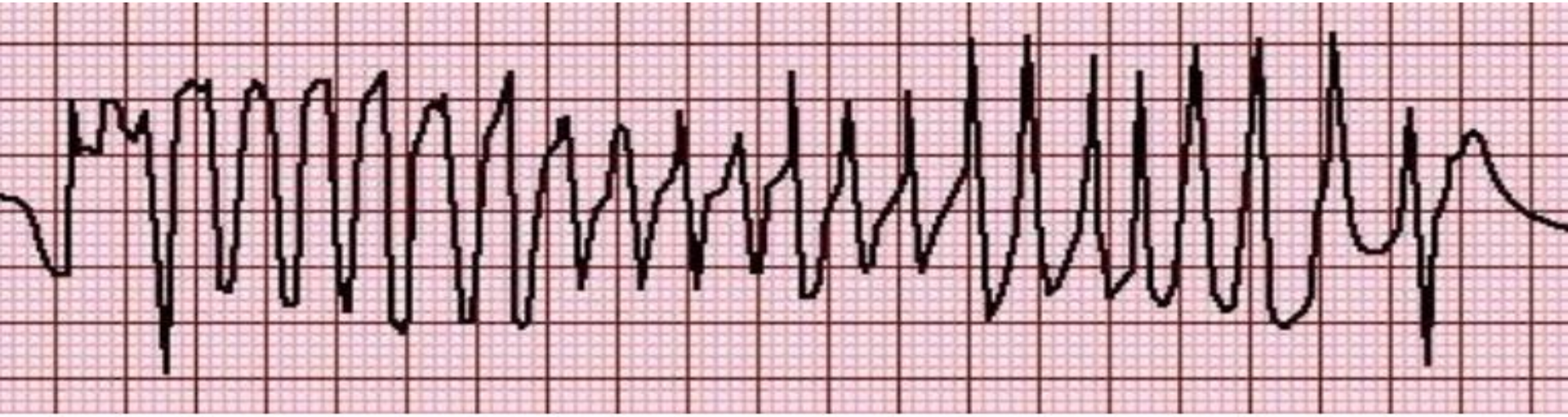

İKİ YÖNLÜ VT

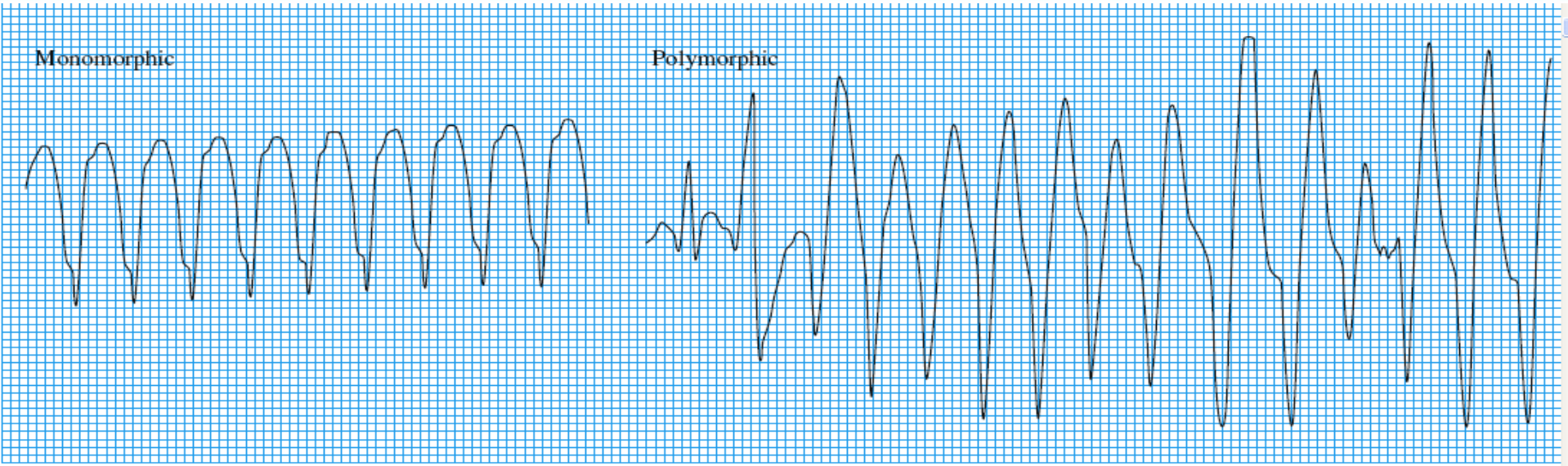

Monomorphic and polymorphic ventricular tachycardia

İKİ YÖNLÜ VT

VENTRİKÜLER FİBRİLASYON

- İskemi
- Elektriksel Şok

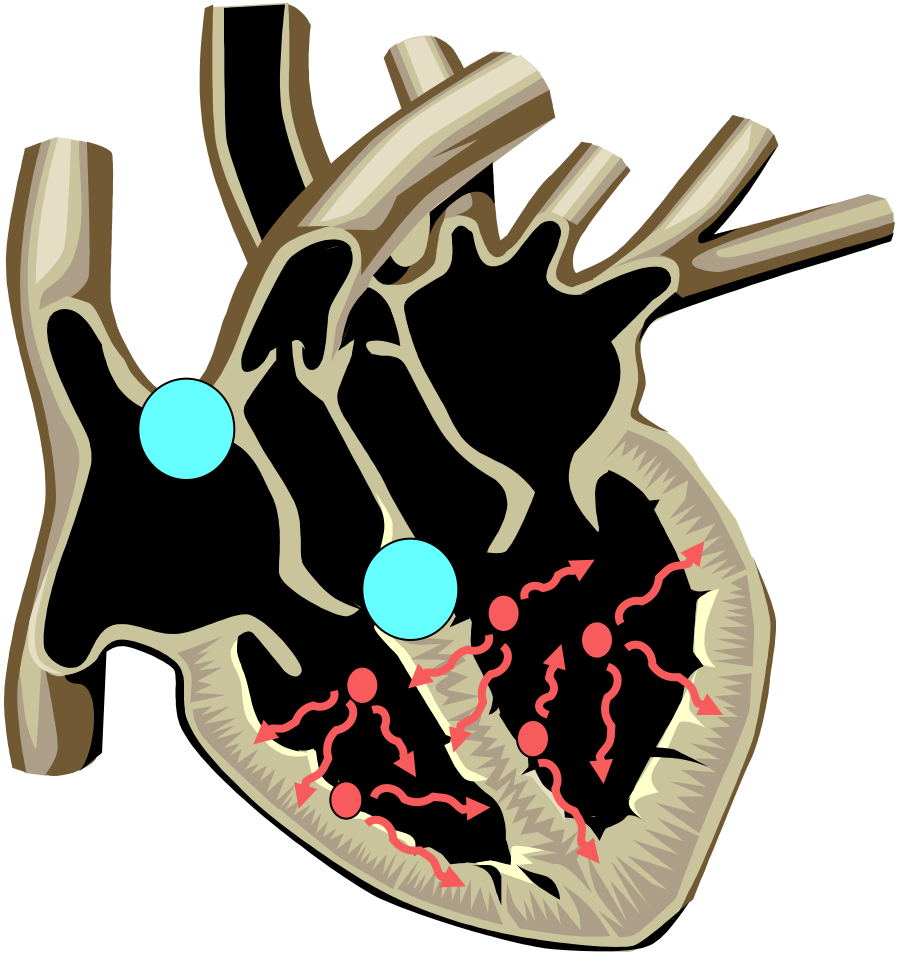

Ventriküler Fibrilasyon (VF)

- Ventrikül myokardı kasılamaz, organize olmayan kaotik bir biçimde titreşir
- Ritm genelde PVC veya VT tarafından tetiklenir.

- **EKG özellikleri**

Hız, ritim ve PQRST parametreleri ölçülemez (ölçülebilir dalga şekillerinin yokluğundan dolayı)

VENTRİKÜLER FİBRİLASYON (VF)

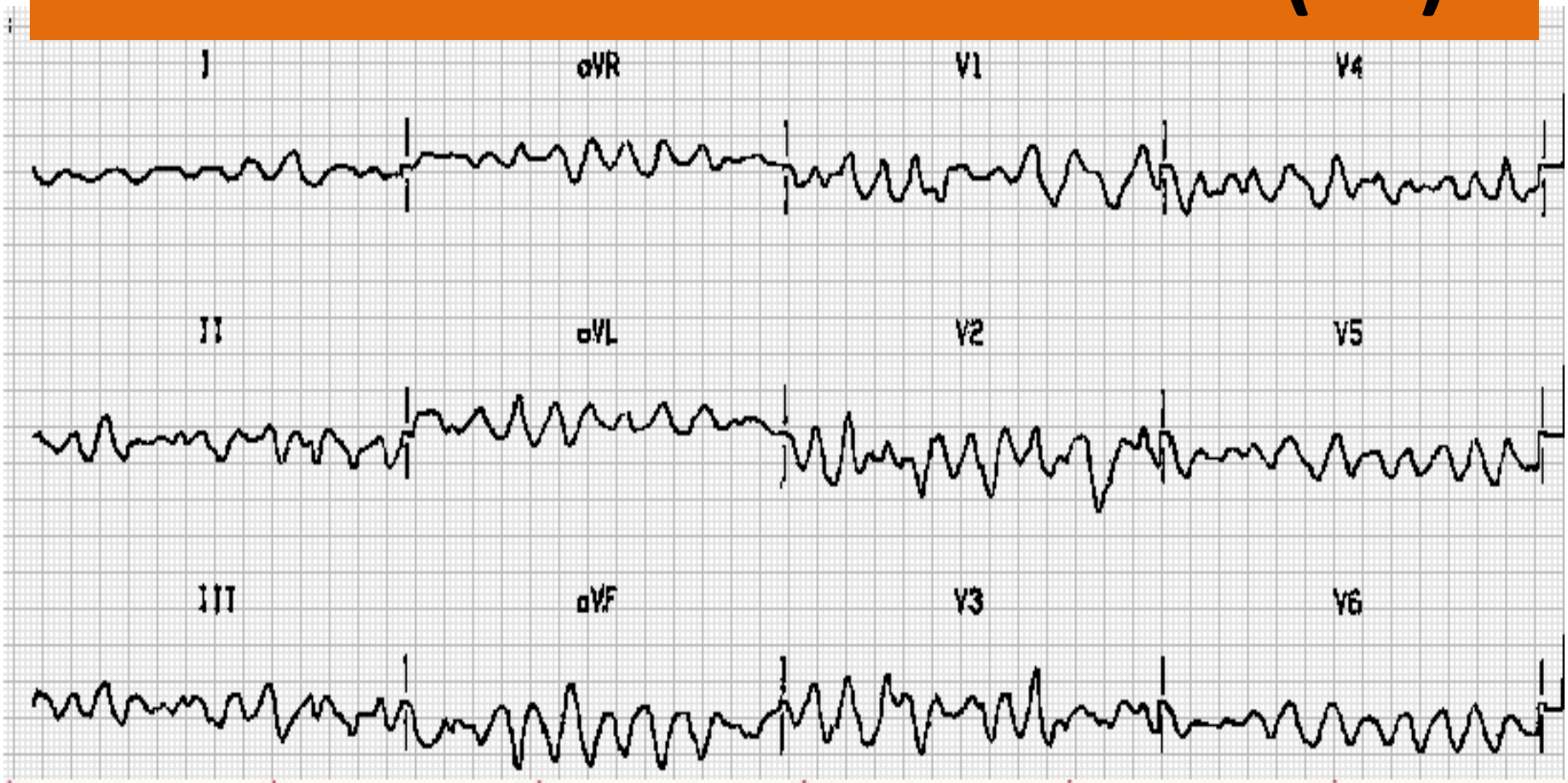

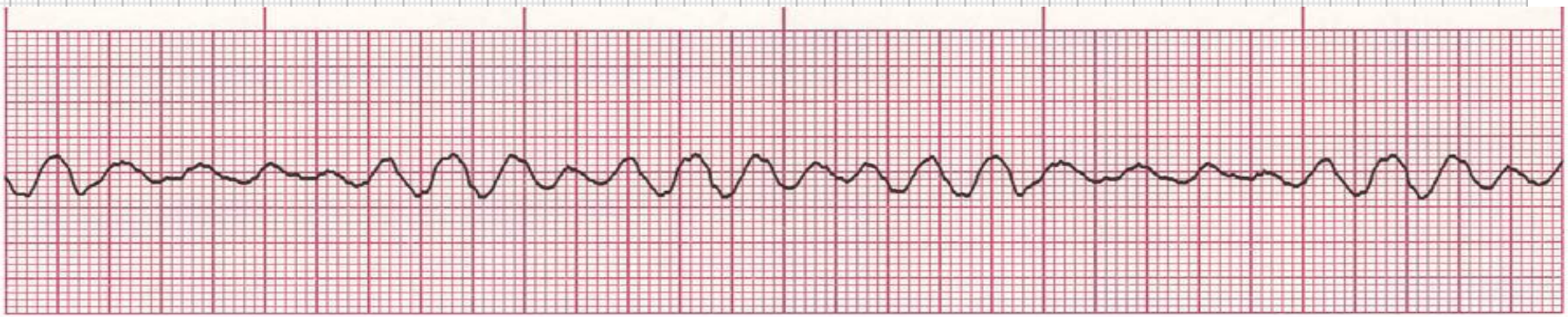

External Cardioverter Defibrillator

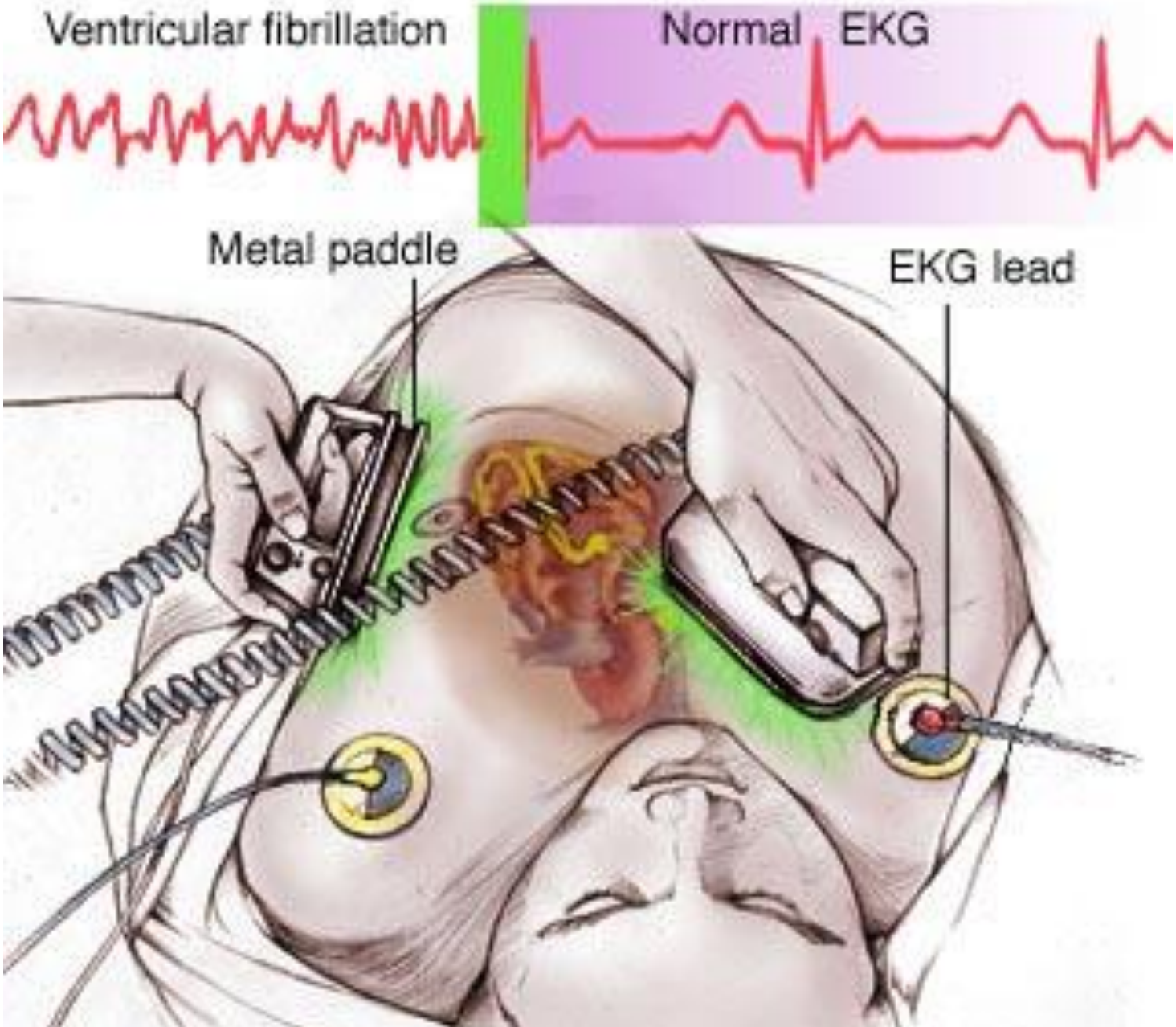

Ventriküler Fibrilasyon (VF)

- **Klinik önemi:**
  - Ciddi iskemik kalp hst, digoksin intoks, kinidin intoks, hipotermi, künt göğüs travması, ciddi elektrolit bozukluğu, vb
- **Tedavi:**
  - Defibrilasyon ve CPR

R on T

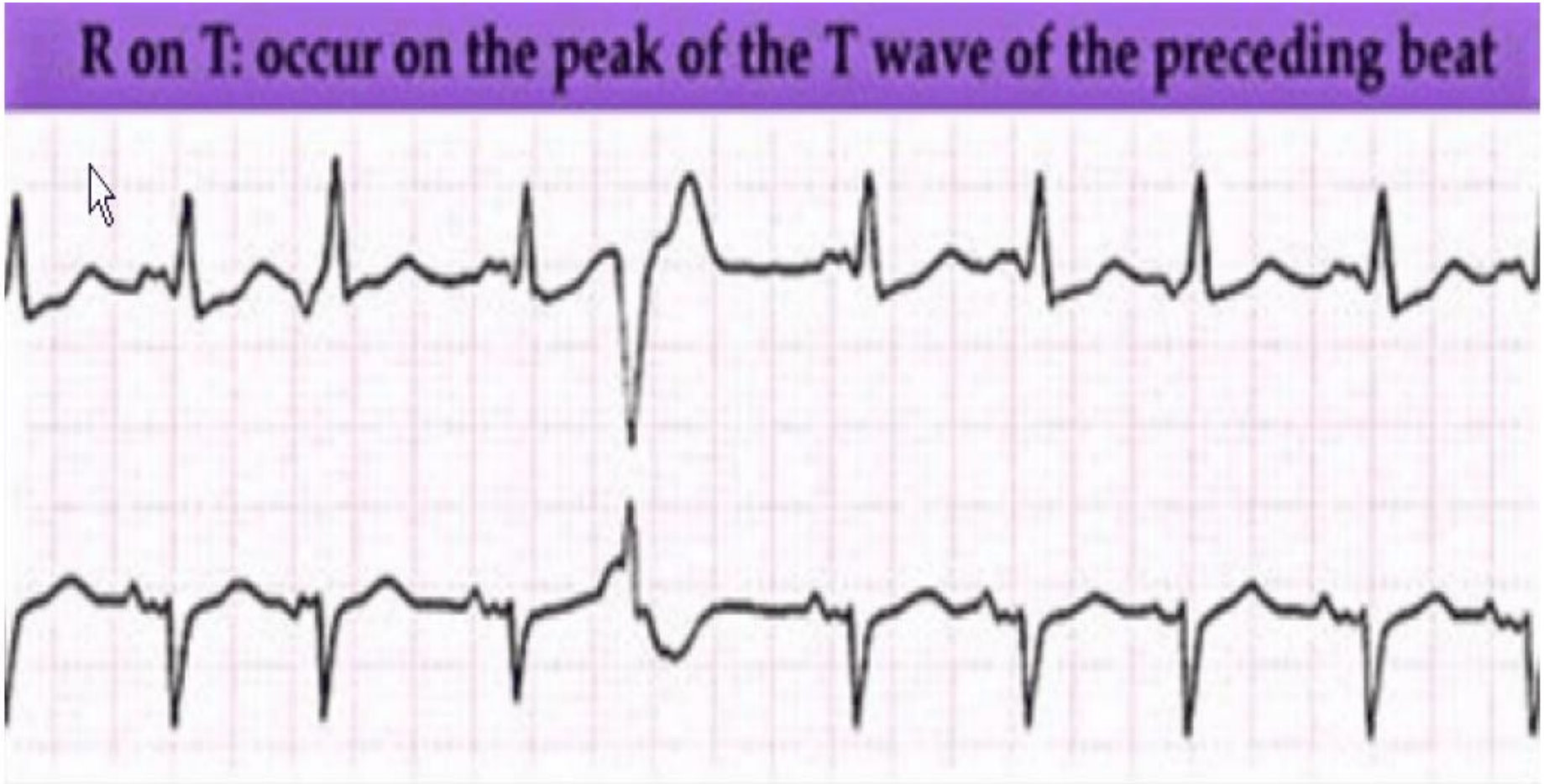

QT UZAMASI

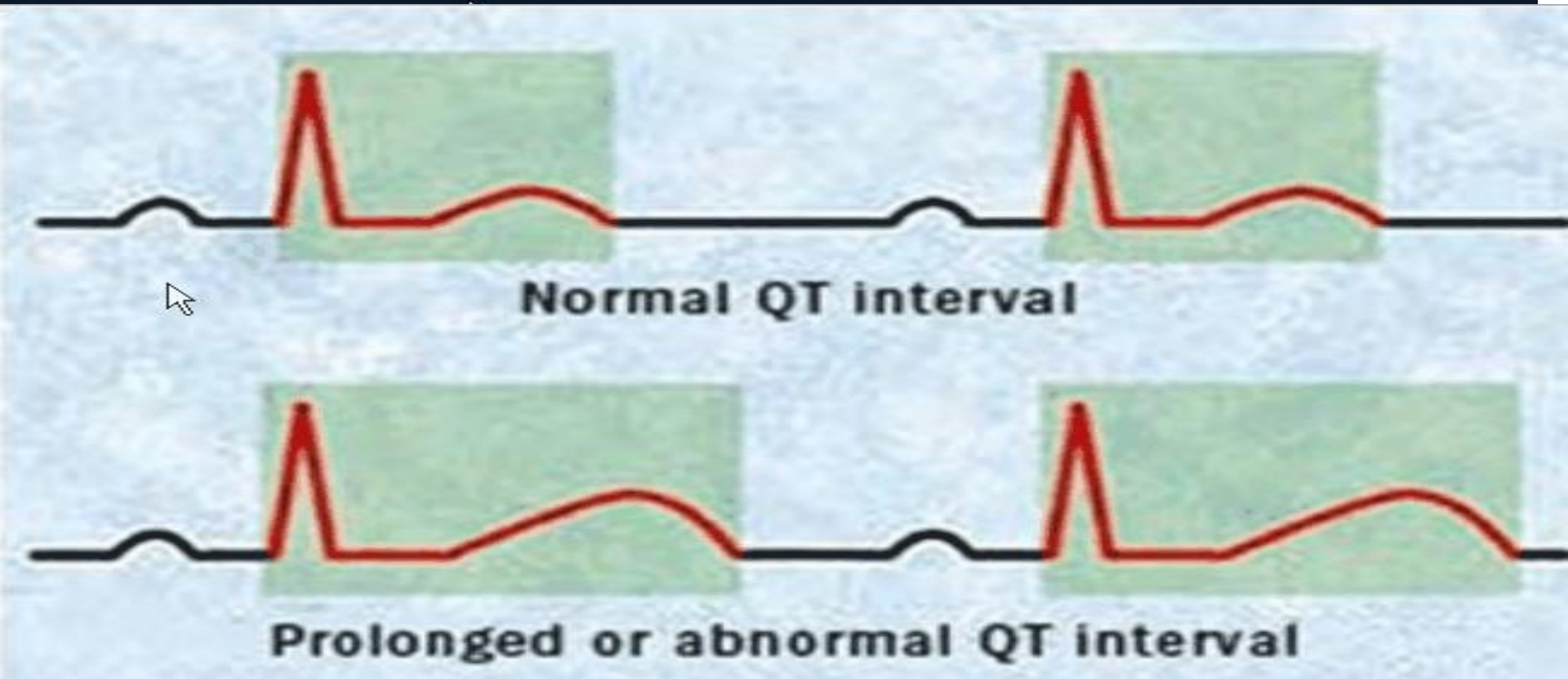

VENTRİKÜLER ARİTMİLER

İDİOVENTRİKÜLER RİTİM

- Hız: 20-40
- Ritim: Düzenli.
- P dalgası: Yoktur
- QRS: Anormal, çok genişlemiştir.

AKSELERE İDİOVENTRİKÜLER RİTİM

- Hız: 40-100
- Ritim: Düzenli.
- P dalgası: Yoktur
- QRS: çok genişlemiştir.
- Genellikle reperfüzyon aritmisidir.

PACE RİTMİ

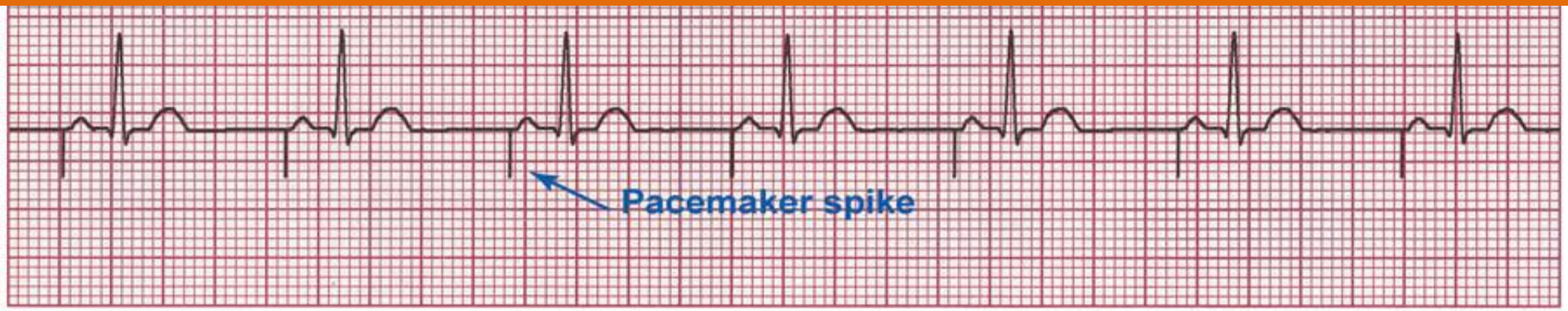
Pacemaker spike


Pacemaker spike

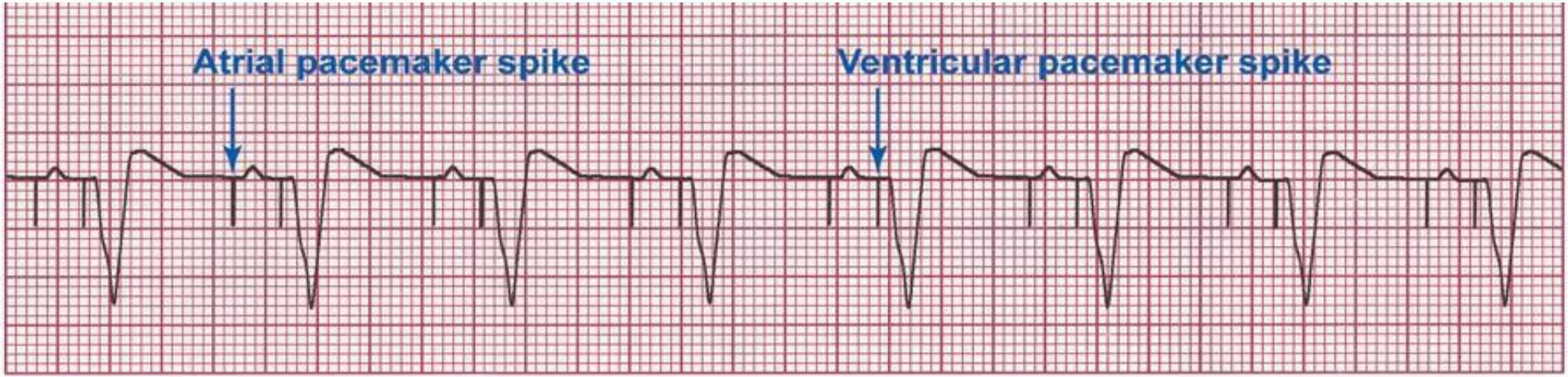
Atrial pacemaker spike
Ventricular pacemaker spike

ASİSTOLİ



Nabızsız elektiriksel aktivite

Elektiriksel ritim monitörde vardır ancak nabız oluşturmaz
ritim sinüzal, atriyal veya ventriküler olabilir

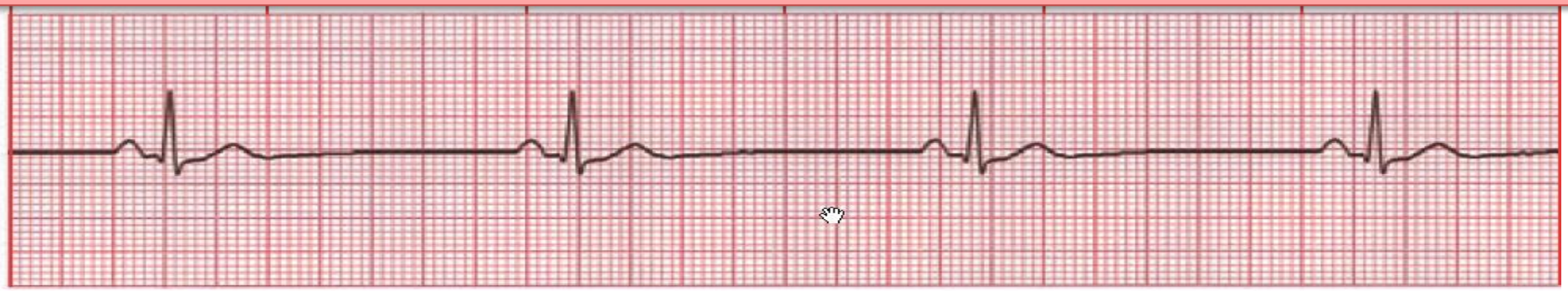

Rate, rhythm, P waves, P-R interval, and QRS: Reflect underlying rhythm.

TEŞEKKÜRLER