PELVİS GÖRÜNTÜLEMESİ

UZM. DR. FATİH GÜNGÖRMEZ

ŞANLIURFA M.A.İ.E.A.H

KAYNAKLAR

TRD 1924
TÜRK RADYOLOJİ DERNEĞİ

TÜRK RADYOLOJİ SEMİNERLERİ

Trd Sem 2015; 3: 25-35

- RADİOPEDİA.ORG

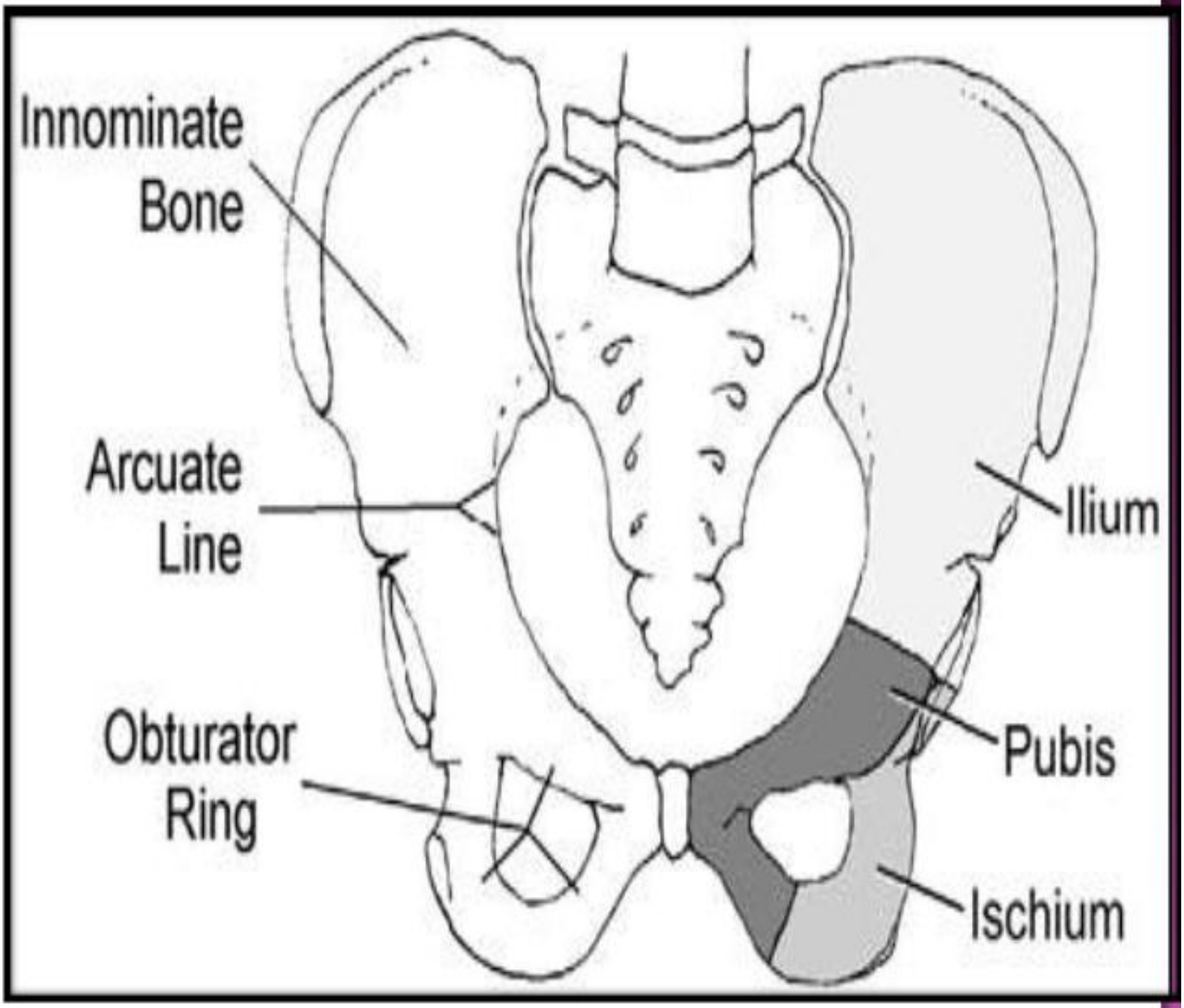
Innominate Bone
Arcuate Line
Obturator Ring
Ilium
Pubis
Ischium

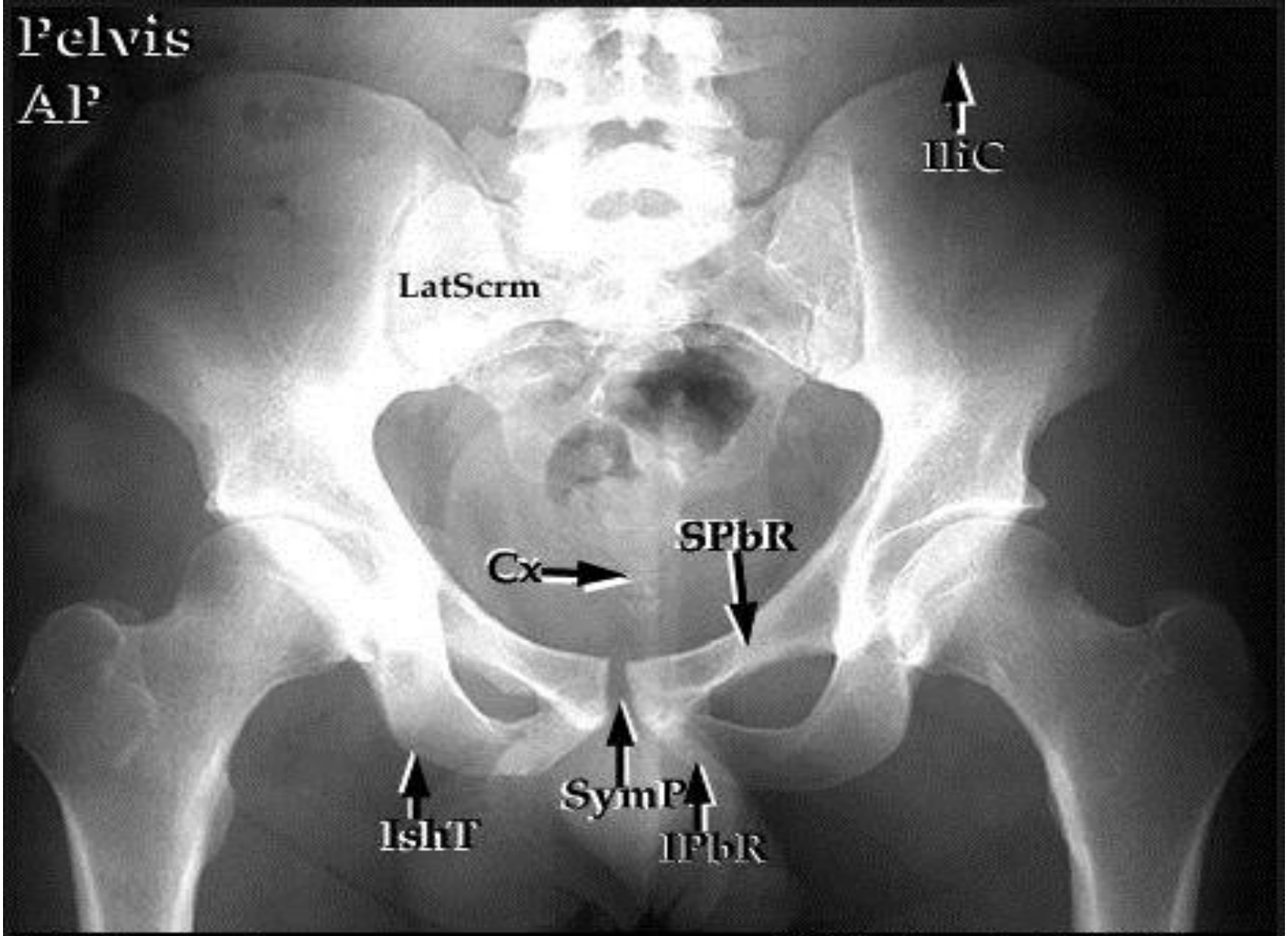

IliC=Iliac Crest
LatScrm=Lateral Sacrum
Cx=Coccyx
IshT=Ischial Tuberosity

SPbR=Superior Pubic Ramus
SymP=Symphysis Pubis
IPbR=Inferior Pubic Ramus

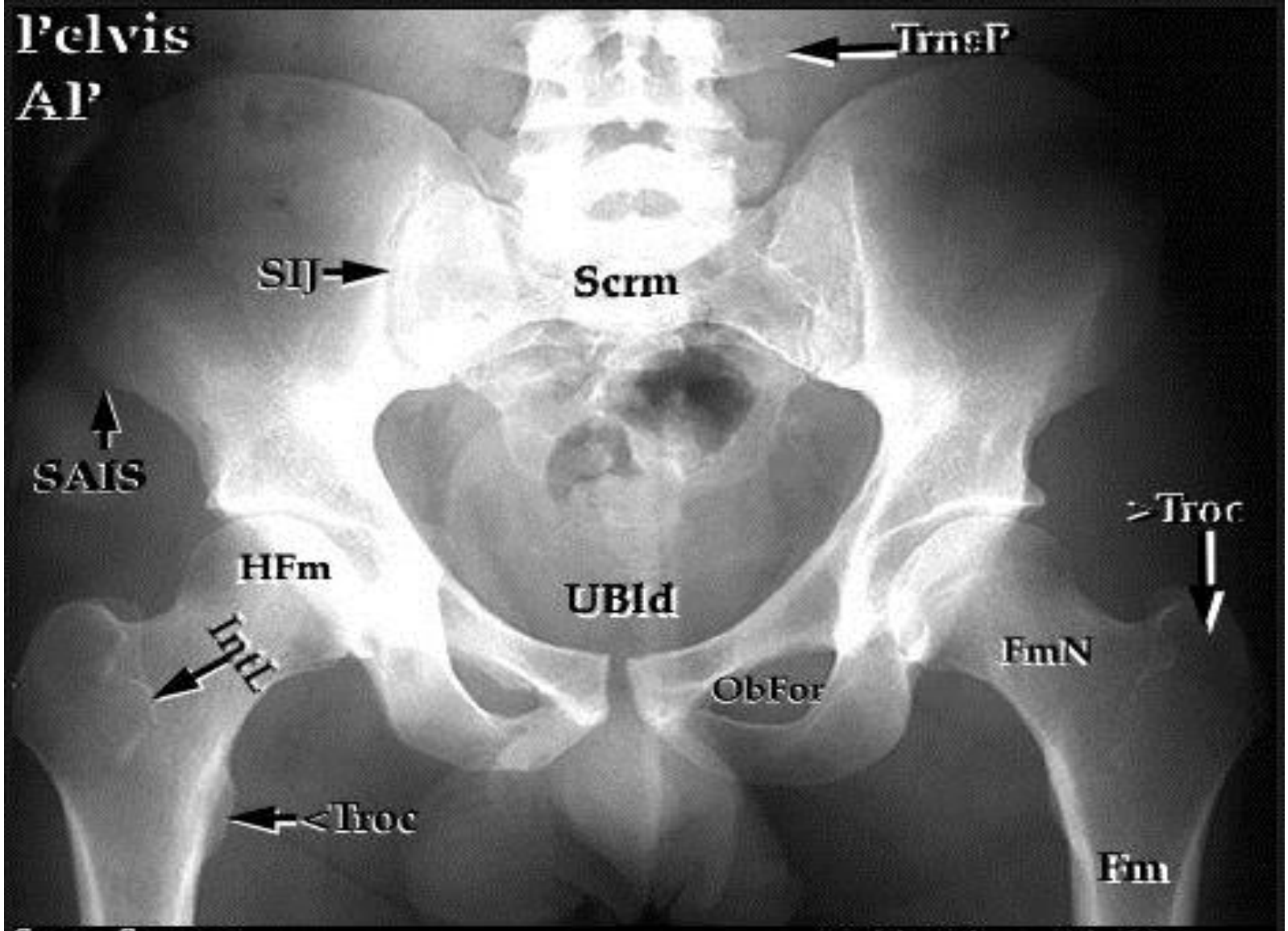

Scrm=Sacrum
TrnsP=Transverse Process
SIJ=Sacroiliac Joint
SAIS=Superior Anterior Iliac Spine
HFm=Head of Femur
Fm=Femur

UBld=Urinary Bladder
ObFor=Obturator Foramen
>Troc=Greater Trochanter
FmN=Femoral Neck
<Troc=Lesser Trochanter
IntL=Intertrochanteric Line

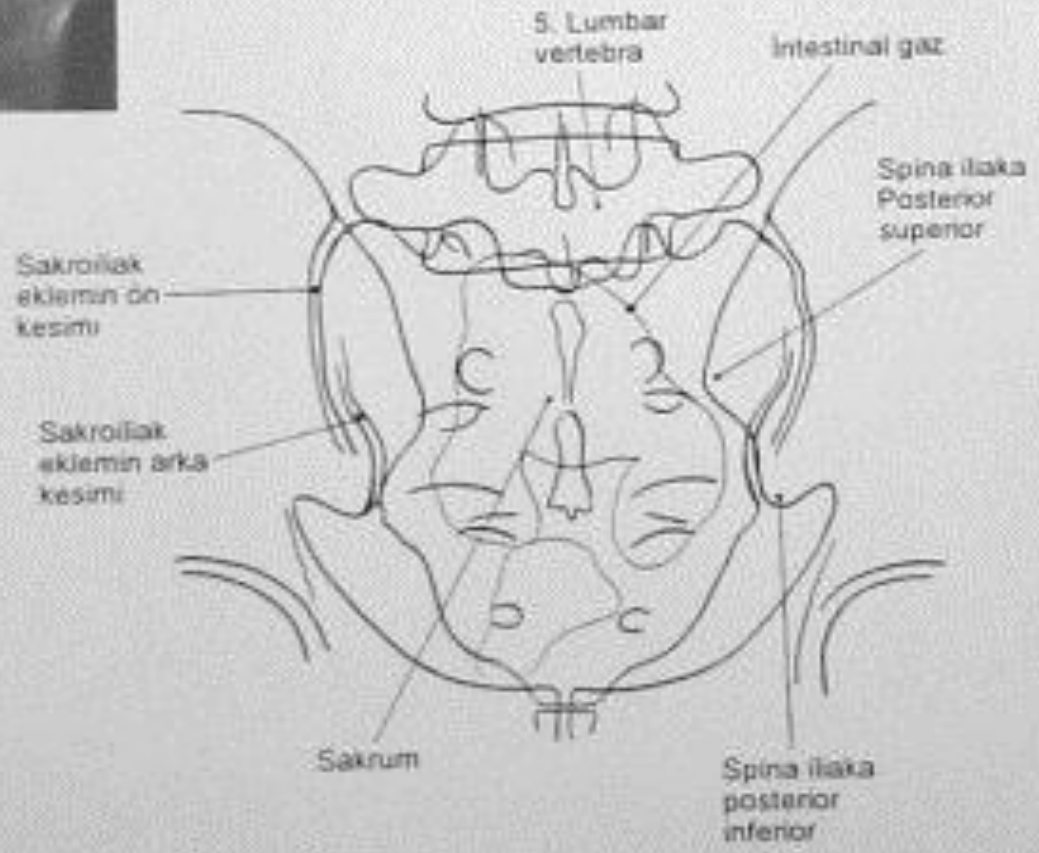
5. Lumbar vertebra
Intestinal gaz
Spina iliaka Posterior superior
Sakroiliak eklemin ön kesimi
Sakroiliak eklemin arka kesimi
Sakrum
Spina iliaka posterior inferior

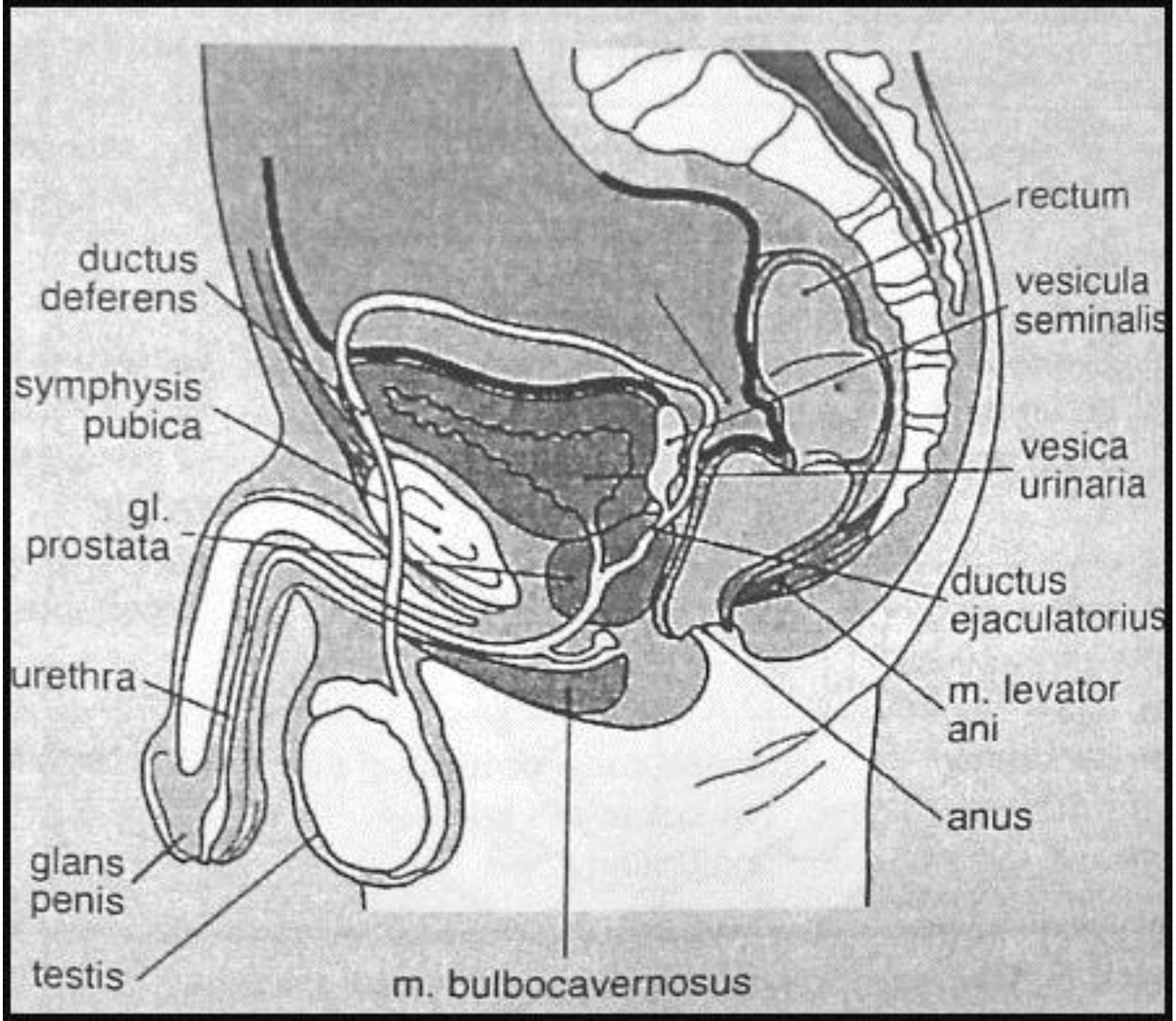
rectum
ductus deferens
vesicula seminalis
symphysis pubica
vesica urinaria
gl. prostata
ductus ejaculatorius
urethra
m. levator ani
anus
glans penis
testis
m. bulbocavernosus

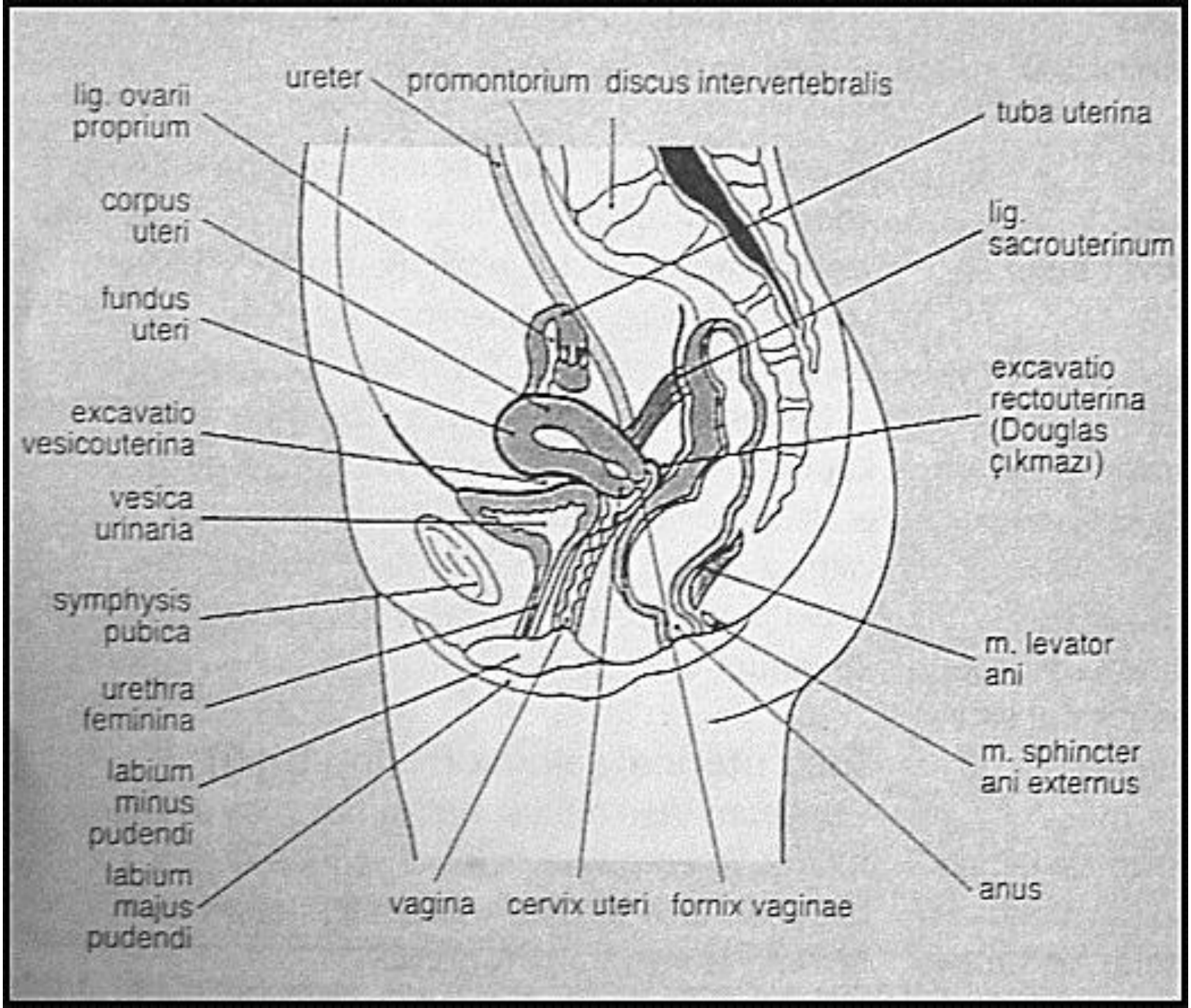
ureter
promontorium
discus intervertebralis
lig. ovarii proprium
tuba uterina
corpus uteri
lig. sacrouterinum
fundus uteri
excavatio rectouterina (Douglas çıkmazı)
excavatio vesicouterina
vesica urinaria
symphysis pubica
m. levator ani
urethra feminina
m. sphincter ani externus
labium minus pudendi
labium majus pudendi
anus
vagina
cervix uteri
fornix vaginae

Voiding Cystourethrograms

Normal male

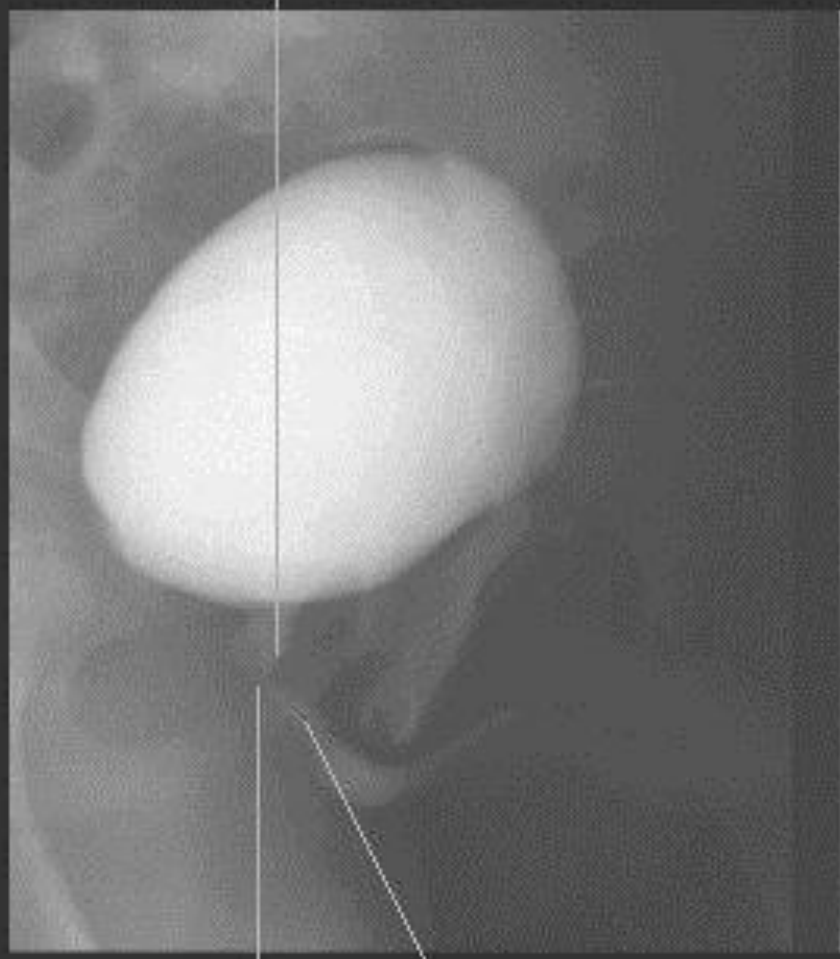

Normal female

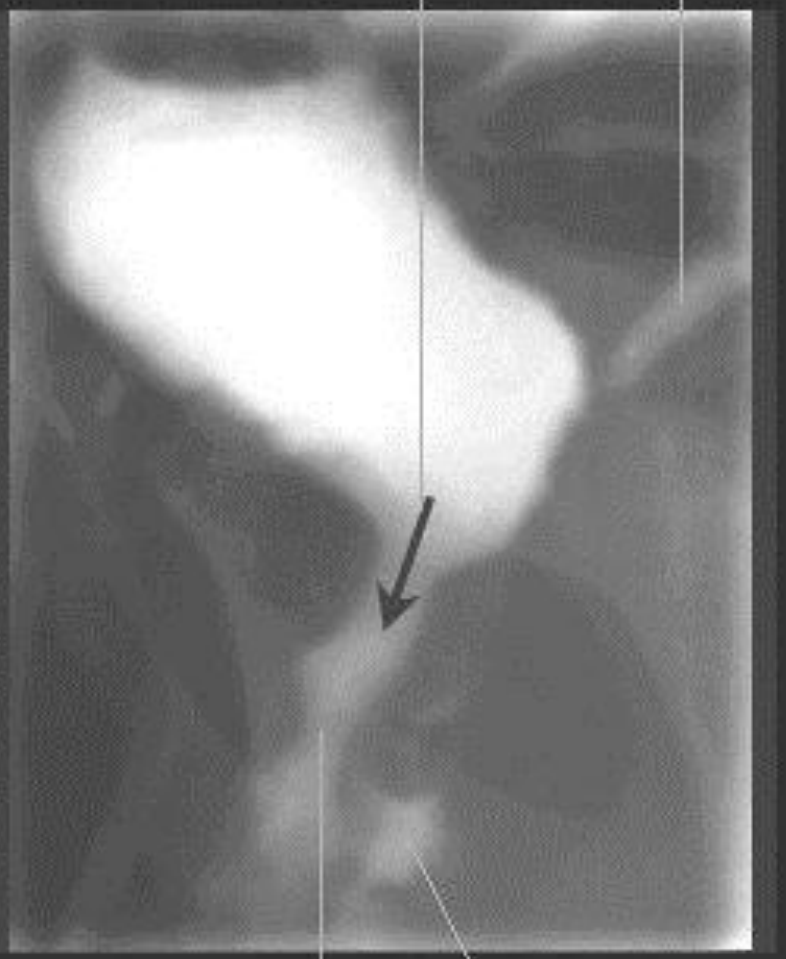

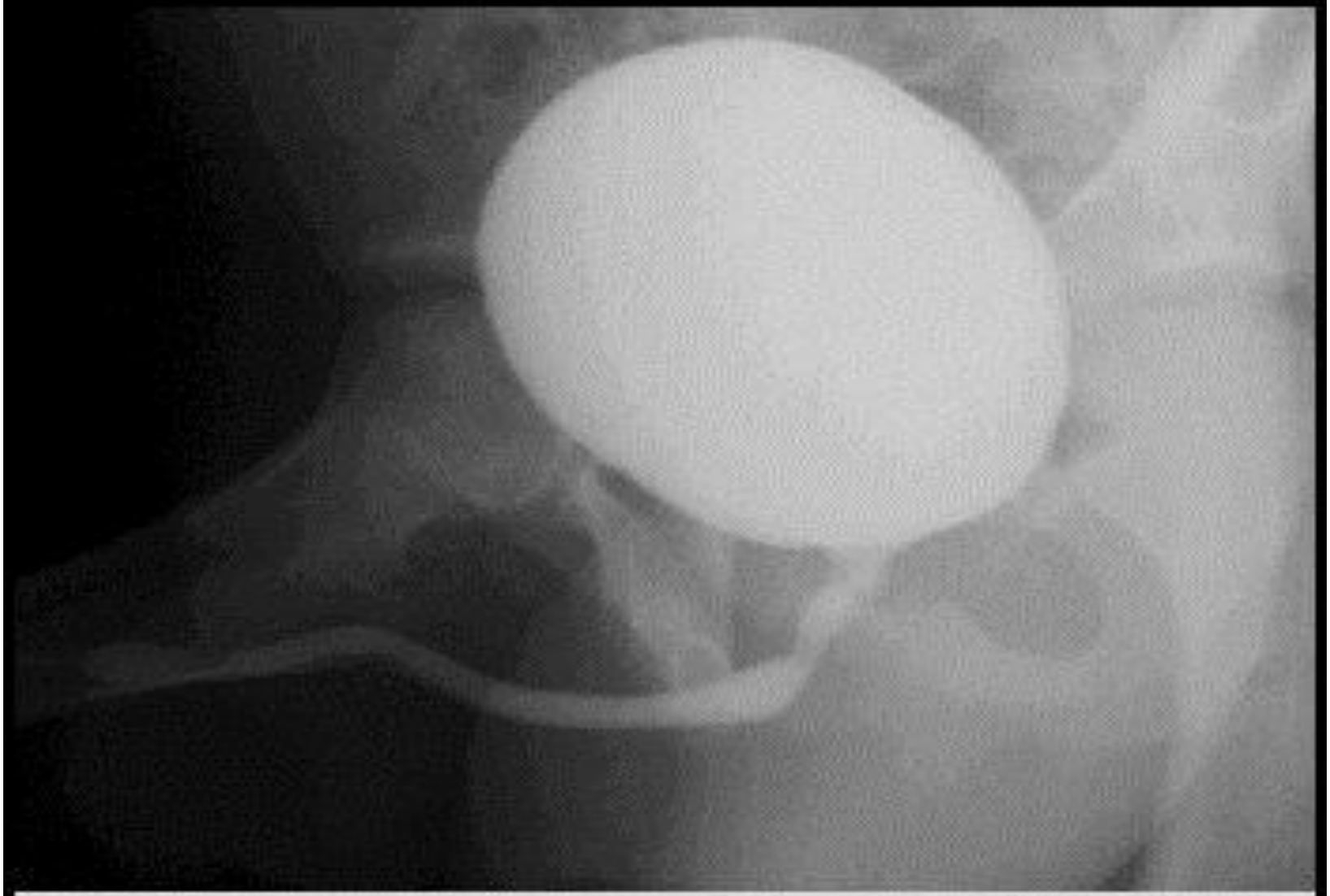

Male urethrogram

Uterus and Uterine Tubes

Hysterosalpingogram - Late Phase

© Novartis

CT

Axial

RecA

Ilm.

Psm

ScrmA

Scrm

Gltmd

Ili

SIJ

GltM

ScrmA=Ala of Sacrum
Ilm.=Iliacus Muscle
Psm=Psoas Muscle
Gltmd=Gluteus Medius
GltM=Gluteus Maximus
Scrm=Sacrum
SIJ=Sacroiliac Joint
Ili=Ilium
RecA=Rectus Abdominis Muscle

CT
Male Pelvis Axial

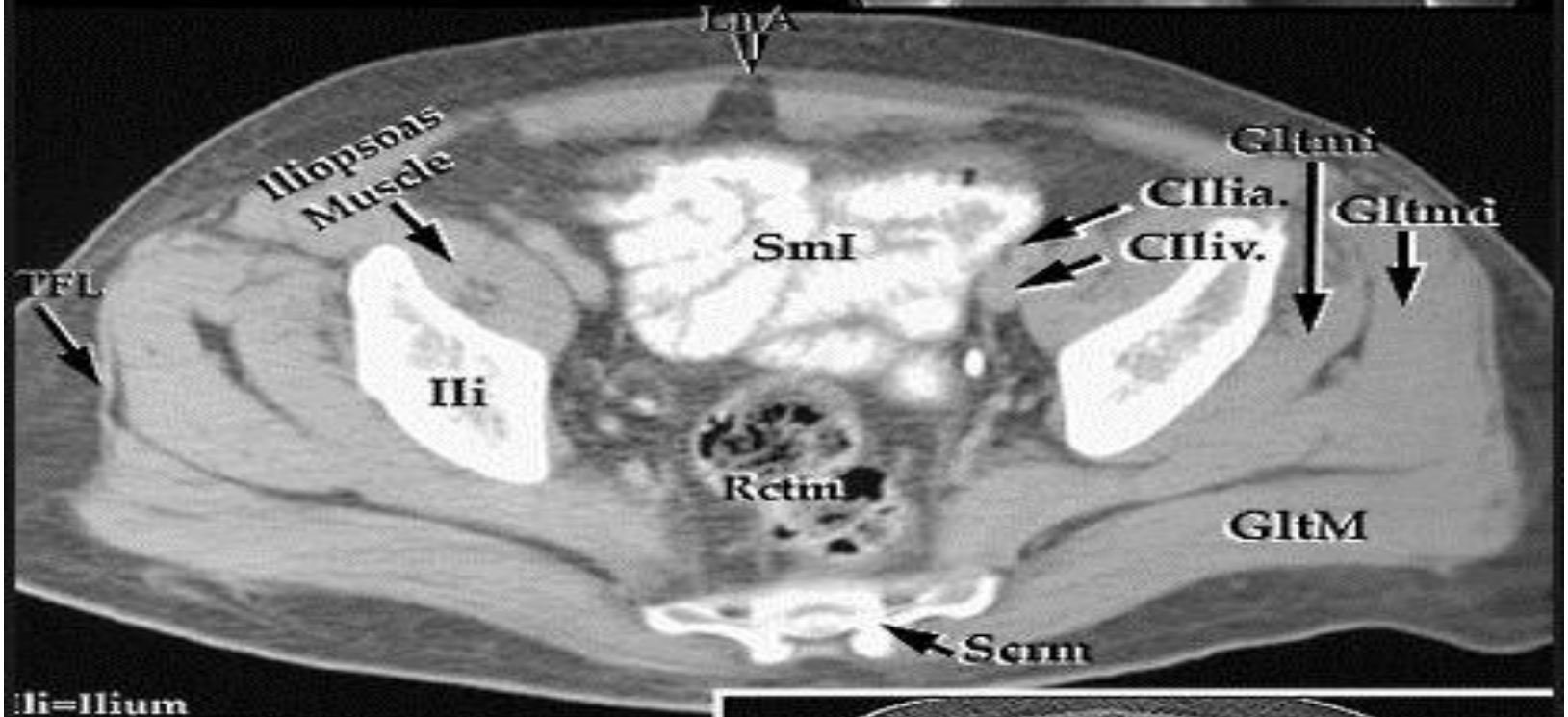

Ili=Ilium
TFL=Tensor Fasciae Latae
Rctm=Rectum
LnA=Linea Alba
SmI=Small Intestine
Gltmi=Gluteus Minimus
Gltmd=Gluteus Medius
GltM=Gluteus Maximus
CIlia.=Common Iliac Artery
CIliv.=Common Iliac Vein

CT
Male Pelvis Axial

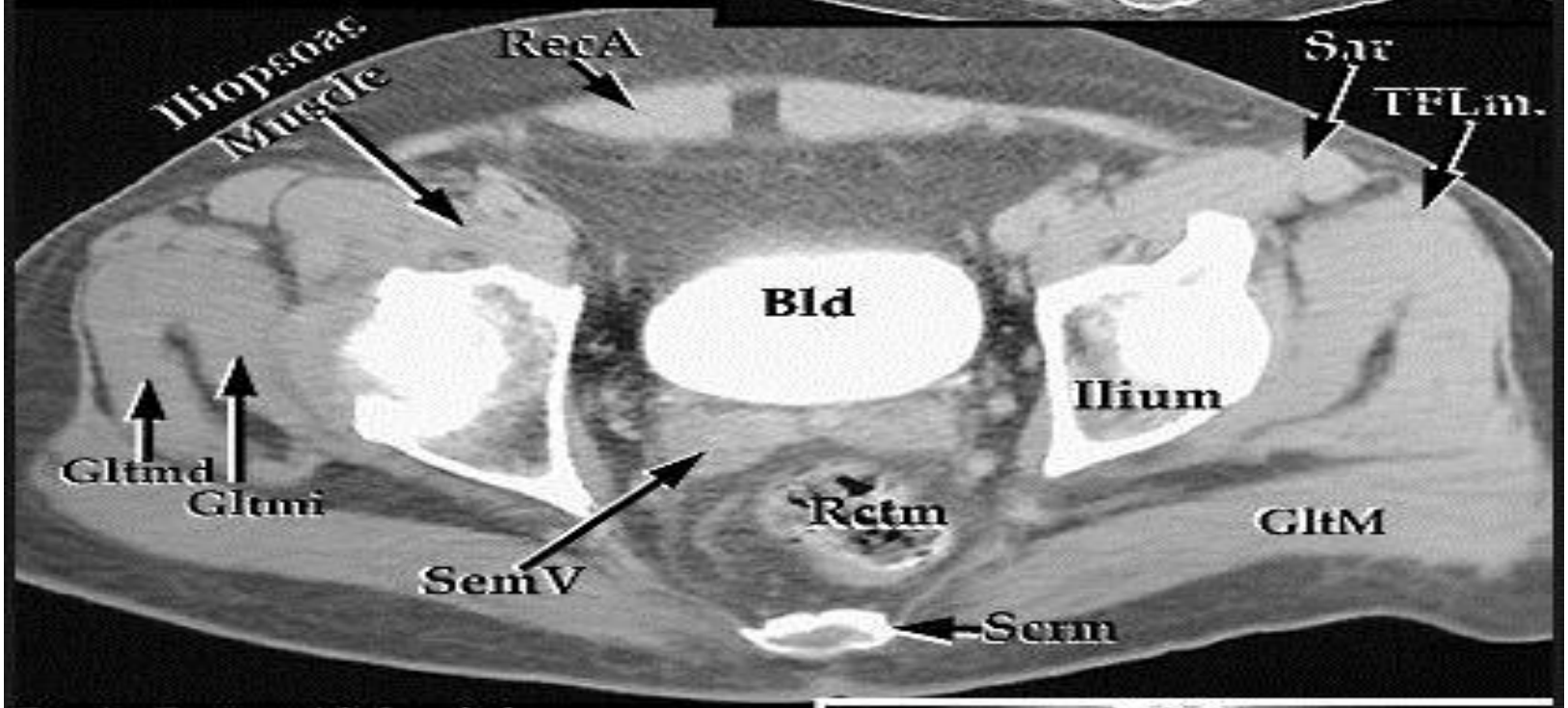

RecA=Rectus Abdominis
GltM=Gluteus Maximus
Gltmd=Gluteus Medius
Gltmi=Gluteus Minimus
SemV=Seminal Vesicles
Bld=Bladder
Sar=Sartorius Muscle
TFLm.=Tensor Fasciae Latae Muscle

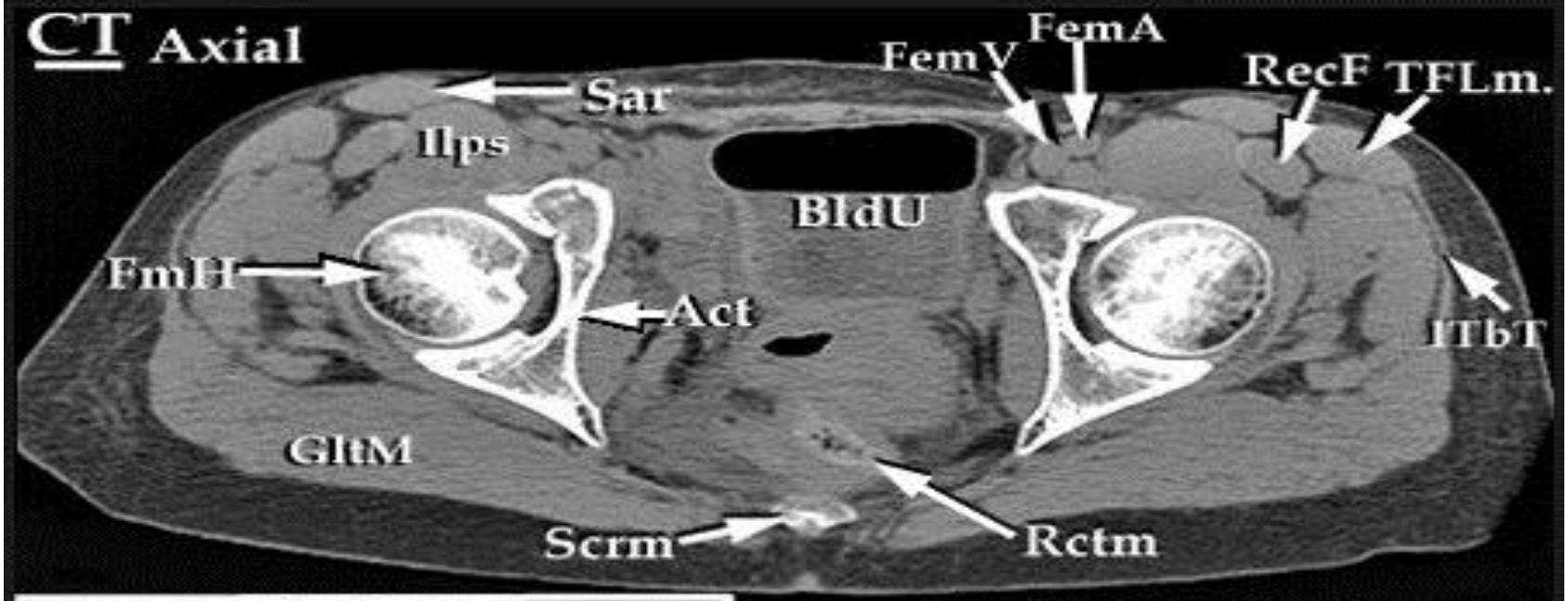

Sar=Sartorius Muscle
Ilps=Iliopsoas Muscle
FmH=Head of Femur
GltM=Gluteus Maximus Muscle
BldU=Urinary Bladder
Act=Acetabulum
Rctm=Rectum
Scrm=Sacrum
FemA=Femoral Artery
FemV=Femoral Vein
RecF=Rectus Femoris Muscle
TFLm.=Tensor Fasciae Latae Muscle
ITbT=Iliotibial Tract

CT Male Pelvis Axial

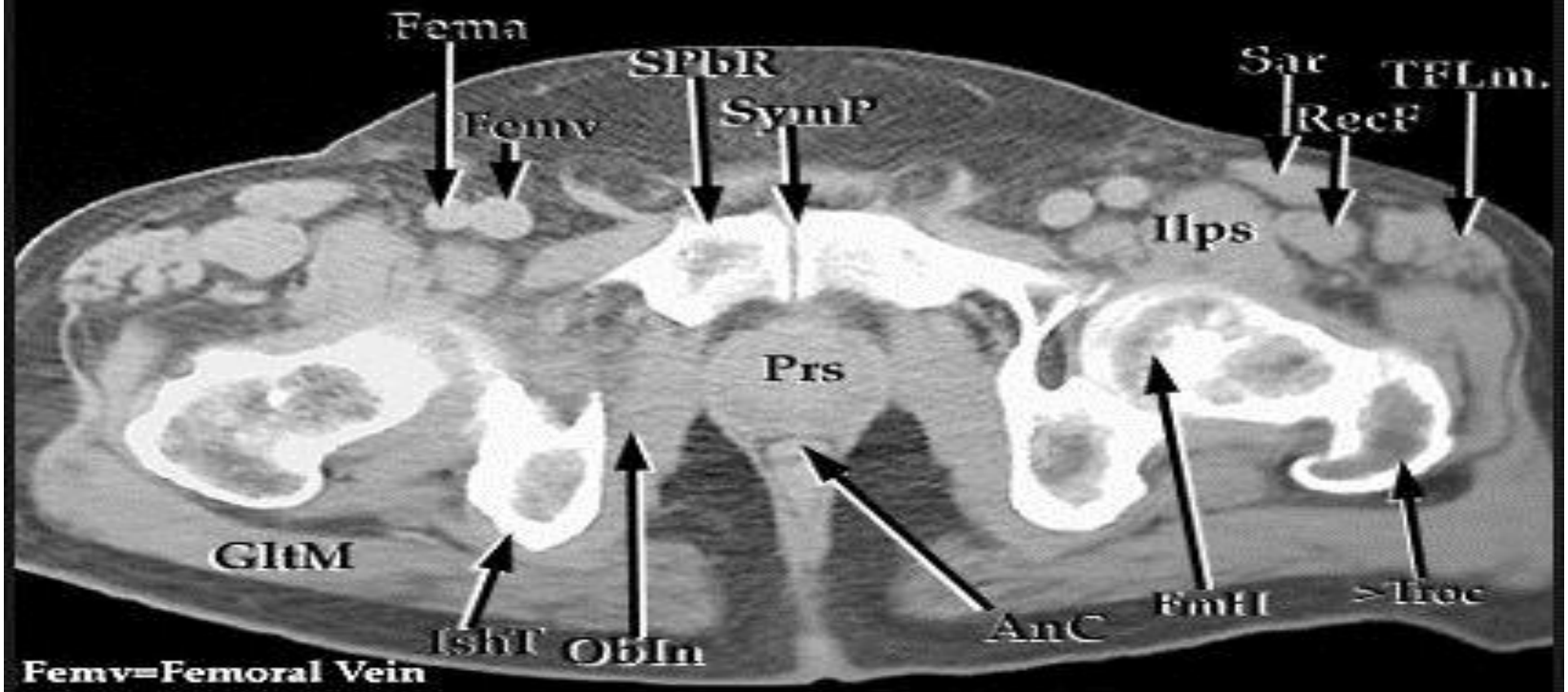

Femv=Femoral Vein
Fema=Femoral Artery
SPbR=Superior Pubic Ramus
SymP=Symphsis Pubis
Ilps=Iliopsoas Muscle
Sar=Sartorius Muscle
TFLm.=Tensor Fasciae Latae Muscle
RecF=Rectus Femoris Muscle

Prs=Prostate
GltM=Gluteus Maximus
IshT=Ischial Tuberosity
ObIn=Obturator Internus Muscle
AnC=Anal Canal
FmH=Femoral Head
>Troc=Greater Trochanter

MRI Female Pelvis

Coronal

Abdominal Wall

AscC

Ili

Ps m.

Ut

Ovary

GltMd

GltMi

FmH

BldU

VasLm

Fm

AddB

LabM

AscC=Ascending Colon
Ps m.=Psoas Muscle
Ili=Ilium
Gltmd=Gluteus Medius Muscle
Gltmi=Gluteus Minimus Muscle
VasLm.=Vastus Lateralis Muscle
Ut=Uterus
BldU=Urinary Bladder
AddB=Adductor Brevis Muscle
LabM=Labium Major
FmH=Femoral Head
Fm=Femur

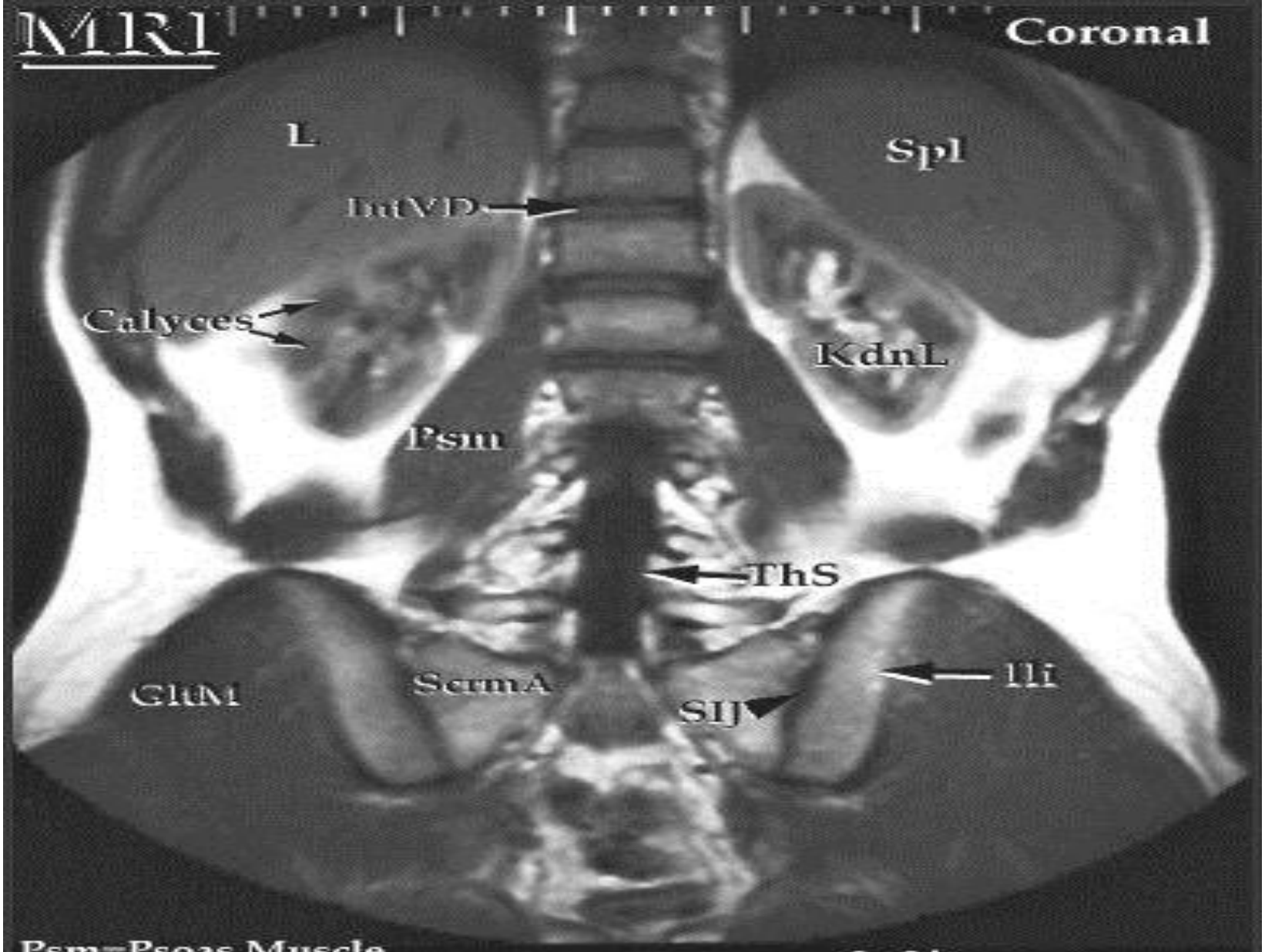

Psm=Psoas Muscle
KdnL=Left Kidney
GltM=Gluteus Maximus
ScrmA=Ala of Sacrum
IntVD=Intervertebral Disk

L=Liver
Spl=Spleen
ThS=thecal Sac
Ili=Ilium
SIJ=Sacroiliac Joint

Iliac Arteries

Arteriogram [Digitally Subtracted] - AP View

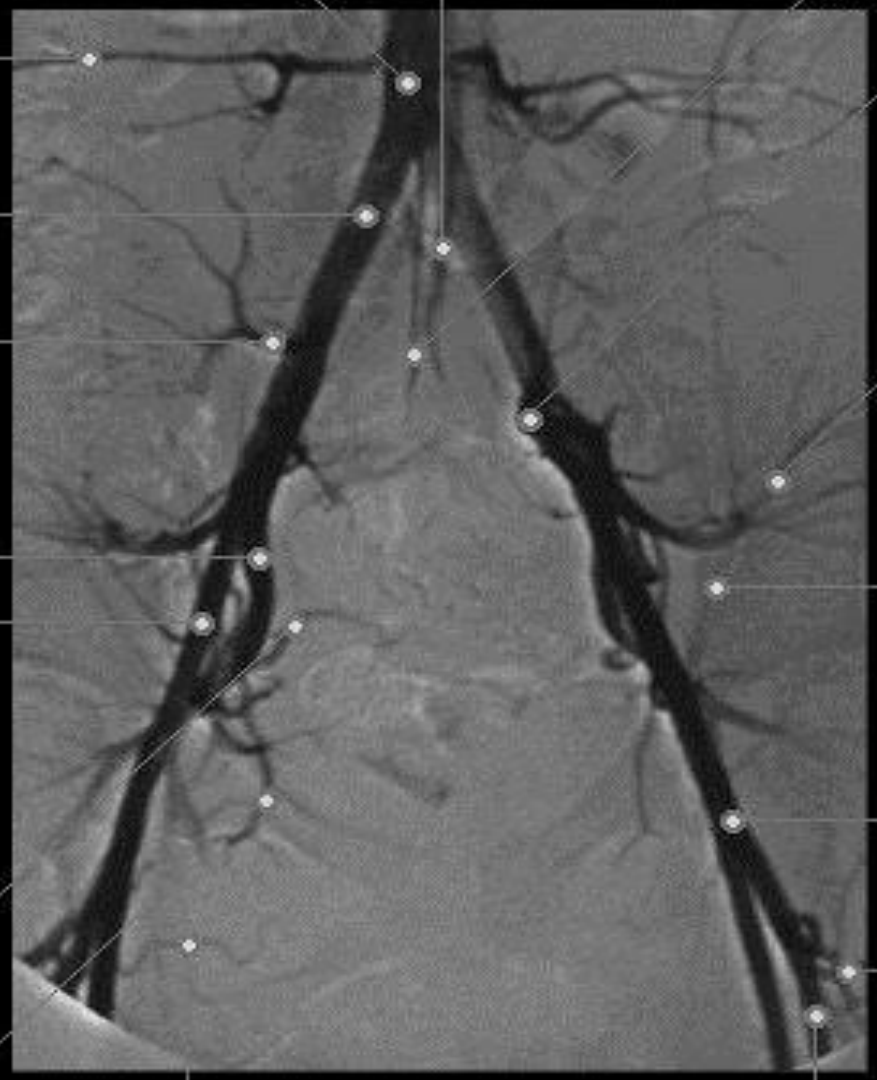

©Nova

Uterus and Ovaries

Sonogram - Transverse Scan

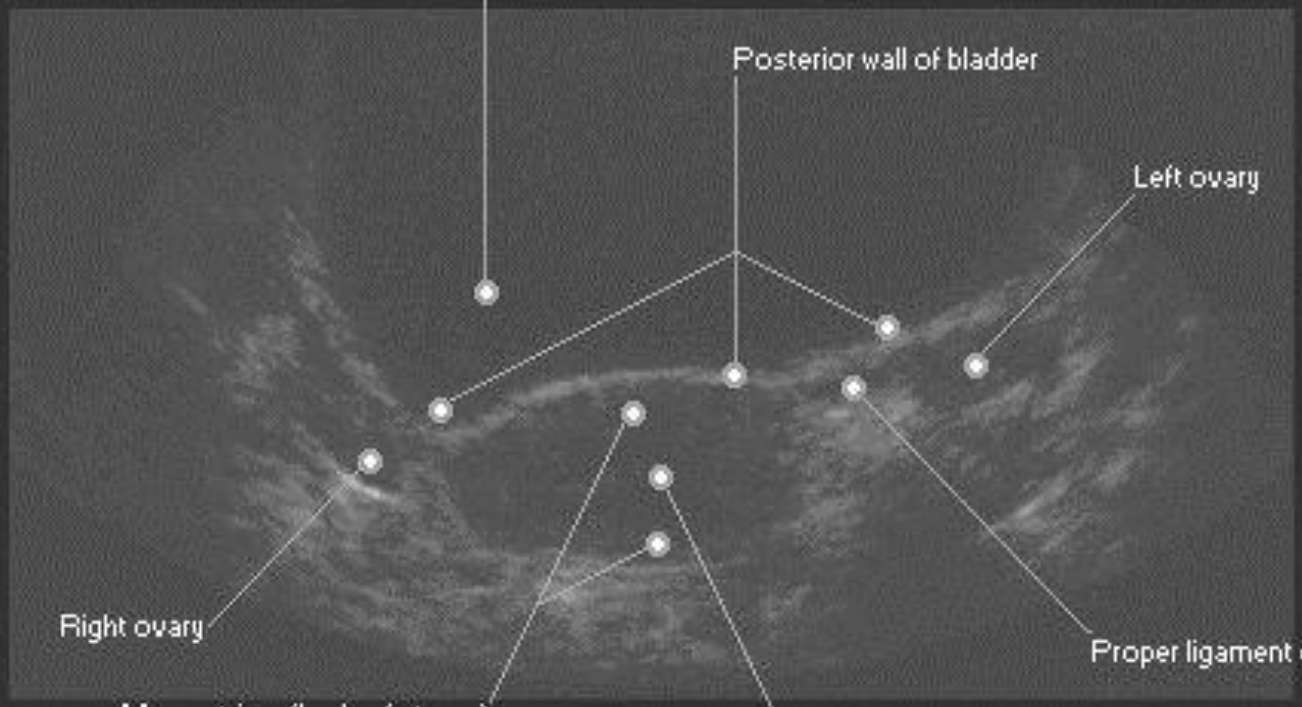

Pelvik Travmada Görüntüleme

- Pelvik bölge, cinsiyet durumuna göre değişen organ yapılarına sahiptir.
- Ayrıca bu bölgede periton ve retroperiton boşluklarının kompleks ilişkileri söz konusudur.
- Değişik organlarla bağlantılı üretra, vajen, anüs gibi vücut açıklıkları içerir.
- Genital organlar içte ve dışta olmak üzere bu bölgede yerleşmişlerdir.
- Ayrıca lumbosakral pleksus gibi önemli sinir yapıları da pelvis içerisindedir.
- **İliak arter ve ven gibi geniş çaplı damarlar bu bölgeden geçerler ve rüptüre olmaları halinde masif kanama ve ölüme neden olabilirler.**

Pelvik Travmada Görüntüleme

- Pelvik travmaların büyük bölümü bölgede yer alan kemiklerin kırılması ile ortaya çıkar.
- Pelvis kırıklarına organ yaralanmaları eşlik edebilir.
- **Direkt grafi ve bilgisayarlı tomografi (BT) pelvik travmada en çok kullanılan iki görüntüleme aracıdır.**
- Değerlendirmenin **iki taraflı** olarak yapılması, bağların yapışma noktalarında olabilecek **avulsiyon kırıkları**, **pelvik inklinasyon** olup olmadığı, **sakral kırık**, gözlenen kırık noktalarının **kontur tarafında hasar** varlığı, **posterior ligamantöz kompleksin durumu**, **asetabular çatının** bütünlüğü tanıda dikkat edilmesi gereken unsurlardır.
- **Kırıklar ön-arka pelvis radyogramında %90 duyarlılıkl görülebilmektedir.**
- Kavdal ve kranial açılandırmalarla elde edilen inlet ve outlet radyogramlarla bu oran %95'e kadar çıkmaktadır.
- **Pelvik kırıklarının tanısında BT, duyarlılığı en yüksek inceleme aracıdır.**
- **Konvansiyonel yöntemle gösterilememiş pelvik kırıkların %85'i BT ile gösterilebilmektedir.**
- **BT özellikle posterior ligamentöz yapının değerlendirilmesi ve instabilite kararında üstündür.**

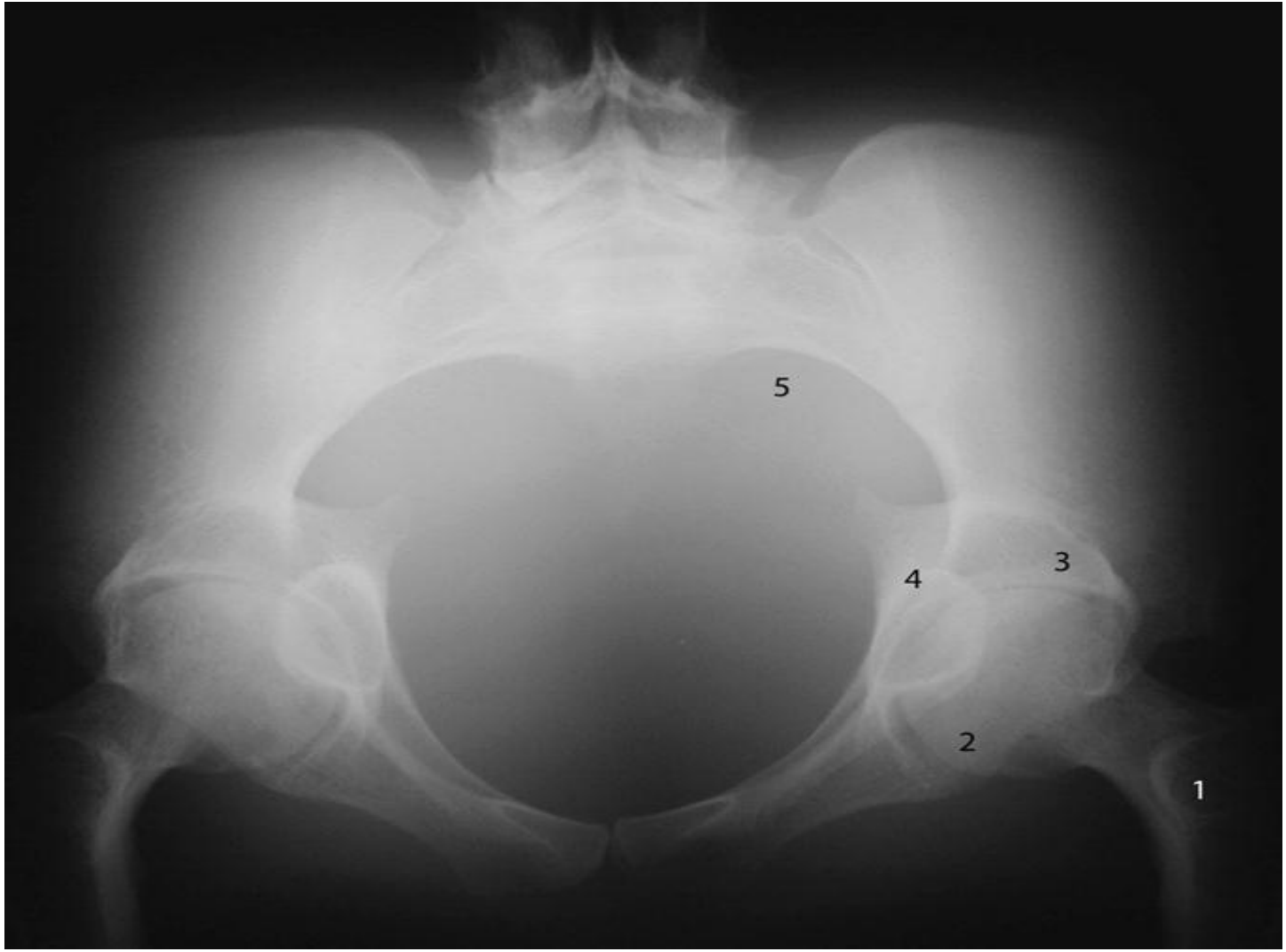

İNLET GRAFİ: Kaudal 40-50 derece açılanma ile çekilir.

- Horizontal ve vertikal kırıkları değerlendirmek
- Sakroiliak genişlemenin değerlendirilmesi

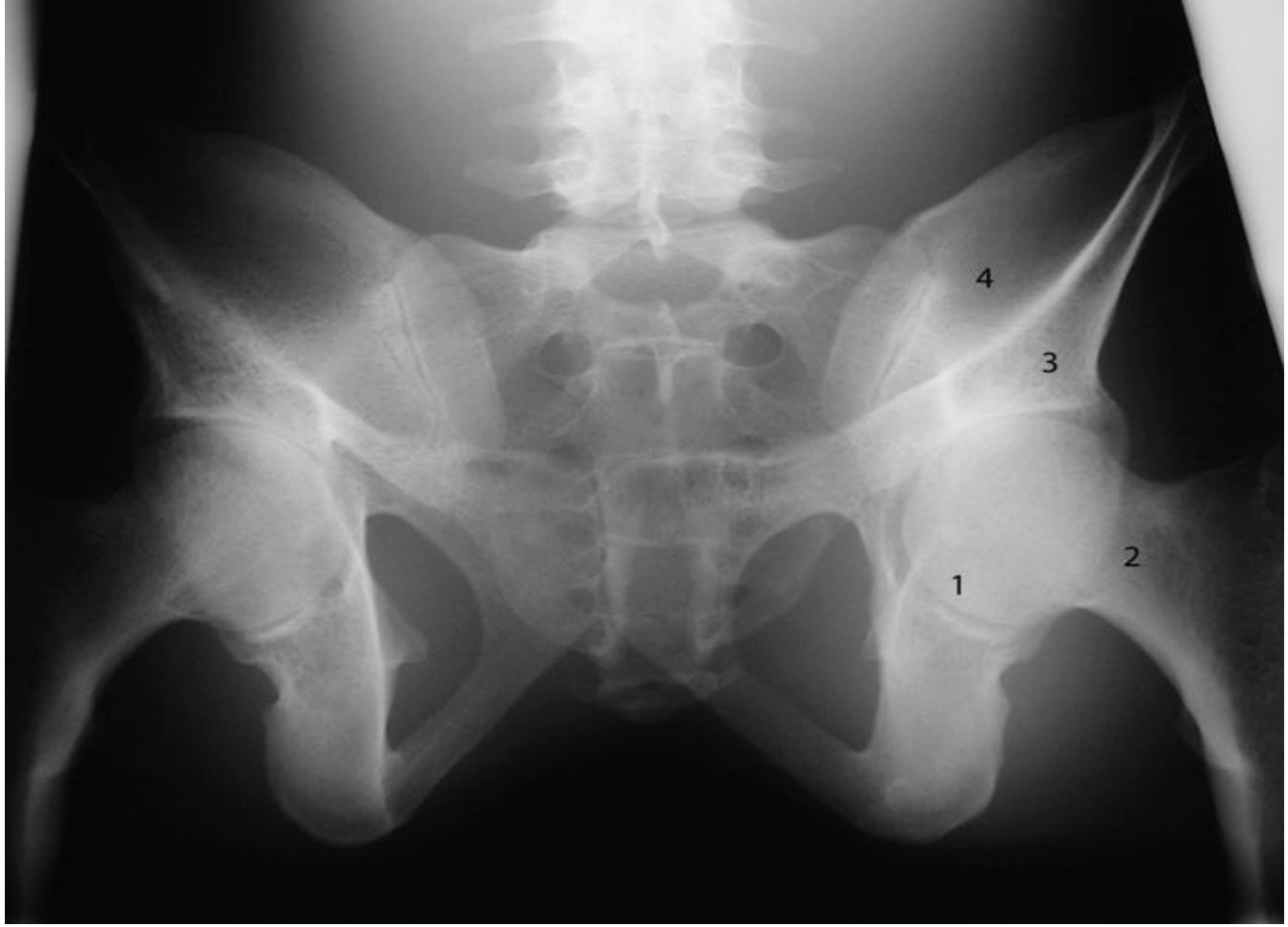

OUTLET GRAFİ: 30 derece kranyal açılanma ile çekilir.

- Sakral kırık ve sakroiliyak ayrışmanın değerlendirilmesi

Pelvik Travmada Görüntüleme

- **Asetabular kırıklar, sakral foramenin durumu, pubis kolundaki kırıklar BT ile etkin olarak tanınabilir.**

- Gerektiğinde yapılan 3-boyutlu rekonstrüksiyonlarla kırığa ait değişiklikler görsel olarak canlandırılabilir.

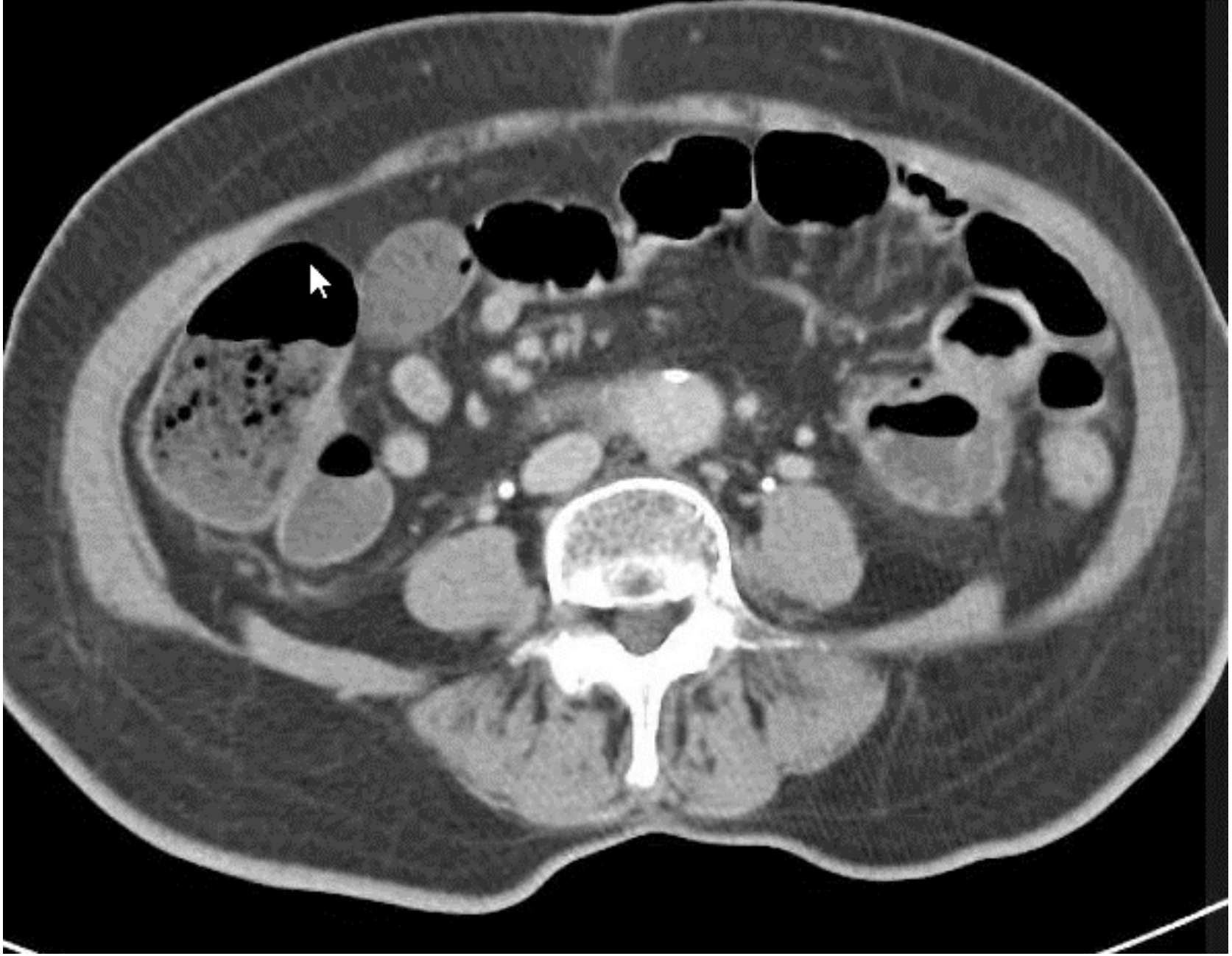

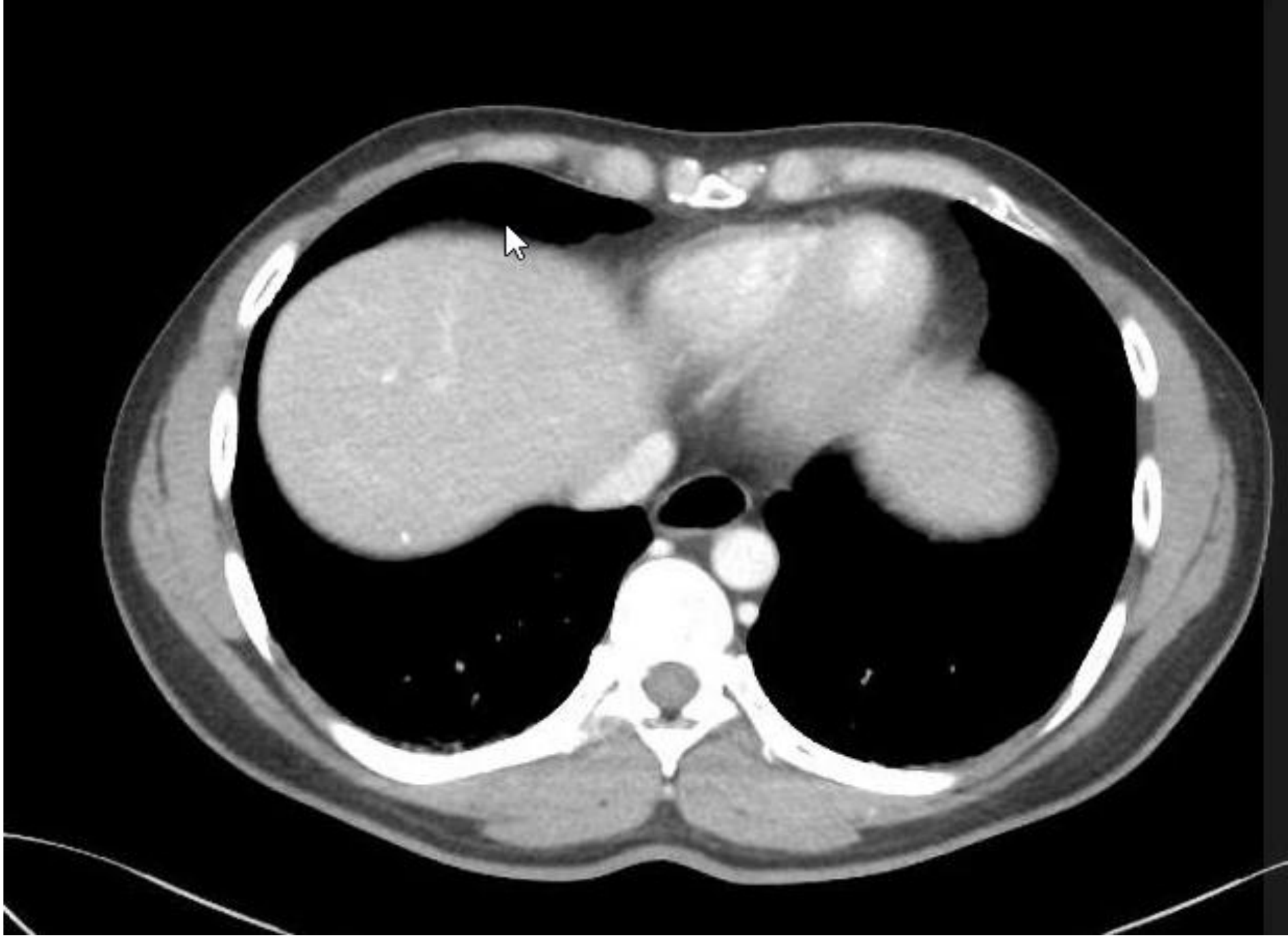

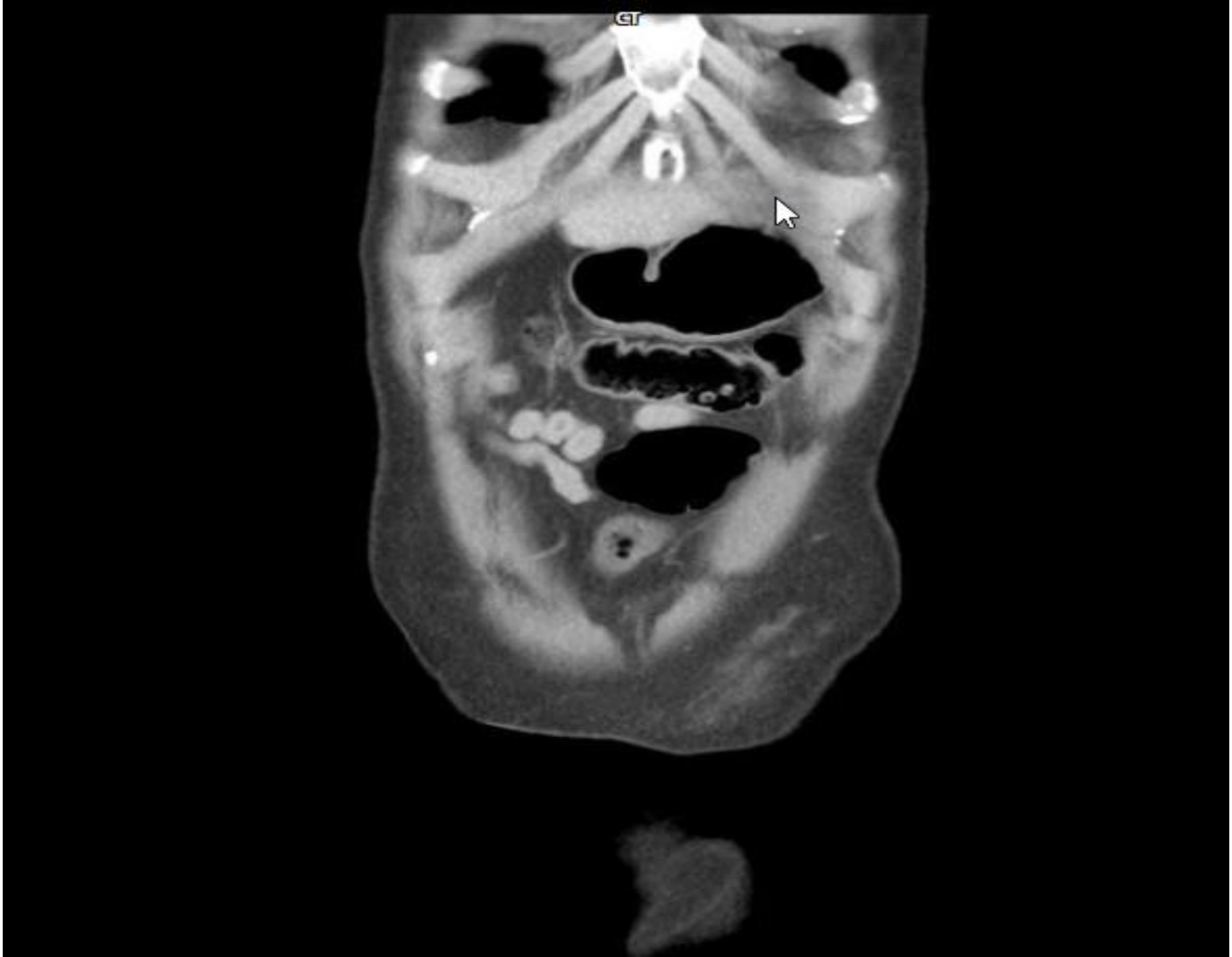
CT

Üreter Yaralanmaları

- Üreter yaralanmaları **en sık ateşli silah** yaralanmalarından sonra görülür.
- Künt travma **üreteropelvik bileşke** düzeyini etkiler.
- Üreter yaralanmalarının bir başka sık nedeni de **iyatrojeniktir** ve cerrahi işlemler sırasında ortaya çıkar.
- **Üreter hasarları kontrastlı BT incelemesiyle aydınlatılabilir.**
- **Ekstravazasyon, ürinoma ve hematom** ile karakterize olurlar.
- **BT çekimi pyelogram** fazında yapılmalıdır.
- Distal üreterde kontrast görülebilir. Buna karşın tam kat ayrışmada distal üreterde kontrast madde görülmez.
- Tam kat ayrışma cerrahi tedavi gerektirdiğinden konfirmasyon için **retrograd pyelografiden** de yararlanılmalıdır.

Mesane Yaralanmaları

- Pelvik travmalarda hasar gören organların başında **mesane ve üretra** gelir.
- **Travmatik kırıkların %15-20'sinde mesane hasarı ortaya çıkmaktadır.**
- Mesane duvarında kontüzyonel hasar yapabileceği gibi, duvarda interstitial yırtılma, intra ya da ektraperitoneal kanama ve bunların kombinasyonları şeklinde hasarlar oluşturabilir.
- **Hasarlar mesanenin daha serbest olan kubbe kesiminde ortaya çıkar.**
- Hasar ön yüze yakın ise kanama periton bulunmayan ve Retzius adı verilen ekstraperitoneal boşluğa doğru olur. **Tüm mesane yaralanmalarının %55 kadarı ekstraperitoneal yaralanma şeklindedir.**
- Hasar peritonla çevrili apikal bölgede ve daha posteriorda ise kanama intraabdominal özellik kazanır. Kombine yaralanmalarda görülebilir.
- **Hasarlanmış mesanede duvarda kalınlaşma, mesane konturlarının silikleşmesi ya da devamlılığının bozulması, perivezikal yağ dokusunda kirlenme, mesanenin kollabe olması, asimetrik görünüm, ekstralüminal kontrast görülmesi, hematom, ürinoma gibi bulgular izlenebilmektedir.**
- **Pelvik kırığı olan ve hematürisi bulunan hastalar mesane hasarı olasılığı en yüksek hasta grubudur.**
- **Sistografik inceleme ve bilgisayarlı tomografi tanısal etkinliği nedeniyle öncelikli olarak uygulanmalıdır.**

- Yukarıdaki resimde: iyatrojenik mesane yaralanması.
- Sistogram çalışmasında mesane sol lateralinden kontrast maddenin lümen dışına çıkışı görülmektedir.

Üretra Yaralanmaları

- Sıklıkla motosiklet kazaları, ateşli silah yaralanmaları, künt travmalar, yüksekten düşme, ata binme vb. etkinlikler sonrası oluşan üretra yaralanmaları organın anatomik yapısına göre sınıflandırılır.
- Kompleks yapısı nedeniyle üretra yaralanmalarının büyük bölümü **erkekler**dedir.
- Erkeklerde üretra yaralanmaları, membranöz üretra referans alınarak ön ve arka bölüm yaralanmaları olmak üzere iki grupta ele alınırlar.
- Posterior yaralanmalar ciddi pelvik hasarların bir uzantısı olarak gözlenirler.
- Membranöz üretrada bir hasar görüldüğünde bu da çoklu organ hasarını düşündürmelidir.
- Anterior üretral yaralanmalar ise genellikle izole olarak görülmektedir.
- Kadında üretral yaralanmalara vajinal ve rektal hasarlar da eşlik edebilir.
- **Dinamik retrograd üretrografi üretral yaralanmaların belirlenmesinde altın standart kabul edilen bir yöntemdir.**
- **Posterior bir üretral yaralanmanın belirlenmesi halinde, suprapubik bir kateter ile mesaneye girilerek mesane boynu yaralanmasının araştırılması gereklidir.**
- **BT'nin bu bölge yaralanmalarındaki yeri de vazgeçilmezdir**.

Üretra Yaralanmaları

- Retrograd üretrografi hasta supin pozisyonda iken pelvisin 30-40 derece oblik konuma getirilmesi ve masa tarafında kalan bacağın dizden 90 derece fleksiyonuyla yapılır. Yukarıda kalan karşı ekstremite düz kalmalıdır. Böylelikle üretranın tümü, pelvik kemiklerin süperpozisyonu olmaksızın görülebilir.

- İdeal olarak balonu fossa navicularis'te şişirilecek bir Foley kateterle kontrast verilmesidir.
- Balon 2 cc sıvı ile şişirilmelidir. İnceleme için 30 cc kontrast madde verilmesi uygundur.

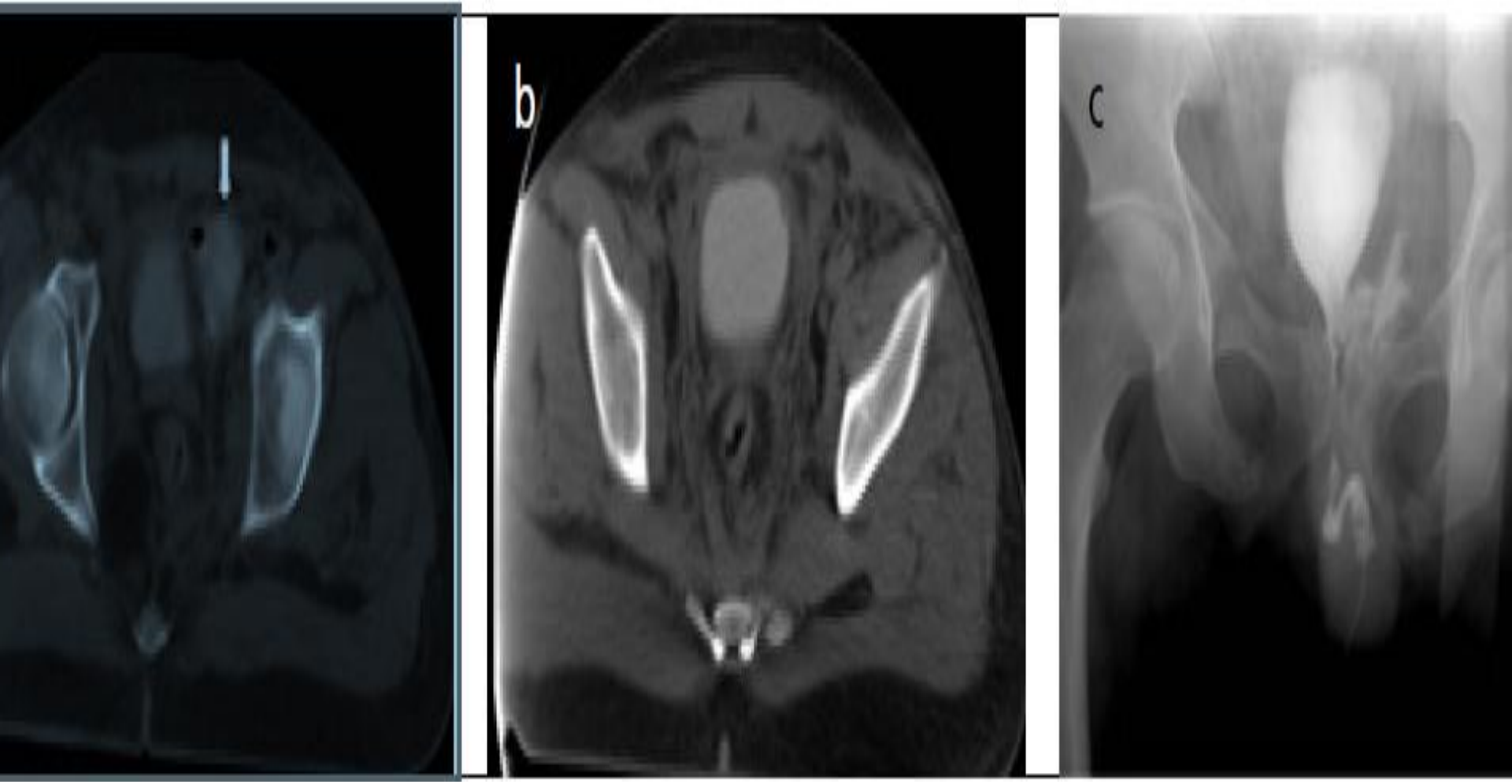

- (a) Mesane solunda ekstravaze olmuş kontrast madde ve hava varlığı bir rüptüre işaret etmektedir. Kontrast madde anteriorda ekstraperitoneal bir alanda görülmektedir.
- (b)Aynı hastada mesane duvar defekti, perivezikal dansite artışı ve fasiyal planlarda belirginleşme dikkati çekmektedir.
- (c) Uygulanan sistoüretragrafide pelvik kırıklar yanı sıra kontrast maddenin bulber üretra düzeyinde lümen dışına çıkışı belirlenmiştir.

Testis Travmaları

- Testis travmalarının yarıdan fazlasının nedeni spor yaralanmalarıdır.
- Bir diğer sık neden travmadır (motorsiklet kazası).
- **Görüntülemede en etkin araç yüksek çözünürlüklü ultrasonografidir (US).**
- **Manyetik rezonans görüntüleme (MRG) sık kullanılmamakla birlikte tanısal kapasitesi ultrasonografi ile eşdeğerdir.**
- Testis travmasında en önemli soru testiste bir yırtık oluşup oluşmadığıdır.
- Testiküler yırtıkta ultrasonogafide parankimal bir heterojenite yanı sıra konturda devamlılık yitimi ve testis dokusunun tunikal bir hasar noktasından dışa çıkımı gözlenir.
- Parankimal hematom da ultrasonografi ile kolaylıkla gösterilebilir.
- Hematom vasküler kodlanma göstermez.

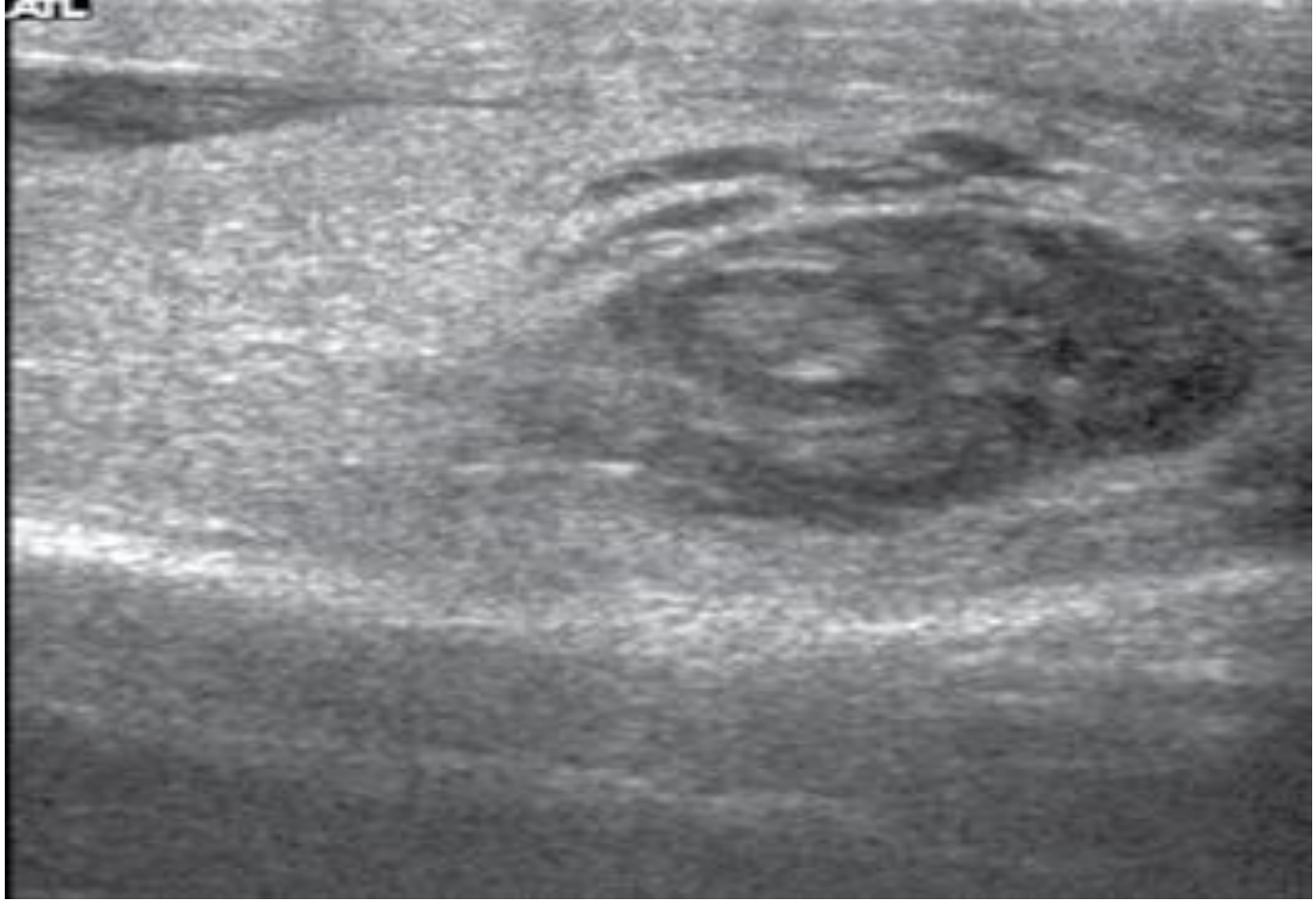

- Resim: Bir spor etkinliği sırasında oluşan testis travmalı hastada ultrasonografi ile testiste avulsiyon ve hematom oluşumu görülmektedir.

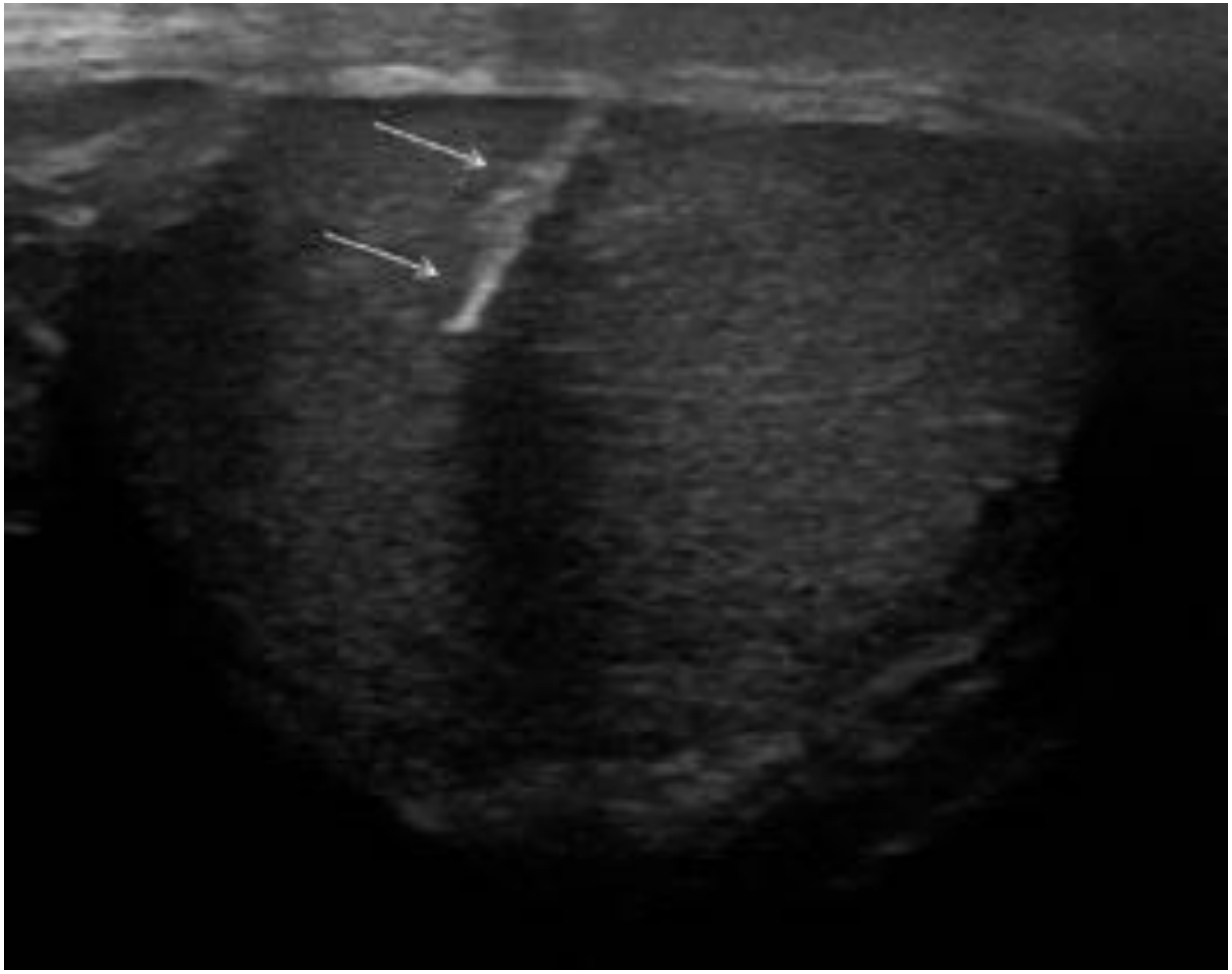

- Penetran travma sonucu testiste yaralanmaya neden olan posterior akustik gölgesi izlenen ekojen metalik yabancı cisim (oklar).

Penis Travmaları

- Sıklıkla cinsel ilişkide ereksiyon halindeki peniste oluşan kırıklar şeklinde ortaya çıkar.
- **Öykü klinik ve fizik muayene bulguları ile tanıya gidilebilir.**
- **Kuşkulu olgularda US ve MRG tunica albuginea'da oluşan hasarı göstermede etkili araçlardır.**
- Üretra hasarından kuşkulanılıyor ise **üretrografi** yapılmalıdır.

Uterus Yaralanmaları

- Uterusun travmatik ve iyatrojenik yaralanması görülebilir.
- Ayrıca gebelik süreci uterusda yaralanmalara neden olabilir. Nadir de olsa gebelikte **spontan rüptürler** de tanımlanmıştır.
- Doğum sürecinde uterus çevresinde pelvik hematom gibi travmaya sekonder lezyonlar görebiliriz.
- **Uterus travmalarında ultrasonografi en etkin tanı araçlarındandır. Ancak plasental hasarların %50-80'i gözden kaçabilir.**
- Histerosalpingografi sırasında oluşan rüptürlerin tanısı kavite dışına sızan kontrast madde varlığı ile konulur. Kontrast kaçışının tuba aracılığı ile olup olmadığına dikkat edilmelidir.
- **BT ve MRG eşlik eden hematom ve serbest sıvının varlığını belirlemede yararlıdır.**

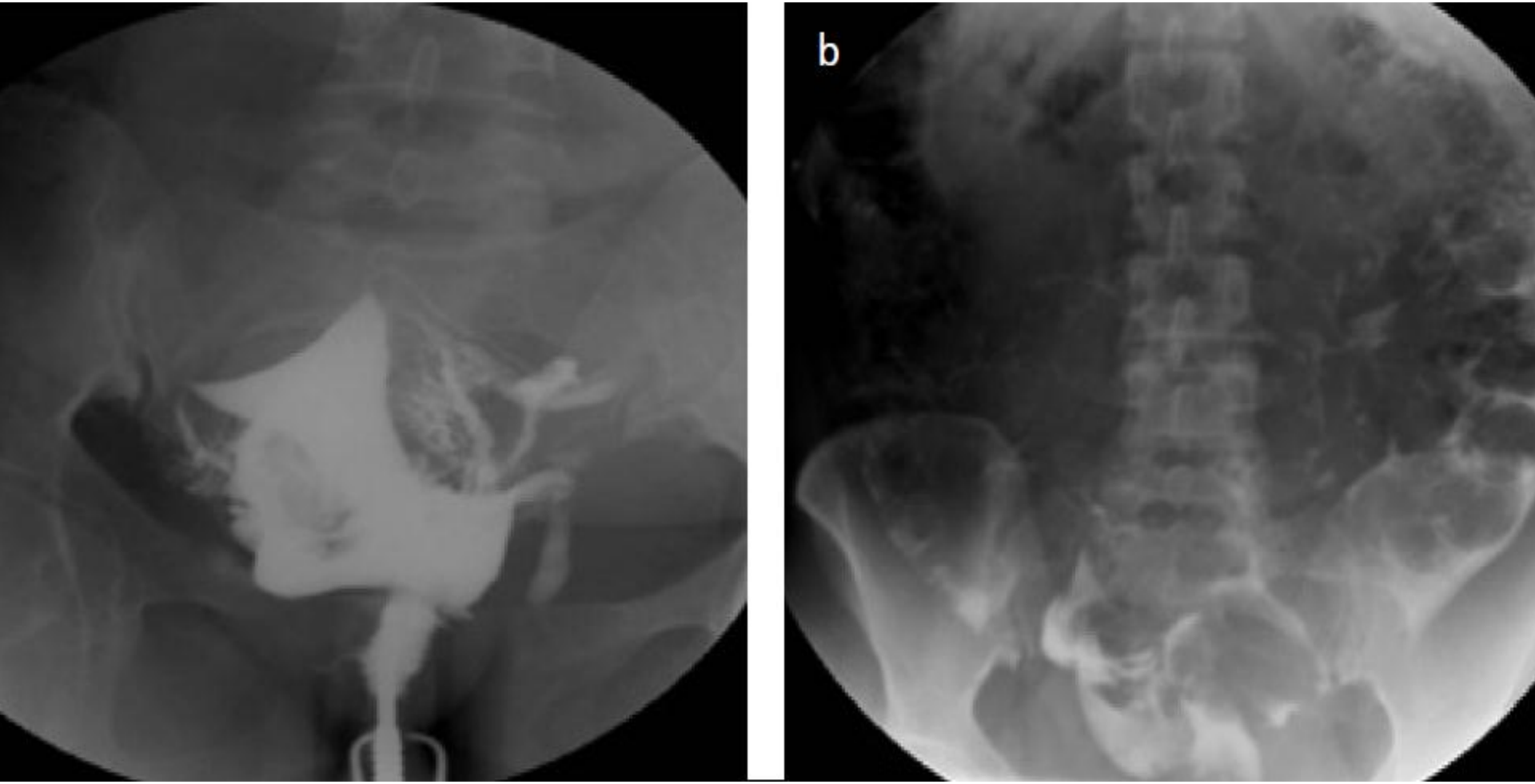

- (a) Histerosalpingografi sırasında iyatrojenik rüptür. Kontrast maddenin erken lümen dışı çıkışı dikkati çekmektedir.
- (b) Aynı hastada kısa ara sonra çekilen grafide kontrast maddenin peritona dağılımı görülmektedir.

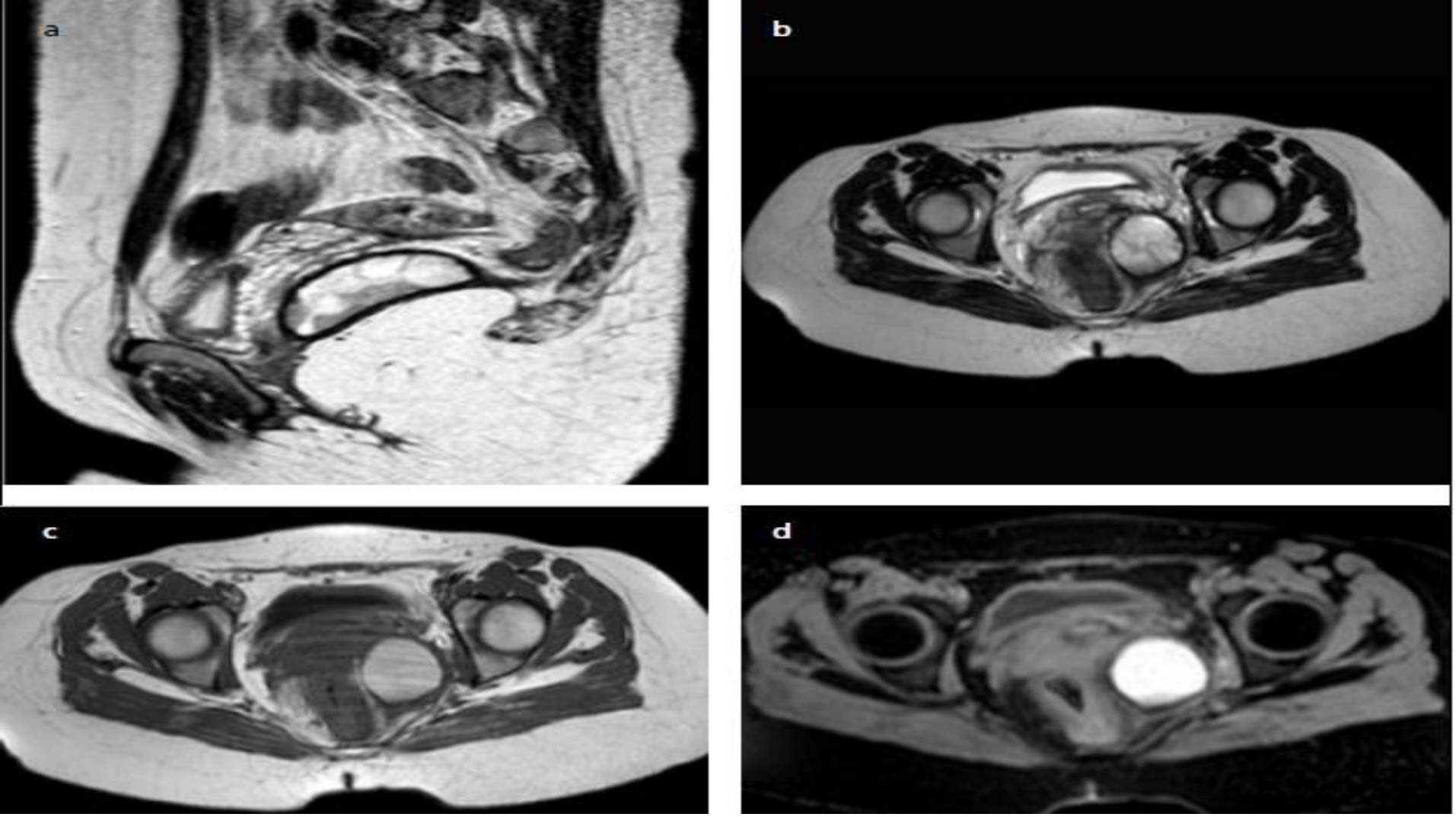

- (a) Postpartum pelvik hematom. T2 ağırlıklı sagittal MRG incelemesinde kısmen organize olan hematom alanı görülmektedir.
- (b) Aynı hastada axial planda elde edilen T2 ağırlıklı kesitte hematomun derin pelvik yerleşimi görülmektedir.
- (c) Hastaya ait T1 ağırlıklı axial kesitte kan elemanı içeren lezyonda hiperintens görünüm izlenmektedir.
- (d) Yağ baskılamalı sekansta lezyonda bir sinyal kaybı gözlenmemektedir.

Pelvik Bölgede Travmatik Fistüller

- Pelvik bölgede travmaya bağlı lümenler arası ilişkilenmelere de sıklıkla rastlanmaktadır.
- Bunlar arasında **rektovajinal** ve **vezikovajinal** fistüller en sık gözlenenleridir.
- Doğum sırasında, seksüel travmalarla ve iyatrojenik nedenlerle ortaya çıkarlar.
- İlgili lümenin kontrast madde ile doldurularak geçiş varlığı ve geçiş noktası belirlenir.
- Bu amaçla intravenöz pyelografi, sistografi, baryumlu incelemeler, vajinografi ve kolpografi gibi yöntemler kullanılmıştır.
- Bilgisayarlı tomografi bu alanda tercih edilen bir tanı aracıdır.

- Resim: Over karsinomu nedeniyle opere edilen bir olguda iyatrojenik vajinorektal fistül örneği.
- Rektal yoldan verilen kontrast madde fistül aracılığı ile vajene geçmektedir

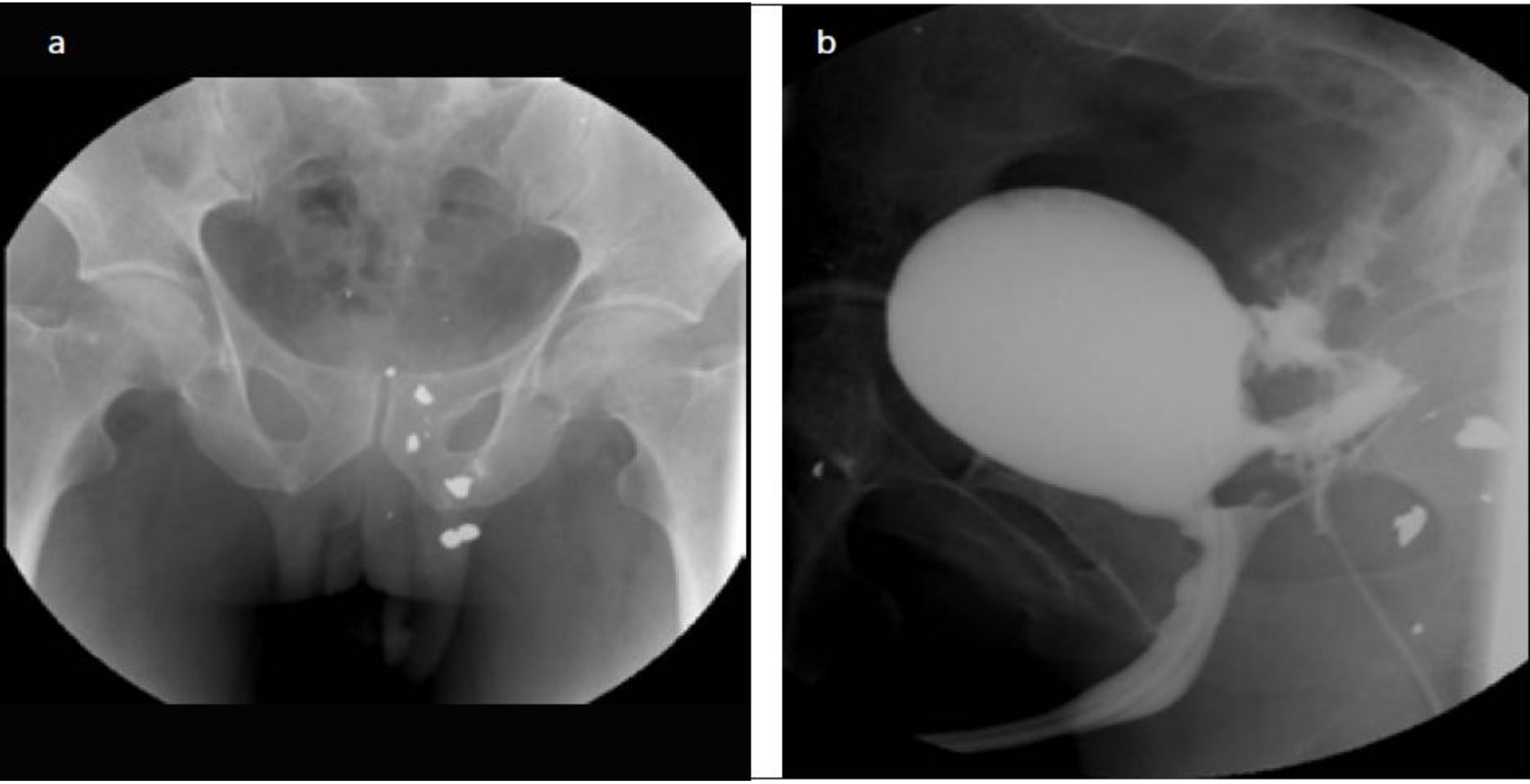

- (a) Ateşli silah yaralaması sonrasında incelenen hastada metalik dansitede yabancı cisimler görülmektedir.
- (b) Aynı hastada elde edilen sistoüretrografide üretrorektal fistül varlığı gözlenmektedir.

Jinekolojik Acillerde Görüntüleme

- Jinekolojik acillerin tanısında görüntüleme bulgularının yanısıra hastanın **klinik, laboratuar ve fizik muayene** bulgularının bilinmesi önemlidir.
- Hastanın yaşı (hastanın pre veya postmenapozal olması), kanaması olup olmadığı, gebelik testi pozitifliği, adet düzensizliği veya adet gecikmesi, ateşi olup olmadığının bilinmesi radyolojik tanıda önemli rol oynar.
- Gebe olmayan kadınlarda en sık pelvik ağrı nedenleri pelvik inflamatuar hastalık (PİH), fonksiyonel over kistleri, over endometriomları ve adneks torsiyonudur.
- ***Ultrasonografi (US):*** **Akut pelvik ağrı ile başvuran hastaların görüntülenmesinde US ilk tercih edilen görüntüleme yöntemi olmalıdır.**
- **Transvajinal ve transabdominal US incelemesinde uterus, tuba uterinalar ve overlerin gri skala bulgularının yanında, Doppler US ile bu yapıların vaskülaritesi değerlendirilir.**
- Pelvik ağrının incelemesinde temel US yöntemi, transvajinal US olmakla birlikte ağrı nedeni olarak pelviste geniş bir alanı ilgilendiren hastalık düşünülüyorsa (örneğin PİH) transabdominal US incelemeye eklenmelidir.

Jinekolojik Acillerde Görüntüleme

- ***Bilgisayarlı Tomografi (BT):*** **Akut pelvik ağrıda BT; semptomları lokalize edilemeyen hastalarda, US sonuçları belirsiz olanlarda endikedir.**
- BT, pelvik abse ve hematomun, postpartum komplikasyonların ve PİH komplikasyonlarının değerlendirilmesinde, pelvik ağrının diğer nedenleri olan barsak hastalıkları ve üriner taşın tanısında kullanılabilir.
- ***Manyetik Rezonans Görüntüleme (MRG):*** Sonografik olarak çözümlenemeyen olgularda MRG problem çözücü olarak kullanılmalıdır.
- Özellikle adneksal kitlelerde sık görülen yağ, kan, sıvı ve solid bileşenleri uygun protokol ve sekanslarla birbirinden ayırt edilebilir.
- Ayrıca intravenöz yoldan kontrast madde verilerek adneksal kitlelerin kontrastlanma paterni ve solid komponent içeriği değerlendirilebilir.

Jinekolojik Acillerde Görüntüleme *Pelvik İnflamatuar Hastalık (PİH):*

- Pelvik inflamatuar hastalık doğurgan çağdaki kadınlarda akut pelvik ağrının en sık nedenidir.
- Enfeksiyon, asendan yolla yayılmakta olup sırasıyla serviks, uterus, tuba, overler ve periton enfekte olur.
- Hastalar ani başlayan alt karın ağrısı, kötü kokulu vajinal akıntı, ateş, bulantı, kusma ve halsizlik şikayetleri ile başvururlar.
- **Pelvik inflamatuar hastalığın erken US bulguları uterus boyutlarında artış, uterus serozal yüzey konturlarında belirsizlik ve pelvik yağ dokusunda ödeme sekonder ekojenite artışıdır**.
- **BT' de uterus boyutlarında artış ve uterus konturlarında belirsizlik izlenebilir.**
- Uterusun PİH' da tutulumu **en sık endometrit** şeklinde olur.
- Endometriumda heterojen kalınlaşma, endometrial kavitede gazı temsil eden internal ekojeniteler içeren sıvının görülmesi endometrit tanısını güçlendirir

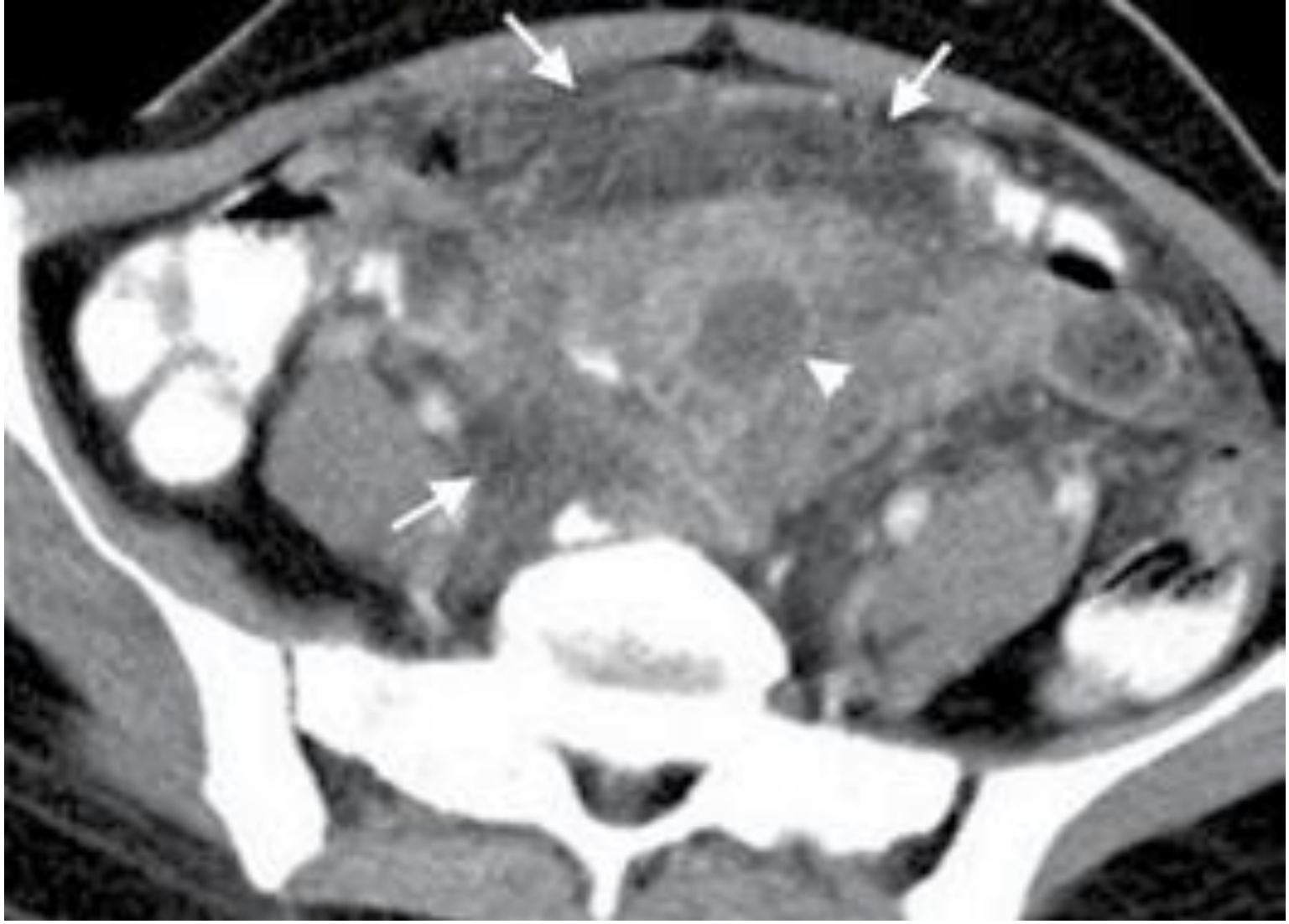

- Pelvik inflamatuar hastalık.
- Aksiyal kontrastlı BT’ de pelviste yer alan yağ dokusunda inflamasyona sekonder belirgin densite artışı (oklar) izlenmektedir.
- Uterus parankimi ödemli olup konturları belirsizdir. Endometrial kavitede sıvı (okbaşı) mevcuttur.

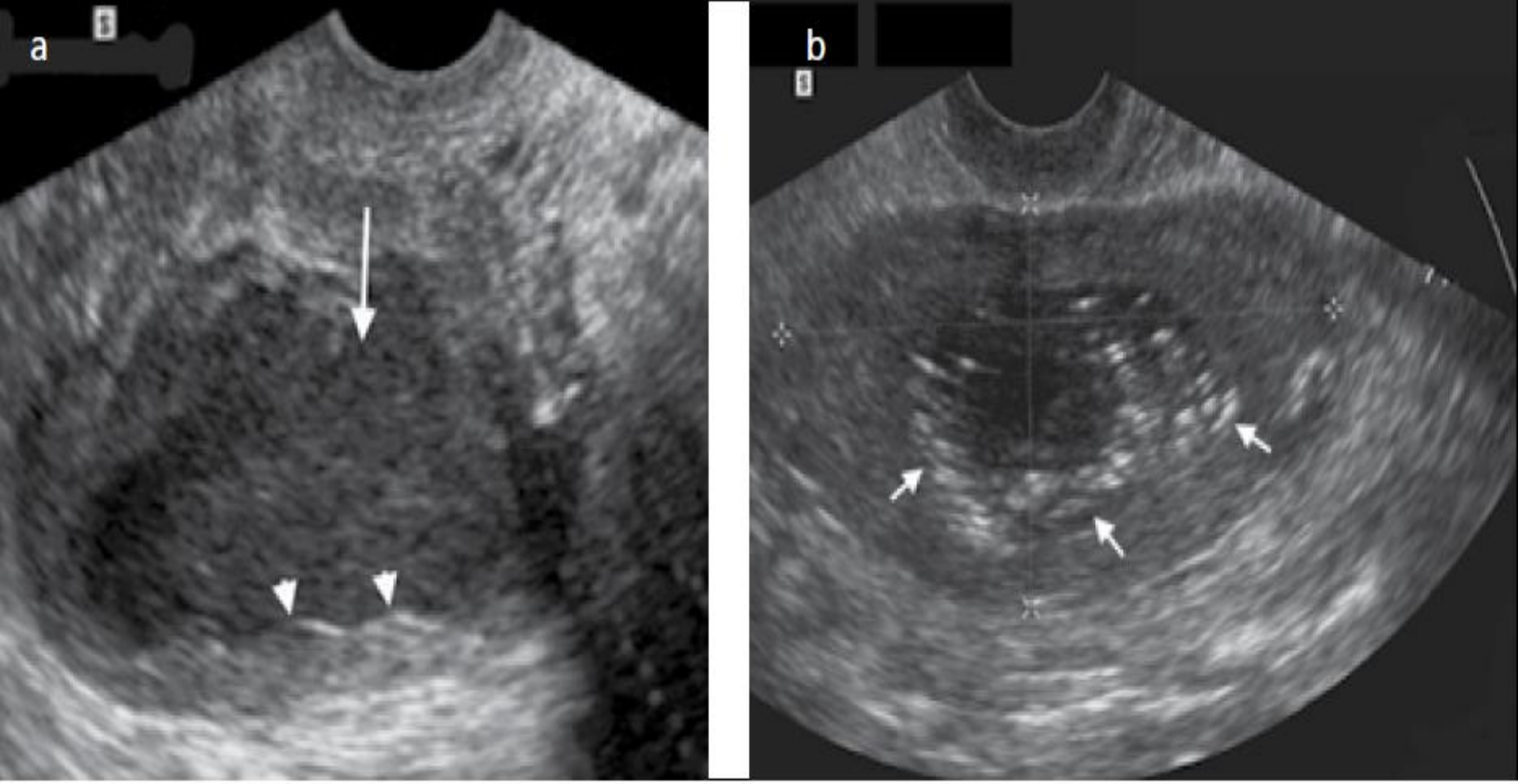

- *a, b.* Endometrit.
- (a) Transvajinal US’ de endometrial kavitede sıvı (ok) ve endometrium konturunda düzensizlik (okbaşı) izlenmektedir.
- (b) Endometrial kavitedeki sıvının ekojen görünümü ve kavite içinde hava ekojeniteleri (oklar) pyometriumu düşündürmektedir.

Jinekolojik Acillerde Görüntüleme *Pelvik İnflamatuar Hastalık (PİH):*

- Pelvik inflamatuar hastalıkta tuba uterinalar tutulduğunda akut **salpenjit** gelişir.
- **Salpenjitte** kalınlaşmış mukozal katlantıları olan tuba uterinaların US'de sirküler görünümü **'dişli çark'** görünümü olarak adlandırılır.
- İnflamasyon daha da ilerlediğinde tubaların distal ucu tıkanır ve lümende püy birikimine bağlı **pyosalpinks** gelişir.
- US'de bu safhada uterus posteriorunda kompleks sıvı ile dolu dilate tübüler yapılar izlenir.
- Pelvik inflamatuar hastalıkta overlerin tutulumu **ooforit** olarak adlandırılır.
- Ooforit varlığında over boyutlarında artış ile birlikte, follikül sayısında artış ve overlerin dış konturlarında düzensizlik görülebilir.
- İnflamasyon devam ettiğinde tüp ve overin yapısı tamamen bozulur ki bu durum **'tuboovaryan abse'** olarak adlandırılır

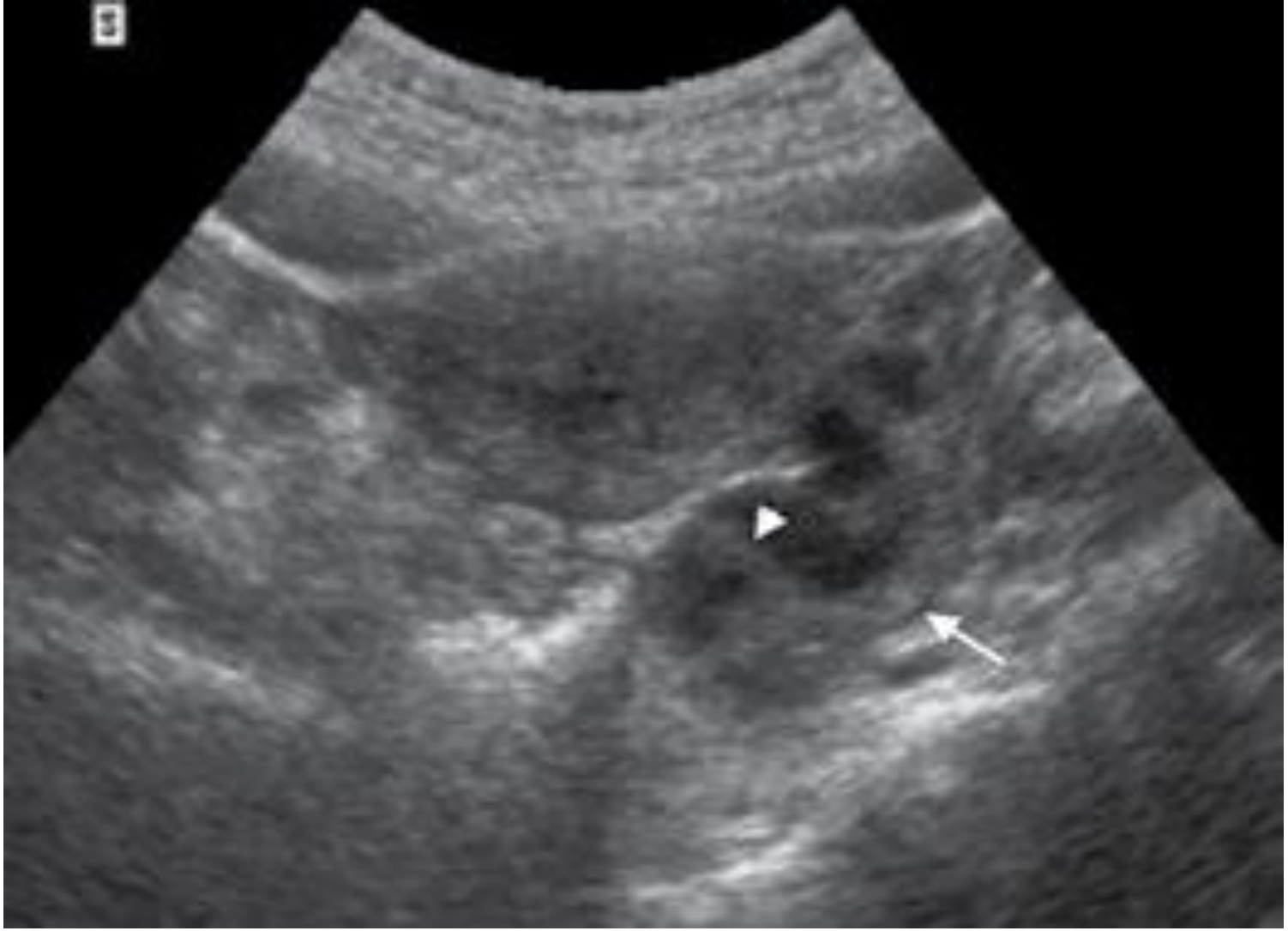

- Pyosalpinks.
- Transvajinal US’ de sol Fallop tüpünde dilatasyon, duvarında kalınlaşma (ok) ve ekojen içerikli sıvı ile kalınlaşmış mukozal katlantıların oluşturduğu ‘dişli çark’ görünümü (okbaşı) izlenmektedir.

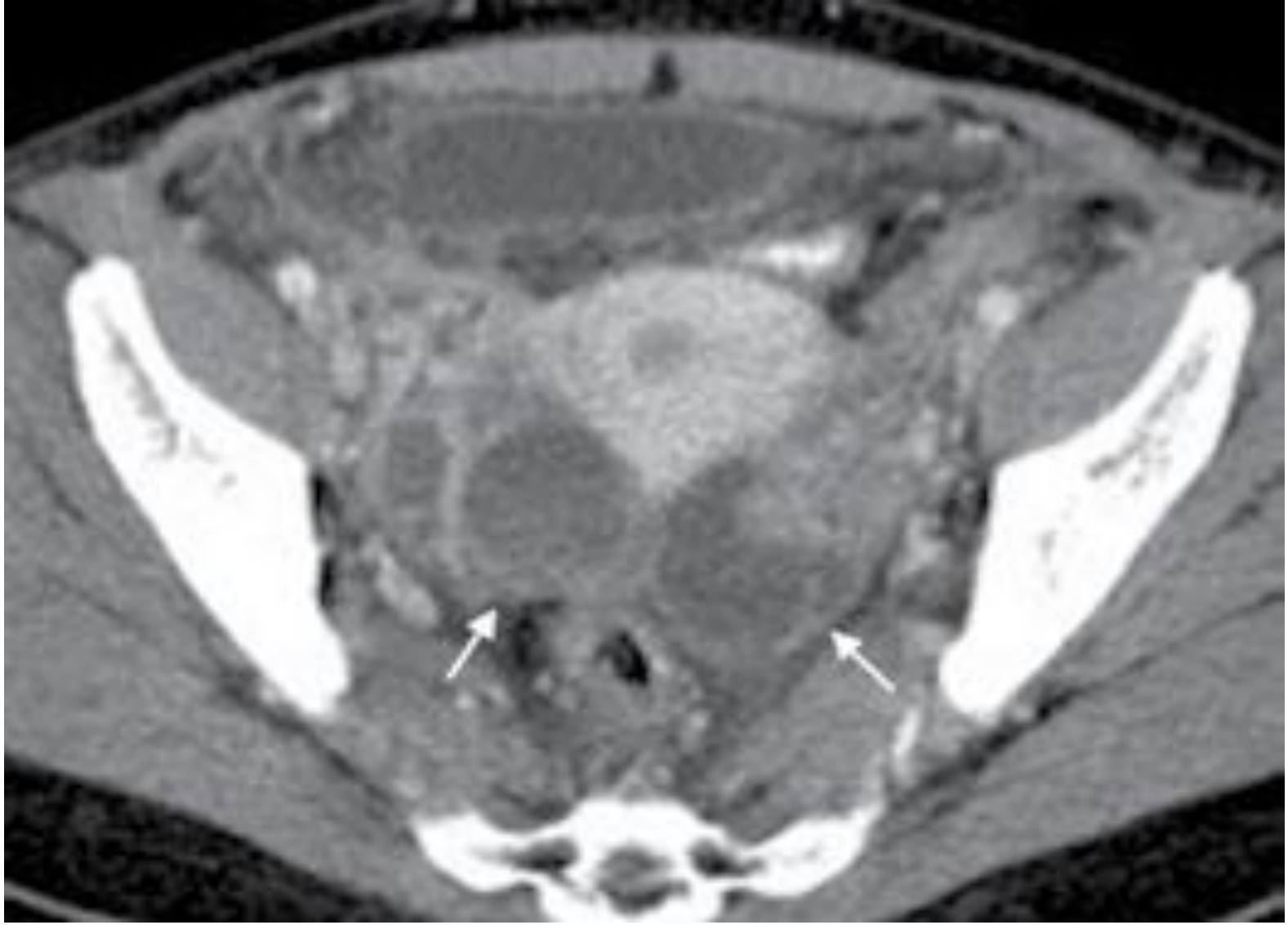

- Tuboovarian abse;
- Aksial BT’ de bilateral adneksal alanda duvarı kontrast tutan, yoğun püy içerikli abseler (oklar) izlenmektedir.

Jinekolojik Acillerde Görüntüleme *Ektopik Gebelik:*

- Ektopik gebelik gestasyonel kesenin endometrial kavite dışında gelişmesi ile karakterizedir. Akut pelvik ağrısı olan ve gebelik testi pozitif olan her kadında ektopik gebelikten şüphelenilmelidir.
- Ektopik gebelikte primer tanı yöntemi **transvajinal US**' dir.
- US'de ektopik gebelik kistik ya da solid görünümde izlenebilir.
- Ektopik gebelik tanısında önemli bir bulgu **'tubal halka'** bulgusudur. Bu bulgu tubada yerleşmiş overden ayrı kalın duvarlı ekojen çevresi olan kistik lezyonu ifade eder.
- Doppler US'de hiperekoik olarak izlenen desidual dokuda, düşük dirençli ve yüksek hızlı akım mevcut olup renkli Doppler US'de halkasal tarzda belirgin vaskülarite görünümü **'ateş halkası'** olarak isimlendirilir.
- **BT'de** ektopik gebelik, adneksal bölgede yer alan heterojen görünümde, intravenöz kontrast madde enjeksiyonu sonrası kontrastlanan lezyon şeklinde izlenir.

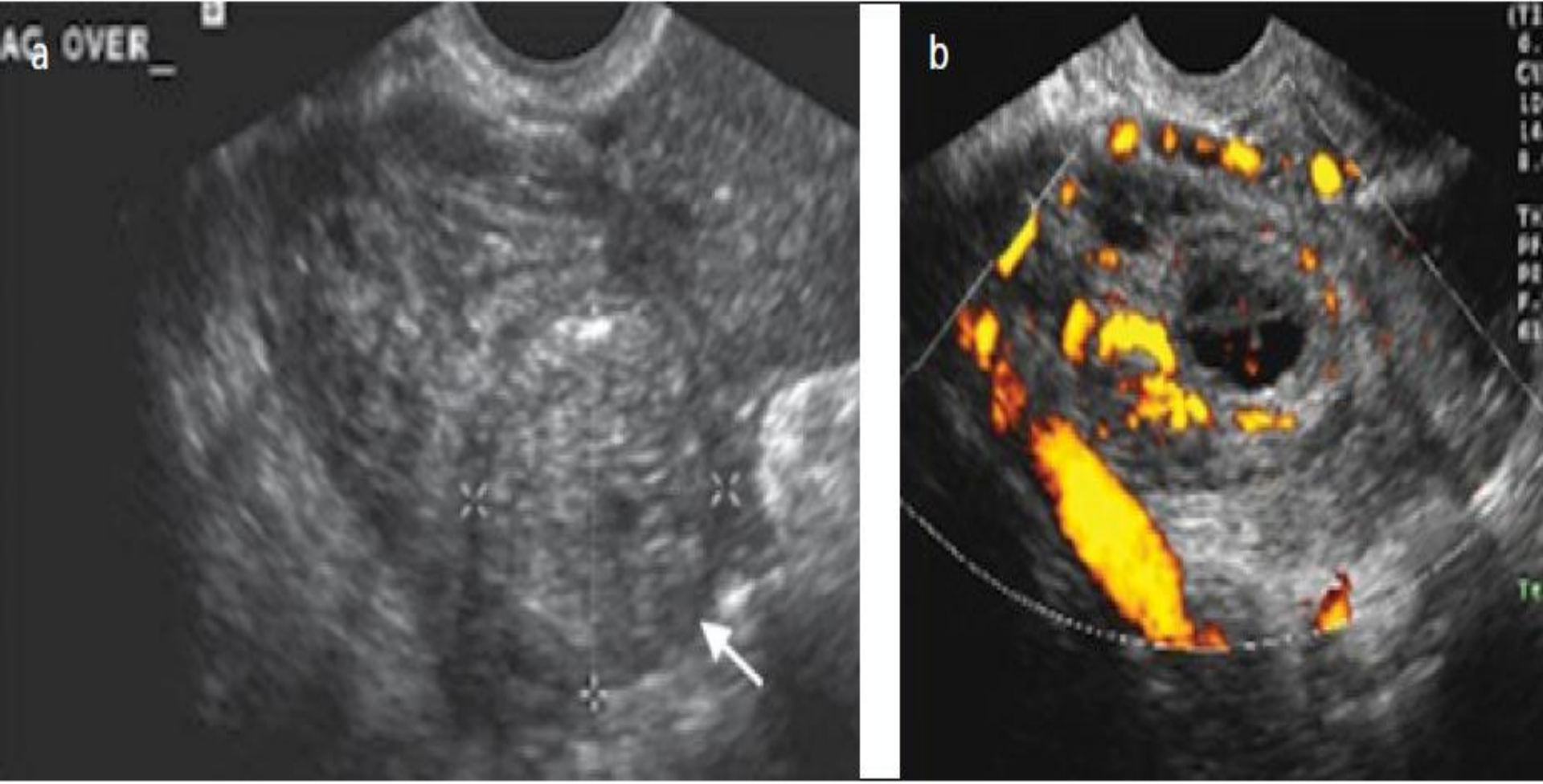

- *a, b.* Ektopik Gebelik;
- (a) Gri skala US' de sağ over lokalizasyonunda periferi hiperekoik santralde hipoekoik komponenti olan lezyon ektopik gebeliği düşündüren görünüm (ok) izlenmektedir.
- (b) Power Doppler US' de lezyon periferinde belirgin vaskülarite izlenmektedir.

Jinekolojik Acillerde Görüntüleme *Over Kistleri:*

- Over kistleri en sık akut pelvik ağrı nedenlerindendir.
- Overde yer alan kistler, follikül kistleri, korpus luteum kisti, hemorajik kist ve endometrioma olarak sınıflandırılır.
- Follikül ve korpus luteum kistleri fonksiyonel kistler olarak adlandırılır.
- **Fonksiyonel kistler** içlerine kanadıklarında ya da rüptüre olduklarında akut pelvik ağrıya neden olurlar.
- **Anekoik görünümde 7 cm'den büyük kistlerin MRG' de mural nodülarite için araştırılması, 5-7 cm arası anekoik kistlerin yıllık US ile takip edilmesi, 5 cm'den küçük basit kistlerin ise takibine gerek olmadığı belirtilmektedir.**
- Hemorajik kistler US'de ekojen içeriğe sahiptirler. Çoğunlukla intraovaryan olmalarına rağmen ekzofitik yerleşimli de olabilirler.
- **Hemorajik kist** saptandığında 6-8 haftalık takip önerilir. Bu sürede kistin boyutlarında değişiklik ve pıhtı retraksiyonu nedeniyle görünümünde değişiklik beklenir eğer değişiklik olmazsa mural nodülarite ve olası neoplastik kist yönünden MRG ile değerlendirilmelidir.

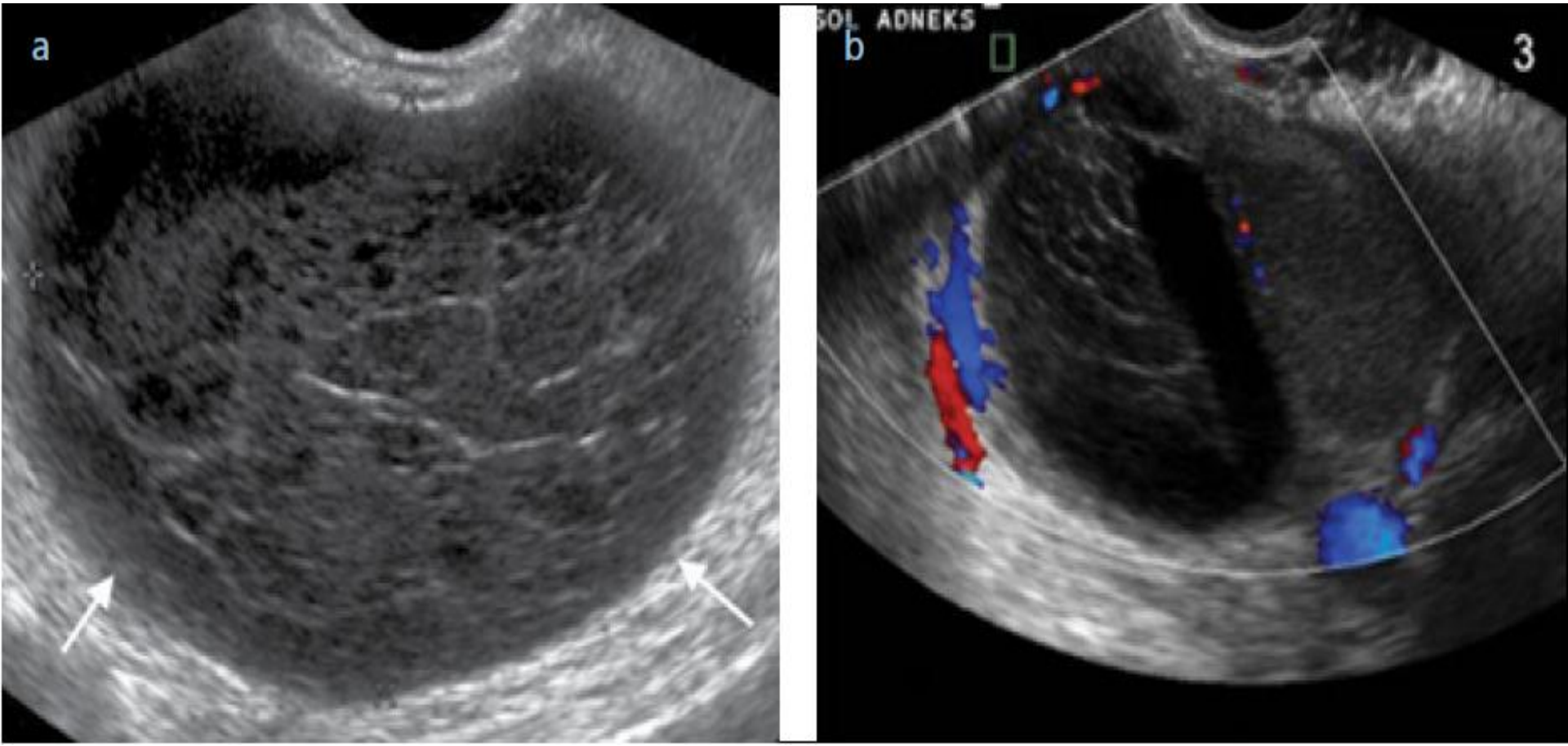

- *a, b.* Hemorajik kist.
- (a) Gri skala transvajinal US’ de adneks lokalizasyonunda içinde balık ağı şeklinde septaları olan komplike kist (oklar) izlenmiştir.
- (b) Renkli Doppler US’ de lezyon içindeki septalarda vaskülarite izlenmemiştir.

Jinekolojik Acillerde Görüntüleme *Adneks Torsiyonu:*

- Adneks torsiyonu tek başına over ya da daha sık overle birlikte tuba uterinanın kendi ekseni etrafında dönmesi ve kan akımının bozulmasıdır.
- En sık sağ overde olmakla birlikte, %10 hastada diğer overde de torsiyon olur.
- Adneks torsiyonunda, overlerin vasküler beslenmesi bozulduğu için hemorajik enfarkt ve nekroz gelişir.
- **Over boyutları genellikle ileri derecede artmış olup over, uterusun superiorunda ya da posteriorunda izlenir.**
- **Over stroması heterojen görünümde izlenir.**
- Ultrasonografi, BT ve MRG'de tuba uterinada **'girdap bulgusu'** izlenmesi adneks torsiyonu için karakteristiktir.
- **Over torsiyonunda arteriyel akım kesilmeden önce venöz dolaşım kesilir. Bu nedenle over torsiyonu değerlendirilirken arteriyel dolaşımın saptanması torsiyonu ekarte ettirmez. Erken torsiyonda sadece venöz akım kesilmiştir.**
- **Spektral Doppler US'de overde venöz akım saptanması ile adneks torsiyonu büyük oranda dışlanır.**

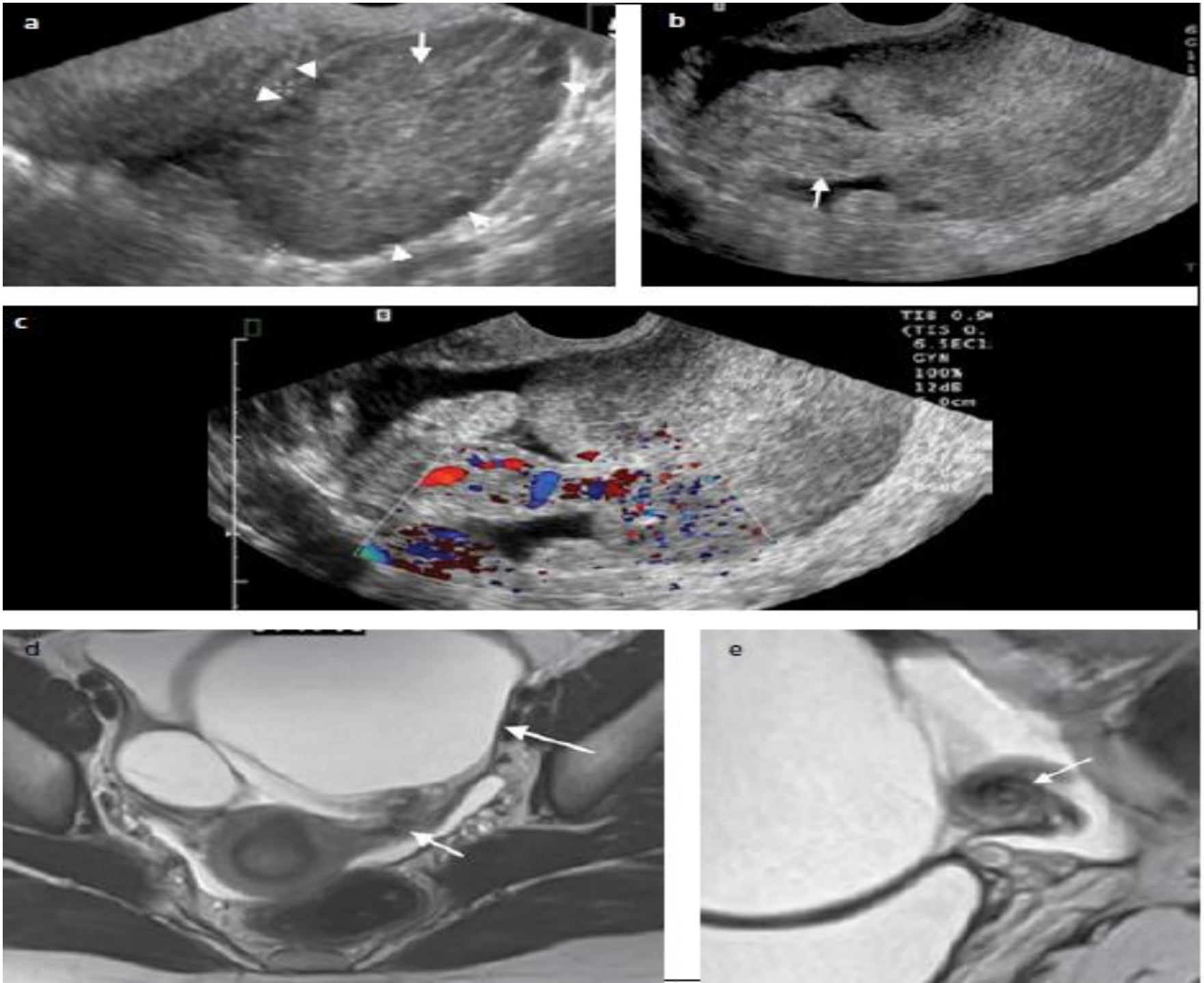
a
b
c
TIS 0.9
GYN
100%
12dB
d
e

- *Önceki slayttaki görünümde: a-e.* Adneks torsiyonu;

- (a) Gri skala US’ de polikistik overi taklit edecek şekilde sol over boyutlarında artış, stromada belirginleşme ve eko artımı (ok) ve periferik yerleşimli milimetrik kistler (okbaşları) izlenmektedir.
- (b) Transvajinal US’ de tuba uterinada torsiyon bulgusu olan kalınlaşma ve ödemli görünüm (ok) izlenmiştir.
- (c) Renkli Doppler US’de ödemli tuba uterinada vaskülarite izlenmektedir.
- (d) Aksiyel ve (e) koronal T2 ağırlıklı MRG’de sol tuba uterinada torsiyonun bulgusu olan girdap işareti (kısa ok) izlenmektedir.
- Torsiyona sol overden kaynaklanan büyük boyutlu kist (uzun ok) neden olmuştur

Jinekolojik Acillerde Görüntüleme *Adneks Torsiyonu:*

- Adneks torsiyonunda BT ve MRG' de over boyutlarında artış, over ve tubada yerdeğişikliği, adneks kitlesi, uterusun torsiyon olan tarafa deviasyonu, yağ planlarının obliterasyonu, fallop tüplerinin kalınlaşması ve asit izlenebilir.

- Kontrastlı BT ve MRG'de genişlemiş kontrast tutan, spiral tarzda uzanan adneks damarları izlenir (**dönmüş vasküler pedikül bulgusu**).

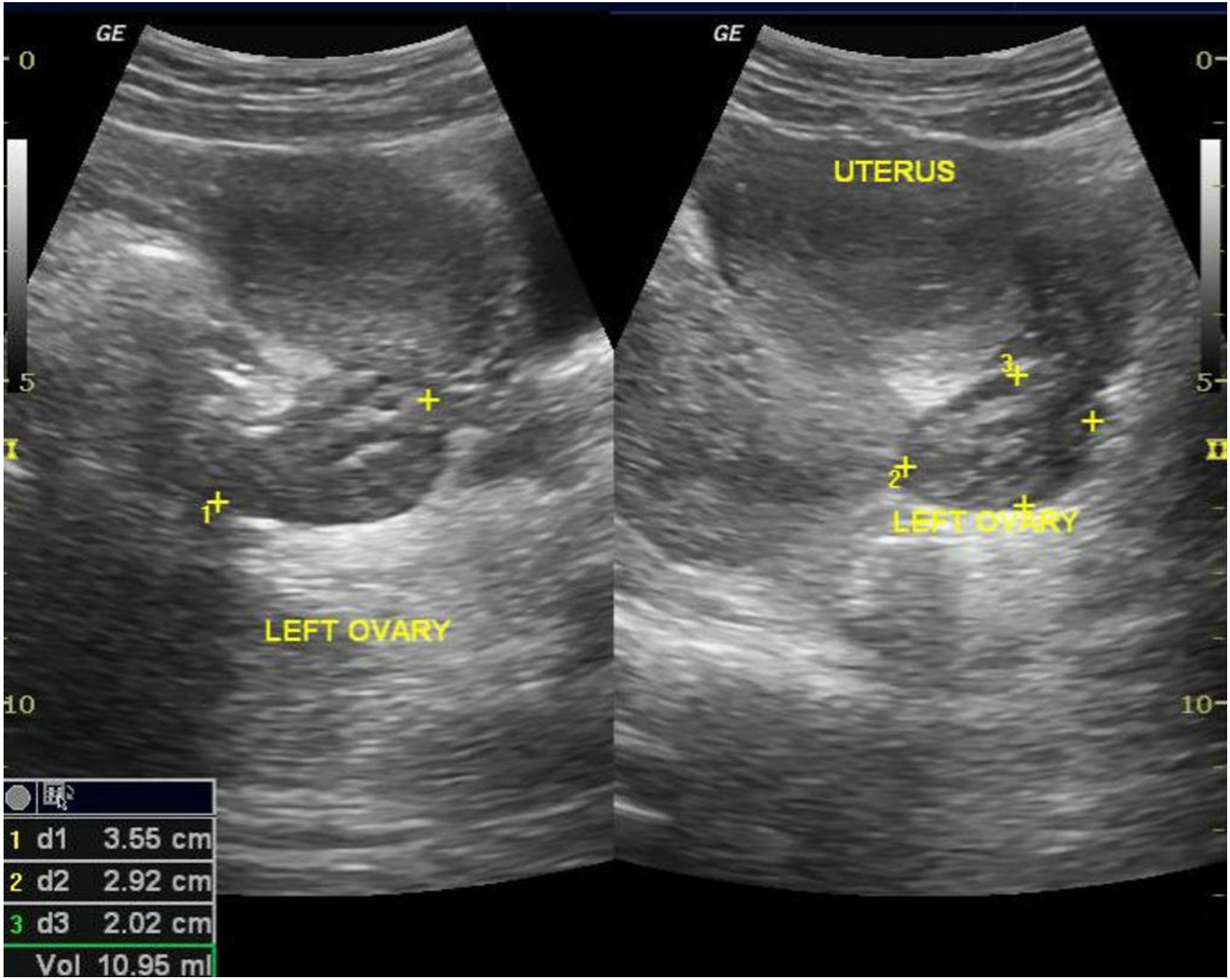
GE
0
5
10
1
LEFT OVARY
1 d1 3.55 cm
2 d2 2.92 cm
3 d3 2.02 cm
Vol 10.95 ml
GE
UTERUS
3
2
LEFT OVARY
0
5
10

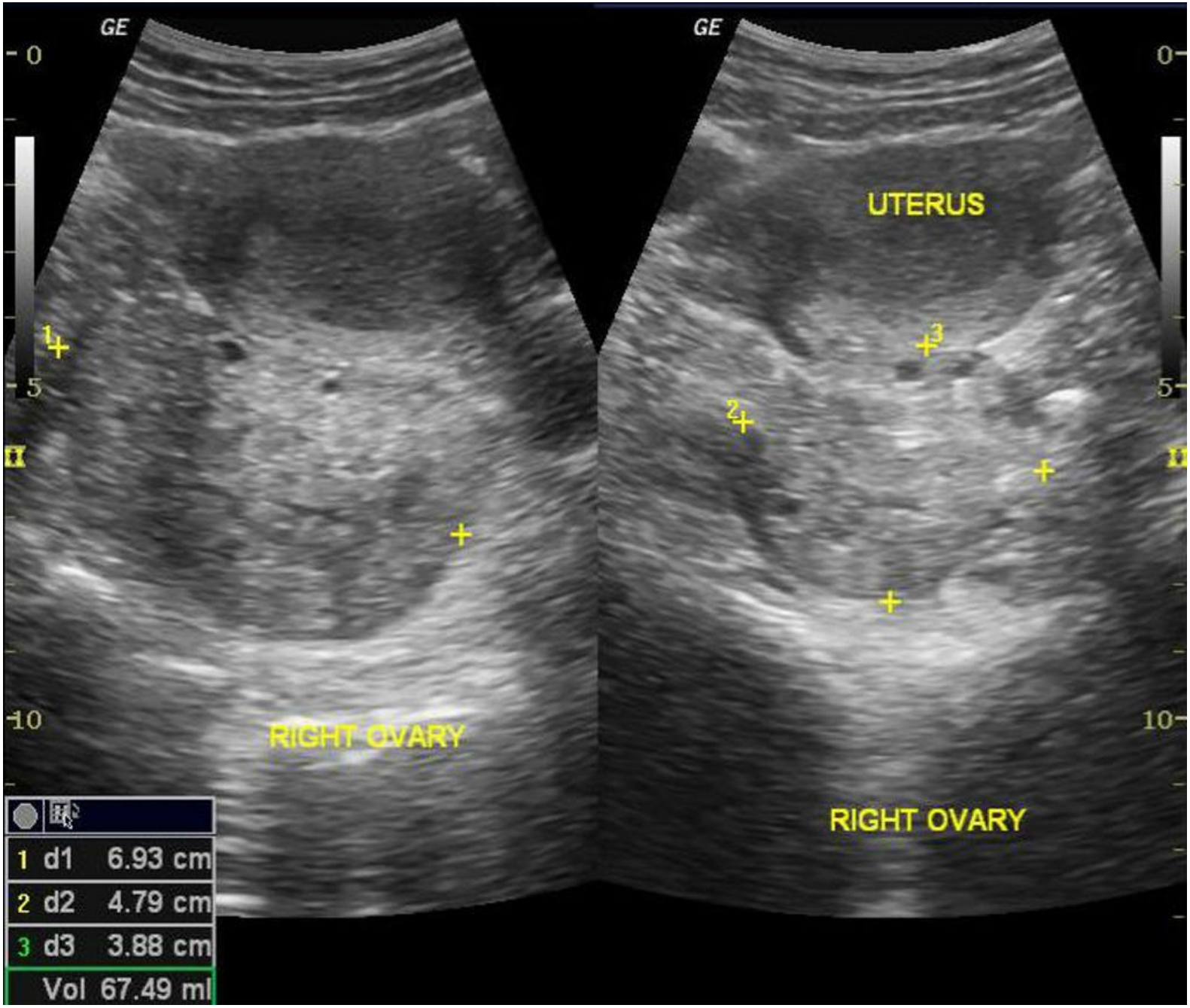
GE
GE
UTERUS
RIGHT OVARY
RIGHT OVARY
1 d1 6.93 cm
2 d2 4.79 cm
3 d3 3.88 cm
Vol 67.49 ml

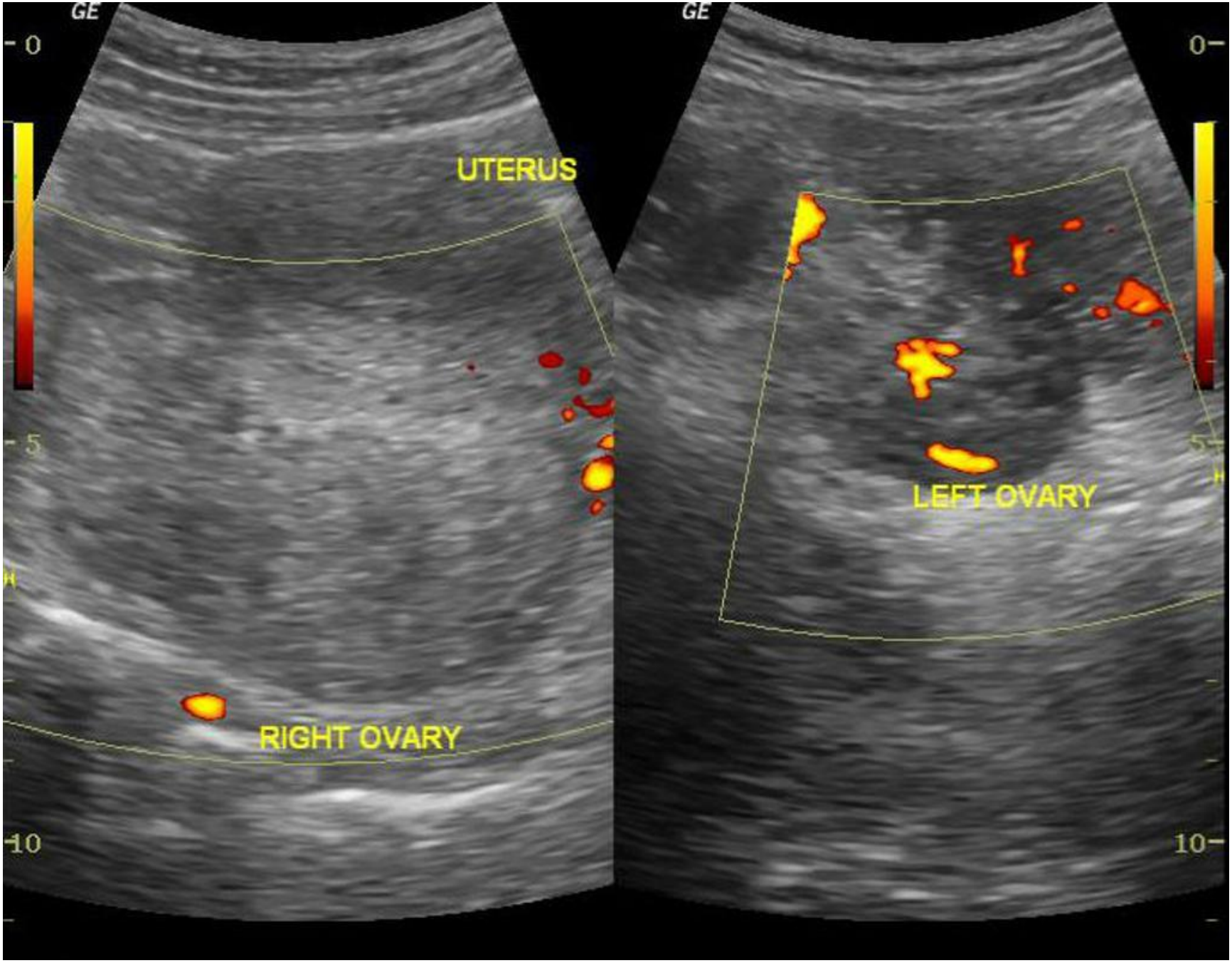
GE
0
5
10
UTERUS
RIGHT OVARY
GE
0
5
10
LEFT OVARY

Jinekolojik Acillerde Görüntüleme *Ovaryan Ven Trombozu:*

- Ovaryan ven trombozu postpartum endometrit, PIH komplikasyonu, kemoterapi, pelvik cerrahi ya da travma sonrası görülebilir.
- Olguların %80-90'ı sağda %10'u ise bilateral görülür.
- **Pulmoner tromboemboli riski taşıdığı için fatal seyredebilir.**
- US'de over büyümüştür. Doppler US' de dilate, komprese olmayan, lümende akım izlenmeyen ovarian ven izlenir.
- Over ven trombozu kontrastlı BT ile değerlendirilmelidir.

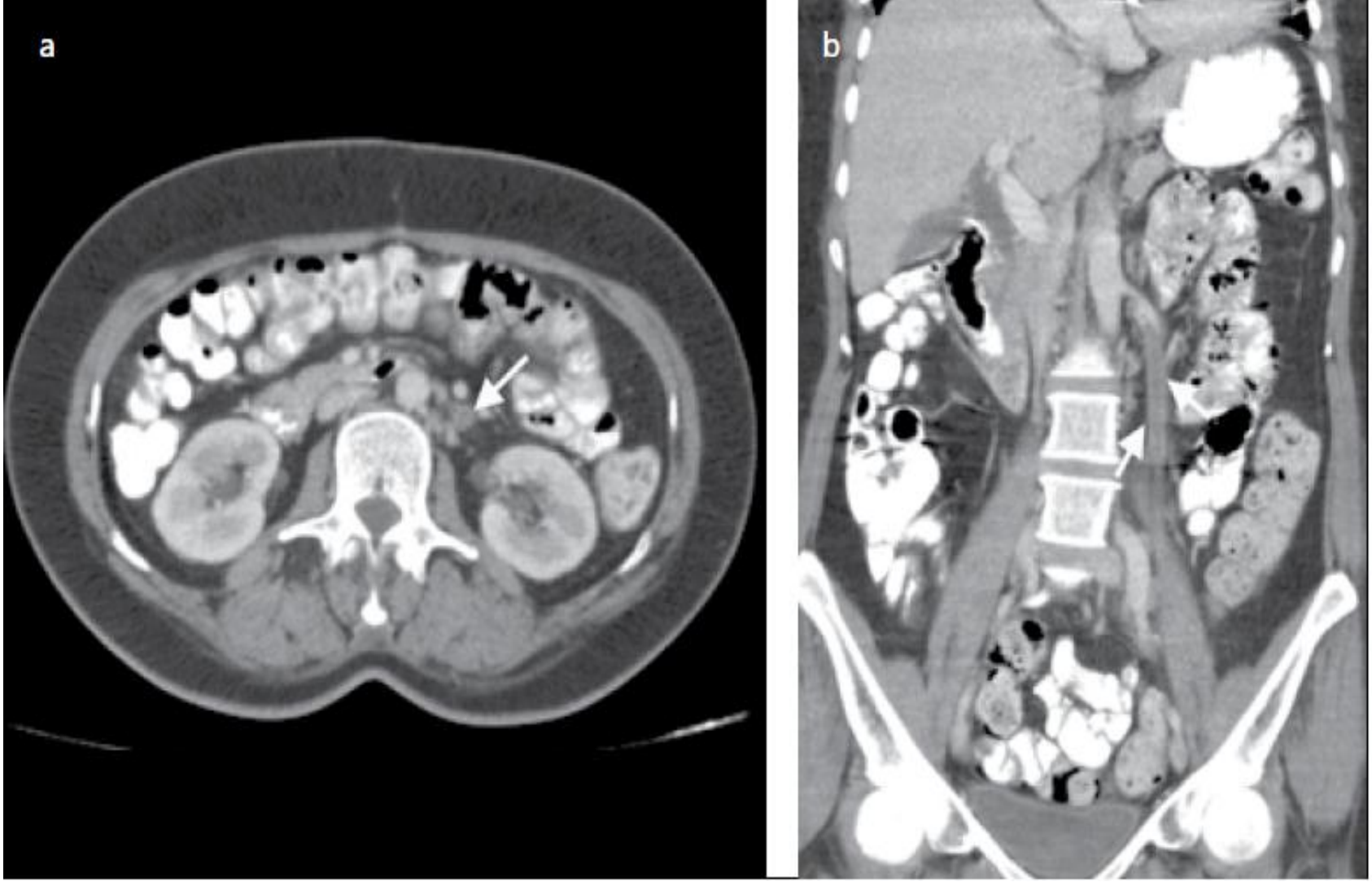

- *a, b.* Ovaryan ven trombozu;
- (a) Aksial kontrastlı BT’ de sol over veni lümeninde tromboz (ok) izlenmektedir. (b) Aynı hastanın koronal BT’sinde sol over veni proksimaline uzanan trombüs (oklar) izlenmektedir.

Skrotal Görüntüleme

- Fizik muayene dışında radyolojik olarak skrotal görüntülemede; ultrasonografi (US), renkli Doppler ultrasonografi (RDUS) ve manyetik rezonans görüntüleme (MRG) kullanılmaktadır.
- **Skrotum değerlendirmesinde US, anatomik detayı iyi göstermesi nedeniyle halen vazgeçilmez tanı yöntemidir.**
- Ancak skrotal kitlenin lokalizasyonu, içeriği ve enflamatuar ya da vasküler anomalilerden ayırımı ile testisin fokal perfüzyon bozuklukları ve intraabdominal inmemiş testis veya testis agenezisinde US ve RDUS ile birlikte MRG kullanılabilmektedir.
- Sonografik olarak normal testis hafif ekojen ve homojen iç yapıdadır.

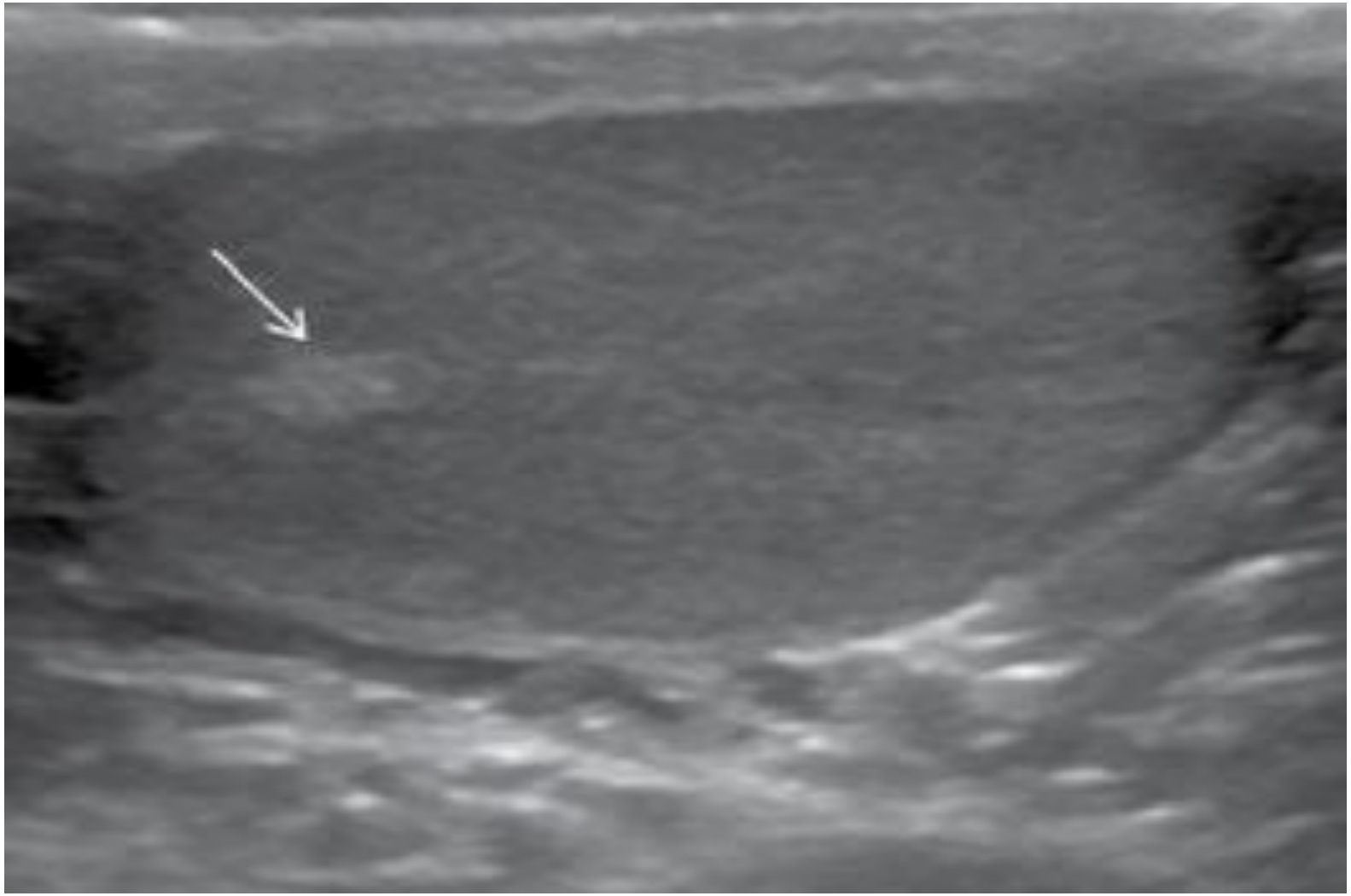

- Aksiyel planda homojen hafif ekojen normal testis parankimi.
- Testise göre ekojen mediastinum testisin (ok) sonografik görünümü.

Skrotal Görüntüleme
Akut Skrotum:

- Akut skrotum, ağrı ile birlikte olan ya da olmayan tüm skrotal şişlikler için kullanılan tanımlamadır ve hastaların büyük çoğunluğunda ağrı yakınması ön plandadır.
- En sık karşılaşılan ayırıcı tanılar arasında: **1) testis torsiyonu, 2) testis eklerinin torsiyonu ve 3) akut epididimit ya da epididimo-orşit** sayılabilir.,
- **Testis torsiyonunda** hastalar ani başlangıçlı ağrı yakınması ile başvururken, akut epididimitte kademeli ve yavaş gelişen ağrı söz konusudur.
- Akut skrotum değerlendirmesinde **US ve RDUS** birlikte kullanılmalıdır.
- **Torsiyonda normal eko paterni canlılığını koruyan, heterojen eko ise iskemik ve nekrotik testisi düşündürür.**
- Spermatik kordda **"girdap işareti"** olarak tarif edilen dönme hareketinin gösterilmesi tanı koydurucudur.
- **Kesin tanı RDUS incelemede asemptomatik tarafta kanlanma varken semptomatik tarafta kanlanmanın olmaması ile konur.**

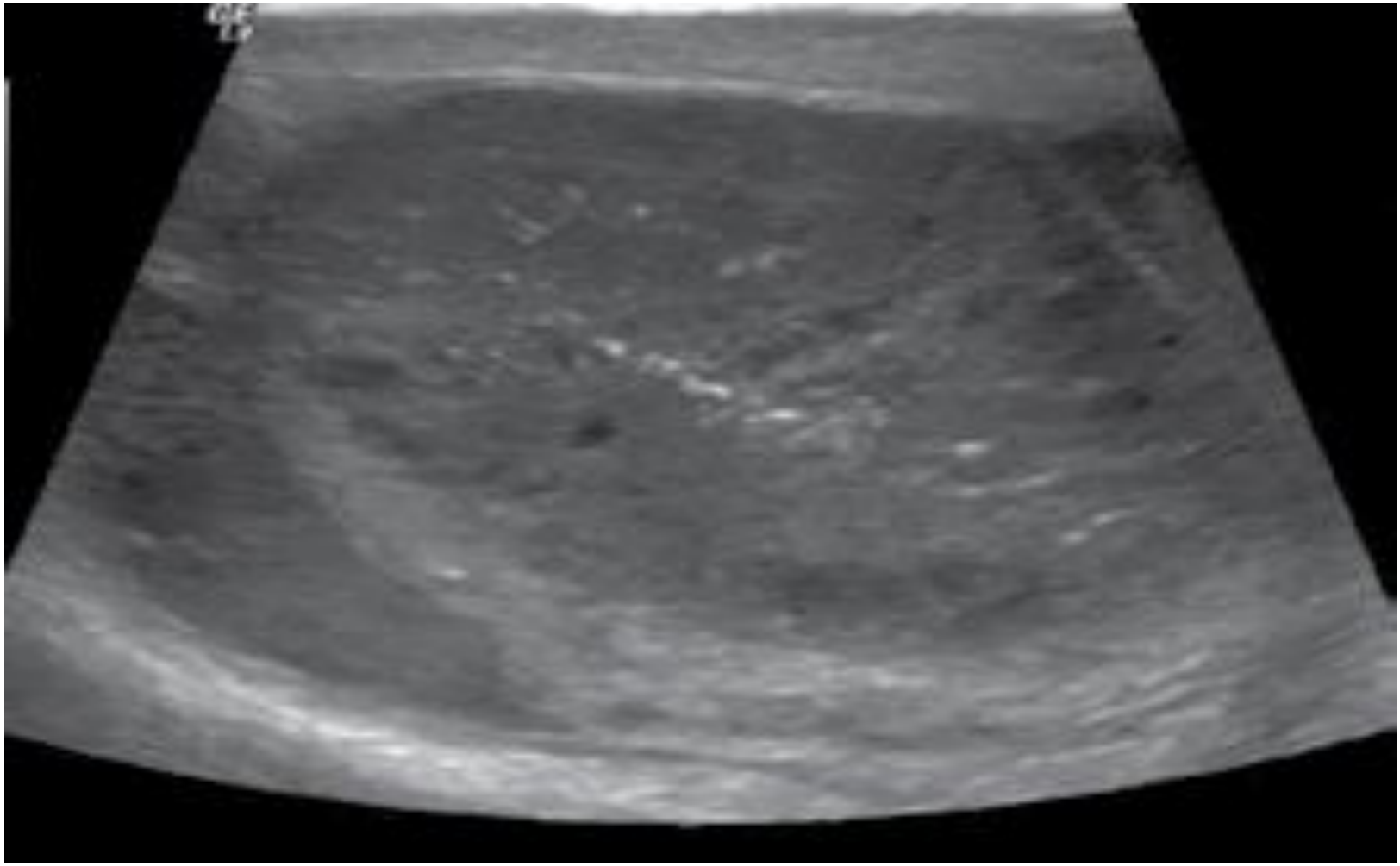

- Heterojen hipoekoik, içerisinde nekroz ile uyumlu milimetrik anekoik odaklar ile hemoraji ile uyumlu hiperekoik odaklar izlenen iskemik torsiyone testis parankiminin sonografik görünümü.

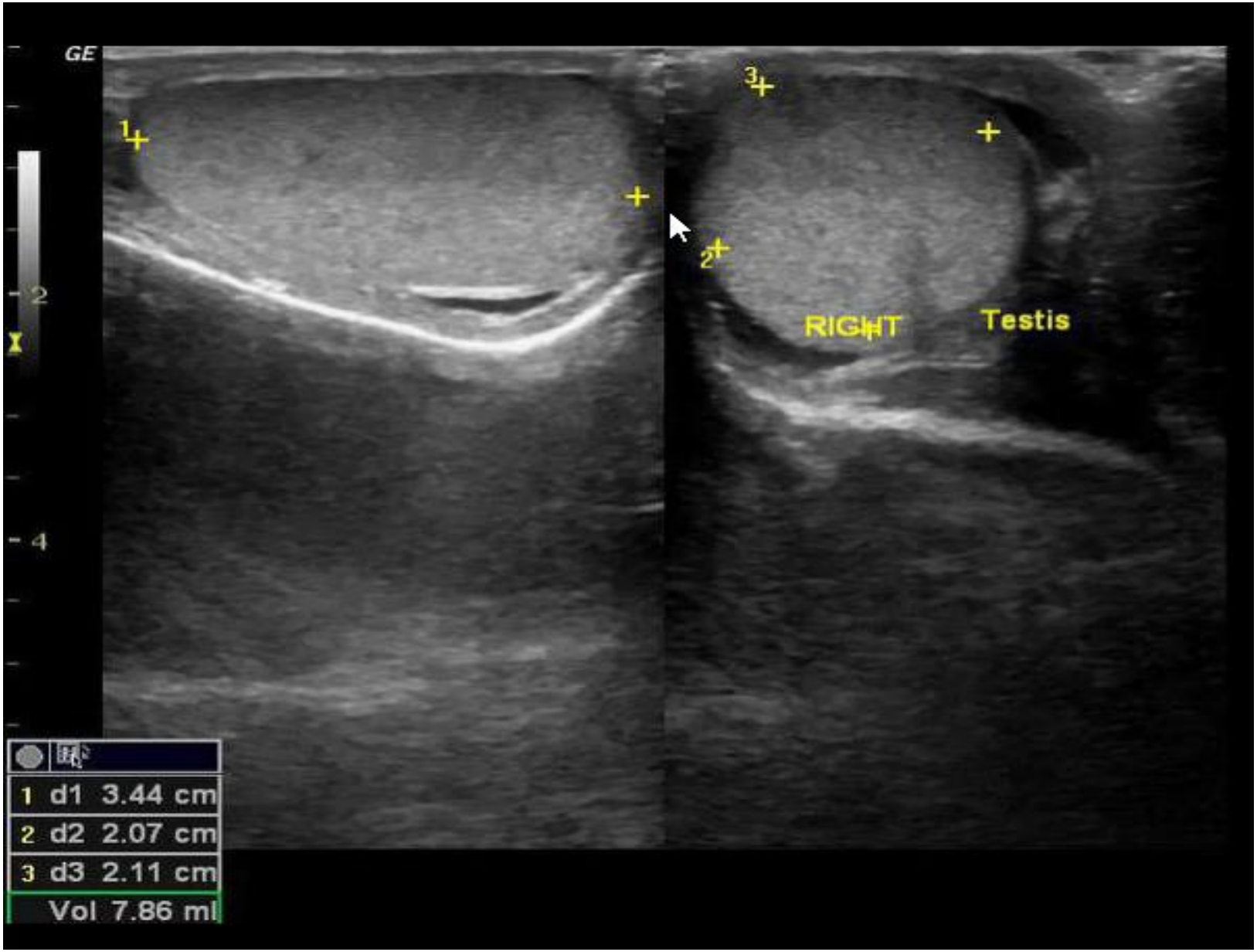
GE
1
2
3
RIGHT
Testis
2
4
1 d1 3.44 cm
2 d2 2.07 cm
3 d3 2.11 cm
Vol 7.86 ml

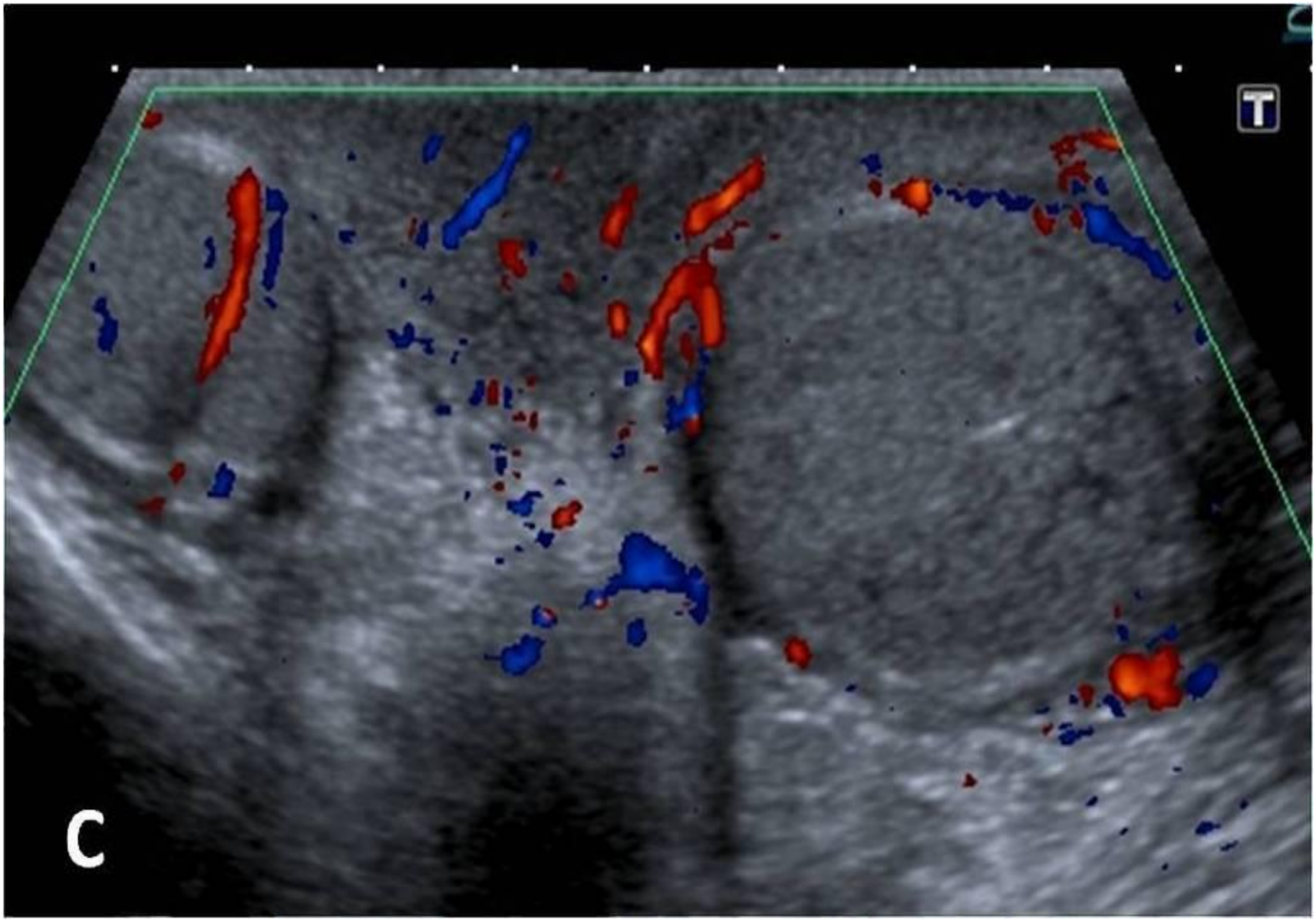
T
C

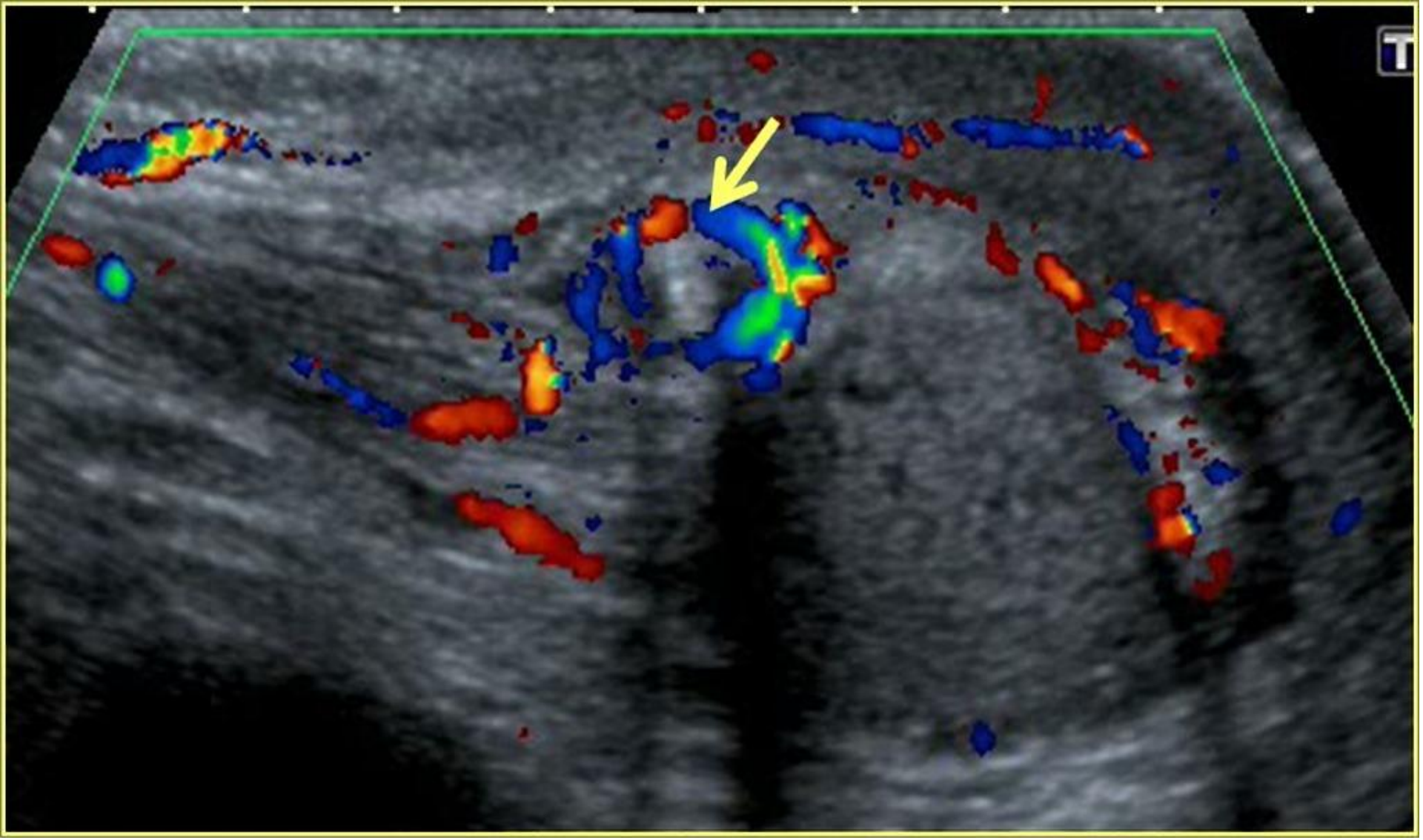

Girdap işareti

Skrotal Görüntüleme
Akut Skrotum:

- **Epididimit ve epididimo-orşit** genç erişkinlerde akut skrotal ağrının en sık nedenlerindendir.
- Genellikle cinsel yolla veya sistite sekonder bakterilerin retrograt yolla bulaşı ile gerçekleşir.
- Olguların %20'sinde epididimite orşit de eşlik eder. **Sonografide epididim ve testiste boyutta artış izlenir.**
- **RDUS incelemede vaskülarizasyonda belirgin artış izlenir.**

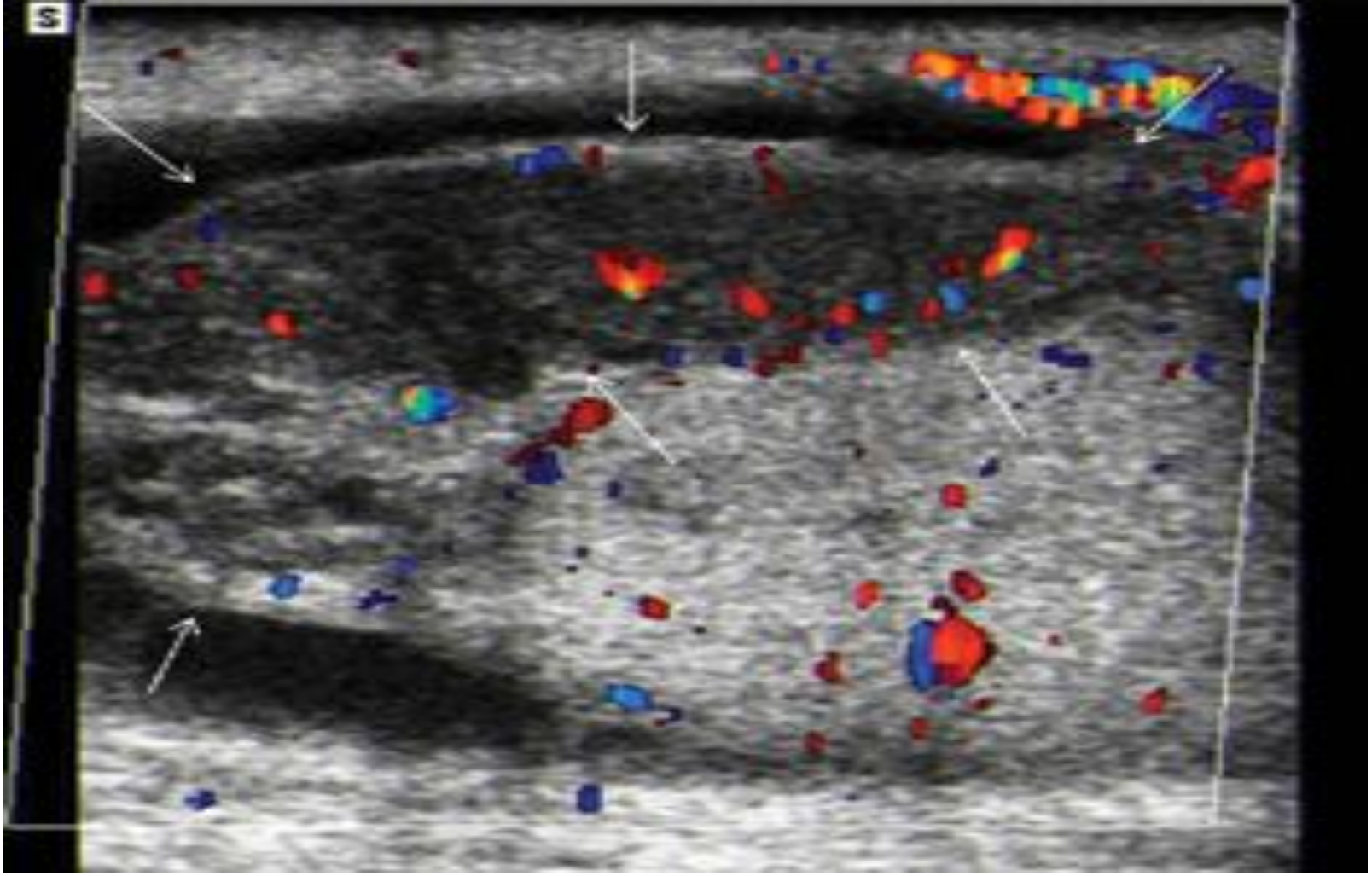

- Akut epididimit;
- Renkli Doppler ultrasonda heterojen azalmış iç ekoda, boyutu ve vaskülarizasyonu artmış epididim (oklar).

Skrotal Görüntüleme
Akut Skrotum:

- Testis eklerinin torsiyonu çoğunlukla prepubertal çağda (7-14 yaş) ve sol tarafta oluşmaktadır.
- Testisin üst kısmında ani ya da kademeli olarak gelişen ağrı ve bu lokalizasyonda patognomonik **mavimsi benek** görülebilir.
- Torsiyone appendiks, testisin üst kısmında ekstratestiküler bir kitle olarak hiperekoik veya heterojen ekoda izlenir.
- RDUS incelemede testis ve epididimde kanlanma varken torsiyone appendikste kanlanma görülmemektedir.

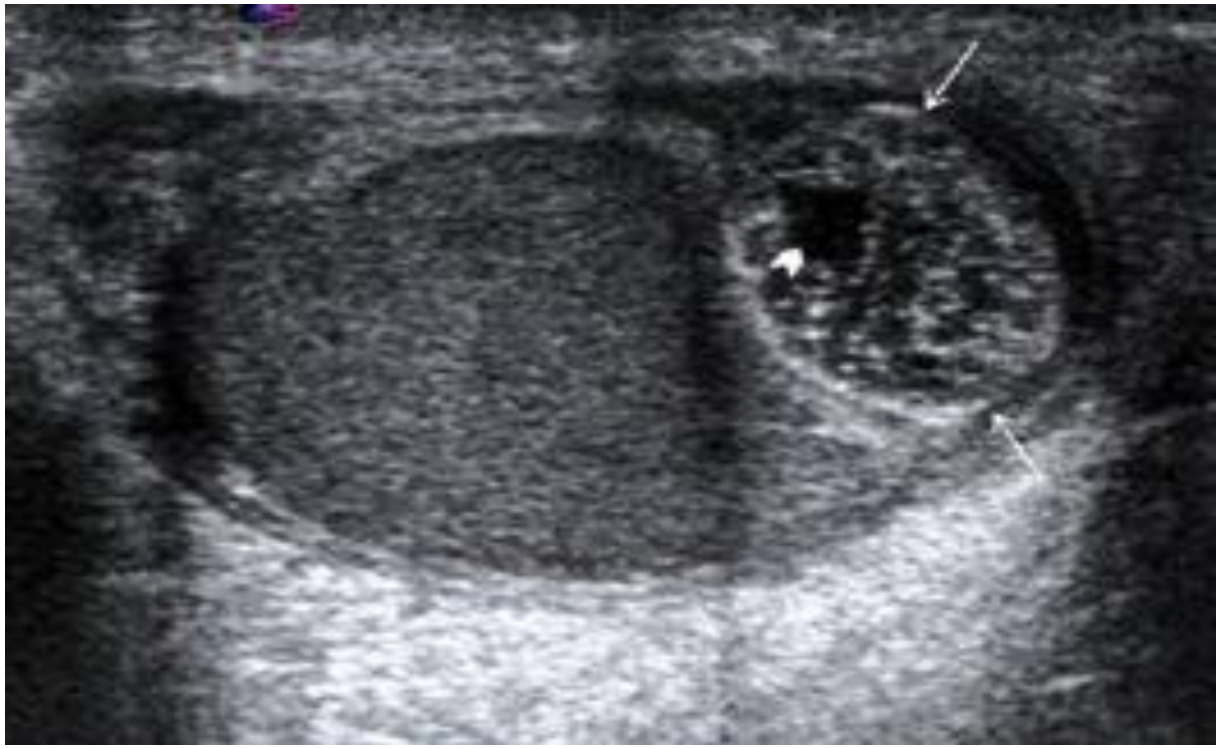

- Testis komşuluğunda boyutu artmış torsiyone appendiks testisin (oklar) sonografik görüntüsü.

Jinekoloji Dışı Pelvik Kitle, abse ve hematomlarda Görüntüleme

- **Pelvik abseler** jinekolojik nedenler yanı sıra apandisit, inflamatuar barsak hastalığı, anastomoz kaçakları ya da divertikülite de bağlı olarak izlenebilir.
- Kalın kontrastlanan duvarlı ve çevresindeki yağ dokuda inflamasyon izlenen sıvı içerikli lezyonlardır.
- **Pelvik hematomlar** travma, cerrahi ve antikoagülasyona bağlı gelişebilirler.
- BT ve MRG incelemesinde bulgular hematomun fazıyla uyumlu olarak farklılıklar gösterebilir.
- **Nöral, kemik pelvis, yumuşak doku kökenli veya metastatik tümoral kitlelerde pelviste sıklıkla karşılaşılabileN lezyonlardır.**

- Pelvik ağrı ve ateş ile acile gelen 39 yaşındaki pefore apandisiti olan hasta.
- Aksiyel BT görüntüsünde pelvik koleksiyon (oklar) uterusu (yıldız) anteriora doğru deplase etmiştir.

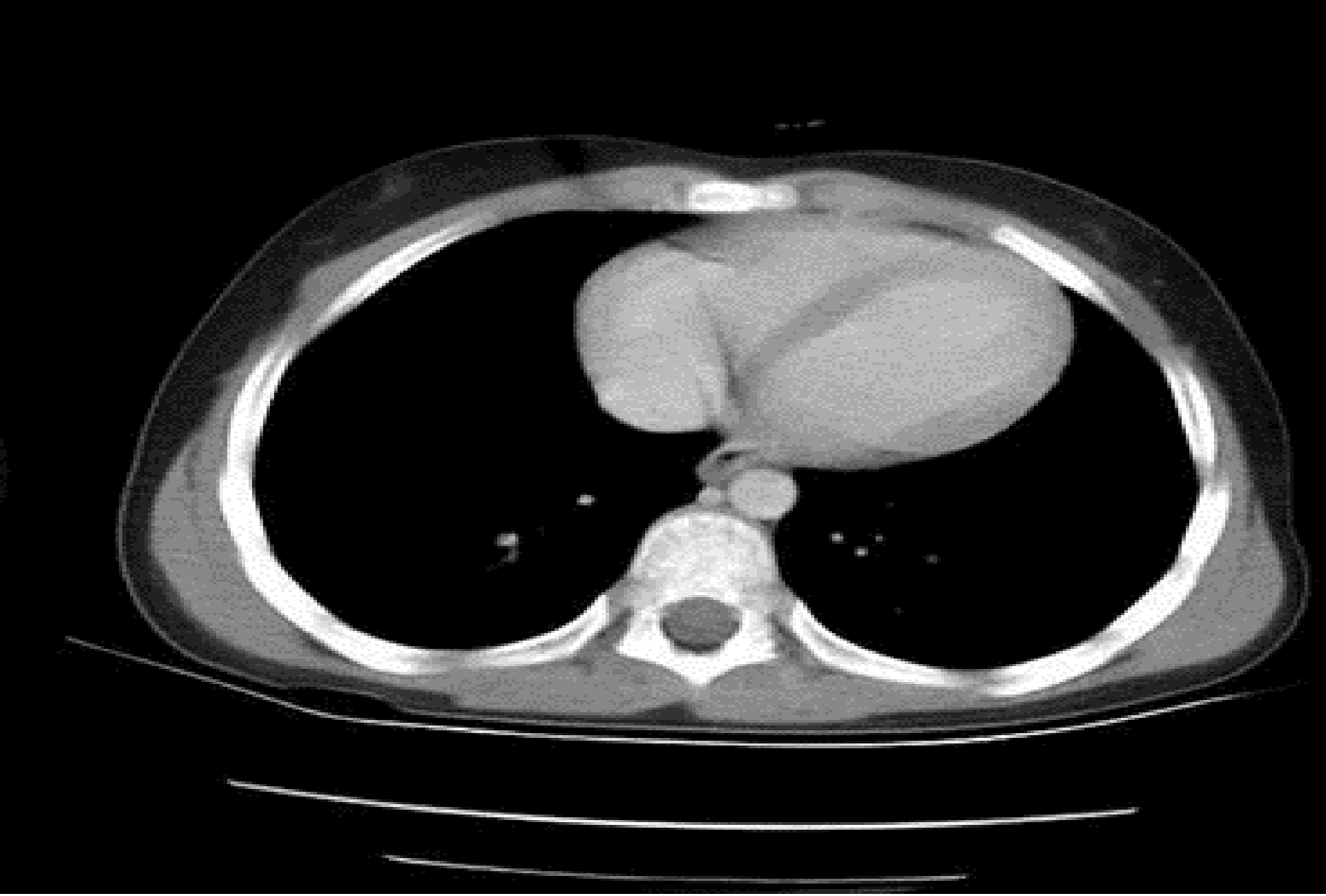

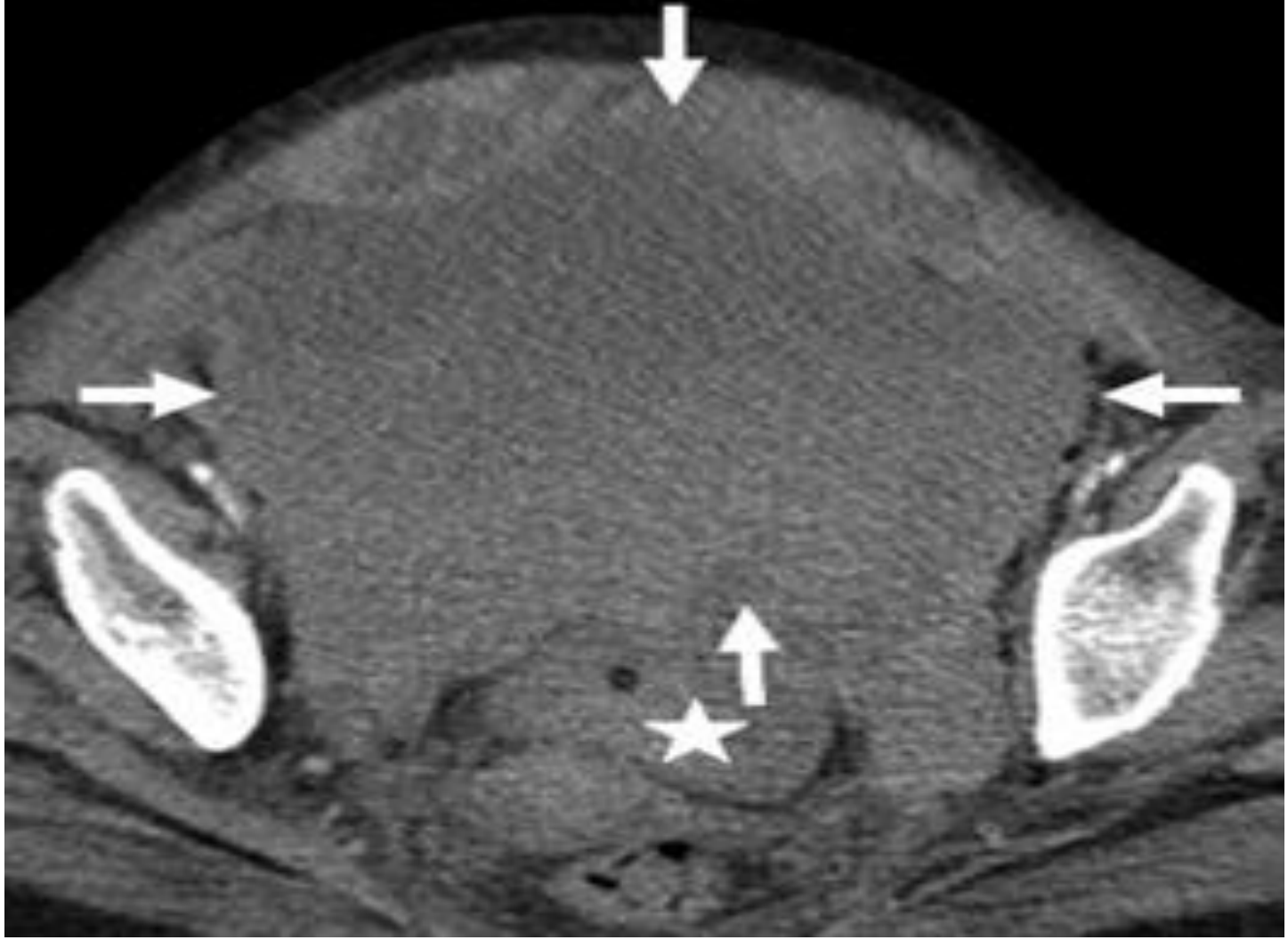

- 58 yaşında mitral kapak replasmanı nedeniyle antikoagülasyon uygulanan hasta Aksiyel BT görüntüsünde Retzius mesafesinde yerleşim gösteren ve mesaneyi (yıldız) posteriora iten hematom (oklar).

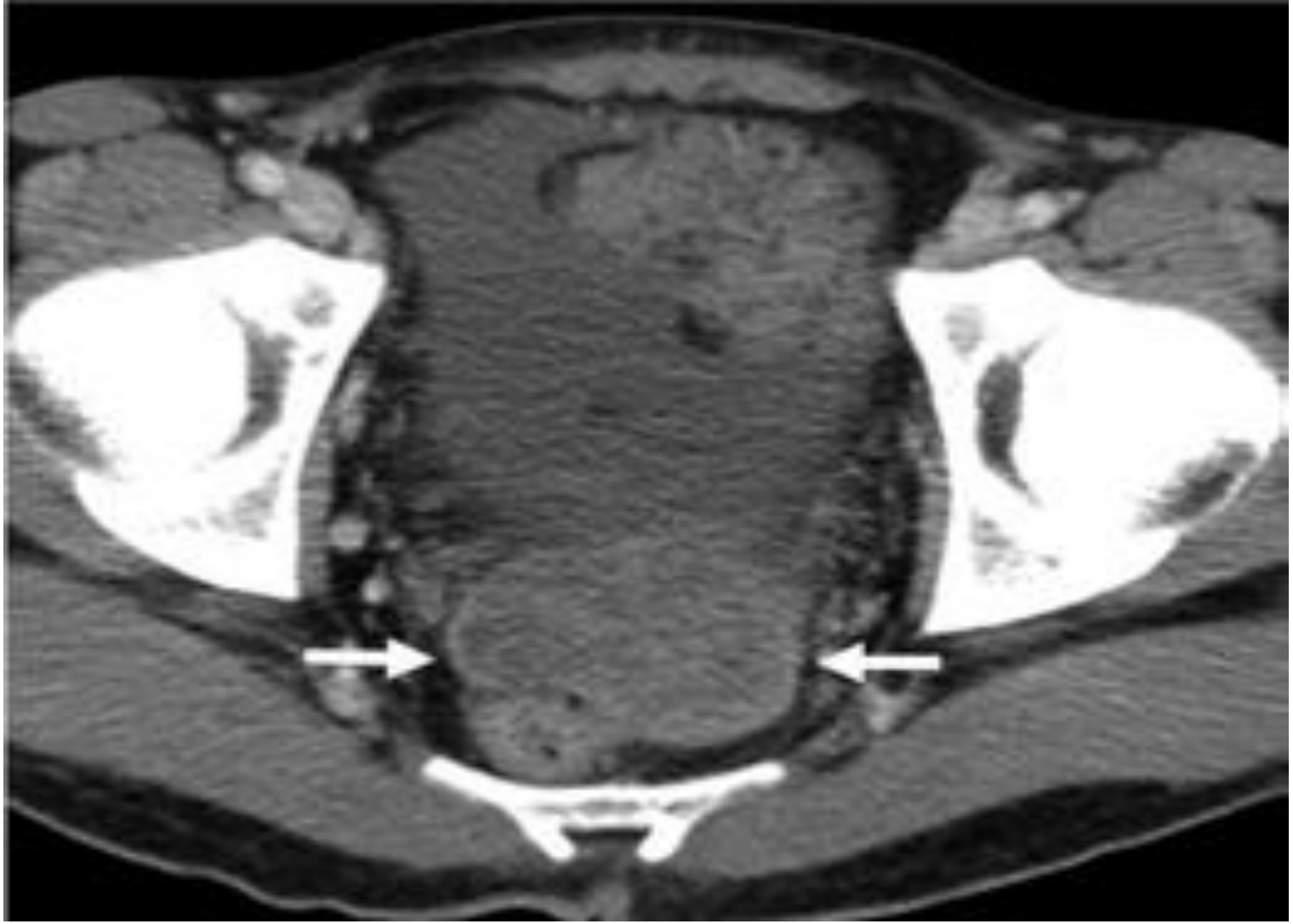

- Rektum anteriorunda izlenen yumuşak doku kitlesi (oklar) ve asit, biyopsi sonucu küçük yuvarlak mavi hücreli tümör ile uyumludur.

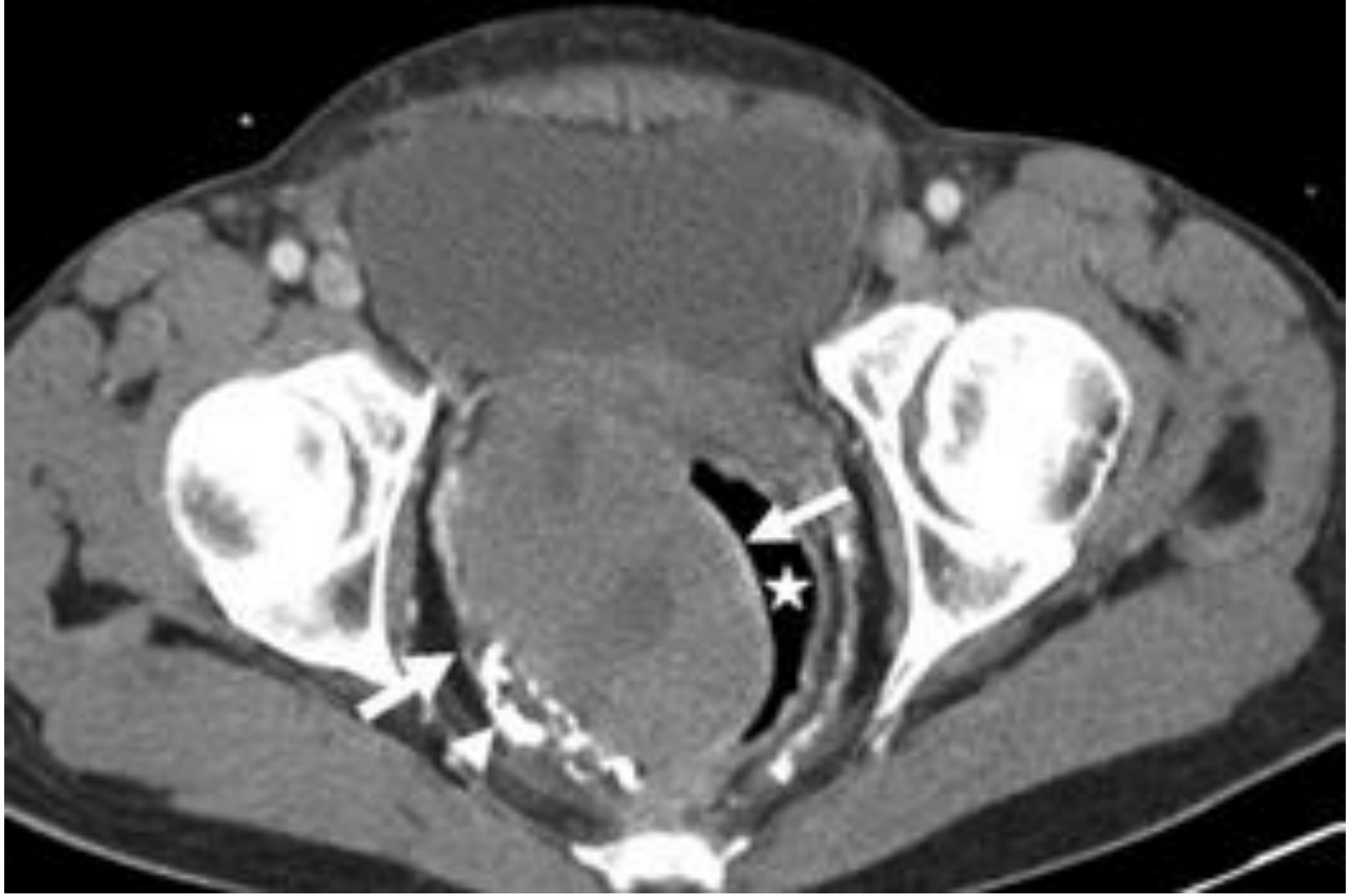

- Pelvik ağrı nedeniyle BT yapılan erkek hastada rektum sağ duvarından köken alan kitle (oklar). Rektum (yıldız) sola deplasedir. Kitle kalsifikasyonlar içermektedir (ok başı).
- Cerrahi sonrası tanı rektumun gastrointestinal stromal tümörü olarak geldi.

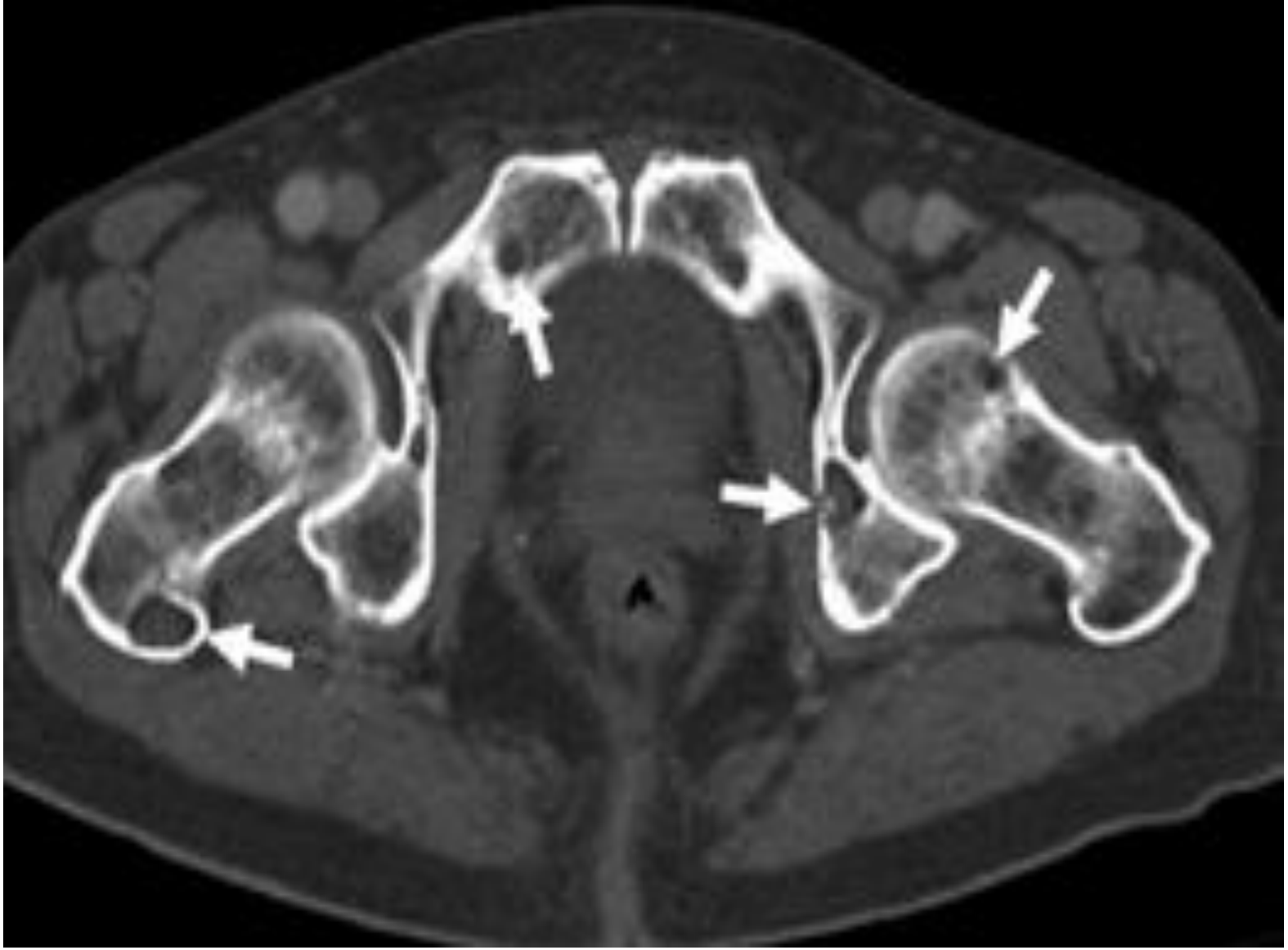

- Multipl myeloma olgusunda kemik pencere BT görüntüsünde pelvik kemiklerde çok sayıda tipik litik lezyonlar (oklar).

- Tip 1 nörofibromatozisli hastada sakral forameni genişleten nörofibrom (oklar).

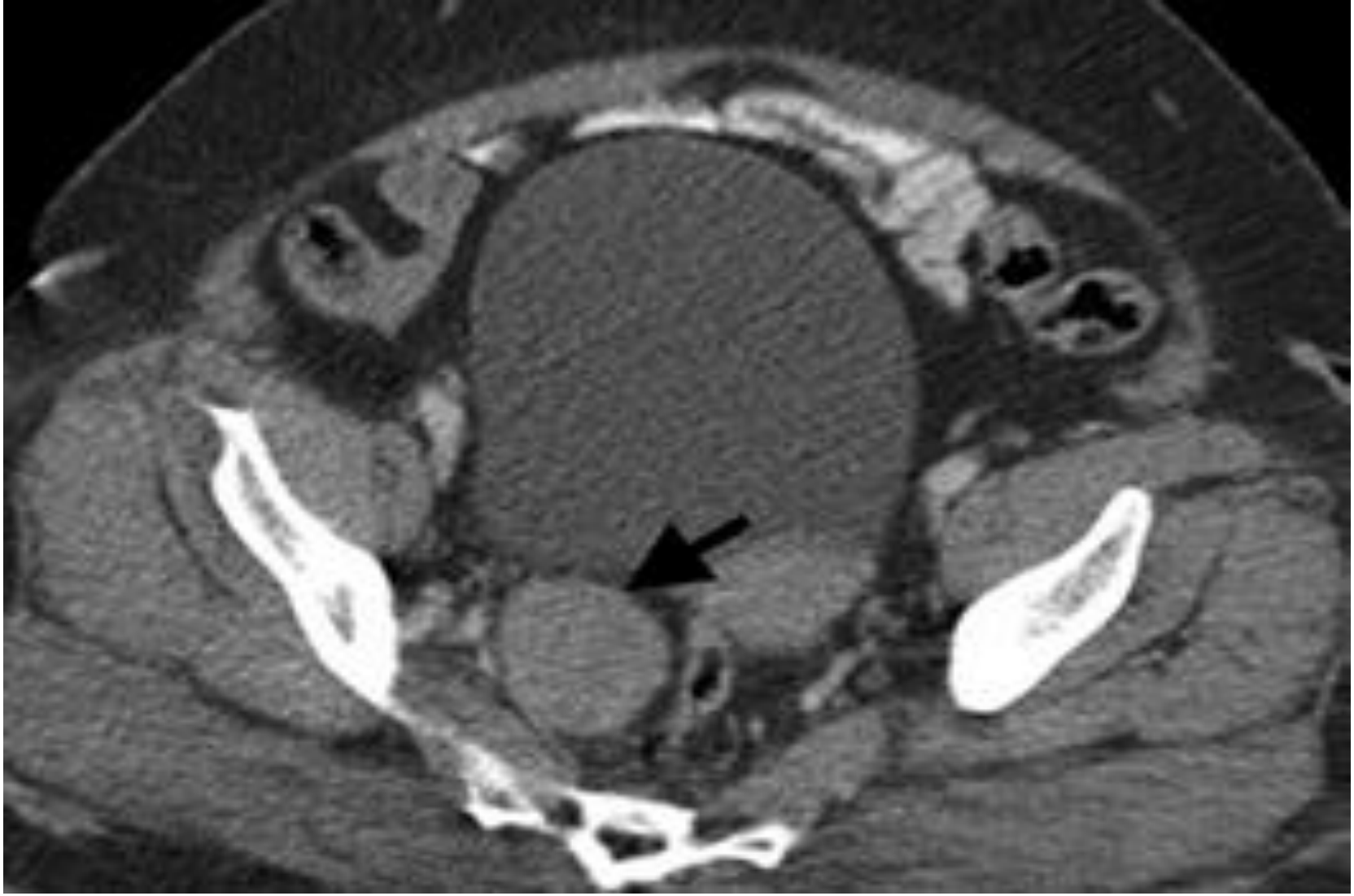

- BT incelemesinde insidental olarak saptanan sağ pelvik yan duvar yerleşimli ve homojen kontrastlanan solid kitle izlenmektedir (ok), patolojik tanı benign schwannom ile uyumludur.

- 62 yaşında karın ağrısı şikayeti ile başvuran hasta. BT incelemesinde Zuckerkandl organı lokalizasyonunda düzgün konturlu hipervasküler kitle. Cerrahi sonrası tanı paraganglioma olarak geldi.

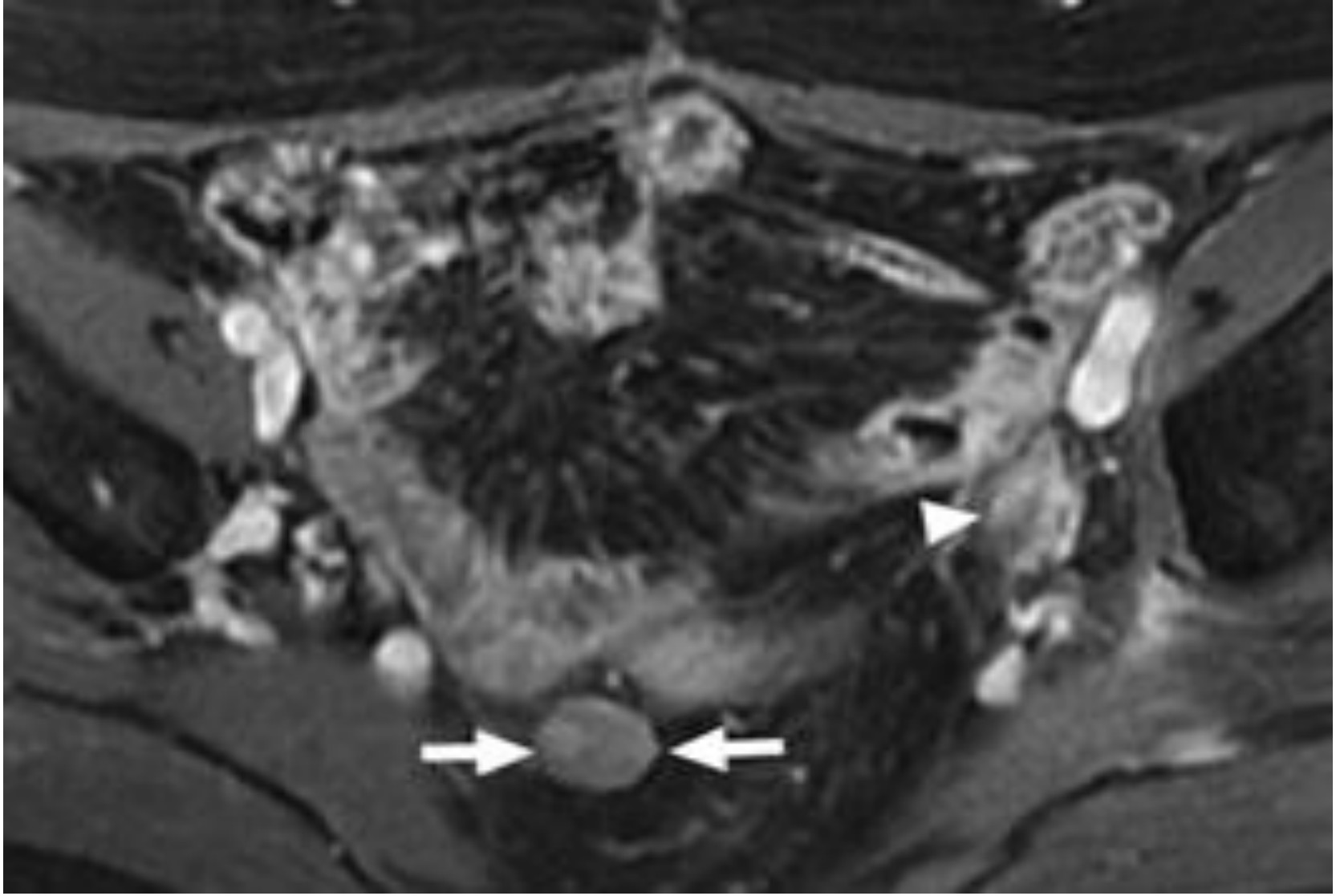

- Alt ekstremite yumuşak doku sarkomu olan hasta. MRG incelemesinde pelvik kitle (oklar) ve sol pelvik yan duvarda lenfadenopati (okbaşı), patolojik tanı her iki lezyon için metastaz ile uyumludur.

SABRINIZ İÇİN TEŞEKKÜRLER