Erken Repolarizasyon / J Dalgası Sendromları

John Fowler, MD
Kent Hastanesi
İzmir

EKG’de erken repolarizasyon

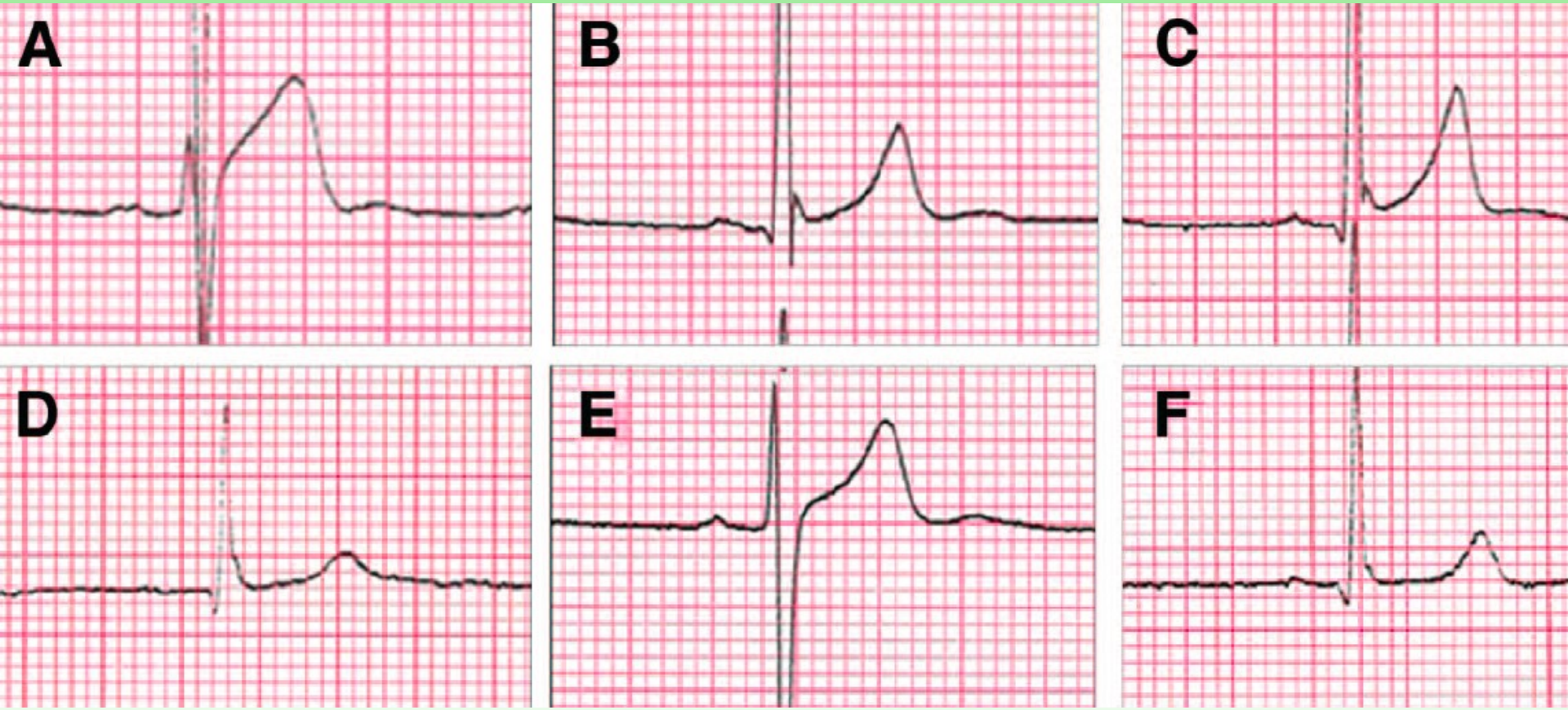

Erken repolarizasyonu nasıl gözüküyor?

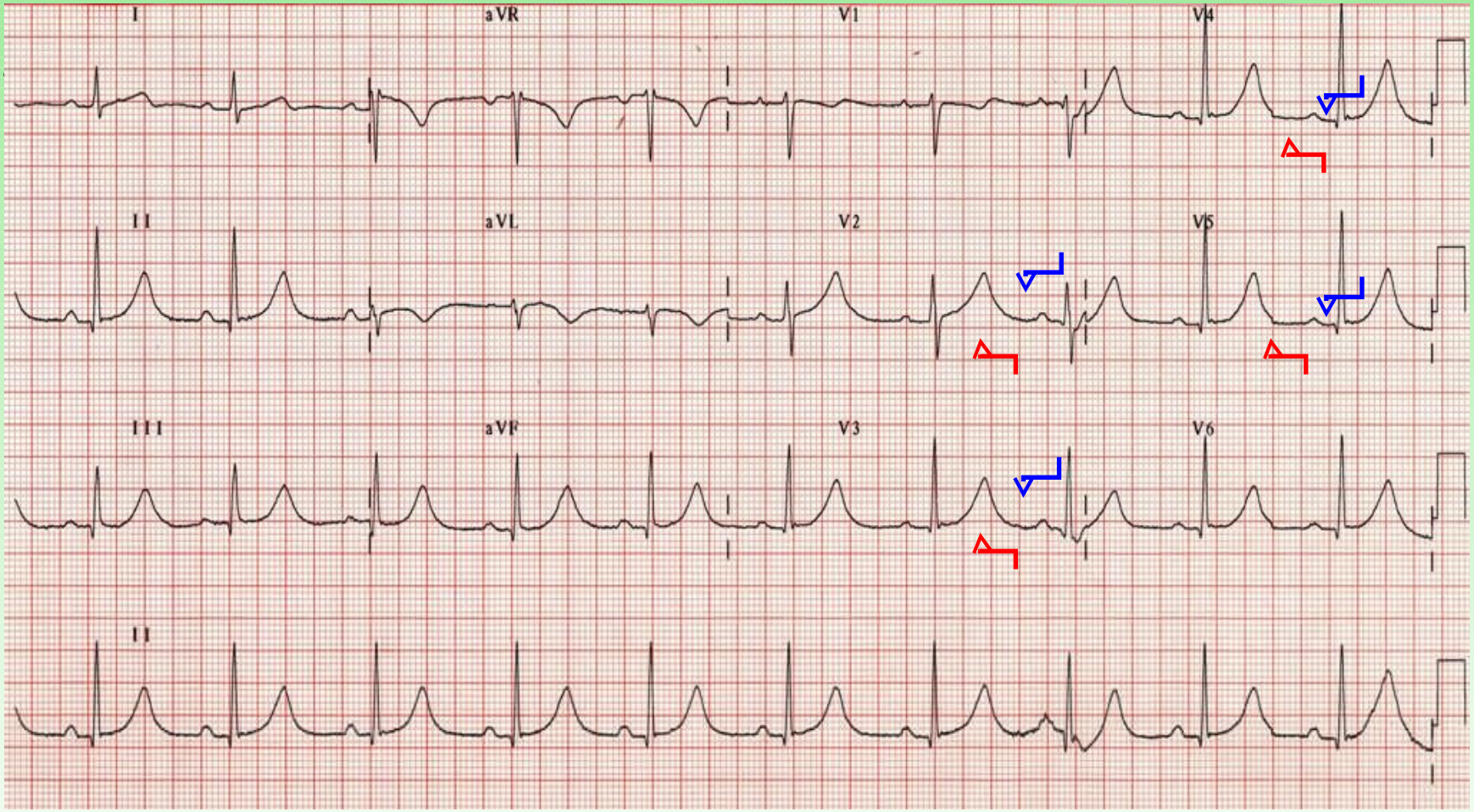

Kırmızı oklar: anterior derivasyonlarda yukarıya bakan yüksek ST segmentleri
Mavi oklar: hiperdinamik, simetrik, konkordan T dalgaları

Erken repolarizasyonu

- Wellens’e göre popülasyonun %2-5’inde
- Genç, sporcu, erkekler

Erken repolarizasyon gerçekten benign mi?

Sudden Cardiac Arrest Associated with Early Repolarization

Association of Early Repolarization Pattern on ECG with Risk of Cardiac and All-Cause Mortality: A Population-Based Prospective Cohort Study (MONICA/KORA)

Distinguishing "benign" from "malignant early repolarization": The value of the ST-segment morphology

"Benign" early repolarization versus malignant early abnormalities: Clinical-electrocardiographic distinction and genetic basis

Early Repolarization

Electrocardiographic Phenotypes Associated With Favorable Long-Term Outcome

Terimler

- Erken repolarizasyon
- J noktası
- J dalgası

Erken repolarizasyon: klasik

- V2-V4 derivasyonlarında J-noktasında yukarıya giden ST segment elevasyonu

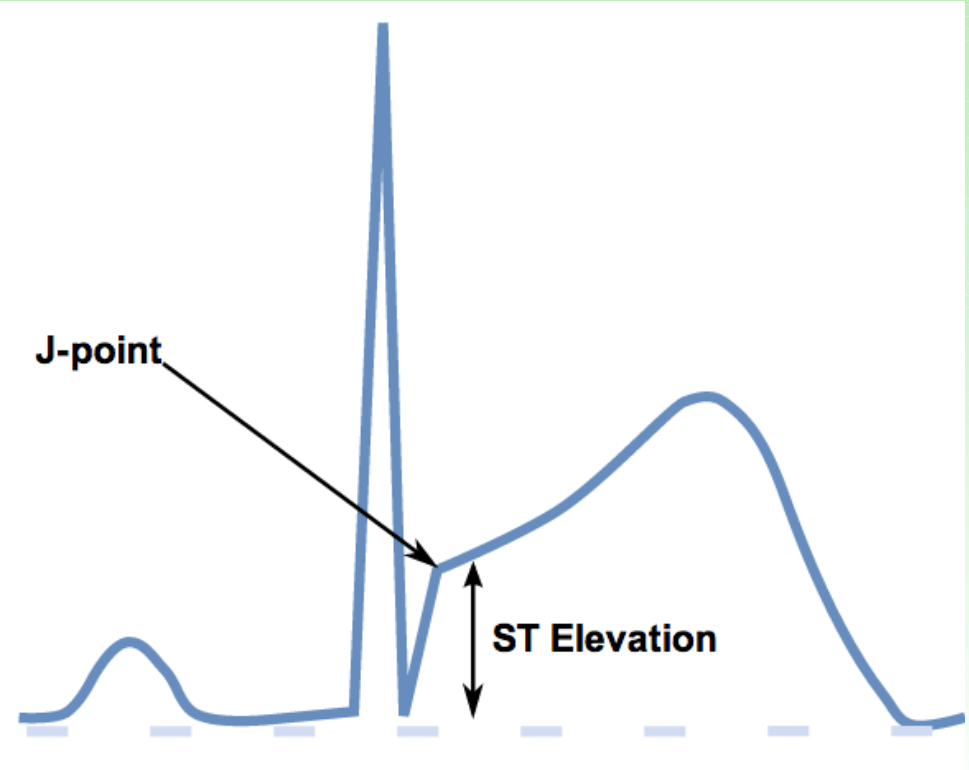

Erken repolarizasyon: atipik

- V2-V4 derivasyonlarında ***>2 mm J-noktası*** veya ST elevasyonu, ***diğer derivasyonlarda >1 mm J-noktası*** veya ST elevasyonu
- İnferior ve/veya lateral derivasyonlarda ***J-dalgaları*** (± ST elevasyonu)
- QRS'in aşağıya giden kısmında bradikardiye bağlı '***slurring***'

Erken repolarizasyon: atipik

- V2-V4 derivasyonlarında >2 mm J-noktası veya ST elevasyonu, diğer derivasyonlarda >1 mm J-noktası veya ST elevasyonu
- İnferior ve/veya lateral derivasyonlarda J-dalgaları (± ST elevasyonu)
- nda ng’

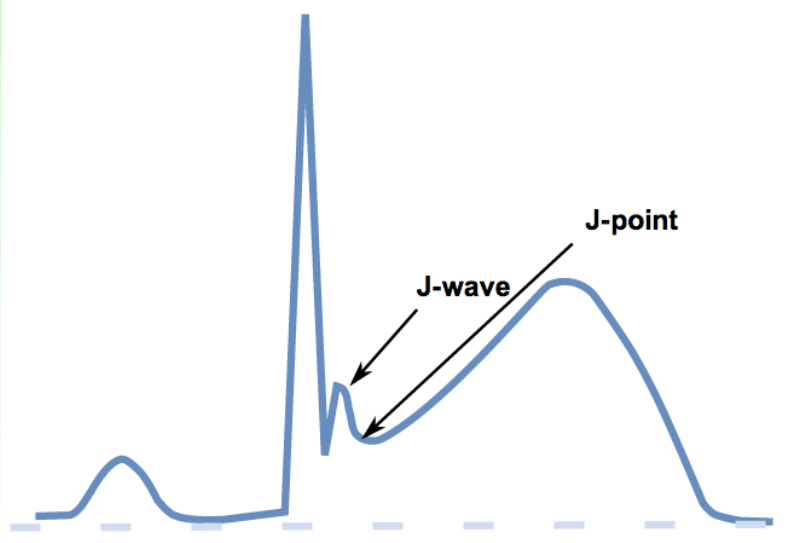

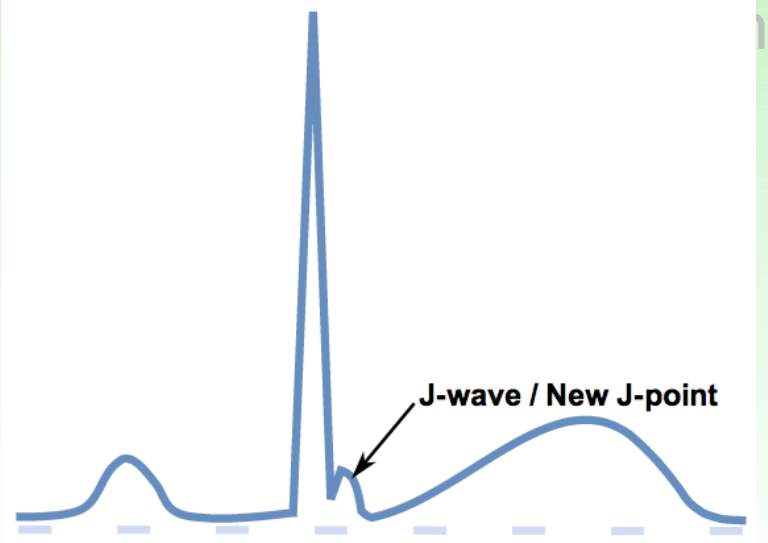

J dalgası: tipik bulgular

1. J-point “notching”
2. Yukarıya bakan ST (gülen yüz)
3. V2-5 derivasyonlarında ST segment elevasyonu (< 3mm)
4. ST elevasyonu yönünde büyük simetrik T dalgaları

J dalgası nereden kaynaklanıyor?

- Action potential

Ito: “transient outwards”
r repolarizing K+

Ica: Depolarizing inwards Ca+2

Ik : Repolarizing inwards K+

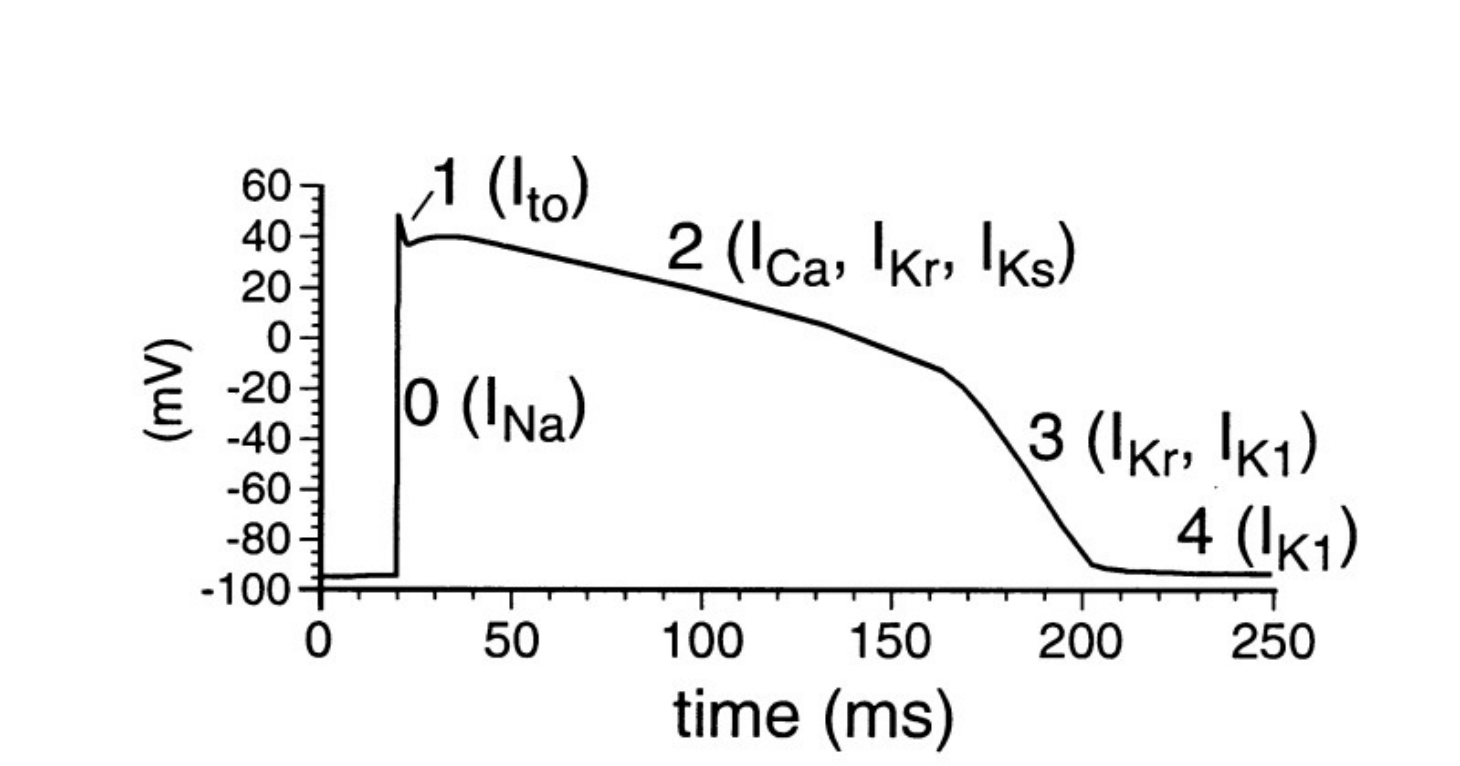

J dalgası nereden kaynaklanıyor?

- Faz 1'de fazla hiperpolarizasyon = J dalgası

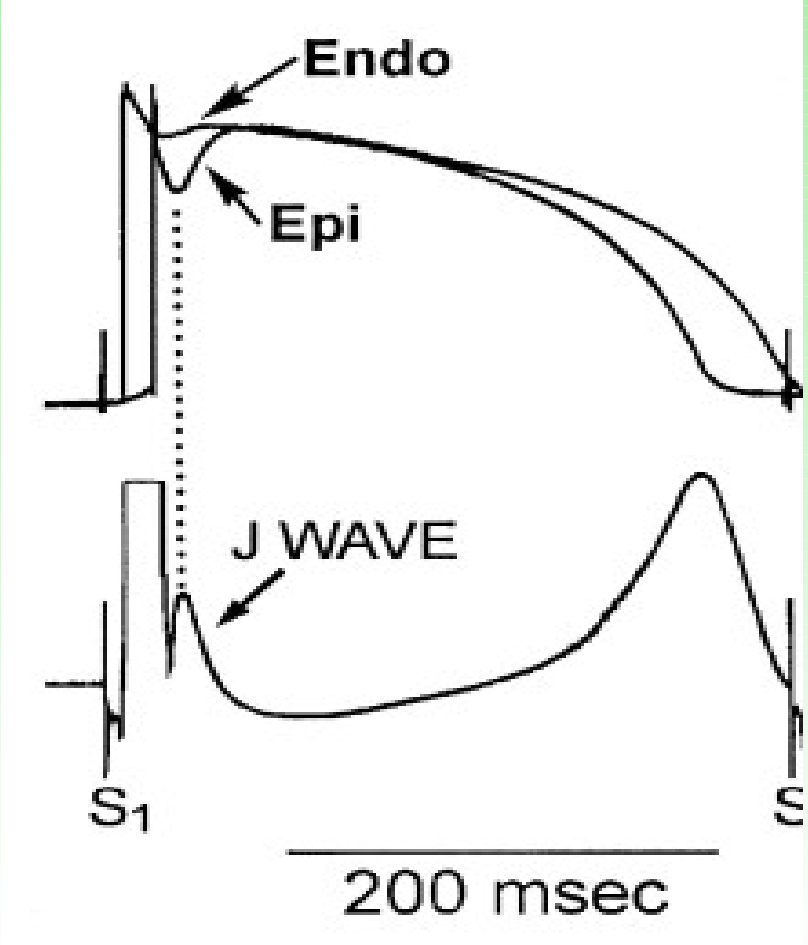

J dalgası nereden kaynaklanıyor?

- Faz 1'de fazla hiperpolarizasyon = J dalgası
- Faz 2'de yetersiz depolarizasyon = ST elevasyonu

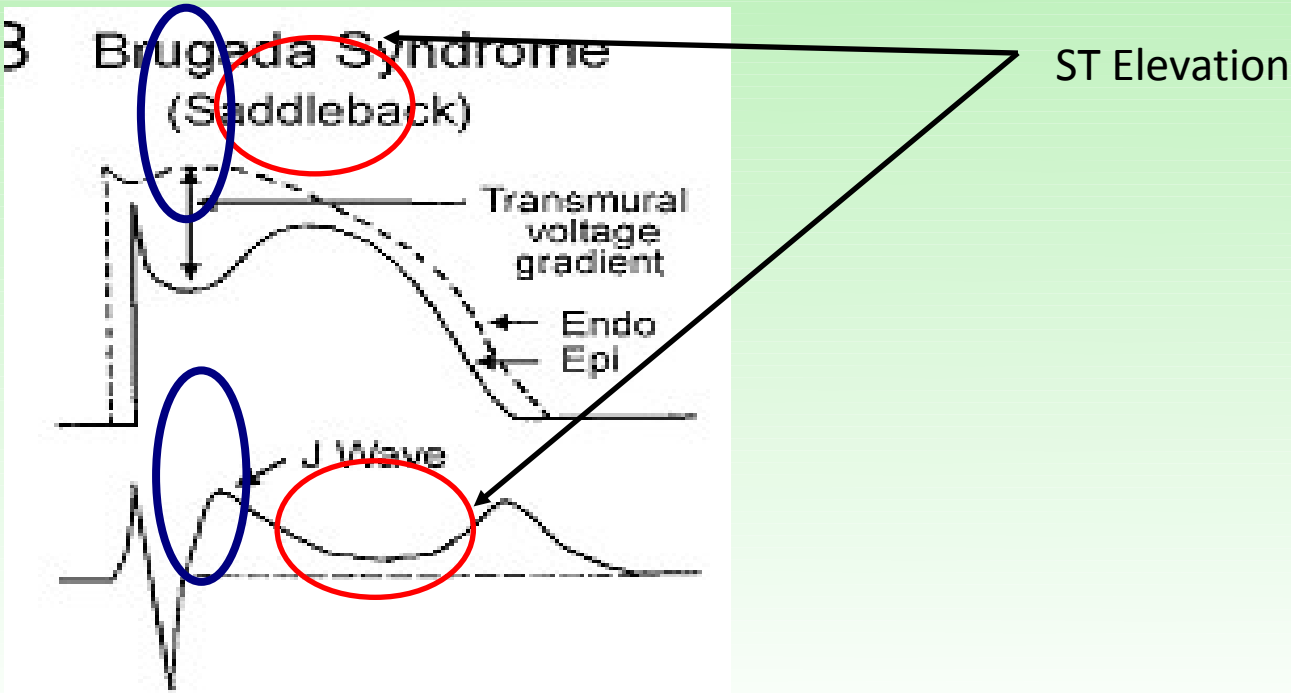

Erken repolarizasyon: atipik

- V2-V4 derivasyonlarında >2 mm J-noktası veya ST elevasyonu, diğer derivasyonlarda >1 mm J-noktası veya ST elevasyonu
- İnferior ve/veya lateral derivasyonlarda J-dalgaları (± ST elevasyonu)
- QRS'in aşağıya giden kısmında bradikardiye bağlı 'slurring'

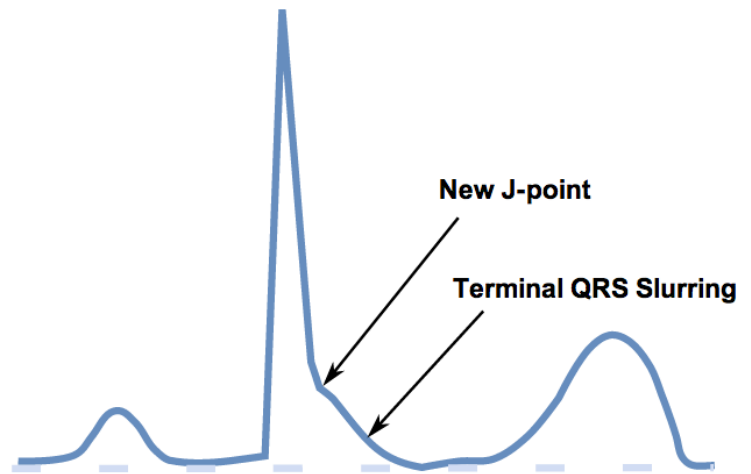

J-dalgası: şekiller

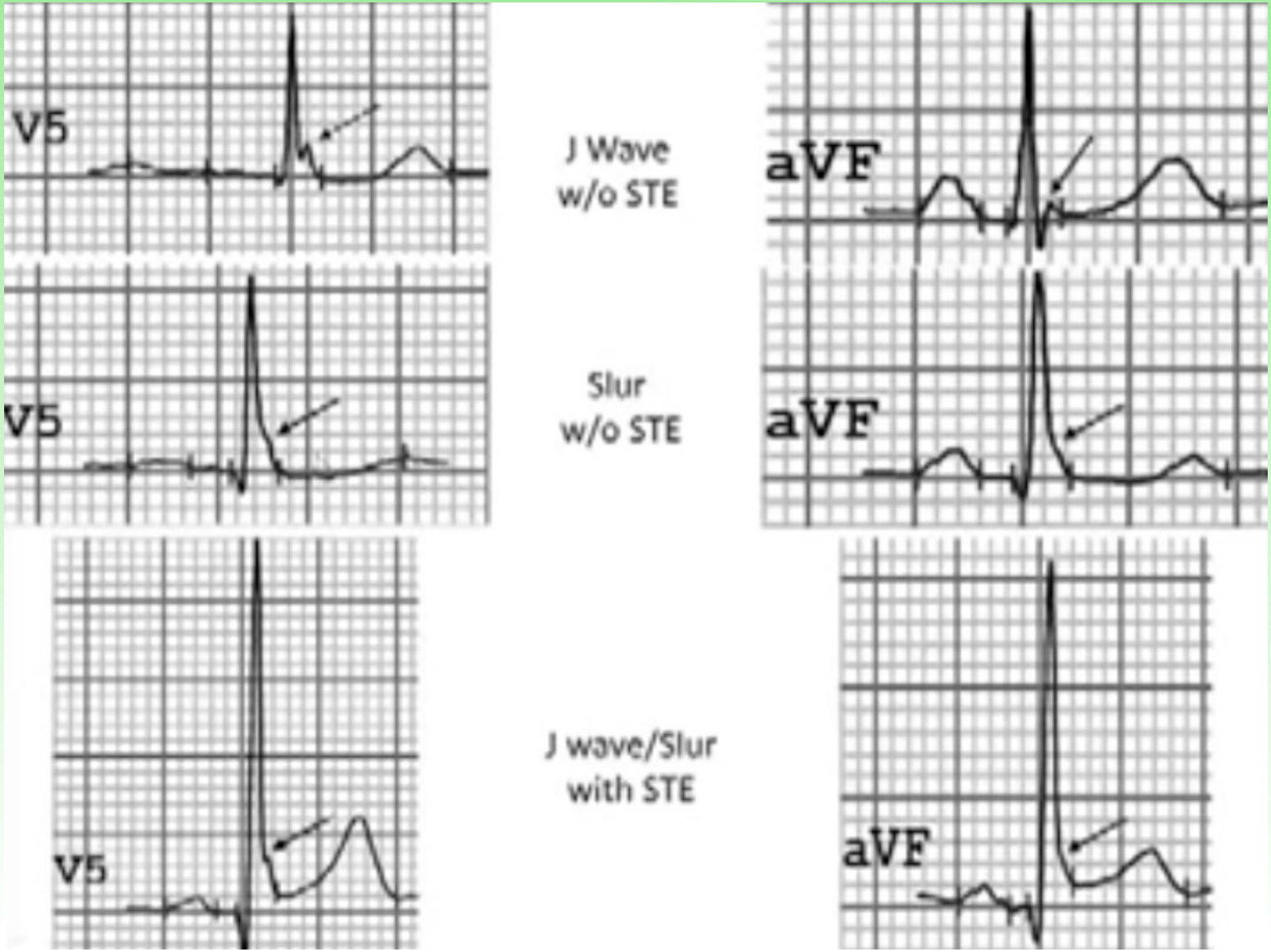

Kalıtsal J-dalgası sendromları

- Brugada sendromu
- Erken repolarizasyon

Edinmiş J-dalgası sendromları

- Akut MI
- Hipotermi
- Spinal kord hasarı (sempatetik denervasyon nedeniyle)
- SAK
- Hiperkalsemi

Edinmiş J-dalgası sendromları

- Akut MI
- Hipotermi

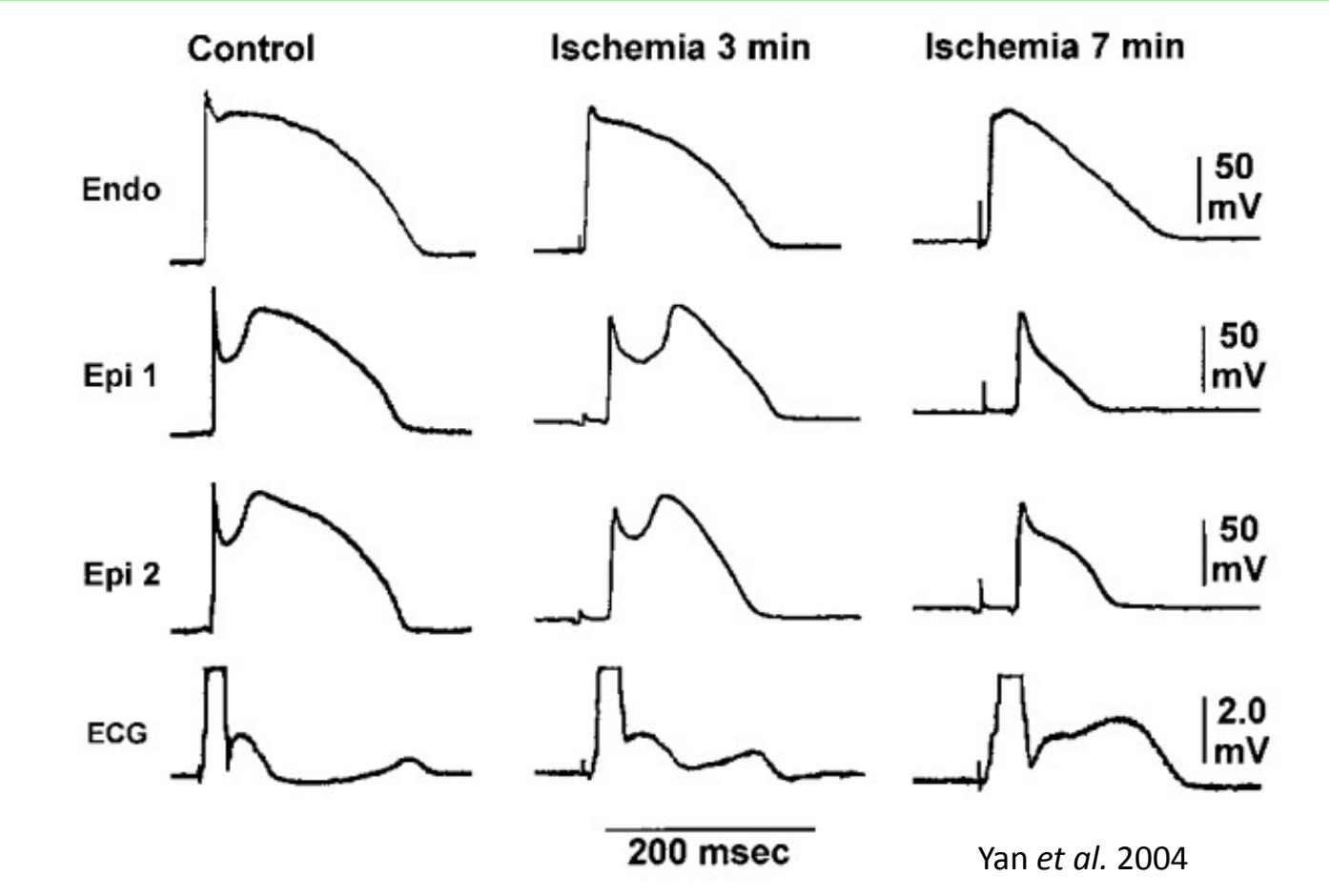

Yan *et al.* 2004

Edinmiş J-dalgası sendromları

- Akut MI
- Hipotermi

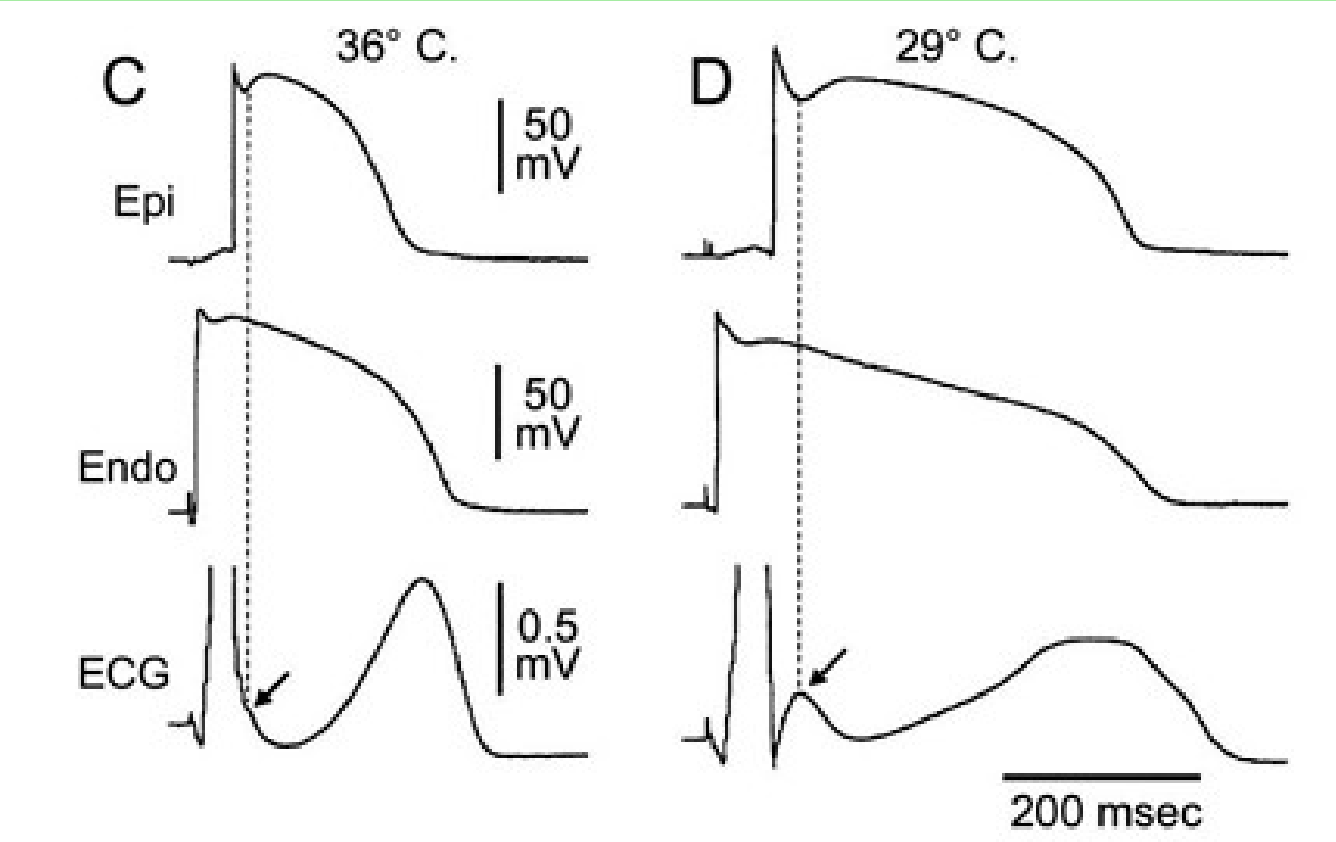

J-dalgası ve Erken Repolarizasyon (ER)

- 1938 – Tomashewski, hipotermik hastada (J)
- 1953 – Osborn, hipotermik asidotik köpeklerde (J)

- 1936 – Shipley ve Hallaran, 200 sağlıklı genç (ER)
- 1961 ve sonrası... ER, ‘benign’ bir patern
- 1984 – Otto, uyurken VF’si olan Uzak Doğulu mültecilerde ER (J dalgası ile birlikte)
- 1980 yıllarında sağlıklı Uzak Doğulu mültecilerde 120 ani kardiyak ölüm

J-dalgası ve Erken Repolarizasyon (ER)

- 1996 – Brugada, 8 ani kardiyak ölüm...
- 2002 – Brugada sendromu için kriterler

- 2000 – Kalla, Takagi, inferior derivasyonlarda J-dalgası + ST elevasyonu olan hastalarda idiopatik VF
- 2008 – Haissaguerre, Nam, J-dalgası + ER... VF ile ilişkili

2008, Haissaguerre et al.

- 206 idiopatik VF hastalarının ve 402 kontrol kardiyak hastaların EKG'leri incelendi...
- İnferior veya lateral J-noktası yükselmesi (J-dalgası veya QRS slurring)

Sudden Cardiac Arrest Associated with Early Repolarization

CONCLUSIONS

Among patients with a history of idiopathic ventricular fibrillation, there is an increased prevalence of early repolarization.

2008, Haissaguerre et al.

- 206 idiopatik VF hastalarının ve 402 kontrol kardiyak hastaların EKG'leri incelendi...
- İnferior veya lateral J-noktası yükselmesi (J-dalgası veya QRS slurring)

- Kontrol hastalarda %5 ER
- İdiopatik VF'si olan hastalarda %31 ER

2008, Haissaguerre et al.

- 18 hastada IVF’ten hemen önce J-noktası daha yüksek oldu (ort. 2,6 mm’den 4,1 mm’e kadar)

- Yalnız inferior derivasyonlarda J-nokta elevasyonu olan hastalarda ventriküler ektopi yalnız inferior duvarda oluşmuş

2009, Tikkanen et al., NEJM

- Genel popülasyonda 10,894 kişi
- Takip süresi 30 yıl
- ER (J-noktası ≥0,1 mV): %5,8
  - %3,5 inf, %2,4 lat, %0,1 inf+lat

Long-Term Outcome Associated with Early Repolarization on Electrocardiography

CONCLUSIONS

An early-repolarization pattern in the inferior leads of a standard electrocardiogram is associated with an increased risk of death from cardiac causes in middle-aged subjects.

2009, Tikkanen et al.

- Riskli kişiler kimdi?
  - inf.+lat. ≥0,2 mV > inf. ≥0,2 mV > inf.-lat. ≥0,1 mV > inf. ≥0,1 mV

- Fakat...
  ER+, ER– sağ kalım eğrileri **ancak 10-15 yıl sonra ayrılmaya başlıyor** !

Erken repolarizasyon: buraya dikkat...

- Hangi, kaç derivasyonlarda?
- J-noktası elevasyonundan sonra horizontal veya aşağıya giden ST segment var mı?
- J-noktası ne kadar yüksek?
- J-dalgası varsa ne kadar büyük?

- (negatif T dalgaları, Q dalgaları)

Erken repolarizasyon: mekanizma

- Her saat, her gün değişebiliyor
- ER'nin şekli bunlara göre değişebiliyor:
  - Kalp hızı (yavaş ve duraklamalarda daha belirgin)
  - Otonomik sinir sisteminin tonusu (AcH ve parasimpatetik-vagal tonus fazla ise ER daha belirgin). Spinal kord yaralanmalarında ER görülür (simpatetik tonus azaldı)
  - Na-kanal blokerleri ile daha belirgin
  - Androjen hormonları ile daha belirgin

24 yaş. Erkek, rutin EKG Nb 64

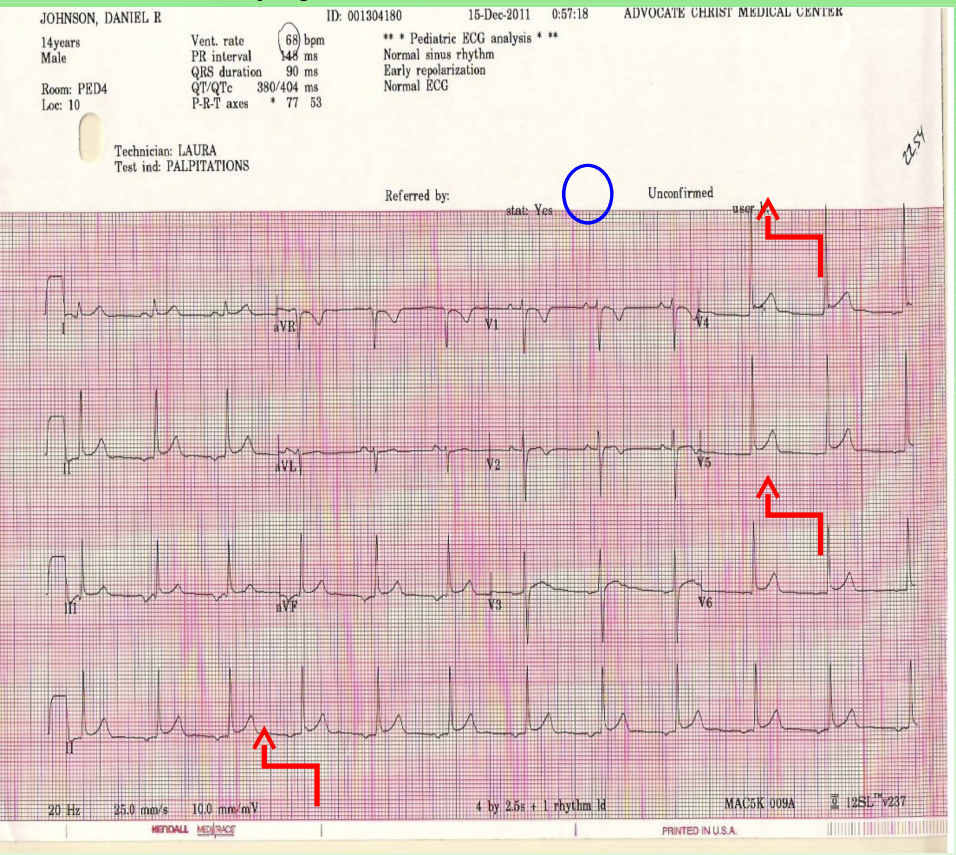

Egzersiz ile Nb 84

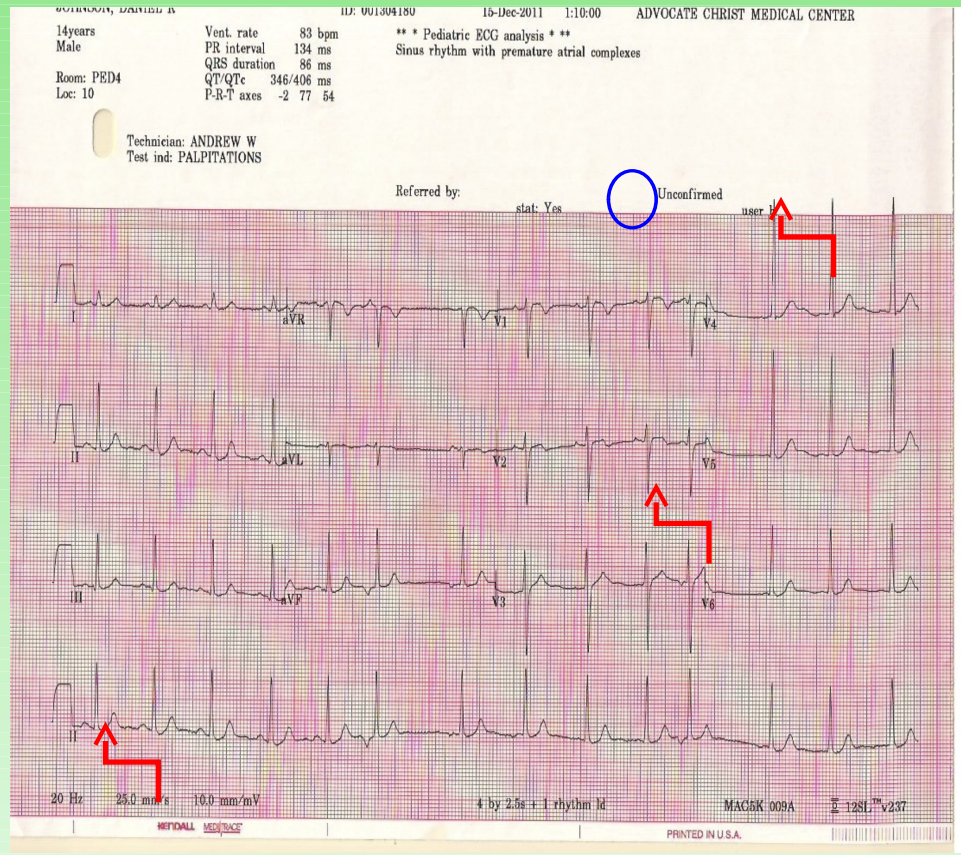

Erken repolarizasyon ile ST segment sabit değil... simpatetik tonus ile değişir.

Sağdaki EKG'de ST elevasyonu kayboldu fakat V4'teki J-point notching devam ediyor.

J-dalgasının değişmesi

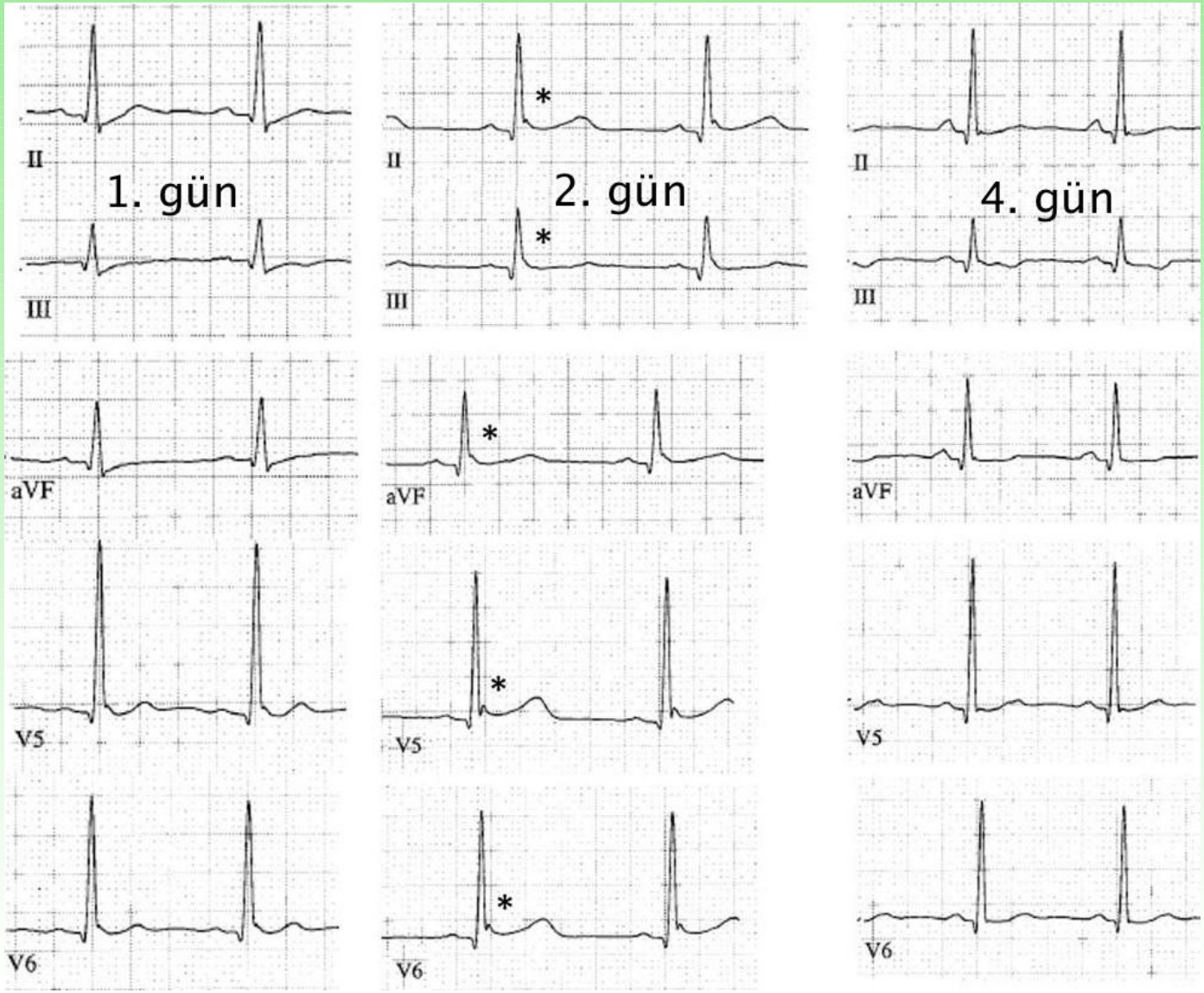

Mekanizma??

- Sol ventriküler baz (inferolateral derivasyonlar) daha yoğun elektriksel akım var. Orada repolarizasyon olursa ventriküler disritmilerin oluşması daha kolay...
- Diğer tetikleyen etkenler varsa... Örn. iskemi, ilaçlar, otonomik tonus, elektrolit bozuklukları, kanalopatiler, yapısal sorunlar

Action potential ve ion hareketleri

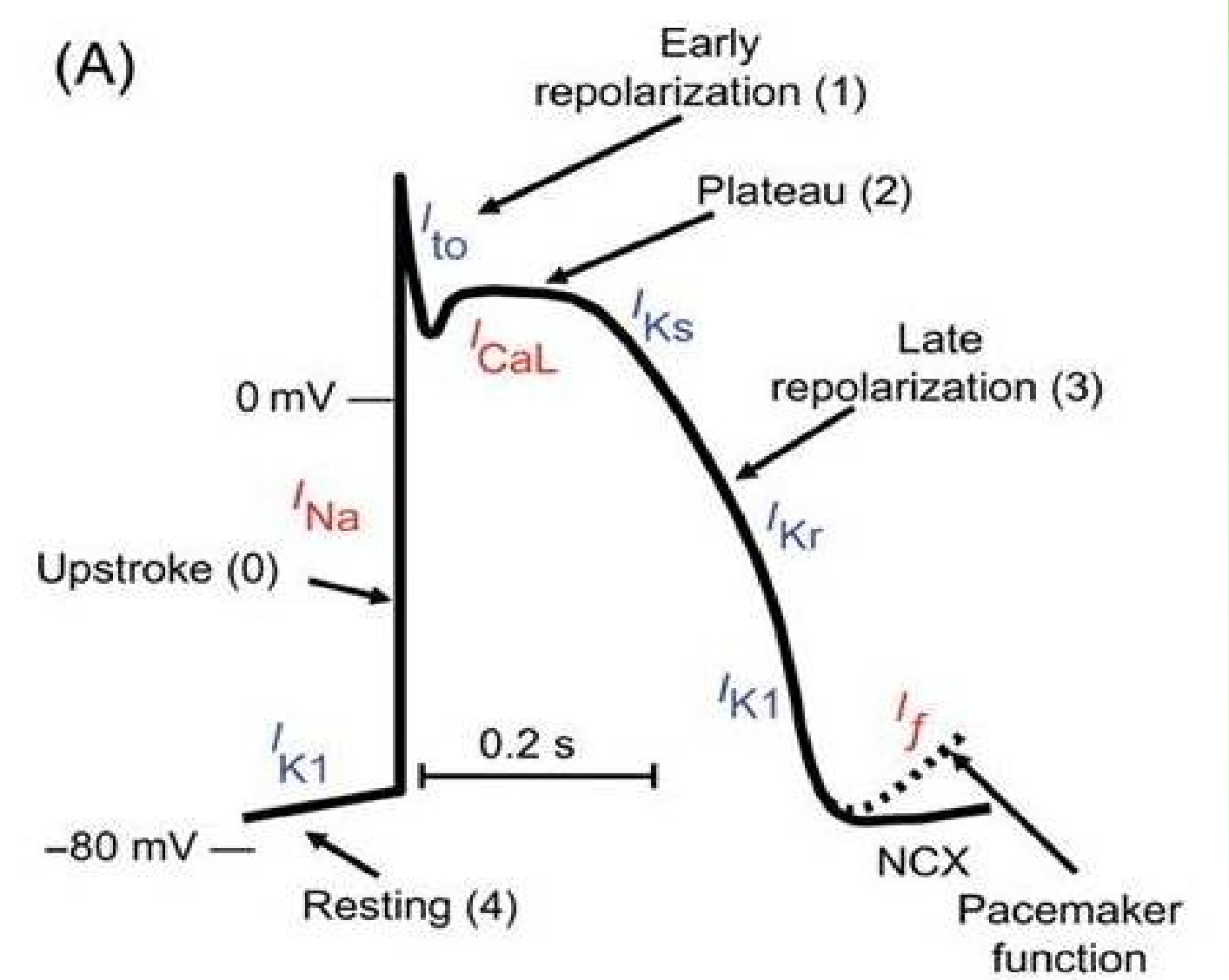

A. J wave and Associated Ventricular Tachycardia in a Patient

B. Phase 2 Reentry and Ventricualr Tachycardia in a Canine Ventricular Preparation

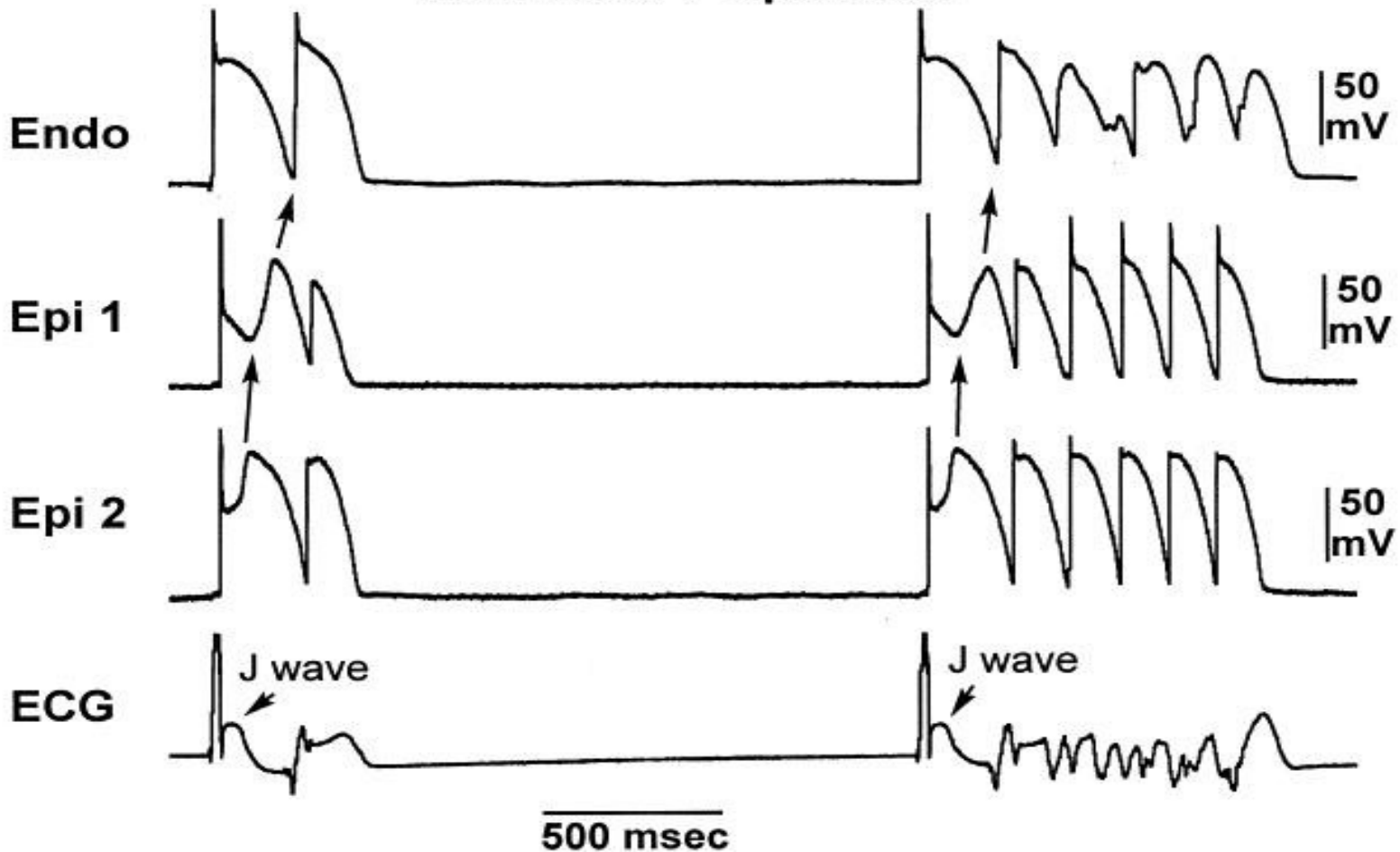

2010, Sinner et al.

- 35-74 yaş 1.945 hasta, ort. takip süresi 19 yıl

Association of Early Repolarization Pattern on ECG with Risk of Cardiac and All-Cause Mortality: A Population-Based Prospective Cohort Study (MONICA/KORA)

Conclusions: We found a high prevalence of ERP in our population-based cohort of middle-aged individuals. ERP was associated with about a 2- to 4-fold increased risk of cardiac mortality in individuals between 35 and 54 y. An inferior localization of ERP was associated with a particularly increased risk.

- 35-74 yaş 19 yıl

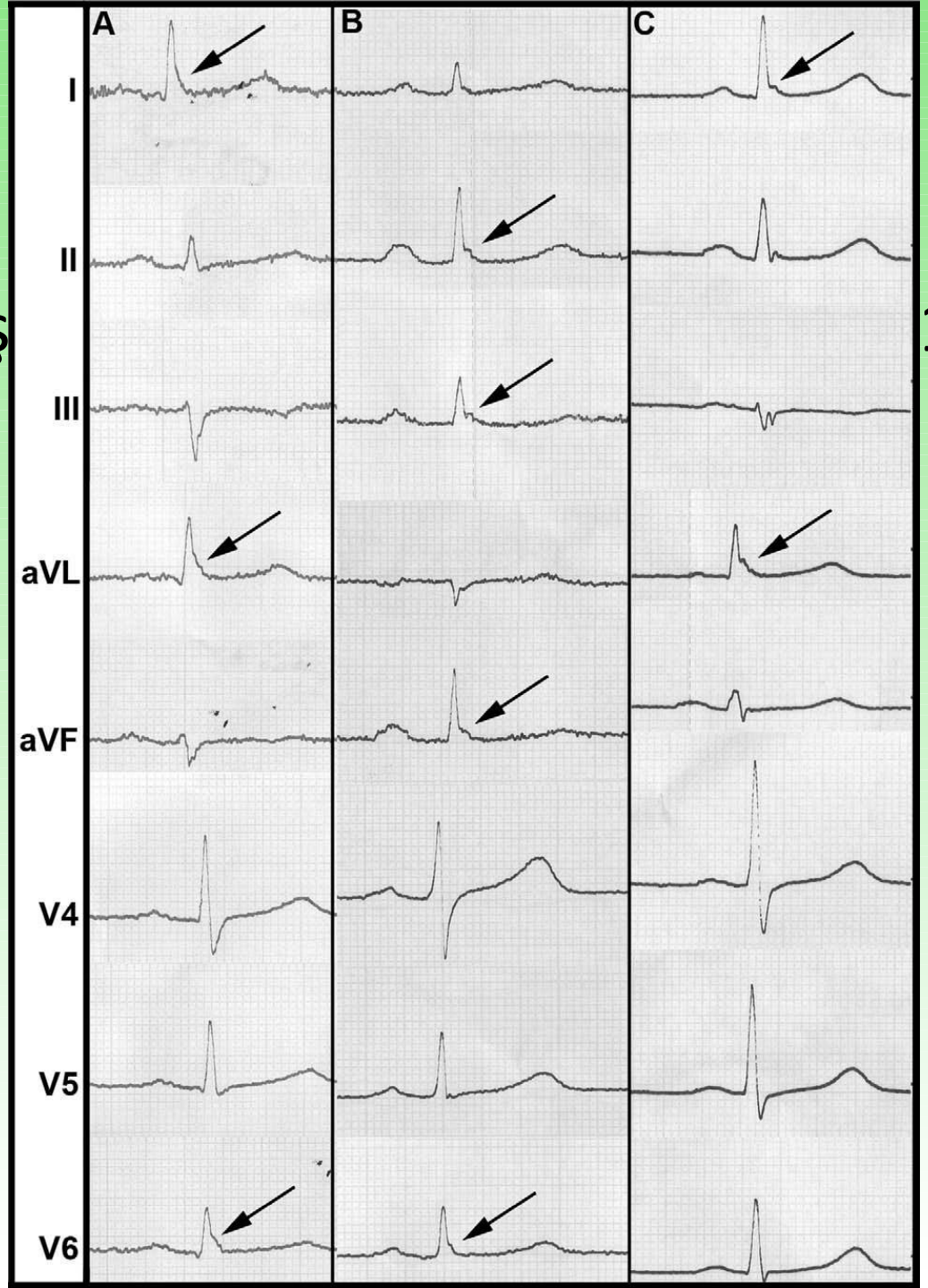

2010, Sinner et al.

- Sağ kalım:

Herhangi bir yerde ER

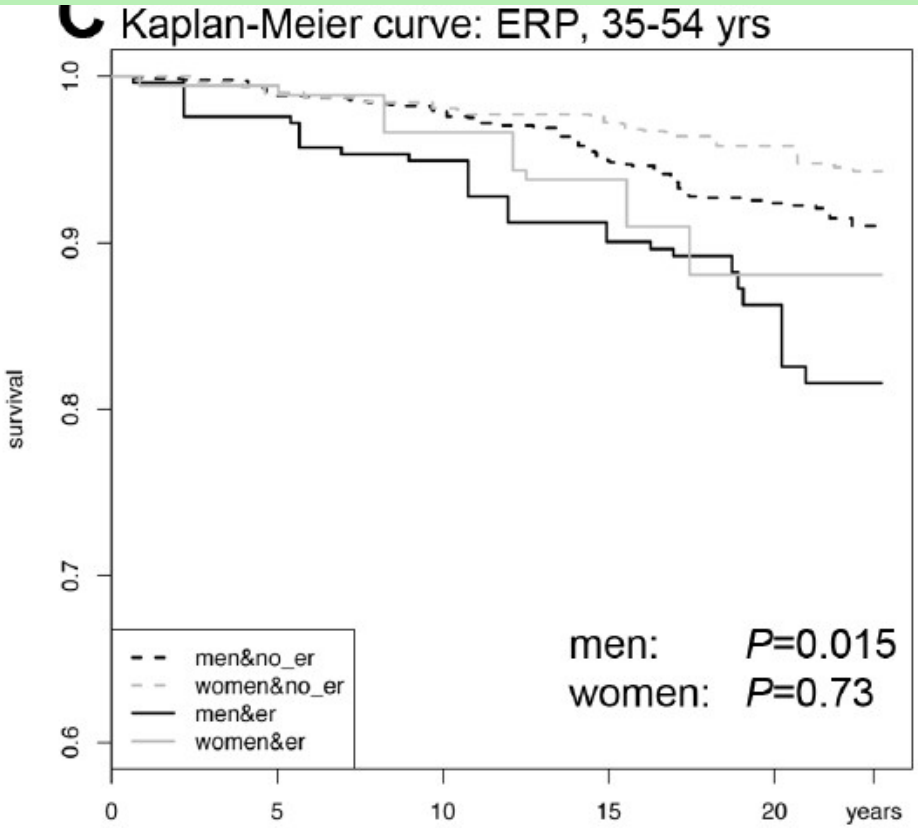

yalnız inferior ER

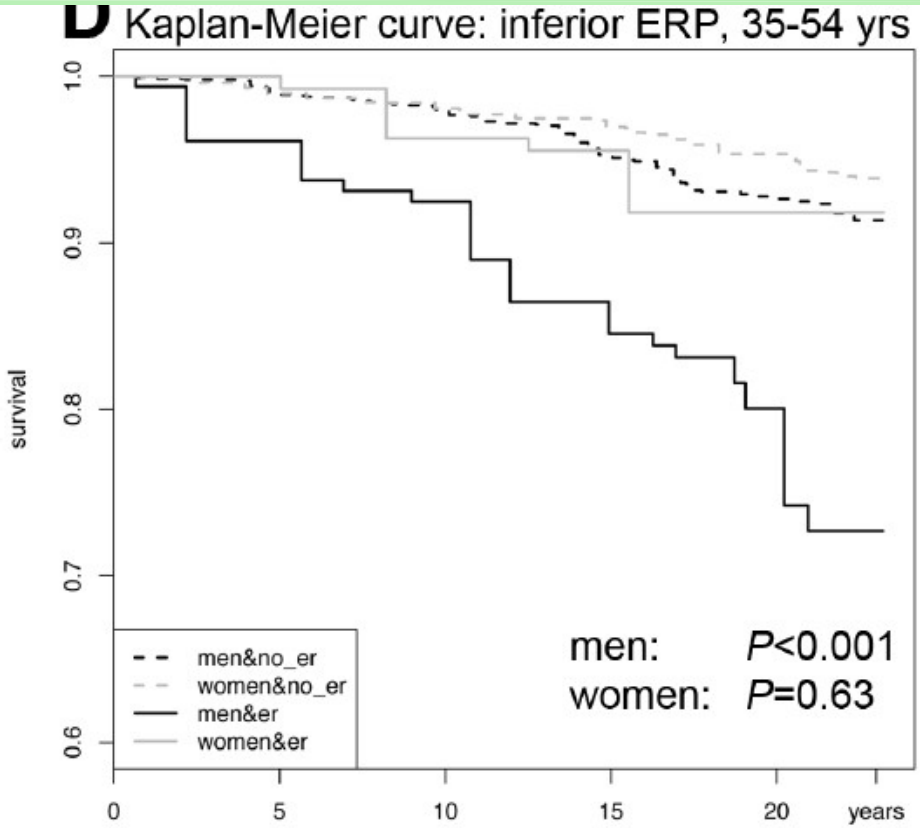

Cappato, 2010

- Sporcular arasında kardiyak arrest riski
  - J-dalgası veya terminal QRS slurring olmayan:
    bir milyonda 2
  - J-dalgası veya terminal QRS slurring olan:
    bir milyonda 3,5

J Wave, QRS Slurring, and ST Elevation in Athletes With Cardiac Arrest in the Absence of Heart Disease

Marker of Risk or Innocent Bystander?

Kardiyak arresti olan futbolcu
J-dalgaları var, STE yok

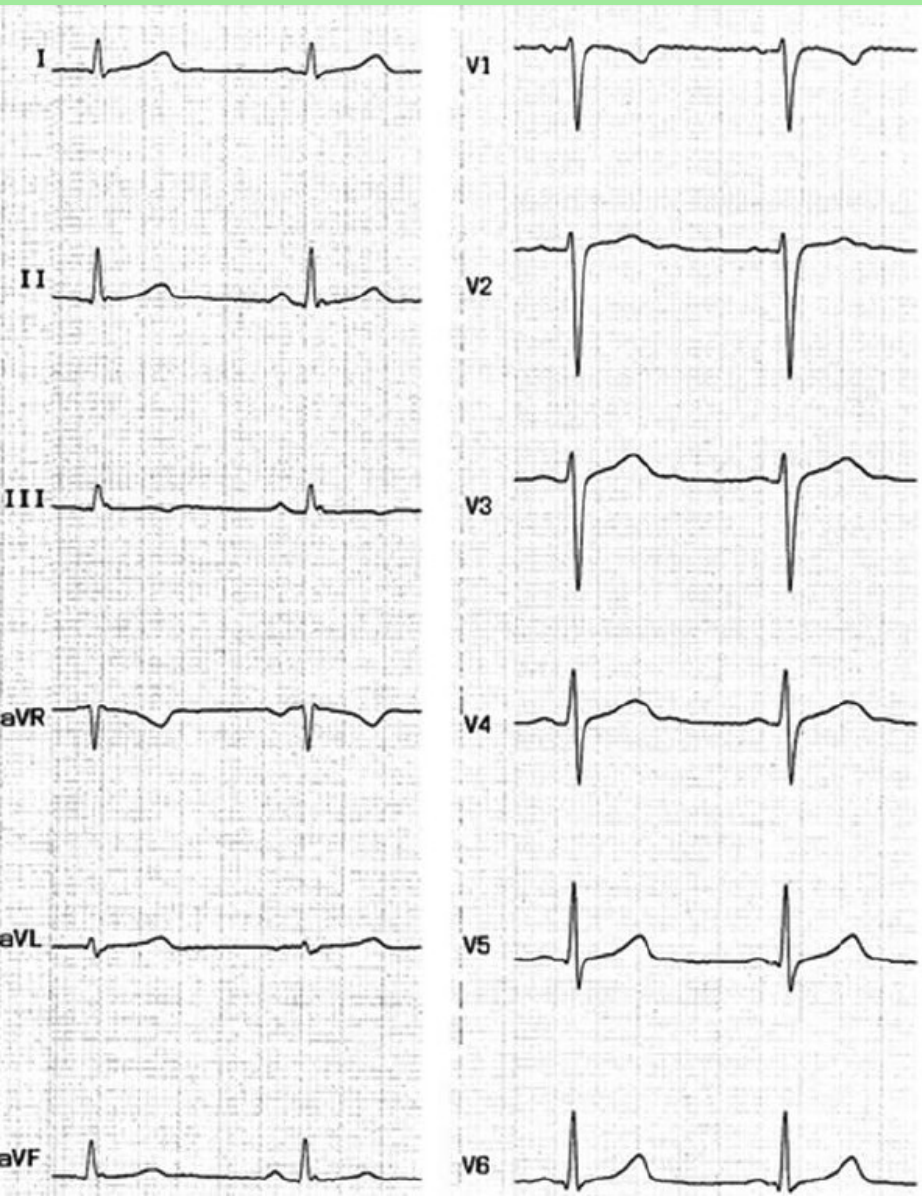

Semptomsuz sporcu
QRS slurring + STE

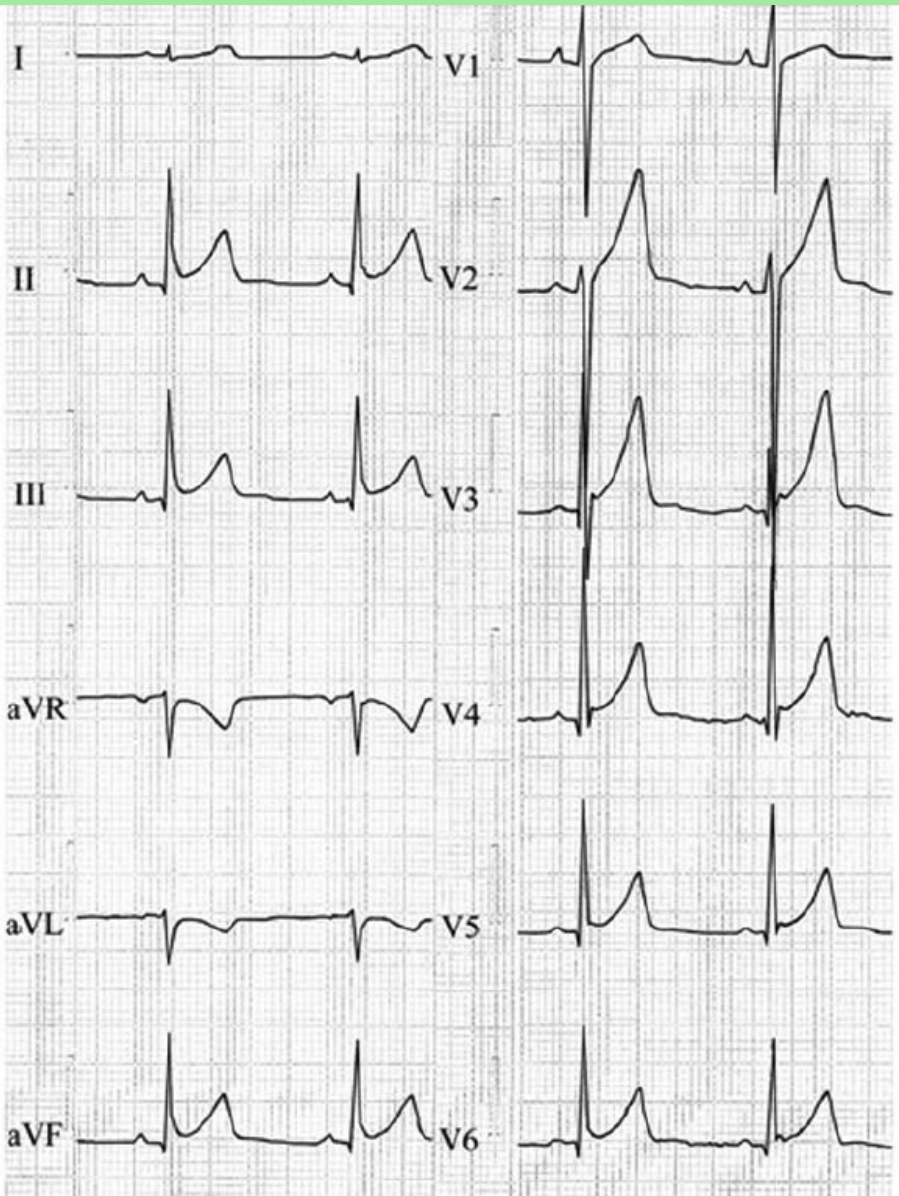

Sporcularda ER, 2011

- Sezonun başlangıcında ER: %37 (%4 inf.)
- Sezonun sonunda ER: %53 (%8 inf.)

- Örnek:

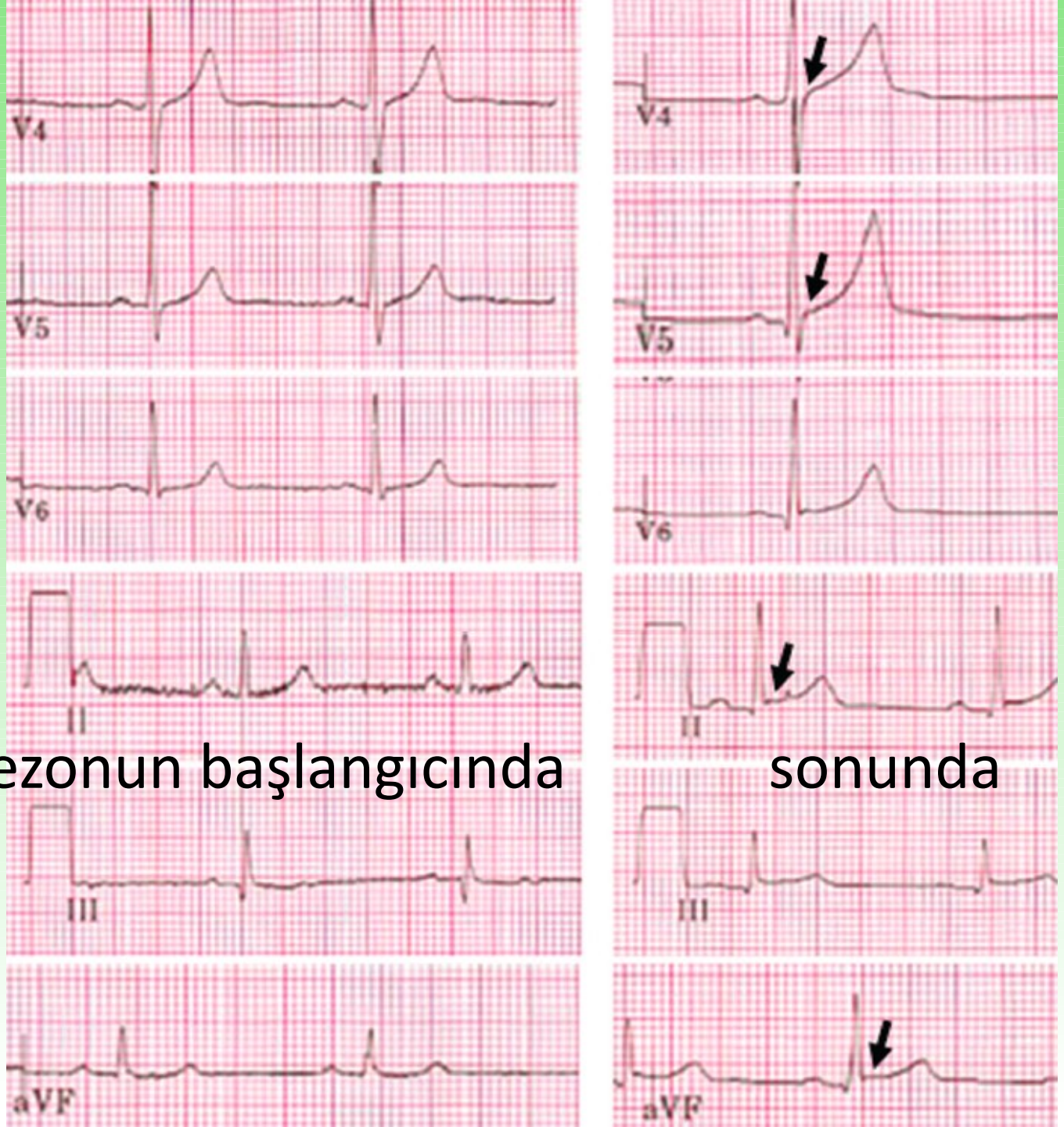

Sezonun başlangıcında sonunda

2012, Uberoi et al.

- ER ± Q dalgaları ve negatif T dalgaları
- 29.281 kişi
- İnferior veya lateral ER: %2,3
  - İnferior %0.6
  - Lateral %1,6
  - İnf+lat %0,6

Prognostic Implications of Q Waves and T-Wave Inversion Associated With Early Repolarization

Conclusion: Common patterns of ER without concomitant Q waves or TWI are not associated with increased risk of cardiovascular death; however, when either occurs with ER, there is a hazard ratio of 5.0. These findings confirm that ER is a benign entity; however, the presence of Q waves or TWI with ER is predictive of increased cardiovascular death.

2012, Uberoi et al.

- Sağ kalım: Q dalgası veya T negatifliği yokken

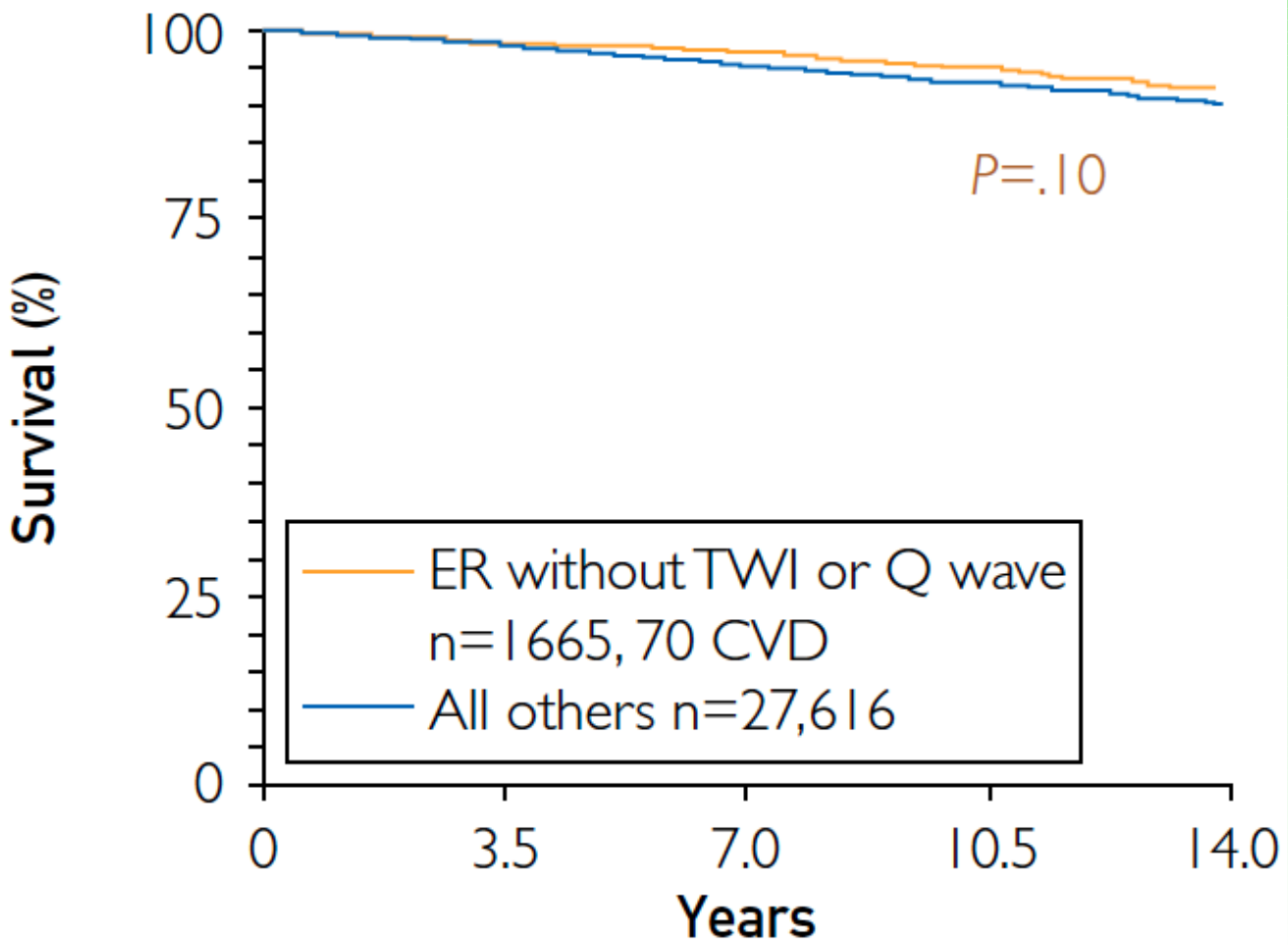

2012, Uberoi et al.

- Sağ kalım: Q dalgası veya T negatifliği varken

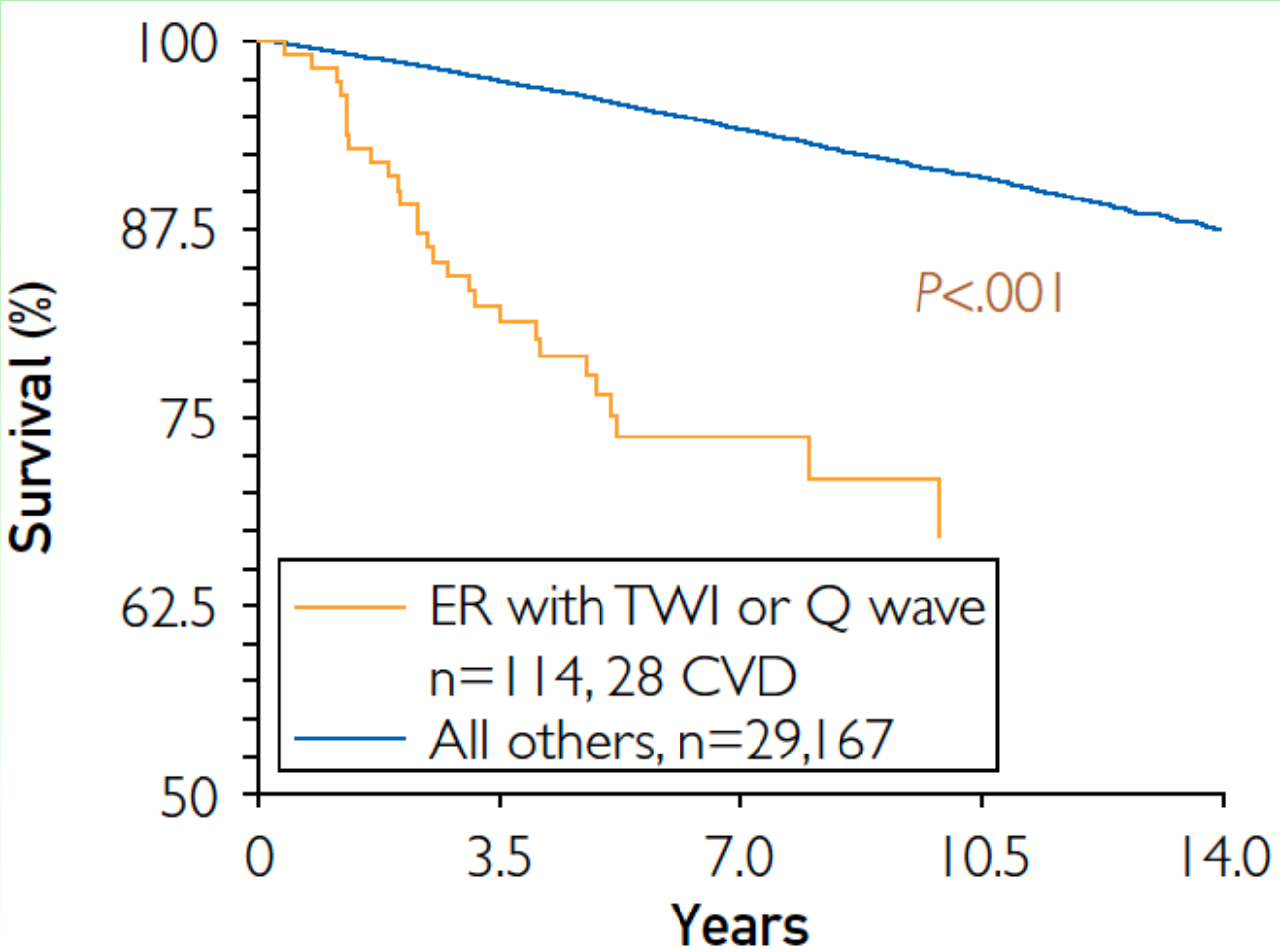

2012, Heng

- ER'nin tanımı önemlidir...

End QRS Notching or Slurring in the Electrocardiogram

Influence on the Definition of "Early Repolarization"

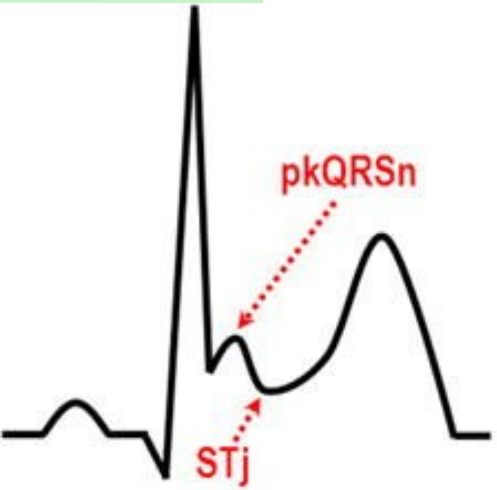

Types 1 & 2

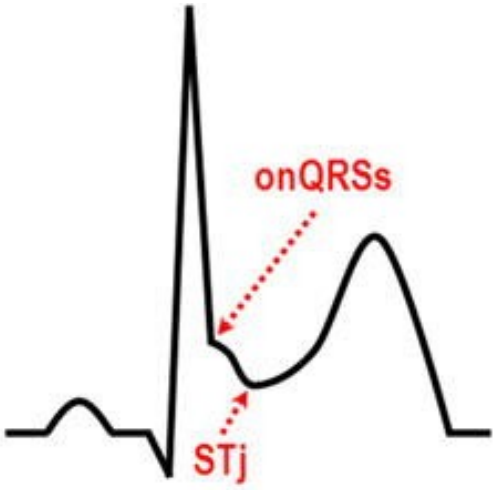

Types 3 & 4

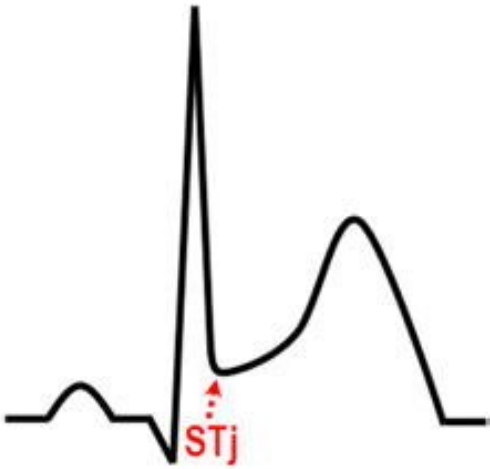

Type 5

2012, Heng

- ER'nin tanımı önemlidir...
- 1.496 sağlıklı insan, ort. yaş 37,

End QRS Notching or Slurring in the Electrocardiogram

Influence on the Definition of "Early Repolarization"

2012, Heng

- ER'nin tanımı önemlidir...

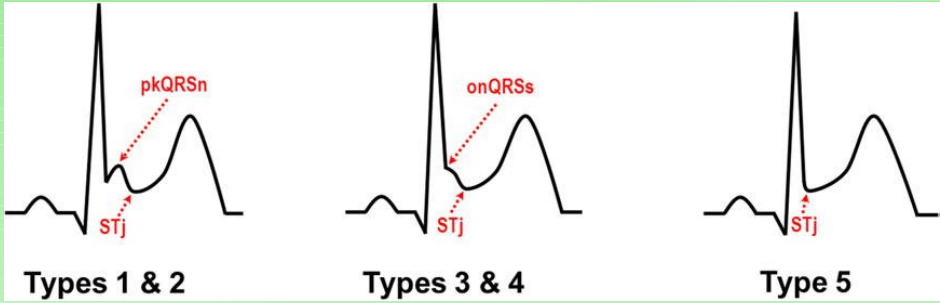

Classification	II, III, and aVF	I and aVL	V_4–V_6	I and aVL+ V_4–V_6	II, III, and aVF + V_4–V_6	Total (%)
1	1	0	12	0	3	16 (3.6)
2	49	7	35	2	8	101 (23.1)
3	0	0	4	0	2	6 (1.4)
4	114	74	19	8	20	235 (53.7)
5	1	0	8	0	0	9 (2.0)
Mixed	25	17	23	1	5	71 (16.2)
Total (%)	190 (43.4)	98 (22.4)	101 (23.0)	11 (2.5)	38 (8.7)	438

2012, Türkiye'deki erken repolarizasyon

- Tek merkez, ort. 37 yaş. erkekler, n = 504

- ER yok %93,3
- ER var %6,7
  - Lat %3,8
  - İnf %1,4
  - İnf+lat %1,6

2013, Sporcularda EKG standartları

- Ortaklaşa bir komiteden...
  - FIFA, Avrupa..., Spor Hekimliği..., Elektrofiziyoloji...

Electrocardiographic interpretation in athletes: the 'Seattle Criteria'

Box 1 Normal ECG findings in athletes

1. Sinus bradycardia (≥ 30 bpm)
2. Sinus arrhythmia
3. Ectopic atrial rhythm
4. Junctional escape rhythm
5. 1° AV block (PR interval > 200 ms)
6. Mobitz Type I (Wenckebach) 2° AV block
7. Incomplete RBBB
8. Isolated QRS voltage criteria for LVH
   - *Except*: QRS voltage criteria for LVH occurring with any non-voltage criteria for LVH such as left atrial enlargement, left axis deviation, ST segment depression, T-wave inversion or pathological Q waves
9. Early repolarisation (ST elevation, J-point elevation, J-waves or terminal QRS slurring)
10. Convex ('domed') ST segment elevation combined with T-wave inversion in leads V1–V4 in black/African athletes

2013, Sporcularda EKG standartları

- Ortaklaşa bir komiteden...
  - FIFA, Avrupa..., Spor Hekimliği..., Elektrofiziyoloji...

These common training-related ECG alterations are physiological adaptations to regular exercise, considered normal variants in athletes and do not require further evaluation in asymptomatic athletes.

Riskli erken repolarizasyonu olan hastalar kimdir?

- İnferior derivasyonlarda (± lateral derivasyonlarda) >0,2 mV J-noktası veya ST elevasyonu
- Çok belirgin, büyük J-dalgası
- Kısa QT interval + ER
- ER'u olan hastada geçici J-dalgası veya değişen J-dalgası
- Yüksek J-noktası + horizontal veya aşağıya giden ST segment
- ER + açıklanamayan senkop veya kardiyak arrest

Riskli erken repolarizasyonu olan hastalar kimdir?

- İnferior derivasyonlarda (± lateral derivasyonlarda) >0,2 mV J-noktası veya ST elevasyonu
- Çok belirgin, büyük J-dalgası
- Kısa QT interval + ER
- ER'u olan hastada geçici J-dalgası veya değişen J-dalgası
- Yüksek J-noktası + horizontal veya aşağıya giden ST segment
- ER + açıklanamayan senkop veya kardiyak arrest

- Semptomsuz kişilerde 1:10.000 risk

Erken repolarizasyon ile ilgili durumlar

- Brugada sendromları
- Osborn dalgası (hipotermi)
- J-noktası ve ST segment elevasyonu

Semptomsuz 38 yaşında erkek

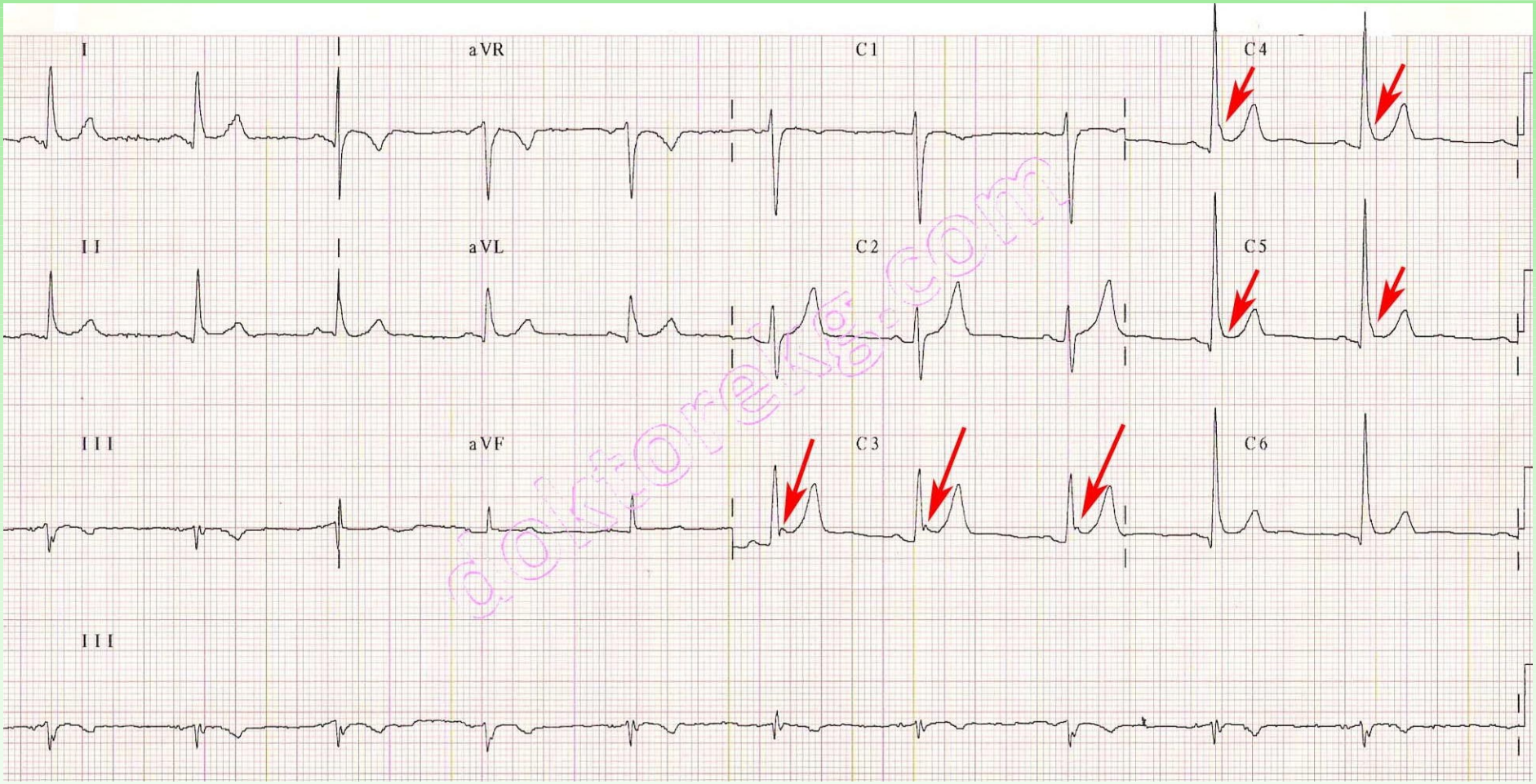

İdiopatik VF hastasından EKG

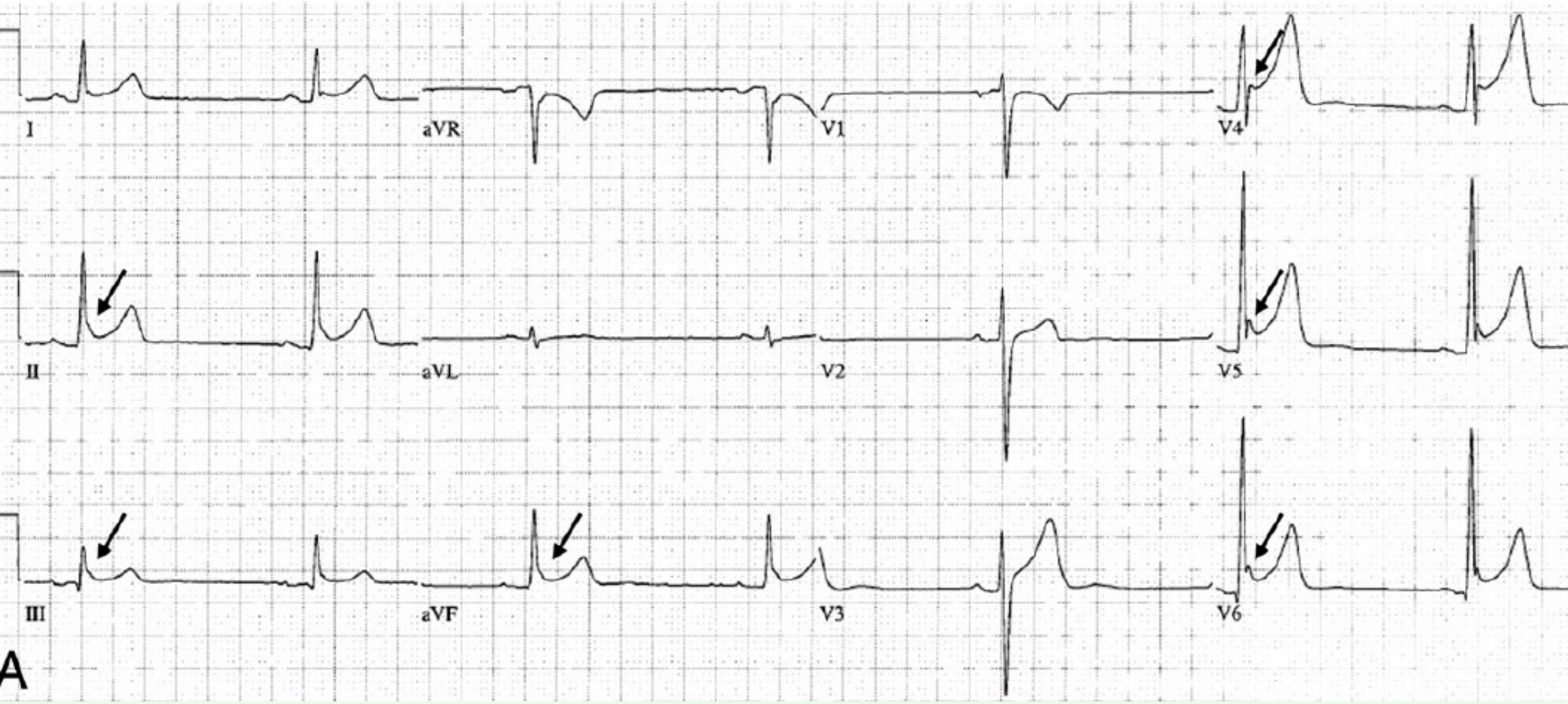

	ER in lateral leads ERS Type 1	ER in inferior or infero-lateral leads ERS Type 2	Global ER ERS Type 3
Anatomic Location responsible for chief EP manifestations	Antero-lateral left ventricle	Inferior left ventricle	Left and right ventricles
Leads Displaying J point/ J-wave abnormalities	I, V4–V6	II, III, aVF	Global
Response of J wave amplitude/ST Elevation to: Bradycardia or pause Na+ channel blockers	Increase Little or no change	Increase Little or no change	Increase Little or no change
Sex Dominance	Male	Male	Male
VF	Rare Commonly seen in healthy men and athletes[11,31,51]	Yes[21,23]	Yes, Electrical Storms[7, 27]

Erken repolarizasyon: genetik

- Bugüne kadar ER ile ilişkili 6 gen bulundu:
  - CACNB2b/Cavβ2b (8.3%)
  - CACNA1C/Cav1.2 (4.1%)
  - CACNA2D1/Cavα2d (4.1%)
  - SCN5A/Nav1.5
  - KCNJ8/Kir6.1
  - ABCC9/SUR2A

Erken repolarizasyon: genetik

- Bugüne kadar ER ile ilişkili 6 gen bulundu:
  - CACNB2b/Cavβ2b (8.3%)
  - CACNA1C/Cav1.2 (4.1%)
  - CACNA2D1/Cavα2d (4.1%)
  - SCN5A/Nav1.5
  - KCNJ8/Kir6.1
  - ABCC9/SUR2A

FAMILION® Genetic Tests for Inherited Cardiac Syndromes BrS/J-Wave

Interpreting the *FAMILION* Brugada Syndrome/J-Wave Genetic Test Results

Genetic testing for J-Wave Syndromes, such as Brugada Syndrome (BrS) and Early Repolarization Syndrome (ERS), i
9 genes. Classification of each detected variant is based on the likelihood that the variant detected is related to dis

Erken repolarizasyon: sıklık

- Genel popülasyonda %7-13 = 10.000’de 700-1,300
- İdiopatik VF: sıklık 10.000’de 1

J-noktası yüksek... Ne yapalım?

- Ani ölümü önleyecek konusunda çalışma yok
- ER ve VF ilişkisi ile ilgili... ancak 10 yıl sonra ER'u olan ve olmayan ölüm riskleri ayırıyor.
- ER varsa hasta EKG'sinin kopyasını taşısın.

- Bugüne kadar hiç bir çalışmada kısa vadeli bir tedavi önerilmiyor.
- Ancak 10 yıl sonra ER’u olan ve olmayan ölüm riskleri ayırıyor...

Özet

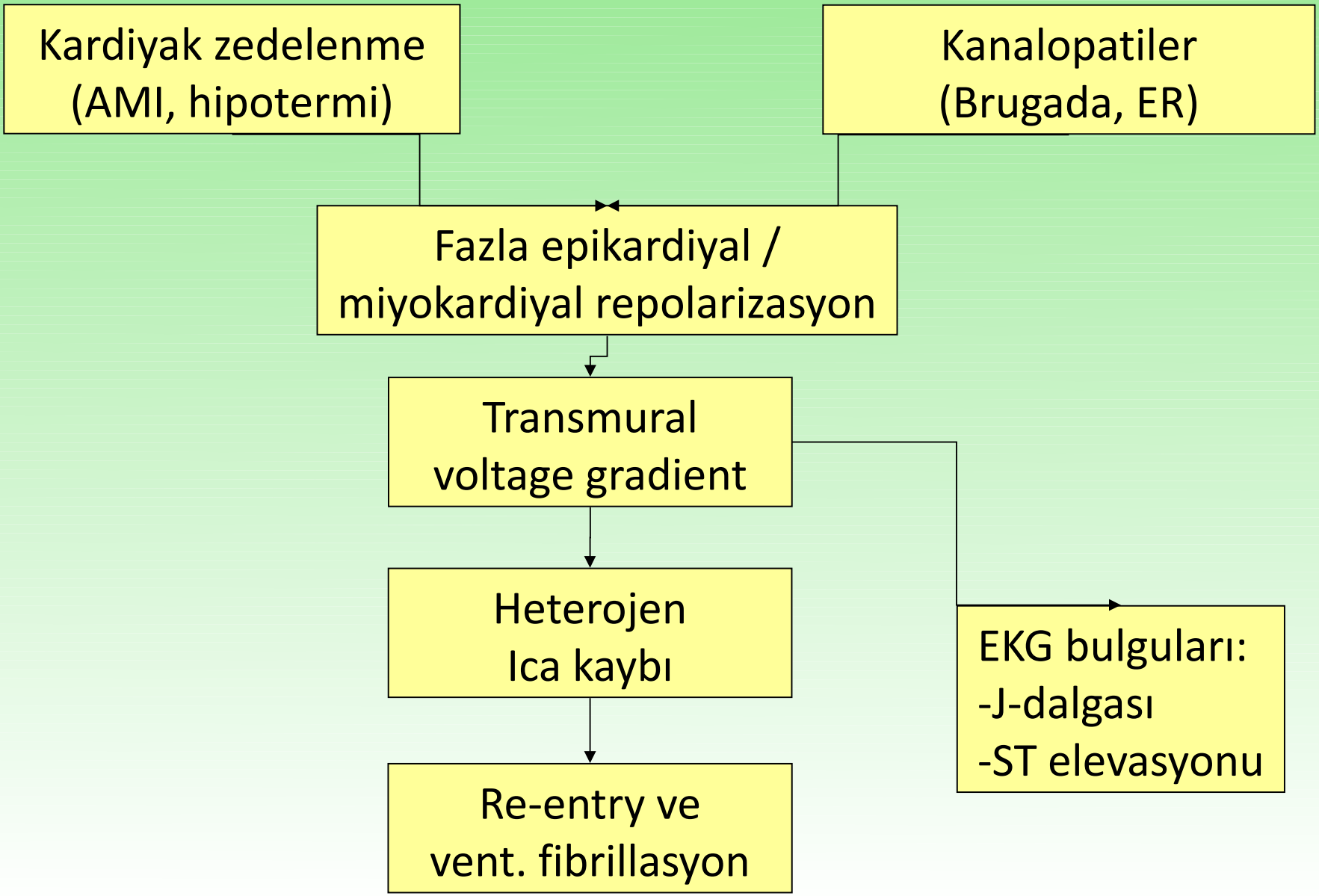
Kardiyak zedelenme
(AMI, hipotermi)
Kanalopatiler
(Brugada, ER)
Fazla epikardiyal /
miyokardiyal repolarizasyon
Transmural
voltage gradient
Heterojen
Ica kaybı
Re-entry ve
vent. fibrillasyon
EKG bulguları:
-J-dalgası
-ST elevasyonu

Özet

- J-nokta yüksekliği formda olan genç insanlarda sık
- Orta yaşa kadar görülür, yaşlılarda nadir
- Çoğu zaman anterior derivasyonlarda
- İnferior derivasyonlarda ise daha disritmojenik
- Onunla eşlik eden büyük simetrik T dalgaları
- Resiprok değişiklikler, patolojik Q dalgaları olmayacak
- Simpatetik tonus ile ilişkili – egzersiz ile azalır
- Ölümcül disritmilerle ve ani ölüm ile ilişkili

Sorular?

STEMI mi benign erken repolarizasyon mu?

- Dr. Smith's ECG blog
- 2012'deki makale

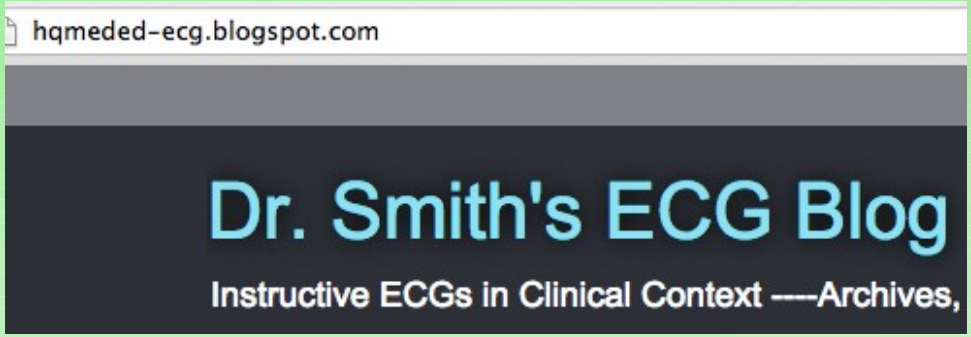

Electrocardiographic Differentiation of Early Repolarization From Subtle Anterior ST-Segment Elevation Myocardial Infarction

Stephen W. Smith, MD, Ayesha Khalil, MD, Timothy D. Henry, MD, Melissa Rosas, MD, Richard J. Chang, MD,

STEMI mi benign erken repolarizasyon mu?

- Dr. Smith’s ECG blog
- 2012’deki makale
- app

STEMI mi benign erken repolarizasyon mu?

- 2012'deki makale: ne kadar
  - R dalgası küçük ise (V4'te)
  - ST elevasyonu yüksek ise (V3'te, J-noktasından 0.06 sn sonra)
  - QTc uzun ise
  - O kadar çok STEMI düşünmemiz gerek.

Electrocardiographic Differentiation of Early Repolarization From Subtle Anterior ST-Segment Elevation Myocardial Infarction

Stephen W. Smith, MD, Ayesha Khalil, MD, Timothy D. Henry, MD, Melissa Rosas, MD, Richard J. Chang, MD,

STEMI veya benign erken repolarizasyon ??

- hqmeded-ecg.blogspot.com

Electrocardiographic Differentiation of Early Repolarization From Subtle Anterior ST-Segment Elevation Myocardial Infarction

Stephen W. Smith, MD, Ayesha Khalil, MD, Timothy D. Henry, MD, Melissa Rosas, MD, Richard J. Chang, MD,

Conclusion: R-wave amplitude is lower, ST-segment elevation greater, and QTc longer for subtle anterior STEMI versus early repolarization. In combination with other clinical data, this derived and validated ECG equation could be an important adjunct in the diagnosis of anterior STEMI. [Ann Emerg Med. 2012;xx:xxx.]

STEMI veya benign erken repolarizasyon ??

- 2003-2009 geriye dönük,
- ‘Kalp merkezi’ ve büyük eğitim hastanesinde
- *Belirgin olmayan* STEMI ve benign erken repolarizasyon EKG’lerin nitelikleri

Electrocardiographic Differentiation of Early Repolarization From Subtle Anterior ST-Segment Elevation Myocardial Infarction

Stephen W. Smith, MD, Ayesha Khalil, MD, Timothy D. Henry, MD, Melissa Rosas, MD, Richard J. Chang, MD,

STEMI veya benign erken repolarizasyon ??

- *Belirgin olmayan* STEMI ve benign erken repolarizasyon EKG'lerin nitelikleri
- STEMI:
  - ST elevasyon daha yüksek
  - R dalgası daha küçük
  - Anterior (V2-V4) derivasyonlarda T/R oranı daha yüksek
  - QTc daha uzun

STEMI veya benign erken repolarizasyon ??

- 143 STEMI EKG'leri, 171 BER EKG'leri incelenmiş
- [Belirgin STEMI hastaları çalışmaya alınmamış]

Primary Exclusion	Derivation Group	Validation Group
Number excluded	61 of 121	151 of 234
STE >5 mm	16	46
Nonconcave morphology	15	21
≥1 mm of summed inferior ST-segment depression	12	31
Anterior ST-segment depression	2	5
Terminal QRS distortion	12	28
T-wave inversion in any of V2–V6	15	26
LBBB or arrhythmia	5	12

ECG Measurement	ER	MI
N	171	143
Age, y	38 (10)	60 (15)
Male, %	86	75
STEJ and STE60, mm		
STEJ V2	1.44 (0.7)	2.21 (1.1)
STEJ V3	1.35 (0.7)	2.08 (1.3)
STEJ V4	1.10 (0.8)	1.60 (1.1)
STE60 V2	2.19 (0.9)	3.14 (1.4)
STE60 V3	2.00 (0.8)	3.15 (1.8)
STE60 V4	1.28 (0.6)	2.41 (1.6)
T-wave and R-wave amplitude, mm, and T:R ratio		
TA V2	6.5 (3.0)	7.1 (3.6)
TA V3	6.8 (2.5)	7.4 (3.9)
TA V4	5.6 (2.3)	6.0 (3.4)
RA V2	5.8 (3.8)	2.5 (2.8)
RA V3	10.8 (6.2)	4.5 (4.5)
RA V4	17.6 (7.4)	7.2 (5.4)
TA_{avg}/RA_{avg} ratio	0.7 (0.4)	3.1 (4.3)
QTc, msec	390 (28)	426 (30)
Other ECG characteristics		
Upright T wave V1, %	46	73
T wave in V1 larger than in V6, %	15	39
V2 concavity†	0.11 (0.05)	0.11 (0.06)
V3 concavity†	0.12 (0.05)	0.11 (0.06)
V4 concavity†	0.15 (0.06)	0.12 (0.06)
Maximum J-wave notching V2–V6, median	0.25	0
Any J-wave notch ≥0.5 mm, %	31	14

STEMI veya benign erken repolarizasyon ??

Table 4. Diagnostic utility of various STEMI voltage criteria in subtle myocardial infarction versus early repolarization, derivation group and validation group combined (n=314; 143 STEMI, 171 ER).*

At Least 2 Consecutive Leads With STE	Location of STE Measurement	LR+ (95% CI)	LR– (95% CI)
1) ≥1 mm V1–V6	STEJ	1.0 (0.7–1.5)	0.9 (0.5–1.4)
	STE60	1.0 (0.9–1.0)	5.0 (0.6–45)
2) ≥2 mm in any of V1–V3 or ≥1 mm V4–V6[19]	STEJ	1.4 (1.1–1.6)	0.7 (0.5–0.9)
	STE60	1.2 (0.9–1.5)	0.6 (0.4–0.9)
3) ≥1 mm V1 or V4–V6, or ≥2 mm in V2–V3	STEJ	1.3 (1.0–1.5)	0.7 (0.6–0.9)
	STE60	1.2 (0.9–1.5)	0.5 (0.3–0.8)
4) ≥1 mm V1 or V4–V6, or ≥2 mm in V2–V3 (men) or ≥1.5 mm in V2–V3 (women)	STEJ	1.3 (1.0–1.6)	0.7 (0.5–0.9)
	STE60	1.1 (0.8–1.5)	0.5 (0.3–0.8)
5) ≥1 mm in V1 or V4–V6, or ≥2 mm in V2–V3 (men) or ≥2.5 mm in V2–V3 (men <40 y) or ≥1.5 mm in V2–V3 (women)[18]	STEJ	1.5 (1.2–1.7)	0.6 (0.3–0.8)
	STE60	1.2 (0.9–1.6)	0.3 (0.2–0.6)
6) ≥1 mm in V5–V6 or ≥2 mm in V1–V4	STEJ	1.7 (1.4–2.0)	0.7 (0.5–0.9)
	STE60	1.3 (1.0–1.6)	0.5 (0.4–0.8)
ECG criterion: STEMI if >23.4: (1.196×STE60 V3)+(0.059×QTc)–(0.326×RA V4)		**9.2 (8.5–10)**	**0.1 (0.08–0.3)**

STEMI veya benign erken repolarizasyon ??

- Hesaplama:

[1,196 x V3’de J noktasından 60 msan sonra STE(mm)]

+

[0,059 x QTc (millisan)]

+

[0,326 x V4’te R dalgasının büyüklüğü (mm)]

=

>23,4 ise STEMI ≤23,4 ise benign erken repol.

STEMI veya benign erken repolarizasyon ??

- 47 yaşında erkek, göğüs ağrısı…

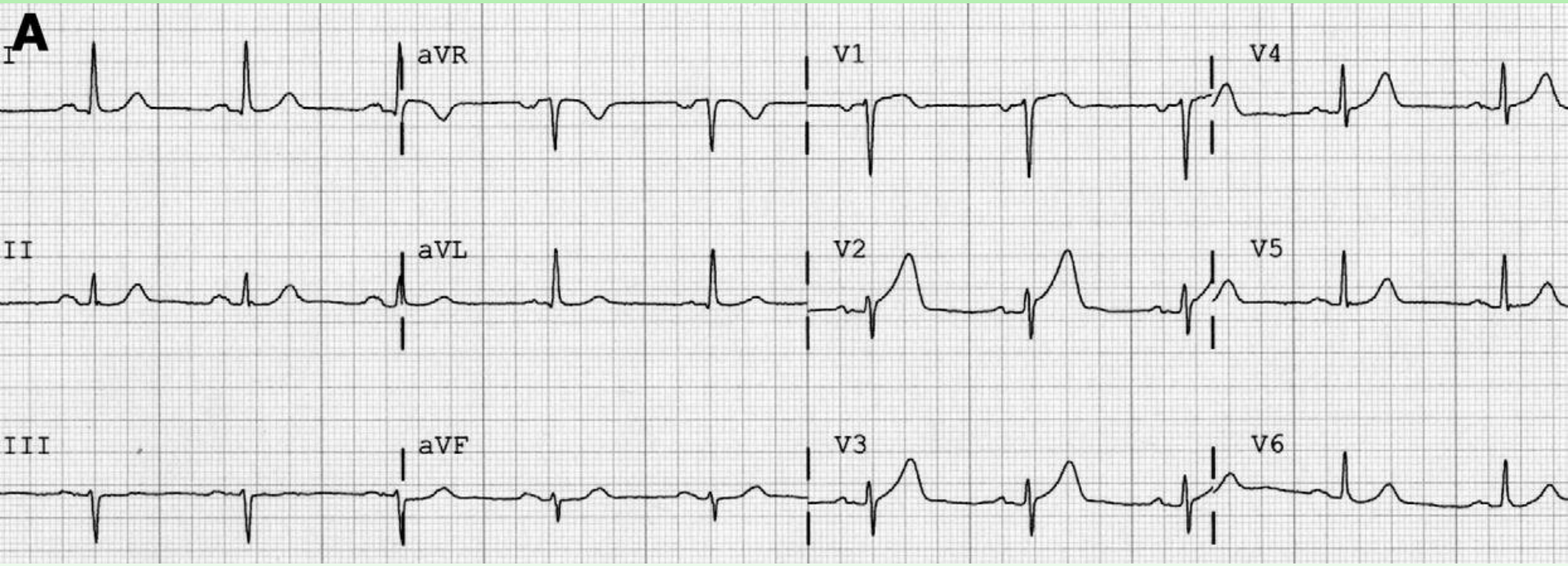

STEMI veya benign erken repolarizasyon ??

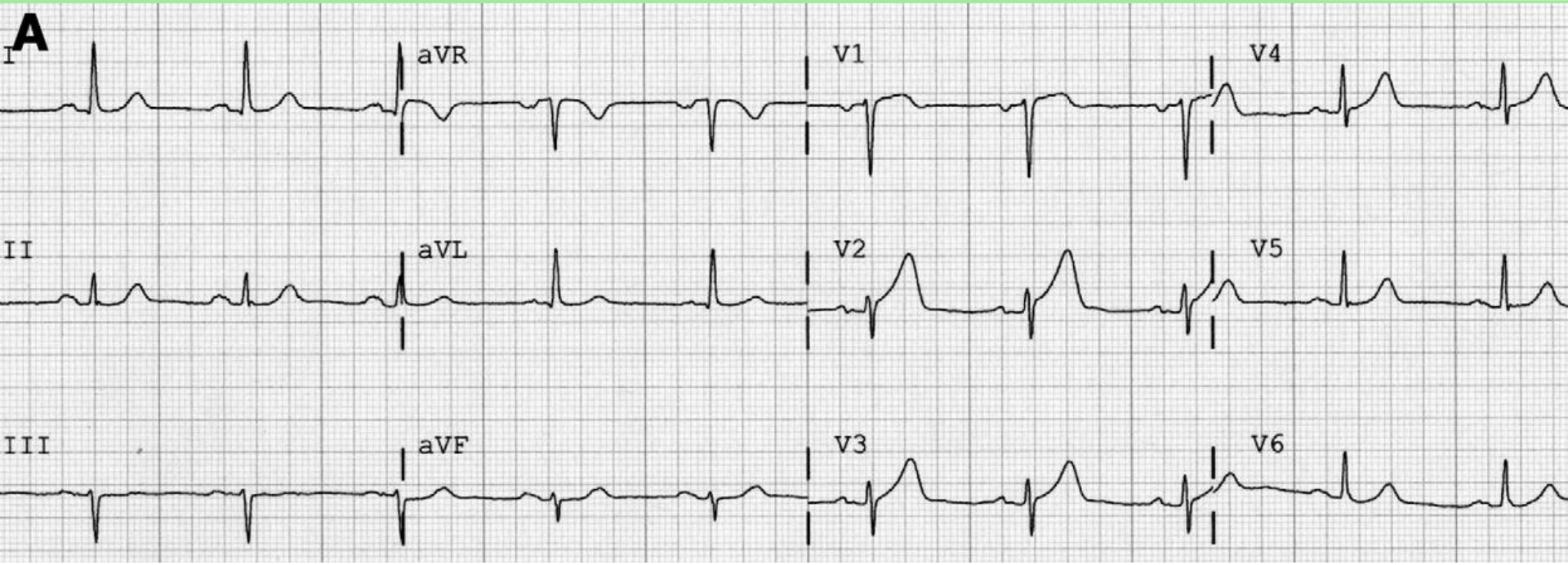

A, ECG of a 47-year-old man with chest pain caused by early acute left anterior descending artery occlusion. The physicians did not recognize it. Computerized QTc=411 ms. ECG criterion: (1.196×STE60 in V3)+(0.059×QTc)–(0.326×RA in V4)=1.794+24.249–2.282=23.761. Value greater than 23.4 correctly predicts STEMI. STEMI voltage criteria: Criterion 1 (≥1 mm in 2 consecutive leads of V1 to V6) correctly predicts STEMI. Rules 2 to 6 incorrectly predict ER.

STEMI veya benign erken repolarizasyon ??

- 34 yaşında erkek, göğüs ağrısı

STEMI veya benign erken repolarizasyon ??

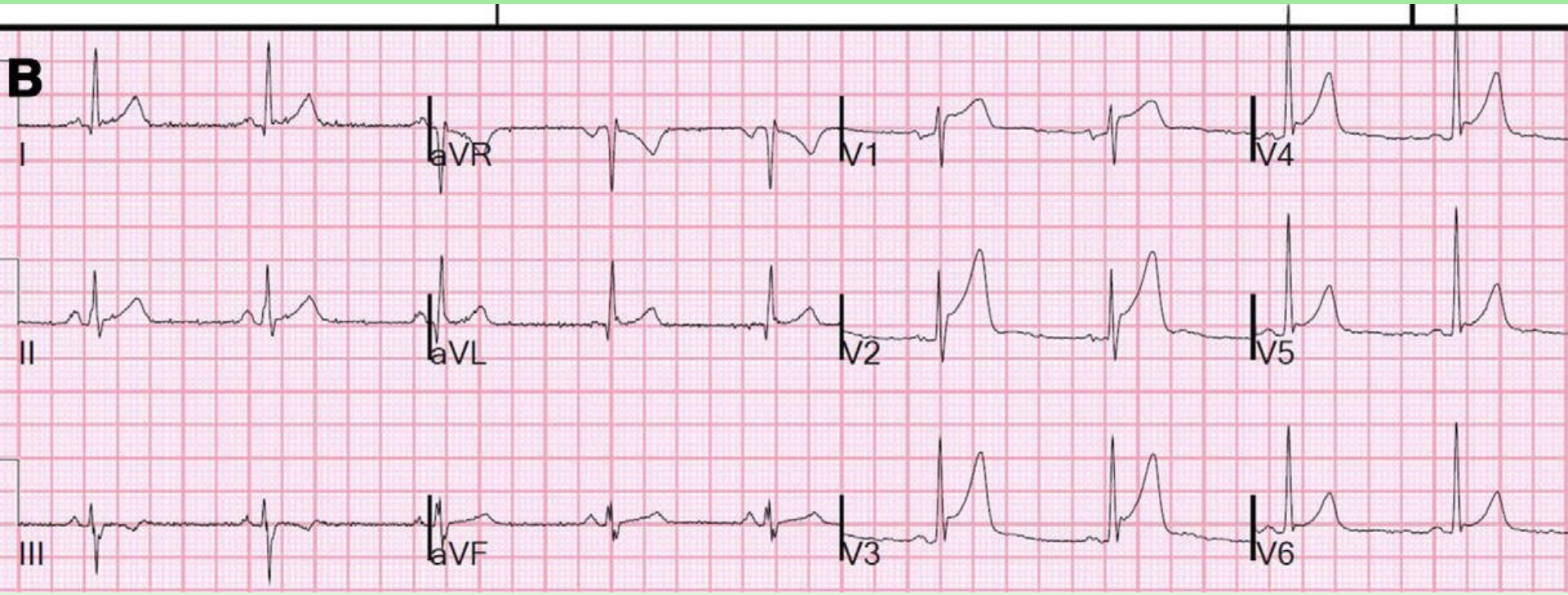

B, ECG of 34-year-old man with chest pain ruled out for myocardial infarction. Computerized QTc=371 ms. ECG criterion: (1.196×3.5)+(0.059×371)–(0.326×19)=4.186+21.889–6.194=19.881. Value less than 23.4 correctly predicts ER. STEMI voltage criteria: All criteria 1 to 6 incorrectly predict STEMI.

STEMI veya benign erken repolarizasyon ??

- Hesaplama:

[1,196 x V3'de J noktasından 60 msan sonra STE(mm)]

+

[0,059 x QTc (millisan)]

+

[0,326 x V4'te R dalgasının büyüklüğü (mm)]

=

>23,4 ise STEMI

≤23,4 ise benign erken repol.

	ER in lateral leads ERS Type 1	ER in inferior or infero-lateral leads ERS Type 2	Global ER ERS Type 3	Brugada Syndrome
Anatomic Location responsible for chief EP manifestations	Antero-lateral left ventricle	Inferior left ventricle	Left and right ventricles	Right ventricle
Leads Displaying J point/ J-wave abnormalities	I, V4–V6	II, III, aVF	Global	V1–V3
Response of J wave amplitude/ST Elevation to: Bradycardia or pause Na+ channel blockers	Increase Little or no change	Increase Little or no change	Increase Little or no change	Increase Increase
Sex Dominance	Male	Male	Male	Male
VF	Rare Commonly seen in healthy men and athletes[11,31,51]	Yes[21,23]	Yes, Electrical Storms[7, 27]	Yes
Response to Quinidine	Normalization of J point elevation and inhibition of VT/VF	Normalization of J point elevation and inhibition of VT/VF	Limited data; Normalization of J point elevation and inhibition of VT/VF	Normalization of J point elevation and inhibition of VT/VF
Response to Isoproterenol	Normalization of J point elevation and inhibition of VT/VF	Normalization of J point elevation and inhibition of VT/VF	Limited data;	Normalization of J point elevation and inhibition of VT/VF
Gene Mutations	*CACNA1C, CACNB2B*[57]	*KCNJ8*[56], *CACNA1C, CACNB2B*[57]	*CACNA1C*[57]	*SCN5A, CACNA1C, CACNB2B, GPD1-L, SCN1B, KCNE3,*

BER mi perikardit mi?

- V6 derivasyonda kaba bir hesaplama:
  - Perikardit: ST elevasyon / T dalgasının yüksekliği > 0,25
  - Benign erken repolarizasyon:
    ST elevasyon / T dalgasının yüksekliği < 0,25

BER mi perikardit mi?

- V6 derivasyonda kaba bir hesaplama:
  - Perikardit: ST elevasyon / T dalgasının yüksekliği > 0,25
  - Benign erken repolarizasyon:
    ST elevasyon / T dalgasının yüksekliği < 0,25

BER mi perikardit mi?

- V6 derivasyonda kaba bir hesaplama:
  - Perikardit: ST elevasyon / T dalgasının yüksekliği > 0,25
  - Benign erken repolarizasyon:
    ST elevasyon / T dalgasının yüksekliği < 0,25
    0,1 mV / 0,6 mV
    0,16 BER

BER mi perikardit mi?

- V6 derivasyonda kaba bir hesaplama:
  - Perikardit: ST elevasyon / T dalgasının yüksekliği > 0,25
  - Benign erken repolarizasyon:
    ST elevasyon / T dalgasının yüksekliği < 0,25

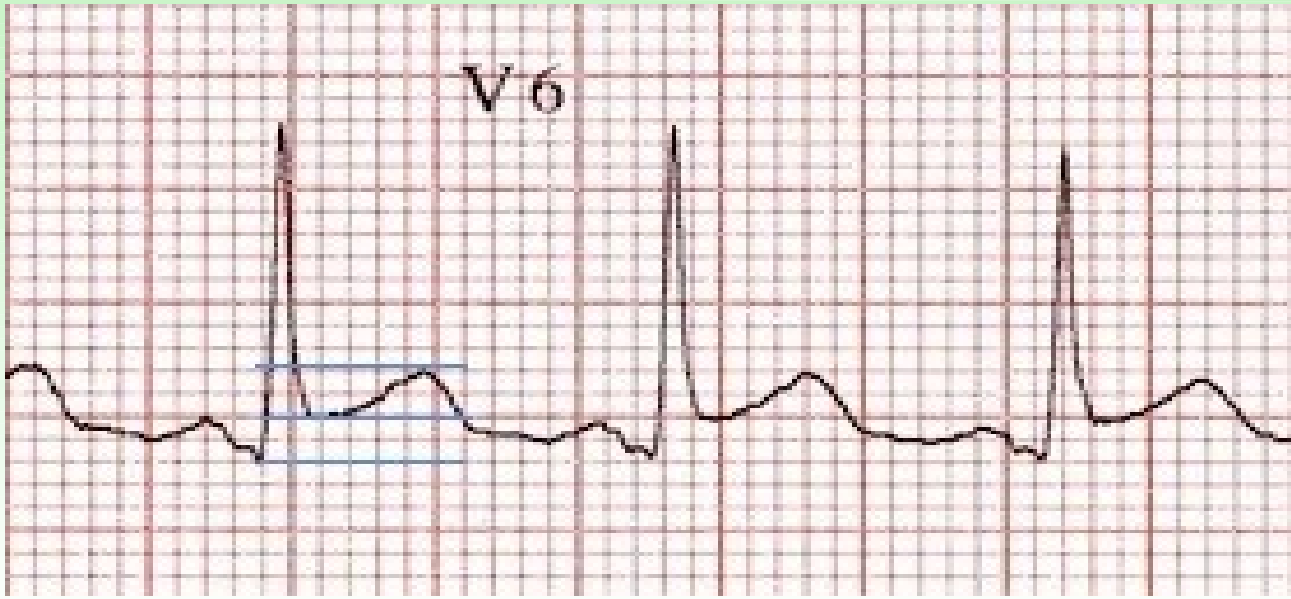

BER mi perikardit mi?

- V6 derivasyonda kaba bir hesaplama:
  - Perikardit: ST elevasyon / T dalgasının yüksekliği > 0,25
  - Benign erken repolarizasyon:
    ST elevasyon / T dalgasının yüksekliği < 0,25

0,2 mV / 0,4 mV

0,5 perikardit

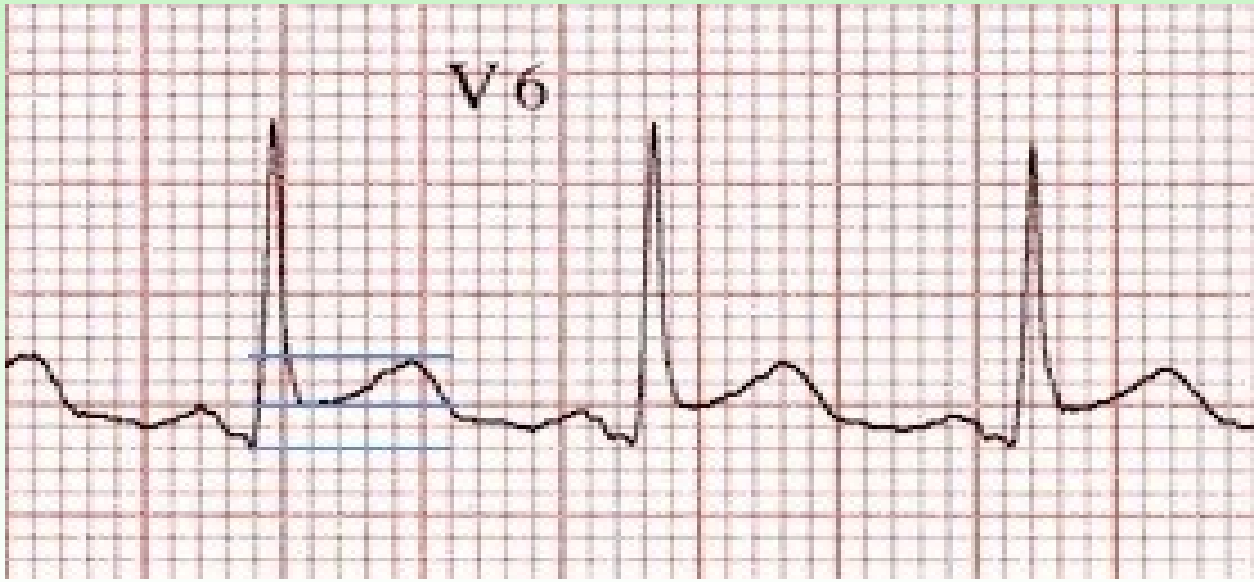
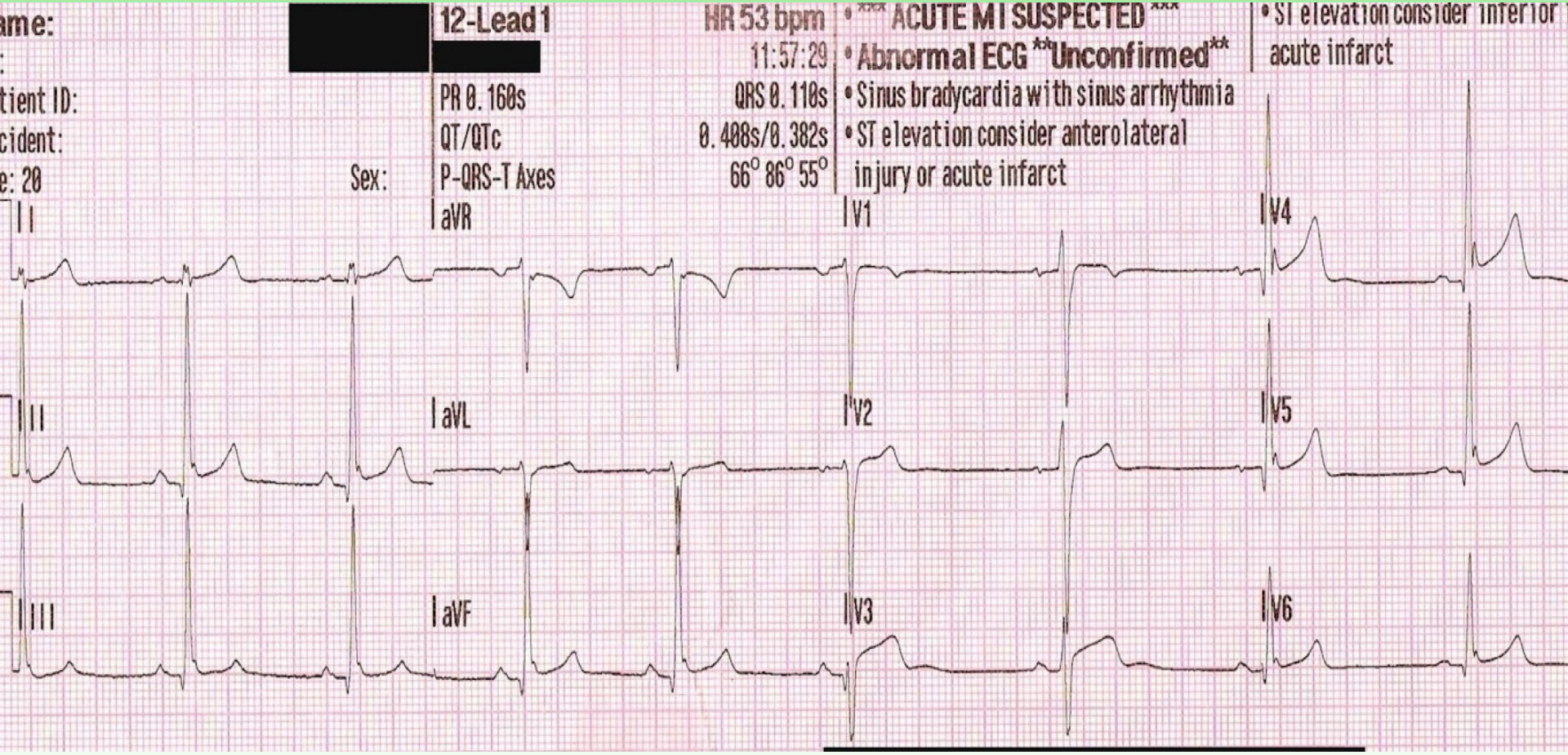
STEMI mi yoksa benign erken repolarizasyon mu?