Havayolu
Hızlı Ardışık Entübasyon

Doç Dr Murat ERSEL
Ege Üniversitesi Tıp Fakültesi
Acil Tıp AD
2011

Sunu Planı

- Havayolu Yönetimi
- Havayolu Değerlendirme
- Havayolu Ekipmanları
- Zor Havayolu Yönetimi
- Hızlı Ardışık Entübasyon

Öğrenme Hedefleri

- Havayolu açma manevraları
- Havayolu değerlendirmesi – zor havayolu
- Endotrakeal entübasyon endikasyonları
- Hızlı ardışık entübasyon adımları
- Hızlı ardışık entübasyonda kullanılan malzeme ve ilaç uygulamaları

Havayolu Yönetimi

- Temel bileşenleri:
  - Değerlendirme
  - Uygulama ve havayolunu koruma
  - Etkin oksijenizasyon ve ventilasyon
- İstenen zamanda yapılan havayolu yönetimi adeta hayat ile ölüm arasındaki ince çizgidir.

Havayolu / Ventilasyon : Amaçlar

- Akut havayolu tıkanıklığı
- Havayolu teknikleri
  - Havayolu açma manevraları
  - Orotrakeal & nazotrakeal entubasyon
  - İğne krikotiroidektomi / jet ventilasyon
  - Alternatif zor havayolu teknikleri
  - Cerrahi krikotiroidektomi
- Oksijen vermek ve ventilasyon için kullanılan aletleri bilin
  - Maskeler, balon-valv-maske, mekanik ventilatörler

Havayolu Yönetiminin Önemi

- Havayolu tıkanıklığı; hastaları en hızlı öldüren nedendir.
- Havayolu yönetimi acil hasta bakımında her zaman ilk basamak olmalıdır.

Havayolu tıkanıklığının spesifik nedenleri

- Baş pozisyonu
- Kan
- Kusma
- Yabancı cisim
- Dış bası
- Boyun hematomları
- Boyun abseleri
- Havayolu duvar ödemi

Havayolu tıkanıklığının belirtileri (“Odaya Girer Girmez” bakılacaklar)

- Bilinç kapalı
- Sessiz (Konuşamayan)
- Çekilmeler
- Sternal, interkostal, subkostal
- Zayıf ya da yüzeysel solunum
- Siyanoz ya da kül rengi cilt
- “Gürültülü" ya da “hırıltılı" solunum
- Stridor

Havayolu Yönetiminde Önlemler

- Eğer hastanın boyun travması şüphesi varsa: mutlaka havayolu yönetimi sırasında boyun immobilizasyonu yapın
- Boynu germekten / oynatmaktan kaçının

Havlu, boyunluk ve eller ile ideal boyun immobilizasyonu

Havayolu Açma Manevraları

- Alın / Boyun manevrası
  - Boyun yaralanması varsa asla yapma
- Alın / Çene manevrası
- Çene yükseltme manevrası
- Orofarinks & nazofarinksin aspirasyonu
- Magill forceps ile orofarengial yabancı cisimlerin çıkarılması
- Her zaman havayolu manevraları ile eş zamanlı oksijen vermeye başlayın

Alın/Boyun manevrası

Non – İnvazif Alternatif Havayolu Açma Yöntemleri

- **Baş geriye – Çene yukarı**
  - (Head Tilt Chin Lift)
- Amaç:
  - Dil kökünü kaldırmaktır
  - Travmada uygulanmaz
  - Baş bir elle alından geri itilir
  - Diğer elle çene kaldırılır

Figure 2.4
Head tilt with chin lift.

Non – İnvazif Alternatif Havayolu Açma Yöntemleri

- **Çene itme**
  - (Jaw – Thrust)
  - Travmada tercih edilir
  - Çene her iki elle angulus mandibuladan öne doğru kaldırılır
  - Başparmaklarla ağız açılır

Figure 2.5
Jaw thrust without head tilt.

Değerlendirme
Zor Havayolu Bulguları

- Maksillofasiyal travma
- Orofarengeal yanık
- Kısıtlı ağız açıklığı
- Anatomik varyasyonlar
- 3-3-2 kuralı
- LEMON
  - Look
  - Evaluate
  - Mallampati
  - Obstruction
  - Neck

Zor Havayolu

- Ventilasyonun
- Laringoskopinin
- Trakeal entübasyonun sağlanamadığı

  – **Anatomik veya Klinik durumlar**

- Zor entübasyon sıklığı % 1 – 2
- Her zaman bir B planı OLMALI !

Zor Havayolu

- ET yerleştirilmesi için 3'ten çok girişim
- ET yerleştirilmesi için 10 dakikadan çok zaman
- Direkt laringoskopi yapılamıyorsa
- Dışarıdan basıya rağmen glottisin bir kısmı ya da tamamı görülemiyorsa

Zor Havayolu

- Anatomiyi önceden kontrol etmek, hekimi olası sorunlara karşı hazırlıklı kılar
- Uygun malzeme seçimini sağlar
- Hastayı entübasyonun neden olacağı travmalardan korur

Özel bulguların değerlendirilmesi

- Ağızın açılmasında kısıtlılık
- Mikrognati
- Makroglosi
- İleri çıkık ön dişler
- Kısa ve kalın boyun
- Tiromental mesafe
- Aşırı şişman
- Boyun hareketliliği

3-3-2 Kuralı

- Ağız içine 3 – ağız açıklığı yeterli
- Mentum-hyoid kemik 3 – mandibula dili taşıyacak kadar büyük
- Hyoid – troid kıkırdak 2 –
- Yeterli boyun uzunluğu, yüksek yada önde yerleşimli larinks olmadığını gösterir.

Zor Havayolu

- Class 1:Yumuşak damak, uvula, farenks ve pililer görülüR.
- Class 2:Yumuşak damak, uvula ve farenks görülür
- Class 3:Yumuşak damak ve uvula tabanı görülür
- Class 4:Sadece sert damak görülür

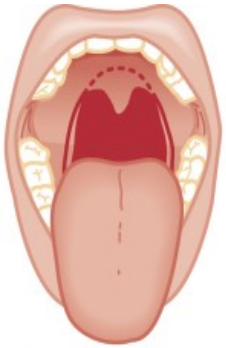

Class I: soft palate, uvula, fauces, pillars visible

No difficulty

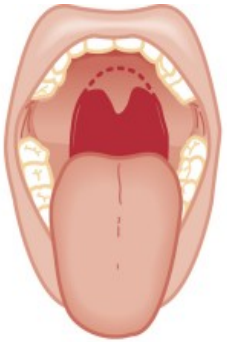

Class II: soft palate, uvula, fauces visible

No difficulty

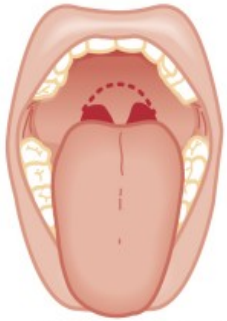

Class III: soft palate, base of uvula visible

Moderate difficulty

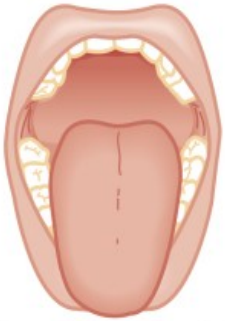

Class IV: hard palate only visible

Severe difficulty

Zor Havayolu Nedenleri

- Panik olunmamalı
- Entübasyon başarısızlığının nedeni hızla gözden geçirilmeli
  - Laringoskop bleydini değiştir
  - Tüpü değiştir
- Hastanın baş ve boyun pozisyonu yeniden değerlendirilir ?
  - Tekrar pozisyon ver
  - Başın altına yükselti koy (Koklama Pozisyonu)
- Alternatif Havayolu Açma Yöntemlerini kullan

Temel Havayolu Araçları (üst havayolunu açık tutmaya yarar)

- Orofaringeal airway
  - Bilinci açık hastada kullanmayın (öğürme ve kusmaya neden olur)
- Nasofaringeal airway
  - Orta yüz travması olan hastada kullanmayın (kırık yerinden beyne gidebilir)
  - Ciddi koagulapatilerde (kanamaya yol açabilir) ve çocuklarda (büyük adenoidlerden kanamaya yol açabilir) relatif kontrendikedir

Non – İnvazif Alternatif Havayolu Açma Yöntemleri

- Oral airway'ler

  - Eğri, içi boş dilin üzerine yerleştirilen plastik cihaz
  - Distal parçasının ucu dil kökünün arkasına yerleşerek obstruksiyonu önler.
  - Büyüklüğü ağız köşesinden mandibula köşesine kadar olan mesafe ile belirlenir

Non – İnvazif Alternatif Havayolu Açma Yöntemleri

- Oral airway'ler
  - ❑ Dilin geri kaçmasını engeller
  - ❑ Trismus ya da nöbet vakalarında tüpün ısırılmasını engeller,
  - ❑ Yalnızca gag refleksinin olmadığı hastalarda kullanılır

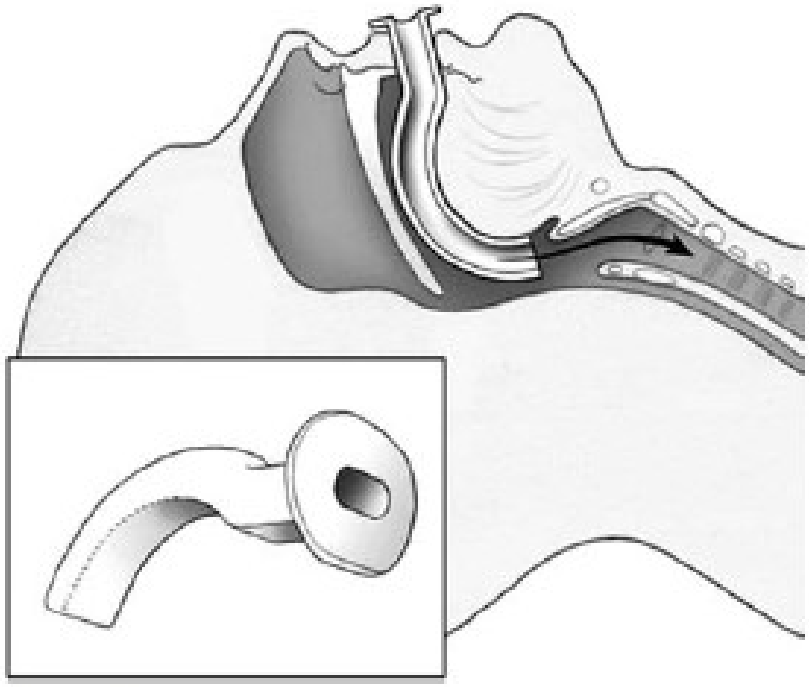

Figure 2.6
Oropharyngeal airway.

Non – İnvazif Alternatif Havayolu Açma Yöntemleri

- Oral airway'ler
- Uygulama
- Hastanın ağzı açılır ve ağız içinde yabancı cisim, kan, kusmuk varsa temizlenir

Orofaringeal havayolu

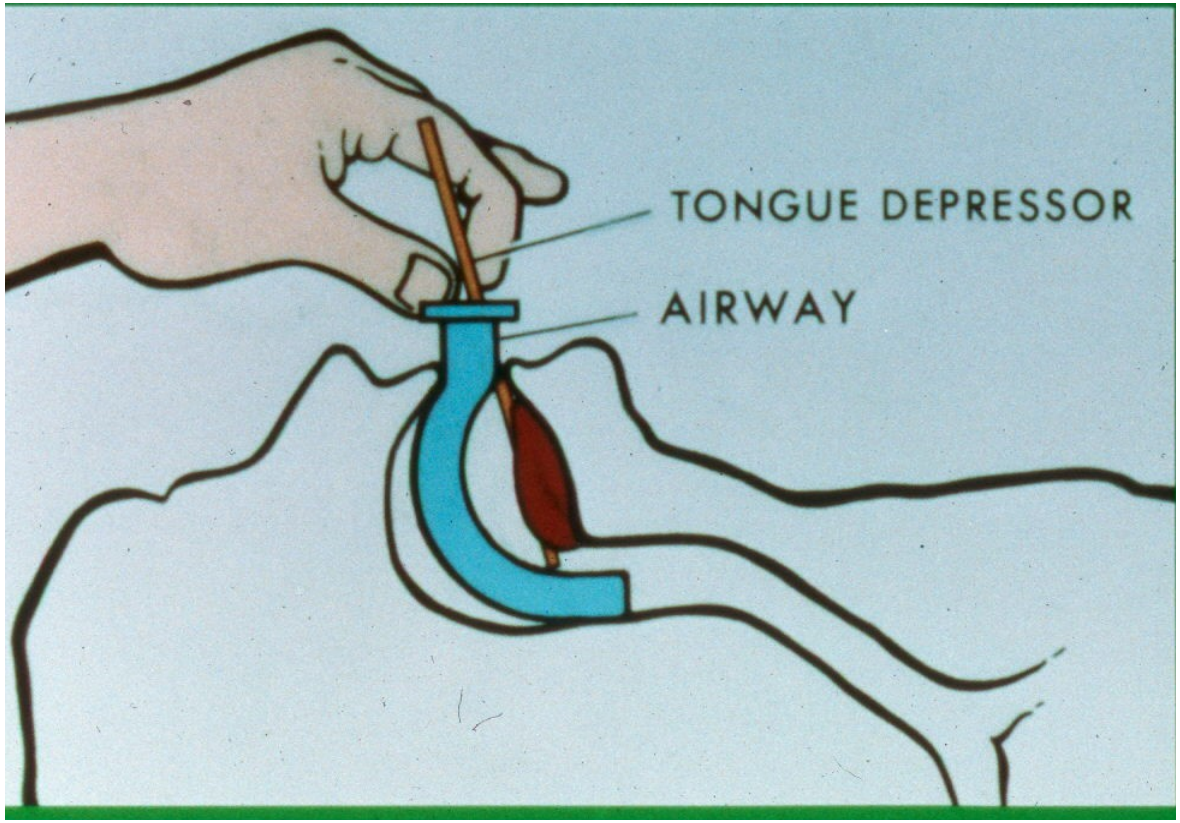

Orofaringeal havayolu

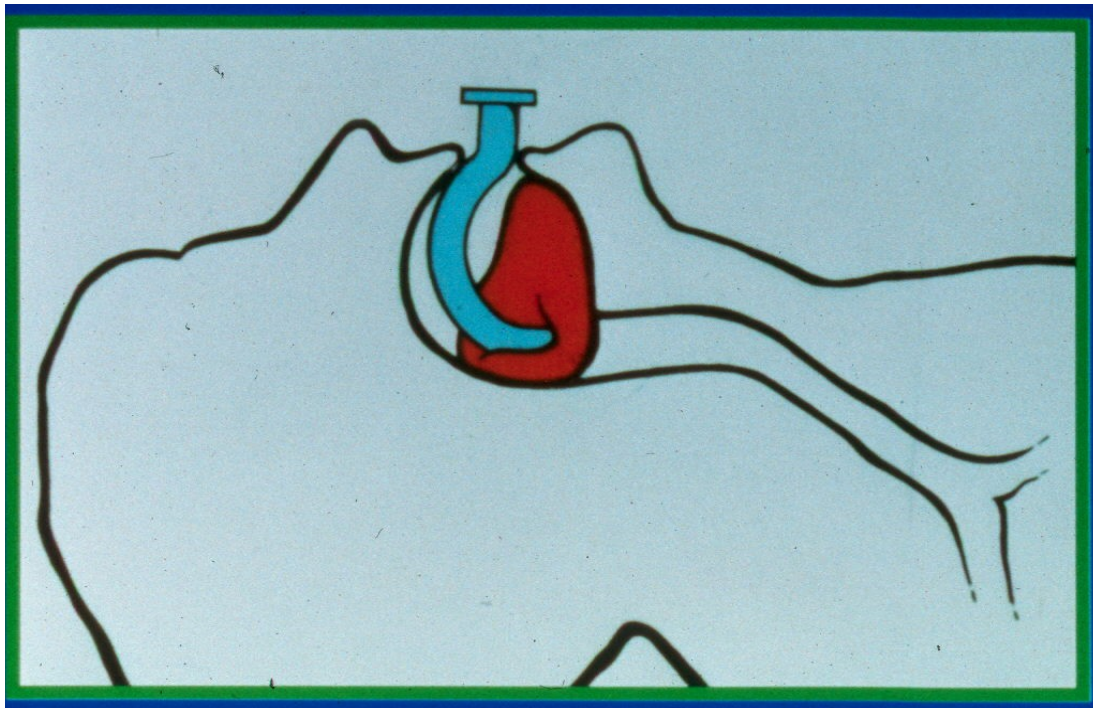

Bunu yapmayın

Nazofaringeal Havayolu



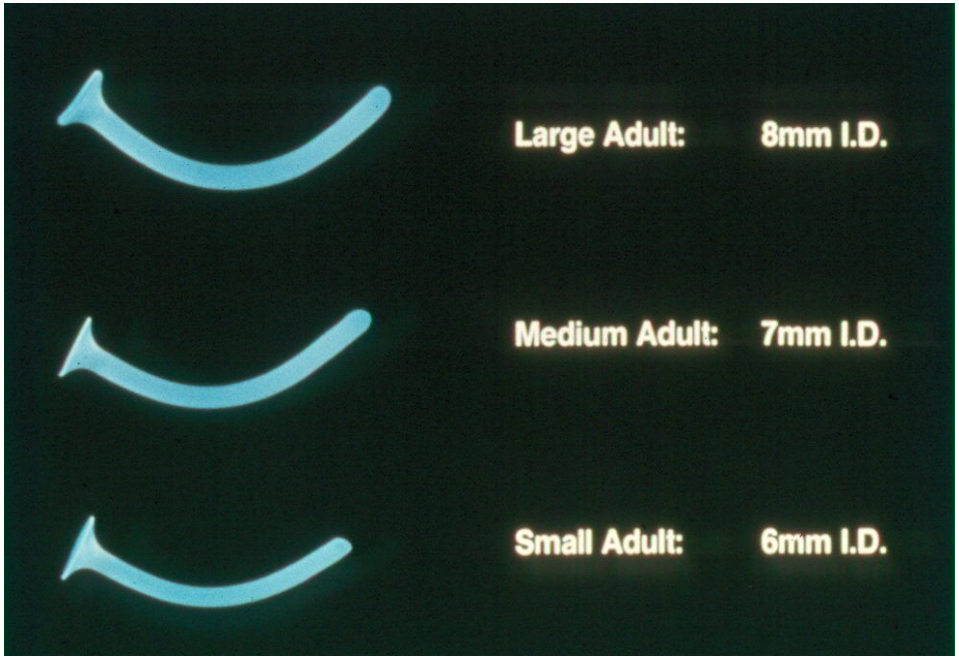

Oksijenizasyon ve Ventilasyon

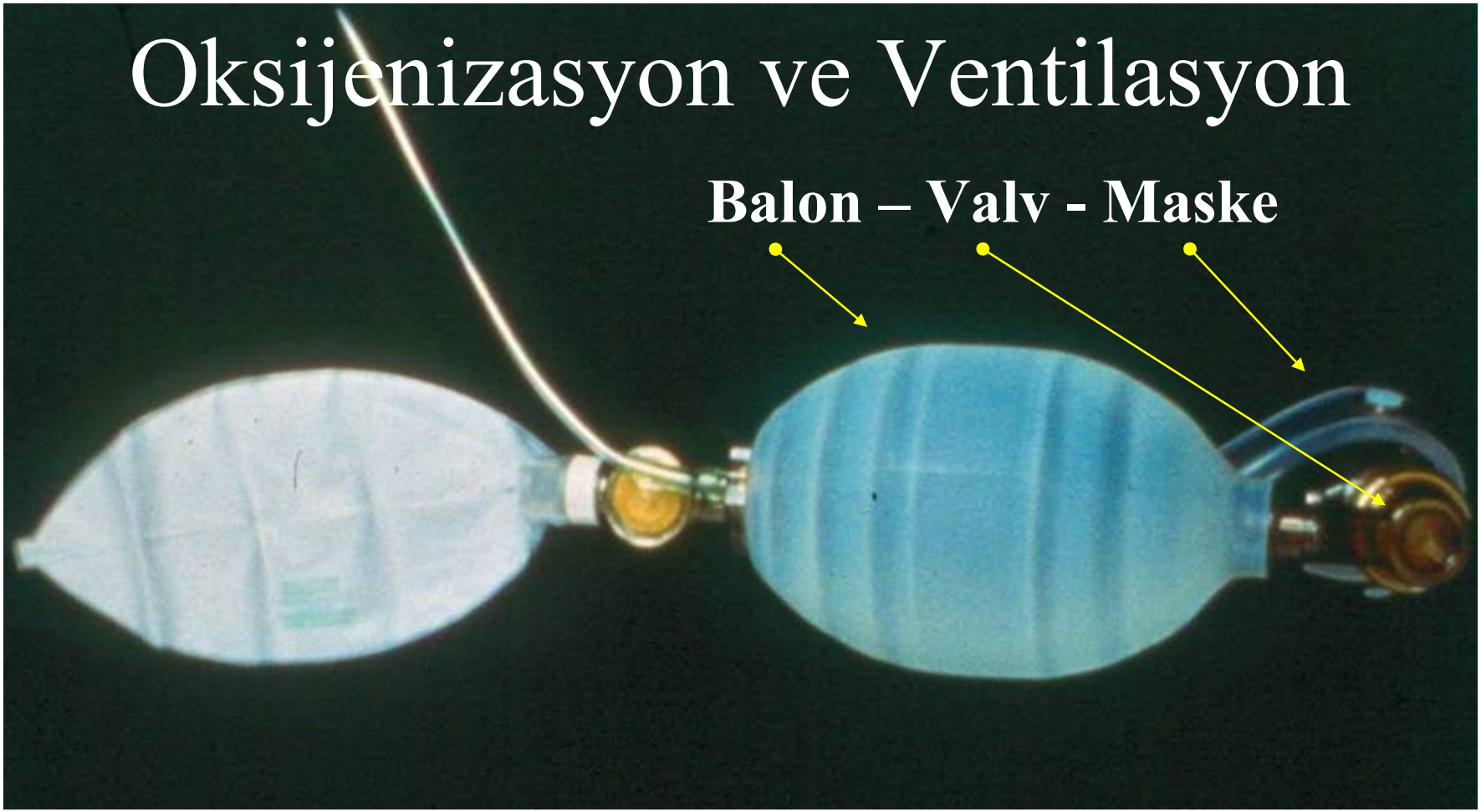

Hastaya %60 konsantrasyondan fazla oksijen verebilmek için rezervuar mutlaka gereklidir

Oksijen; ne kadar oksijen?

Oksijen Aracı	Oksijen Saturasyonu
Nazal kanül (2-6 l/dk)	% 25 - 45
Yüz maskesi (6-10 l/dk)	% 40 - 60
O_2 rezervuarlı yüz maskesi	% 60 - 98

Non – İnvazif Alternatif Havayolu Açma Yöntemleri

- Bag Valve Mask Cihazı
- Öncesinde airway takılmalıdır
- Tek yada iki kişi ile uygulanabilir
- Baş ve işaret parmakları ile maske yüze oturtulur
- Diğer parmaklarla çene altından kavranır
- 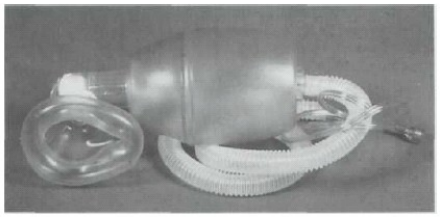

FIG. 18-4. Bag-valve-mask unit.

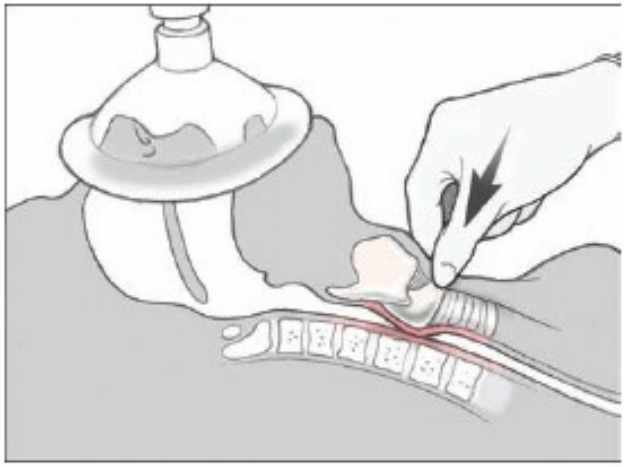

Figure 2.9
Cricoid pressure (Sellick's maneuver).

Non – İnvazif Alternatif Havayolu Açma Yöntemleri

İleri Havayolu Gereksinimi

İleri havayolu yönetimi “havayolu açıklığı ve koruma” sağlar.

İleri havayolu yönetimi gerektiren 5 ana durum:

1. Ventilasyon ve oksijenizasyonda yetersizlik
2. Havayolunu koruyamama
3. Hastanın klinik durumunda kötüleşme riski bulunması
4. Tedavi gereksinimi nedeniyle
5. Havayolu koruma ve güvenliği için

Kime ve Ne Zaman?

1. GCS ≤8 olan hastalar
2. Stuporda olan TCA zehirlenmeleri
3. Pulmoner kontüzyonlu politravmalar
4. Pozitif periton lavajı olan politravmalar
5. GKS≤10, politravmalı hastalar
6. Alkol entoksikasyonu olan politravmalar

Kime ve Ne Zaman?

- Kardiyak arrest
- Bilinç bozukluğu,
- Solunum depresyonu,
- Solunum iş gücü fazlalığı,
- Genel durum bozukluğu,
- Şok,
- Zehirlenmeler,
- Yüksek doz ilaç alımı,
- Kafa travması ve her türlü KİBAS....vb

Sorunu Entübasyon Yapmadan Çözmek Mümkün mü?

- Eğer başa, boyna pozisyon vererek, orofarengeal ya da nazofarengeal airway kullanarak bu sorunu çözmek mümkün ise entübasyon gereksizdir
  - Örn. opiad intoksikasyonu
  - Nöbet düşünülen ileri dispneik hasta

Hızlı Ardışık Entübasyon

- Hızlı ardışık entübasyon tanımlanmış aşamalar ile uygulanan endotrakeal entübasyon işlemidir.
- Midesi boş olmayan acil hastalarında aspirasyon riski artar.
- Ayrıca daha önce uygulanan balon-valv-maske solunumu bu riski daha da arttırır.
- Bu nedenle işlem öncesi yeterli oksijenizasyon, amnezi için sedasyon sağlayan bir indüksiyon ajanı ve paralizi sağlayan hızlı etkili nöromuskuler bloker ile birlikte entübasyon uygulanır.

Endotrakeal Entubasyonun Avantajları

1. Havayolunu aspirasyondan korur
2. Ventilasyon ve oksijenizasyonu kolaylaştırır
3. Trakeadan doğrudan aspirasyona olanak sağlar
4. Resusitatif ilaçlar için alternatif yoldur
5. Ventilasyon sırasında gastrik dolmayı önler
6. Ödem yada basıya karşı havayolu güvence altına alır

Endotrakeal Entübasyonun Komplikasyonları

1. Özefagus entübasyonu : fark edilmez ise öldürür.
2. Sağ /sol ana bronş entübasyonu : diğer Ac'de kollaps
3. Pnömotoraks
4. Orofarengeal kanama
5. Vokal kord yaralanması
6. Diş kırılması; diş kırıkları aspire olabilir.
7. Kusma ve aspirasyon
8. Unstabil boyun yaralanmasının hareket ettirilmesi

Endotrakeal Entubasyon Hazırlığı

Aspiratörün hazır ve çalışır olduğundan emin olun

- **Yankauer (geniş delikli) kateter**
- **Fleksibl kateter**

Endotrakeal tüp (ETT) boyunu belirleyin

- **En az 2 “yakın” numara yakınızda olsun**

Sitile ve şırınga hazır olsun (ETT içinde hazır sitile, tüpü yönlendirebilmek için erişkin ve çocuklarda önerilir)

Ekipman kontrolü

- **Laringoskobun ışığı yanıyor mu, ETT balonu (cuff) sağlam mı**

Balon-valv-maske (BVM) hazır ve oksijene bağlı olmalı

İlaçlar hazır ve çekili olmalı

Steteskop hazır olmalı

Endotrakeal Entubasyon hazırlığı



Aspirasyon cihazı ve sondası entübasyondan önce hazır olmalıdır

Endotrakeal Entubasyon Hazırlığı

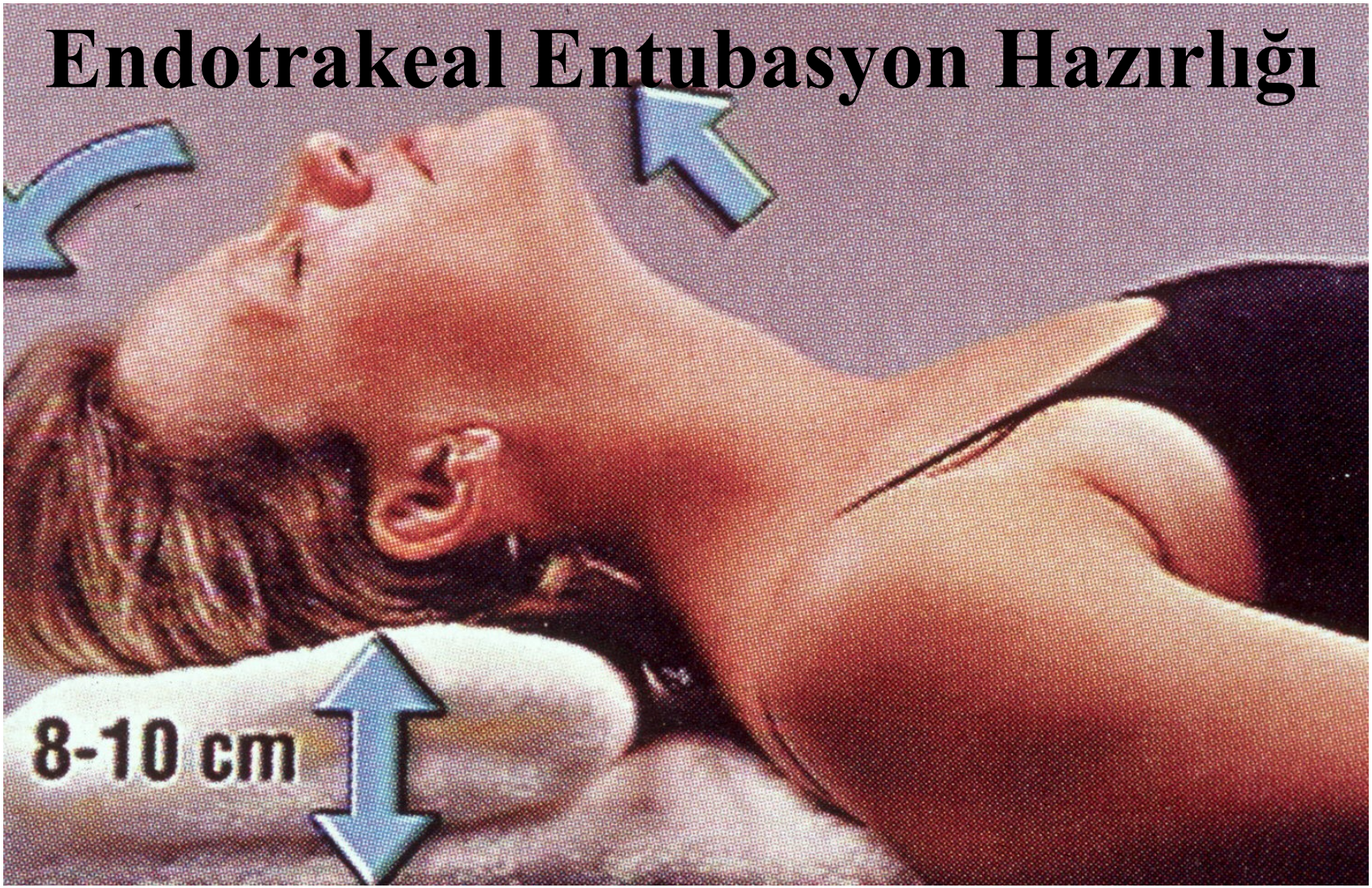

Entübasyon için ideal ense pozisyonu

(boyun travması olmadığı varsayılan)

Endotrakeal Entubasyon hazırlığı

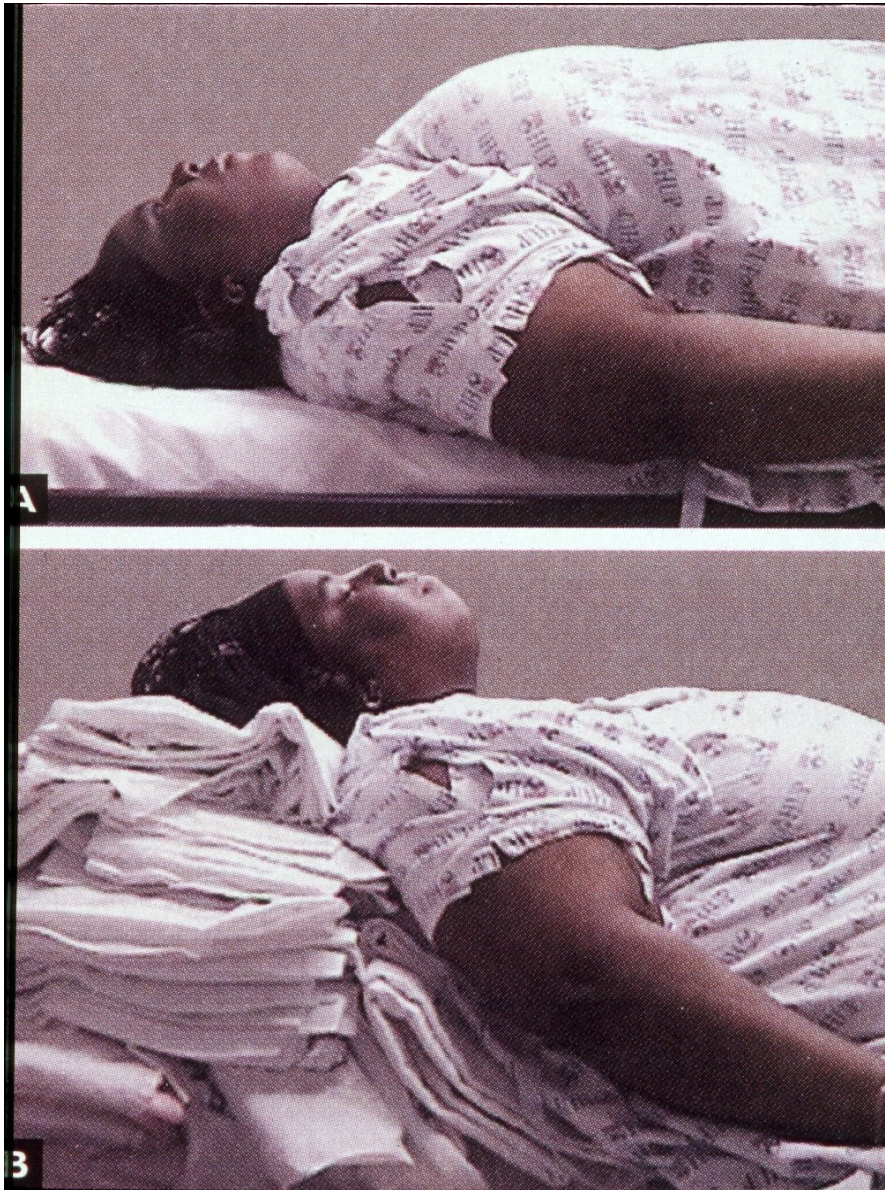

Obez hastalar için ekstra yastık ve çarşaflar boyun pozisyonu için kullanılabilir

Malzeme

- Laringoskop
- Blade – Eğri (Macintosh) ve Düz (Miller, vb)
- Endotrakeal tüp
- Lubricant – Steril
- 10 cc şırınga
- Sargı bezi
- Kılavuz

- Oksijen
- Ambu – Maske
- Pulse oksimetre
- Aspiratör
- Kardiyak monitör
- Steteskop
- Airway
- Resusitatif ilaçlar
- Cerrahi havayolu seti

Endotrakeal entübasyon seti

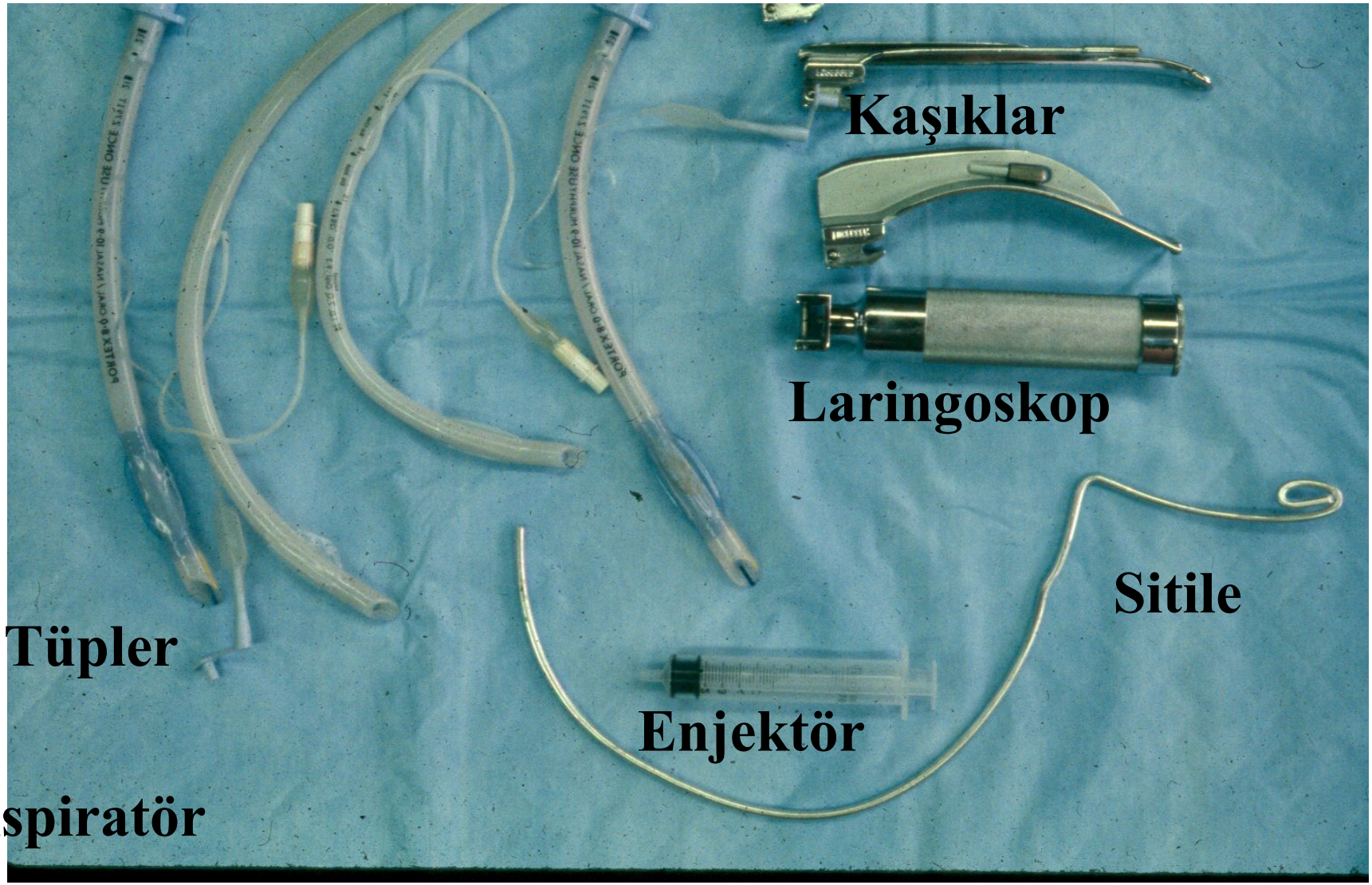

Hazır olması gereken entübasyon seti

Laringoskop Kaşıklarının Seçimi

Düz kaşık (*Miller*) epiglottis'i <u>doğrudan</u> kaldırmak için kullanılır

- **Özellikle yumuşak epiglottisi sık olan çocuklarda daha iyi olabilir**

Eğri kaşık (*Macintosh*) vallekulaya girip <u>dolaylı</u> olarak epiglottisi kaldırmak için kullanılır.

Laringoskop

- Temel olarak iki tip tiptir
  - **Eğri bleydler (Macintosh):**
    - Epiglotu indirekt olarak eleve eder
    - daha iyi tolere edilir ve daha az travmatiktir.
    - Genellikle tercih edilir.
  - **Düz bleydler (Miller):**
    - Epiglotu direkt olarak eleve eder,
    - daha travmatik olmakla beraber görüş alanı daha iyidir.
    - Genellikle çocuklarda tercih edilir.

Airway Equipment

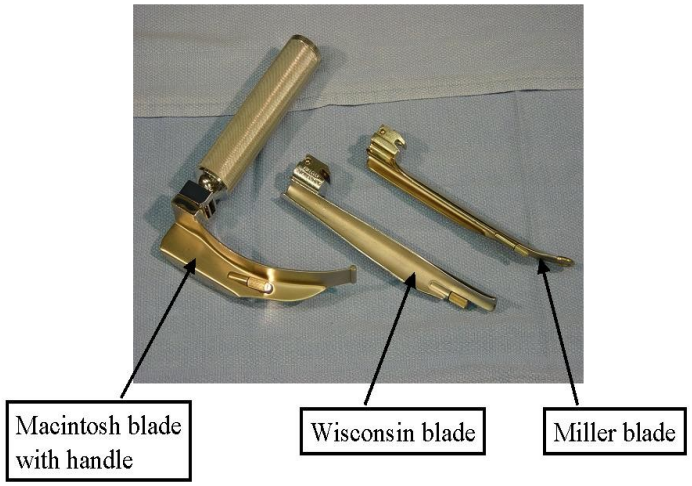

Laringoskop

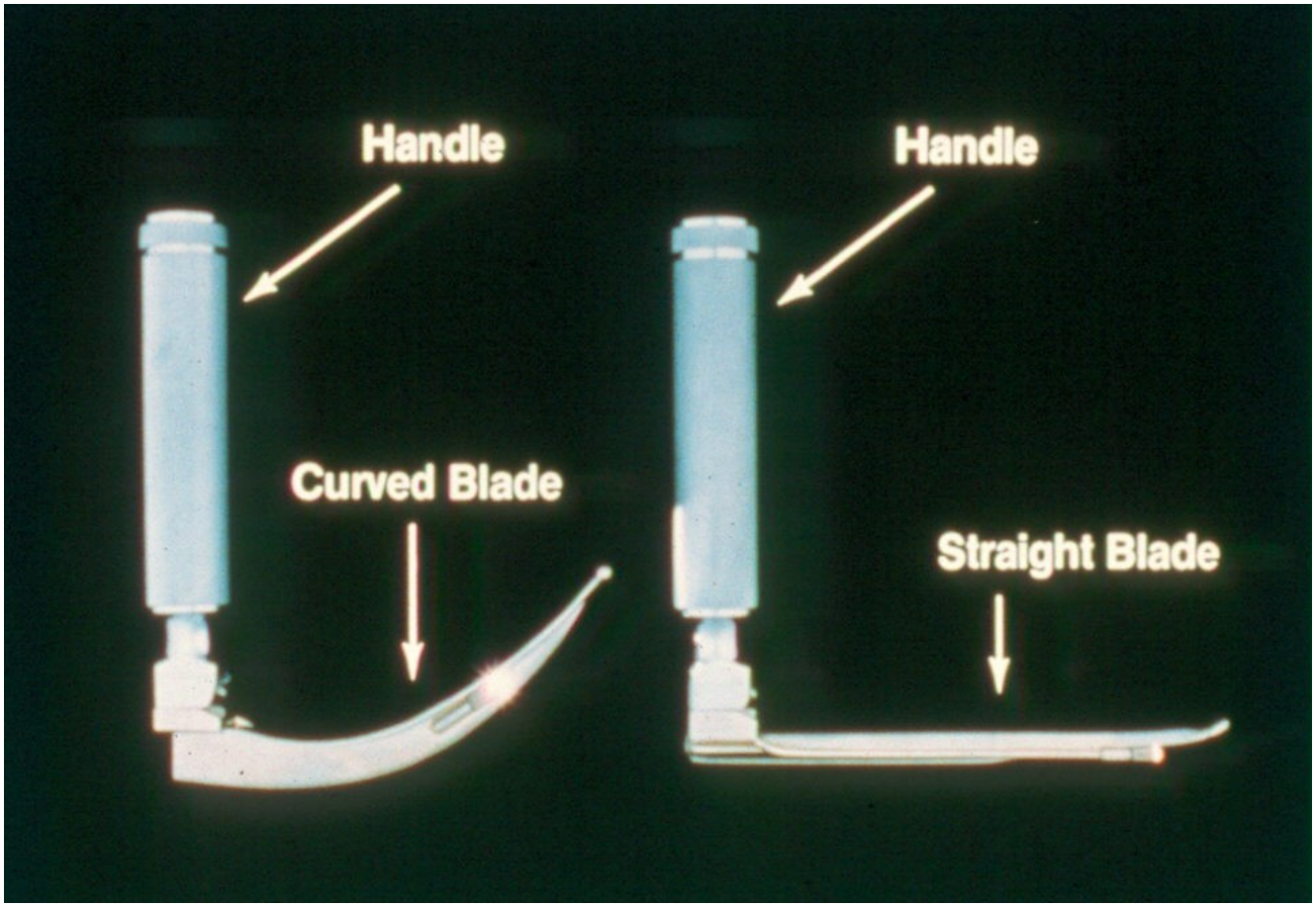

Laringoskop
(sap'ın kaşığa geçirilmesi)

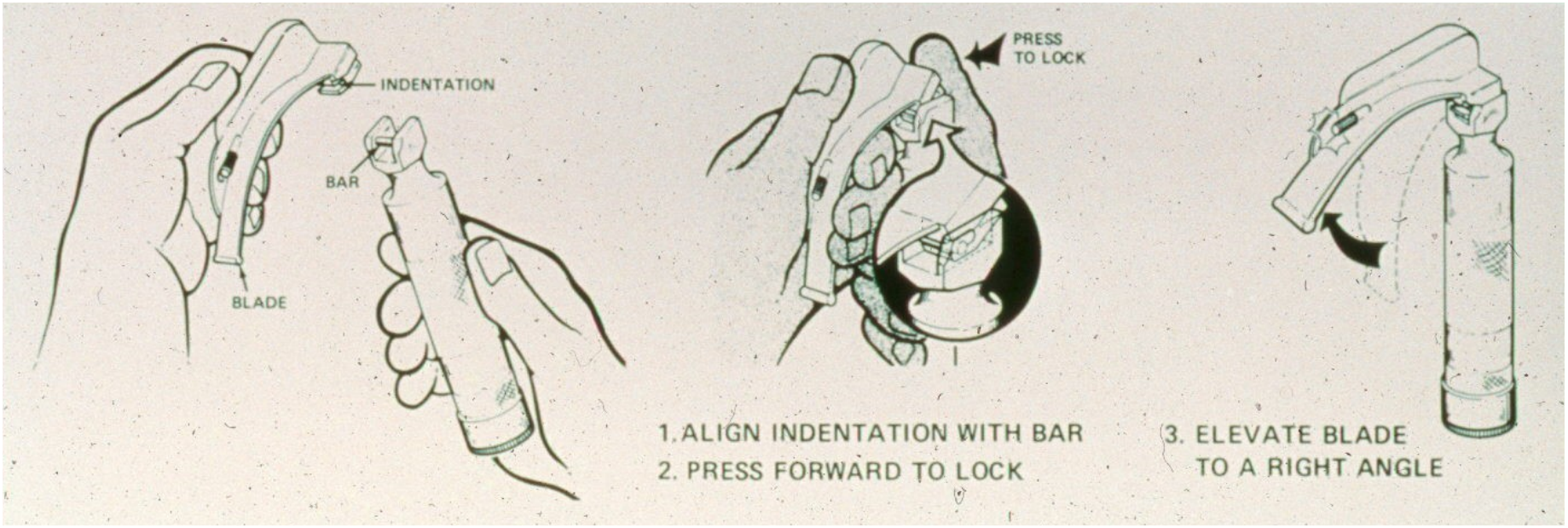

Sitile ve tüp

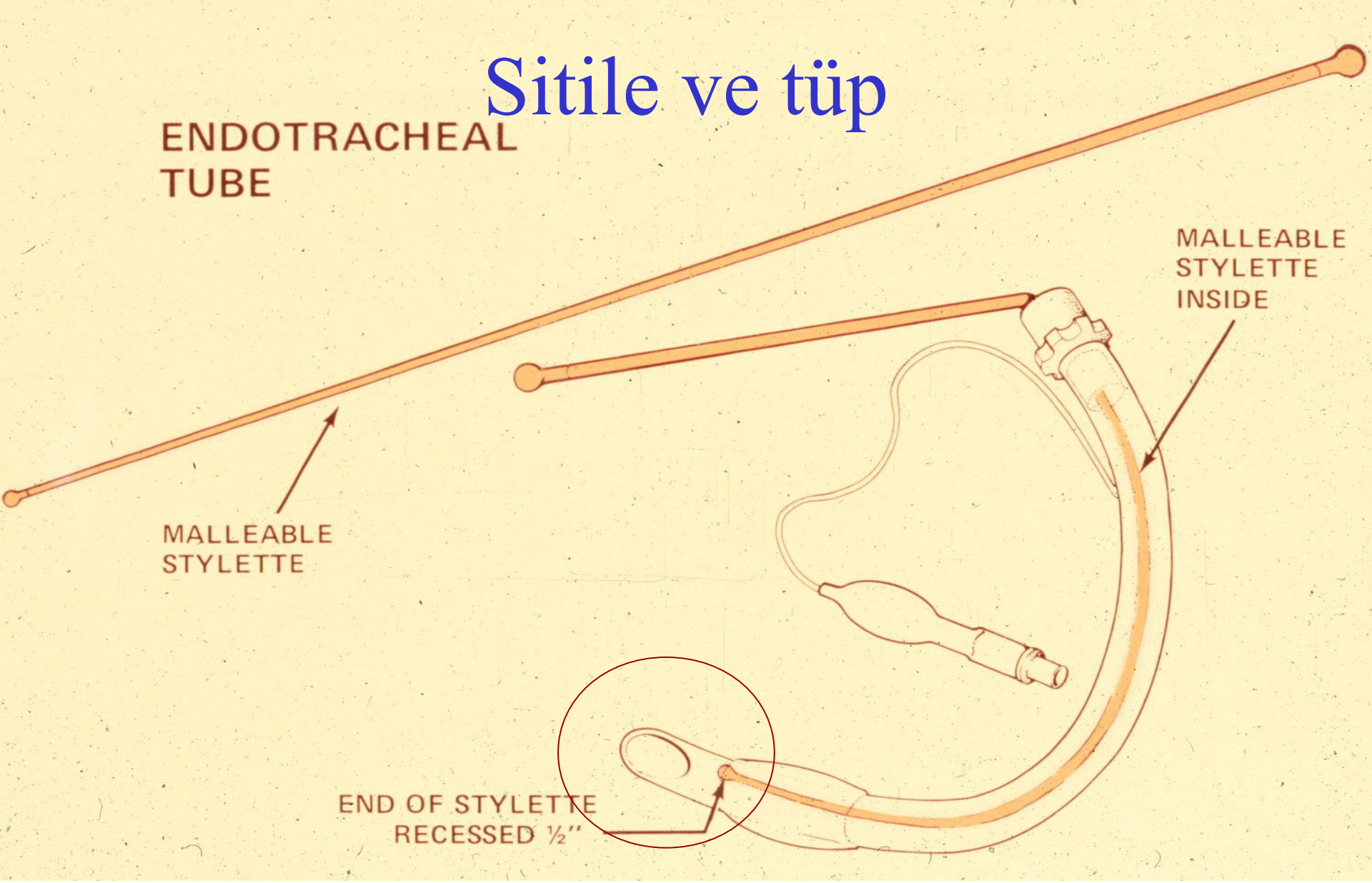

Anterior Boyun Manevraları

- Laringeal görüntülemenin yetersiz olduğunda yardımcı
  - OELM – optimal eksternal laringeal manupulasyon
  - BURP – backward upward right pressure
  - Güncel kanıtlar – yararı sınırlı
- Sellick
  - Krikoid bası ile mide rejurtitasyonu önleme
  - 2010 AHA – Sınıf III

Endotrakeal Entübasyon'da Dikkat Edilecek Noktalar

- **Hasta yeterince sedatize değilse yapmayın**
- **Herhangi bir sedatif ya da kas gevşetici kullanan kişi ilaçların farmakolojik özelliklerini İYİ bilmelidir.**
- **Eğer entübasyon için yeterince deneyimli değilseniz, sadece balon-**

Endotrakeal Entübasyon için Genel Prensipler

- Eğer gerekli ise, resusitasyon sırasında erken entübasyon yapılmalıdır.
- Entübasyonu en deneyimli kişi yapar.
- Entübasyon denemesi 30 saniyeden fazla sürmemeli, her 30 saniyede hastayı BVM ile solutunuz.

Hızlı Ardışık Entübasyonun 9 P'si

P ossibility of success – başarı olasılığı -10dk

P reperation – hazırlık -10dk

P re-oksijenizasyon - 5dk

P re-treatment – ön tedavi - 3dk

P aralizi 0. dk

P rotection and positioning – pozisyon +20 sn

P lacement – tüpü yerleştirme +45 sn

P roof – kontrol etme +45 sn

P ostintubation management–ET sonrası +1dk

Uygulama

1. Laringoskobu sol elinize alın.
2. Sağ elinizi ;
   - tübü yönlendirmek
   - aspiratörü kullanmak
   - larinksi eksternal manipüle etmek

   için kullanın.

Varsa, görüntülemeyi engelleyen kan, kusmuk, sekresyon vs.. aspire edin

Murphy gözüne kadar iterek, yarı rijid, esnek, künt uçlu stile kullanın

Uygulama

3. Laringoskobun kaşığını hastanın ağzının sağ tarafına sokarak dili sola doğru süpürerek kaşığın ucu vallekula dediğimiz epiglotun ön boşluğuna yerleştirilir.

   Eğer kaşık direkt orta hattan doğrudan aşağıya ilerletilirse genellikle dil görüş açısını engeller.
4. Arytenoid kıkırdakları görüntüleyin.
5. Epiglotu askıya alıp kaşdırın. (eğri kaşık – Macintosh)

Uygulama

6. Larinksi görüntüle, 90 derece açı ile laringoskopu askıda tut.
7. Kaşığı aşırı ileri itmemek için yavaş yavaş ilerleyin.
8. Endotrakeal tüpü yerleştirin. Tüpün cuff ı vokal kordların arasından geçene dek ilerletin. Doğru tüp yerleşimi karinanın yaklaşık 2 cm üzeridir. (Erkekte 23 cm, kadında 21 cm yaklaşık)

Uygulama

9. Tüpün yerini kontrol edin.

İki taraflı akciğer seslerini dinleyin

Epigastriumu dinleyin.

Check ETT placement. Listen for bilateral breath sounds.

- Listen for absence of epigastric sounds.

10. Tüpün cuff ının 5 cc hava ile şişirin.

11. Tüpü sabitleyin. Boyuna bası yapmadan yandan düğüm atın ya da ticari bir fiksatör kullanın.

Uygulama

- Önce uygun pozisyon
- En uygun pozisyon
  - boynun 30° fleksiyonu,
  - başın 20° ekstansiyonudur
- Hasta arrest ise; crash entübasyon yapılır
- Entübasyon öncesi gerekiyorsa premedikasyon (sedasyon ve kas gevşeticiler) verilir

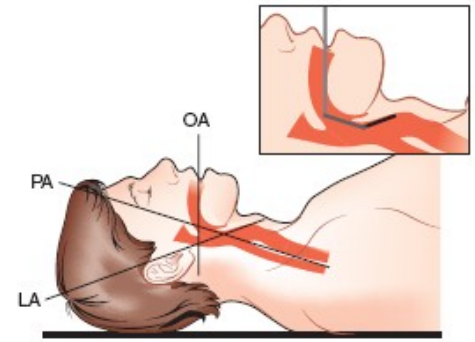

Figure 2.10
Head on bed, neutral position. PA: pharyngeal axis; OA: oral axis; LA: laryngeal axis. Reproduced with permission

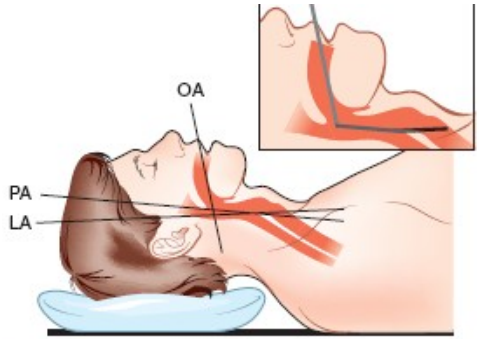

Figure 2.11
Head elevated on pad, neutral position. PA: pharyngeal axis; OA: oral axis; LA: laryngeal axis. Reproduced with

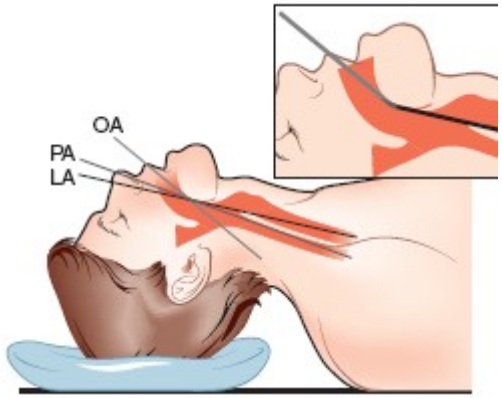

Uygulama

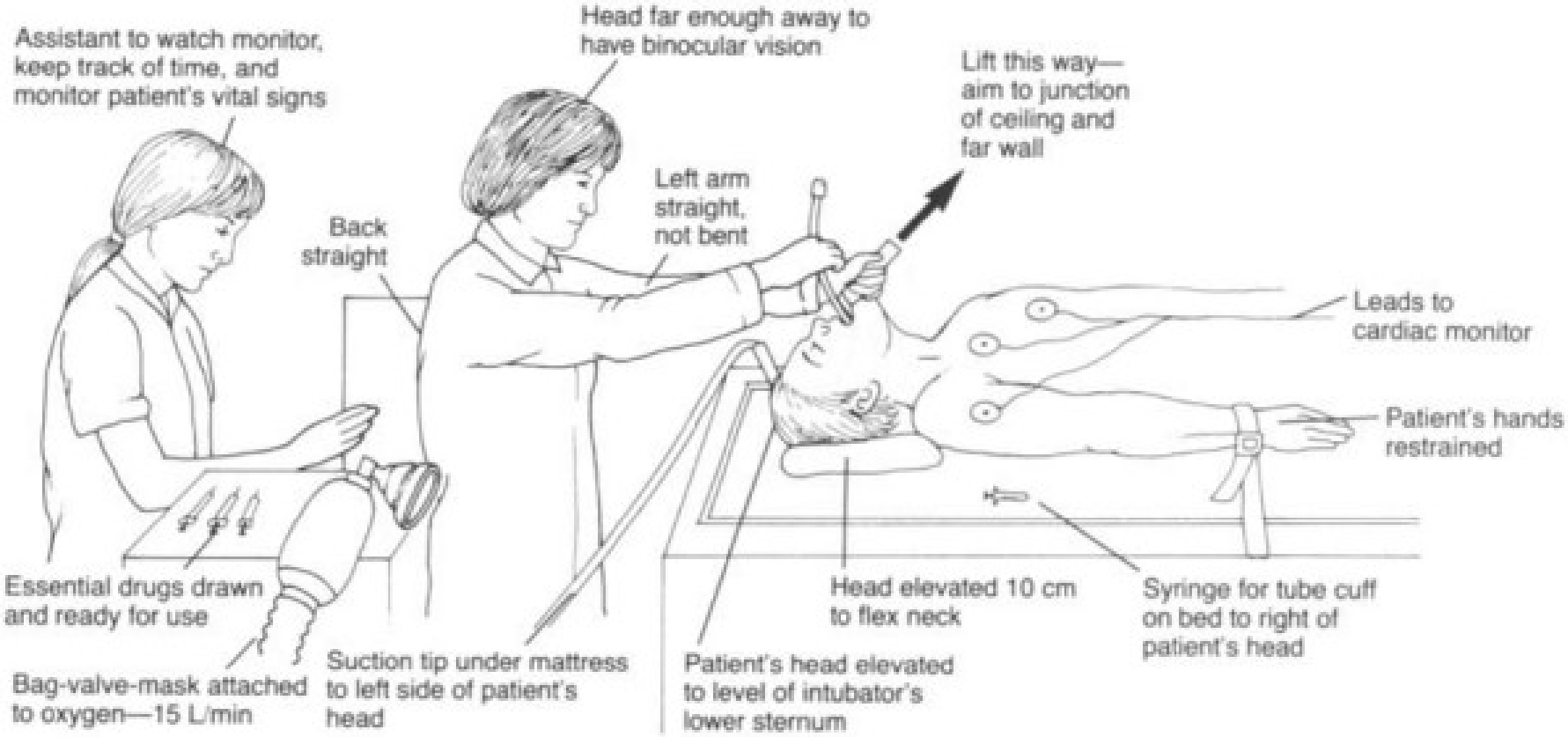
Assistant to watch monitor, keep track of time, and monitor patient's vital signs
Head far enough away to have binocular vision
Lift this way—aim to junction of ceiling and far wall
Left arm straight, not bent
Back straight
Leads to cardiac monitor
Patient's hands restrained
Essential drugs drawn and ready for use
Head elevated 10 cm to flex neck
Syringe for tube cuff on bed to right of patient's head
Bag-valve-mask attached to oxygen—15 L/min
Suction tip under mattress to left side of patient's head
Patient's head elevated to level of intubator's lower sternum

Endotrakeal Entübasyon

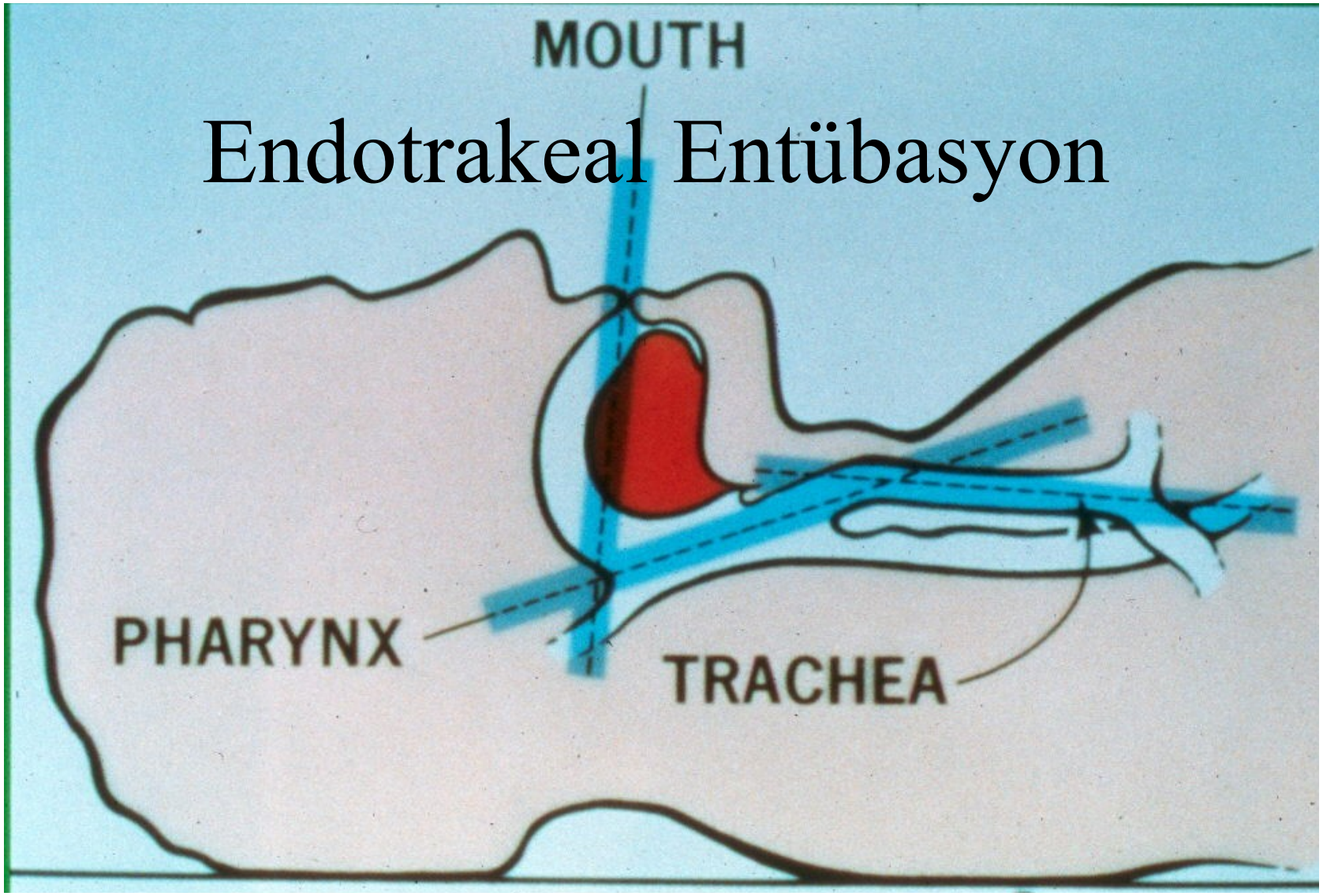

Entübasyonun başarılı olması için ağız, farinks, ve trakeanın orta hatlarını hizalamalısınız; bu hatlar boyun ekstansiyonda değilken hizada değildirler.

Endotrakeal Entübasyon

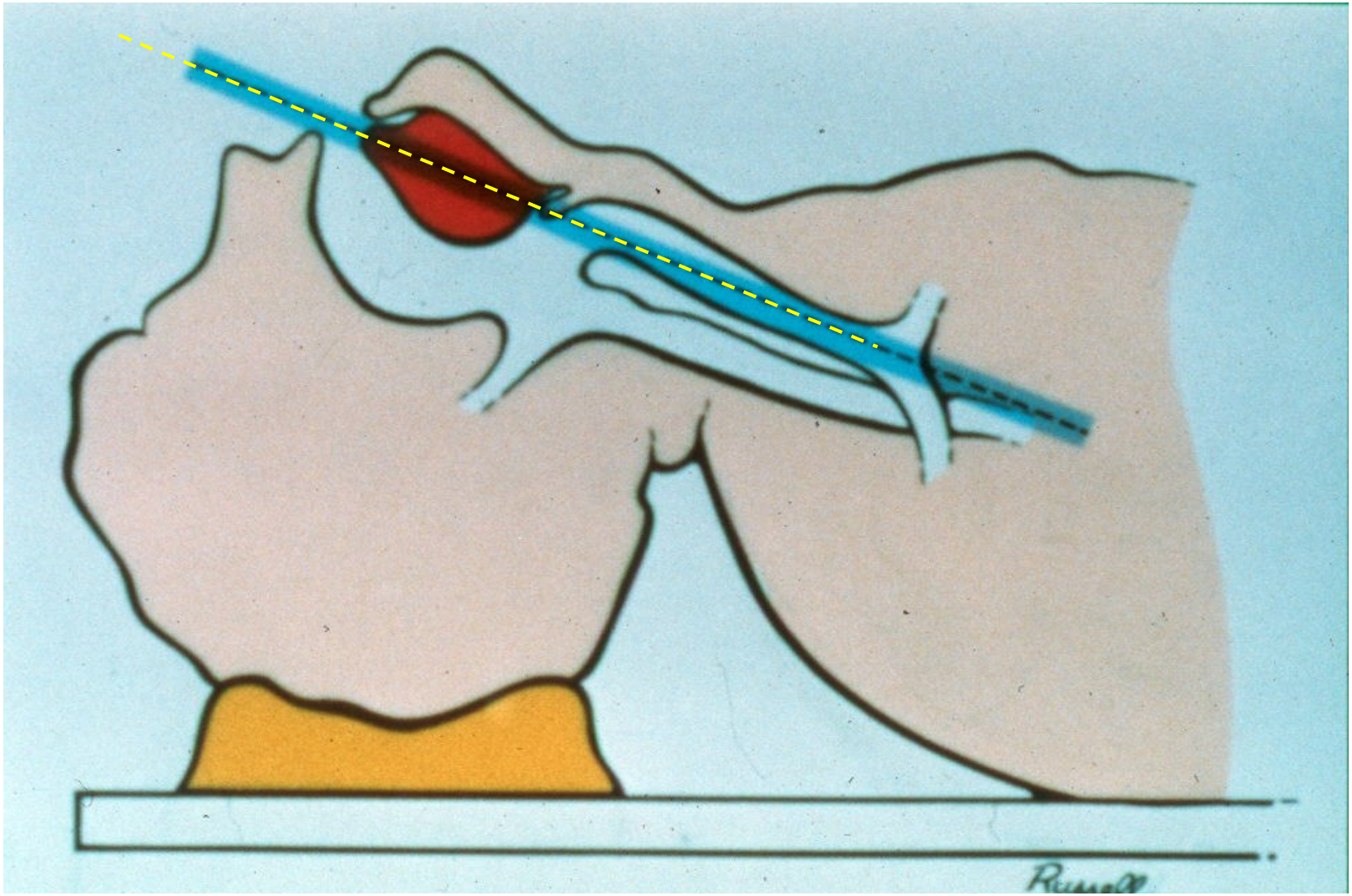

Entübasyon için ağız, farinks ve trakeanın hizalanması

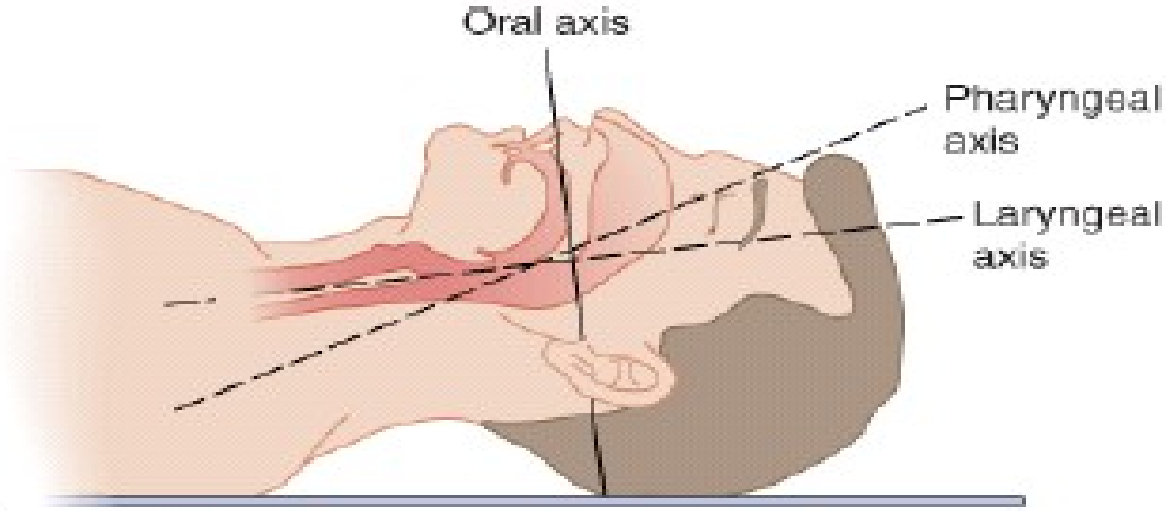

A

Source: Tintinalli JE, Stapczynski JS, Ma OJ, Cline DM, Cydulka RK, Meckler GD: *Tintinalli's Emergency Medicine: A Comprehensive Study Guide, 7th Edition*: http://www.accessmedicine.com
Copyright © The McGraw-Hill Companies, Inc. All rights reserved.

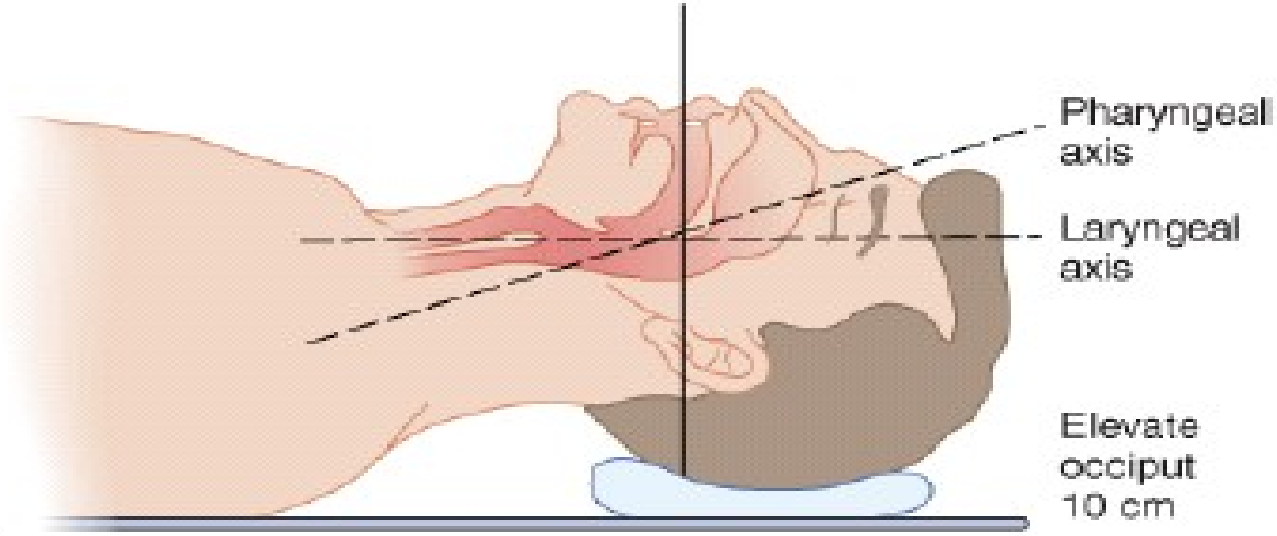

B

Source: Tintinalli JE, Stapczynski JS, Ma OJ, Cline DM, Cydulka RK, Meckler GD: *Tintinalli's Emergency Medicine: A Comprehensive Study Guide, 7th Edition*: http://www.accessmedicine.com
Copyright © The McGraw-Hill Companies, Inc. All rights reserved.

Endotrakeal Entübasyon

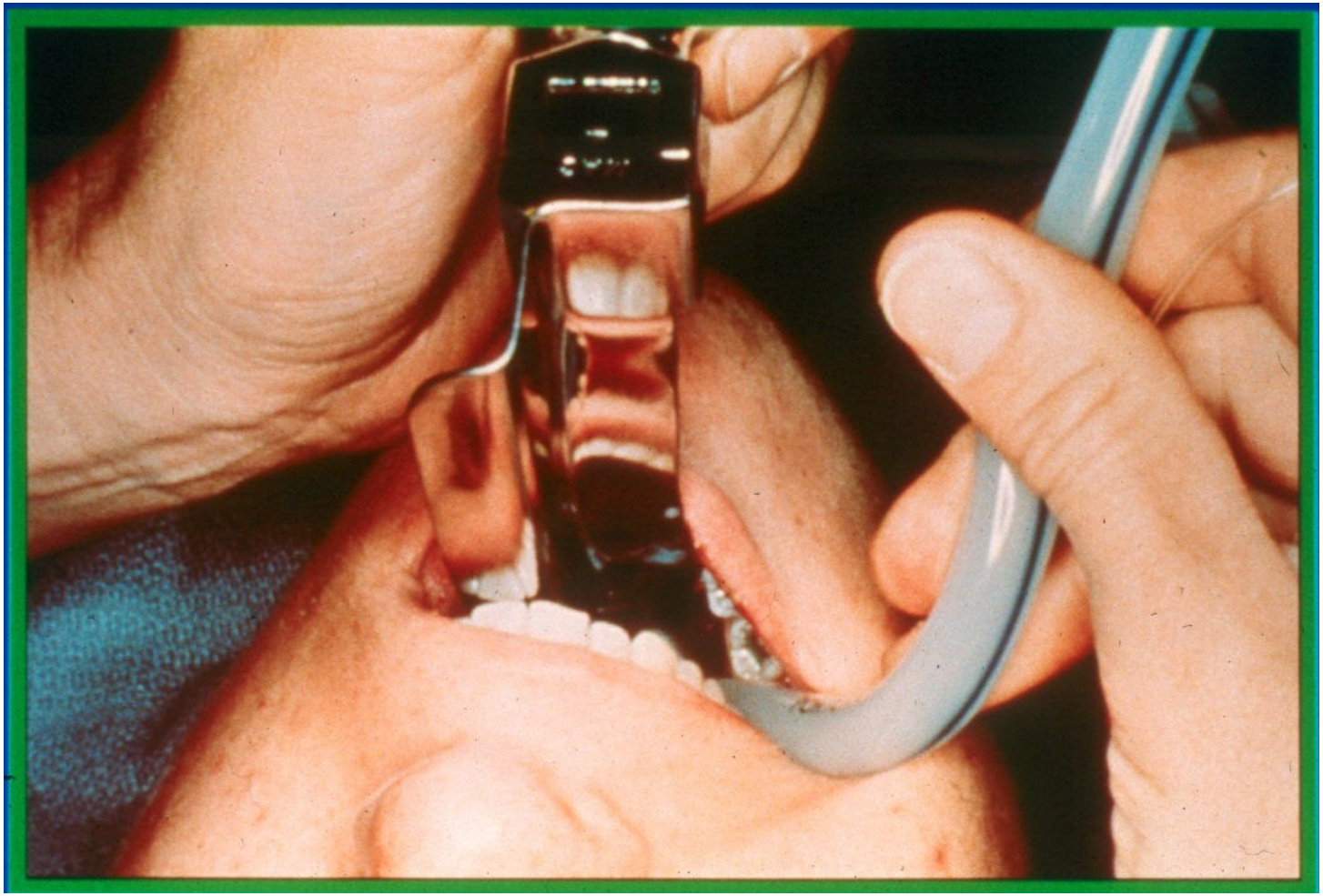

Endotrakeal tüpü <u>sağdan</u> ağız içine sokun
(doğrudan laringoskopun kanalı içinden sokarsanız görüşünüzü kapatır)

Endotrakeal entübasyon

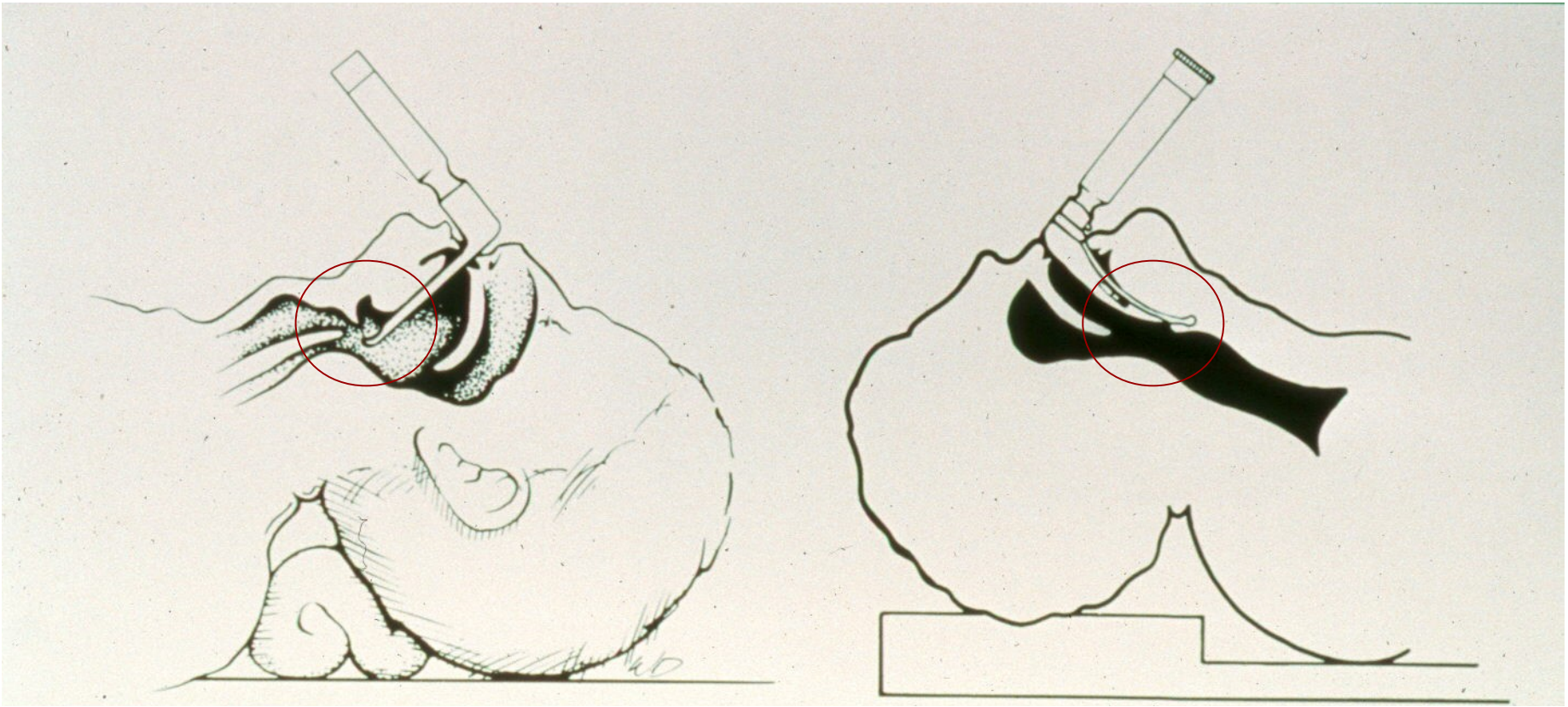

Düz kaşık için doğru yer **Eğri kaşık için doğru yer**

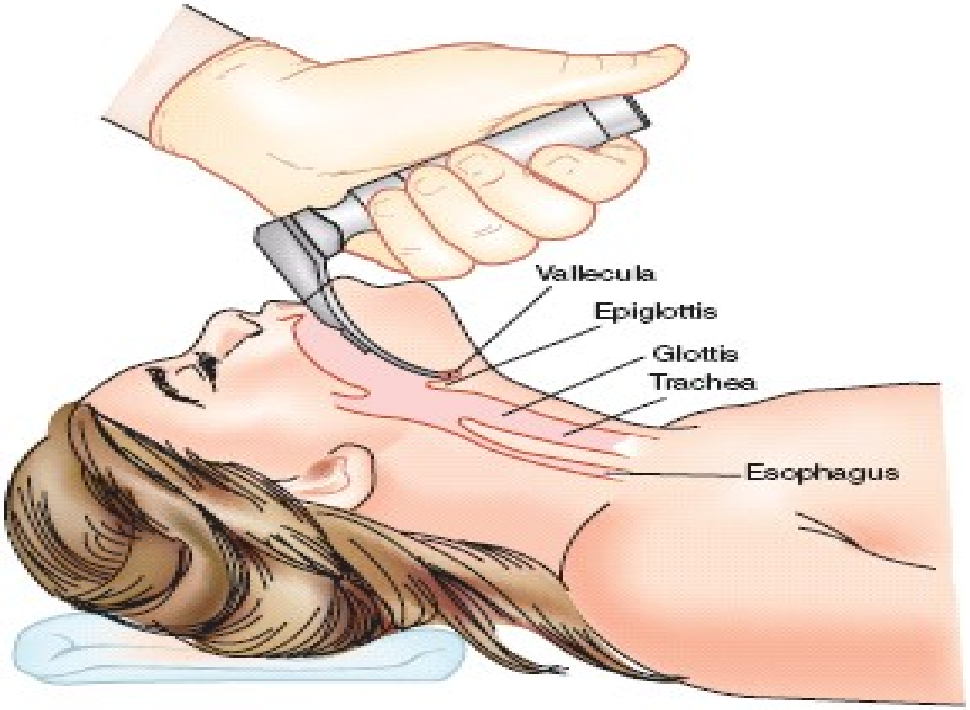

(a)

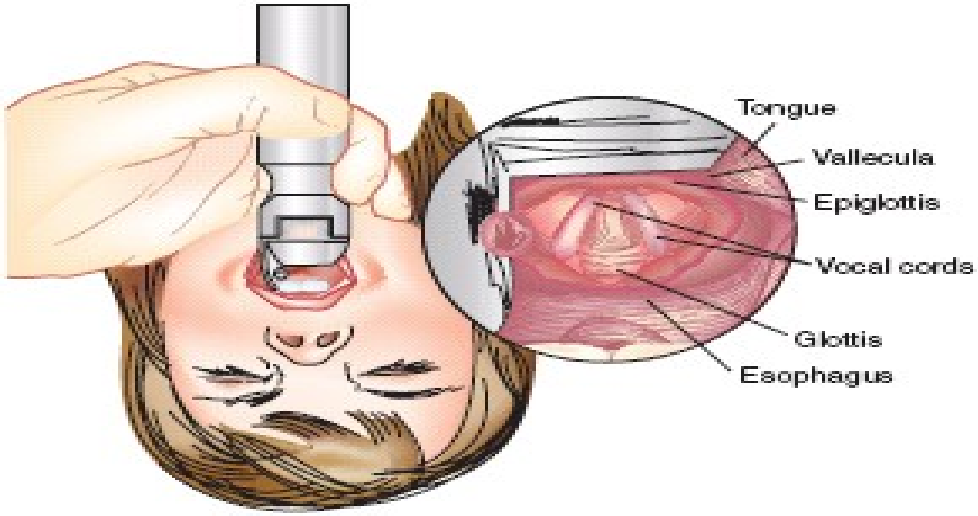

(b)

Figure 2.2
(a) Position of laryngoscope blade when using a curved blade (b) Operator's view of anatomy. Reproduced with permission, PALS Provider Manual, © 2002, Copyright American Heart Association.

Uygulama

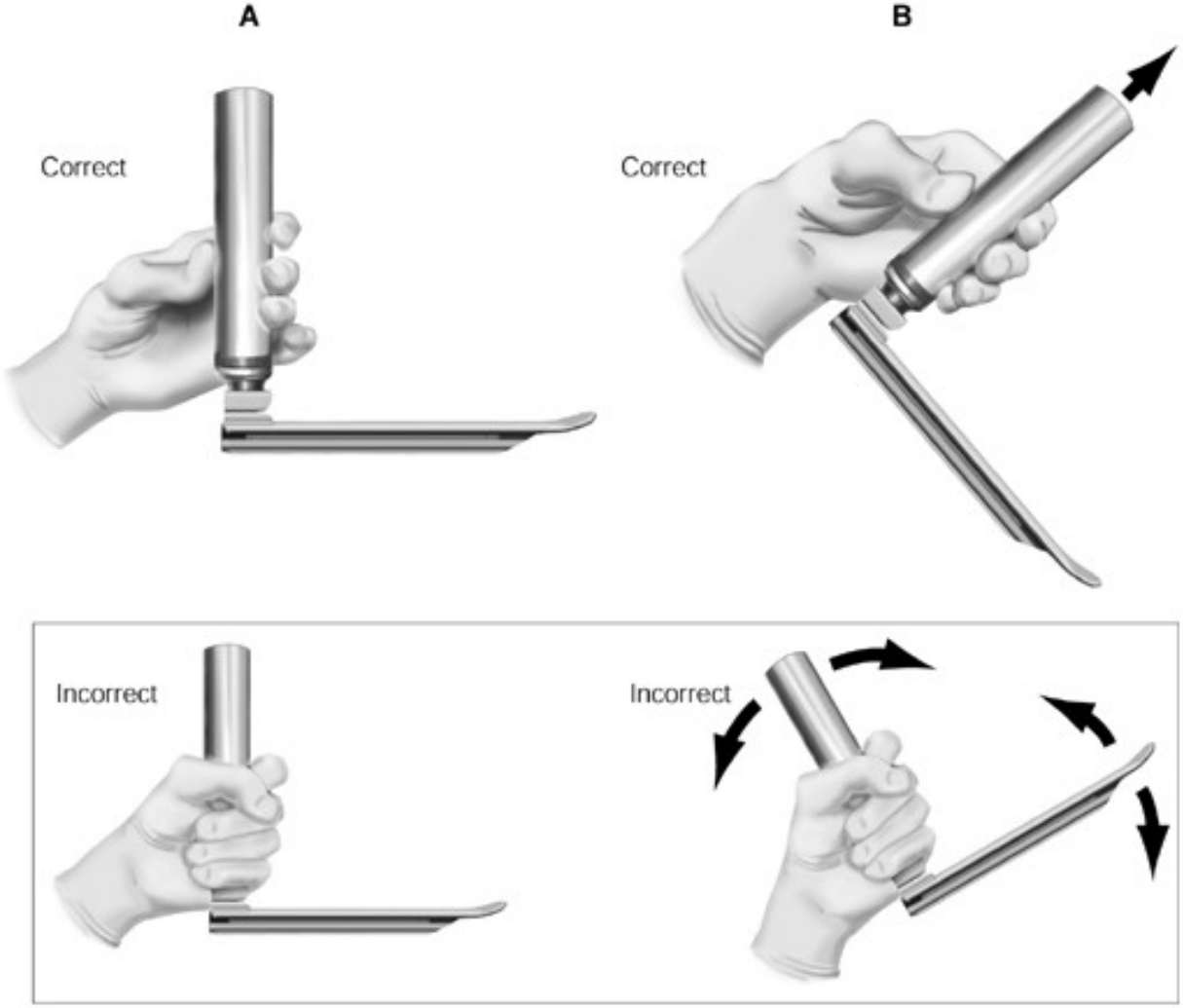

Uygulama

- Laringoskop ağızın sağ yarısından dili öne, sola ve yukarı itecek şekilde ilerletilir

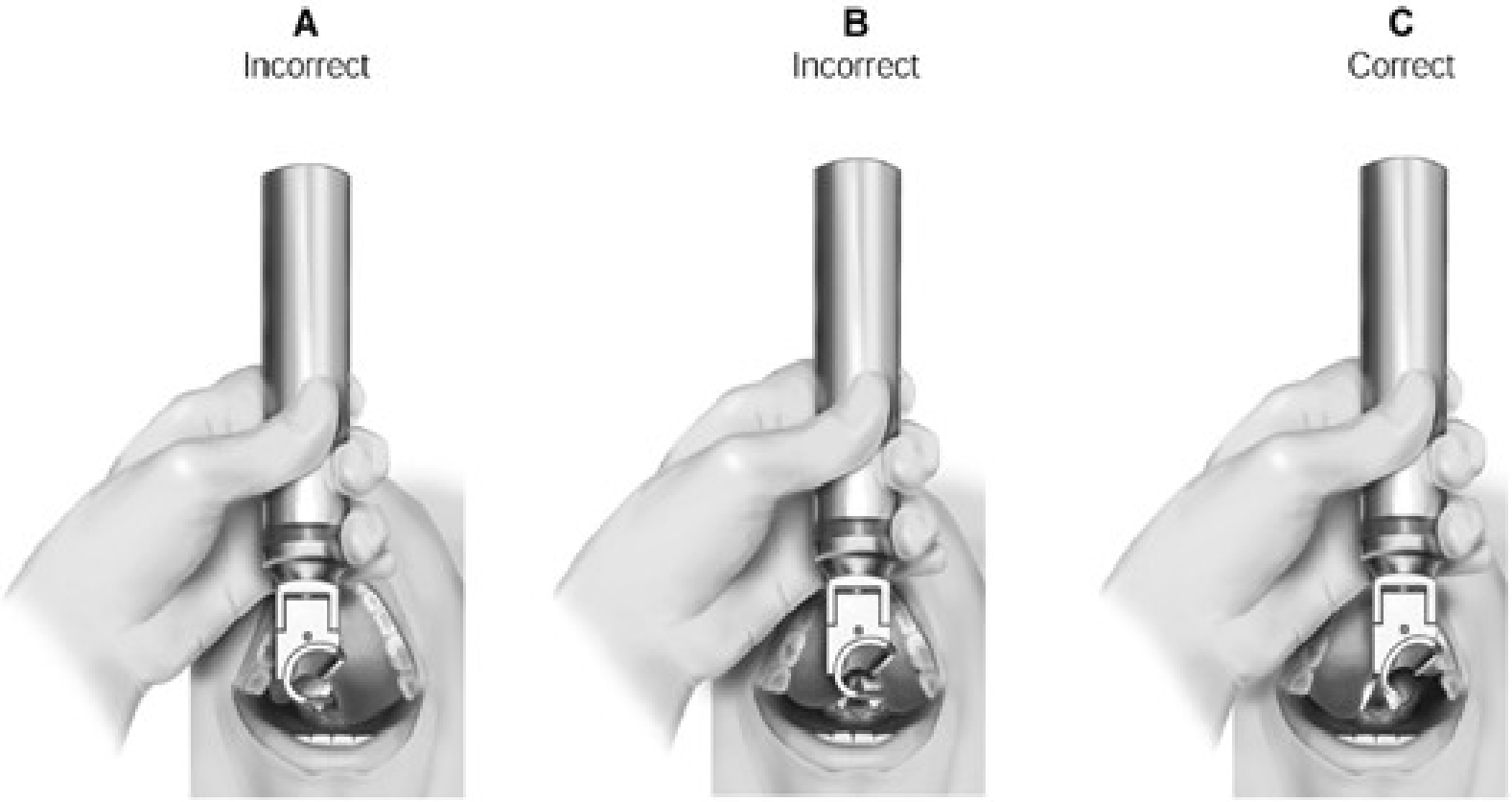

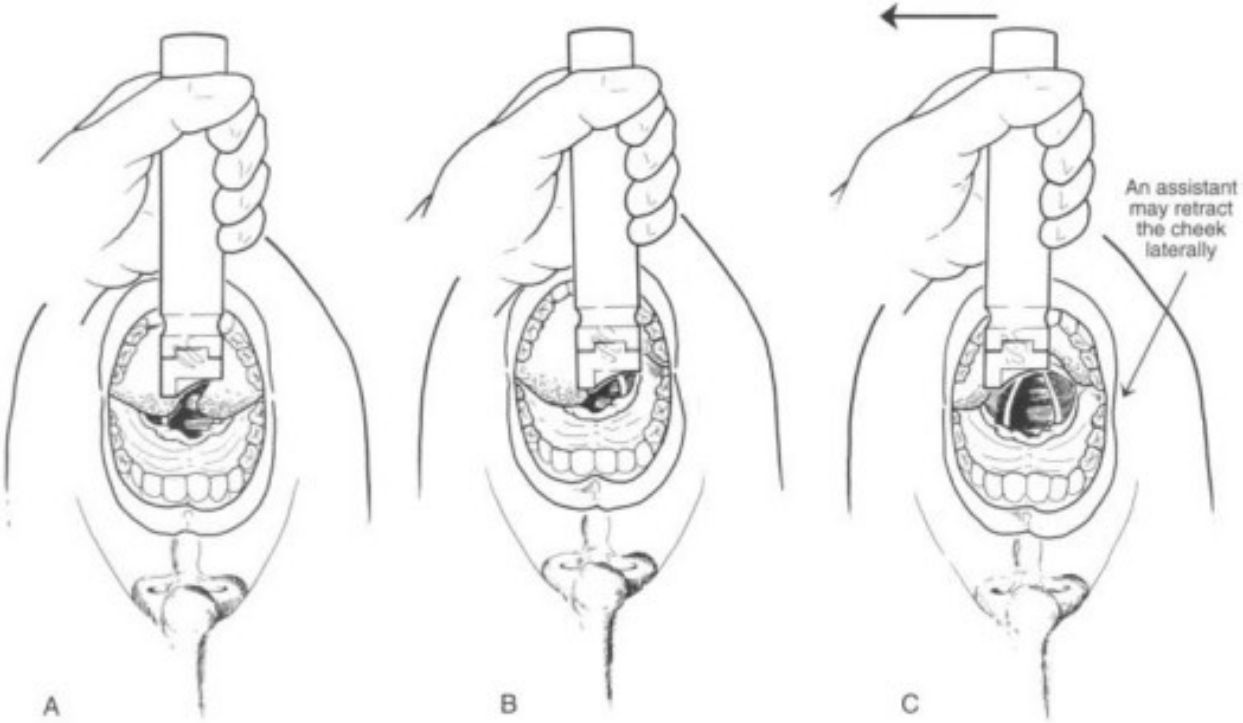
An assistant may retract the cheek laterally
A
B
C

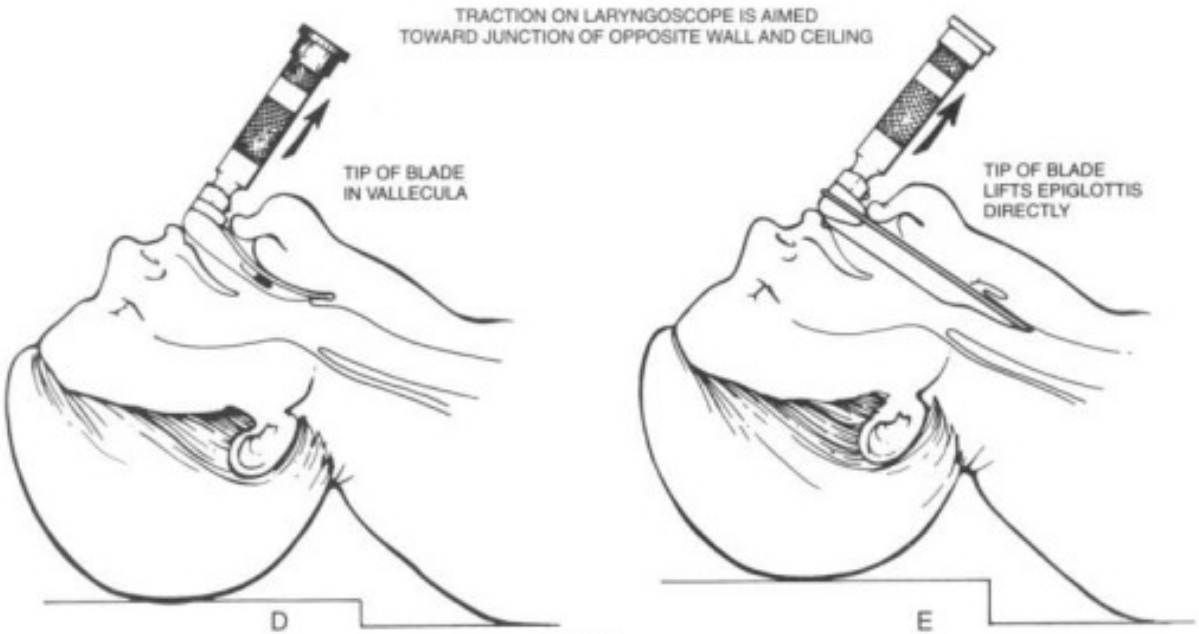
TRACTION ON LARYNGOSCOPE IS AIMED TOWARD JUNCTION OF OPPOSITE WALL AND CEILING
TIP OF BLADE IN VALLECULA
TIP OF BLADE LIFTS EPIGLOTTIS DIRECTLY
D
E

ANATOMY

Uygulama

- Bleydin ucu vallekula dediğimiz epiglotun ön boşluğuna yerleştirilir

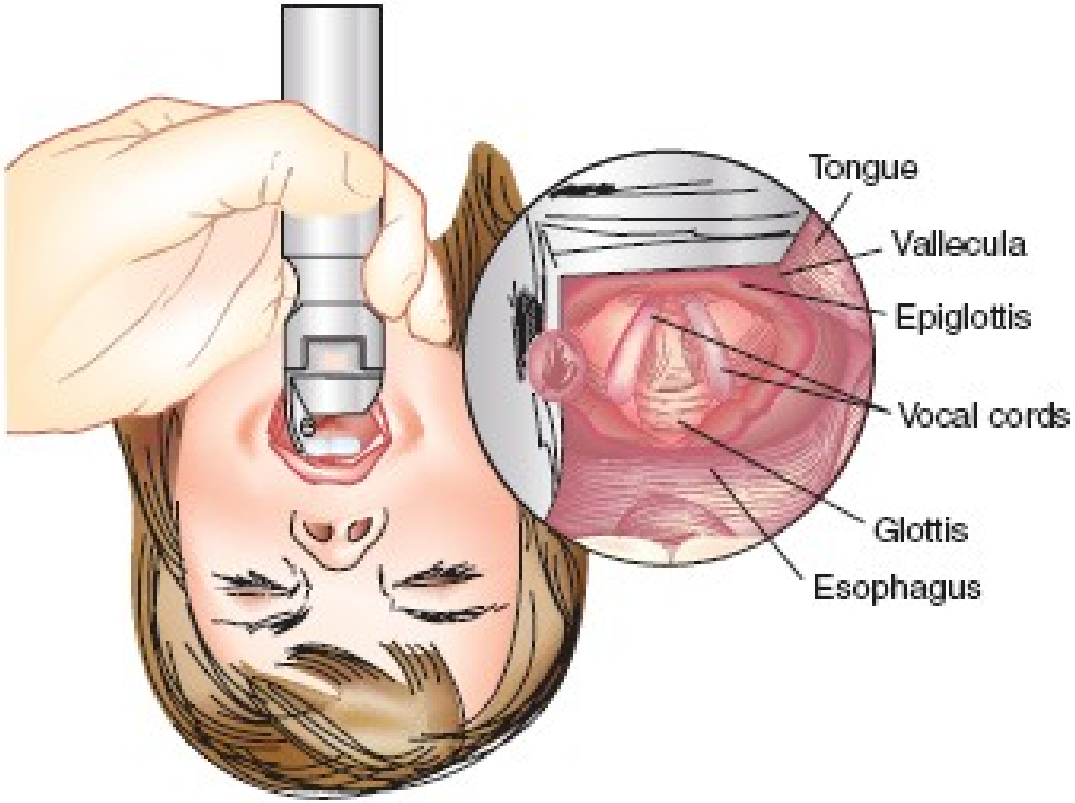

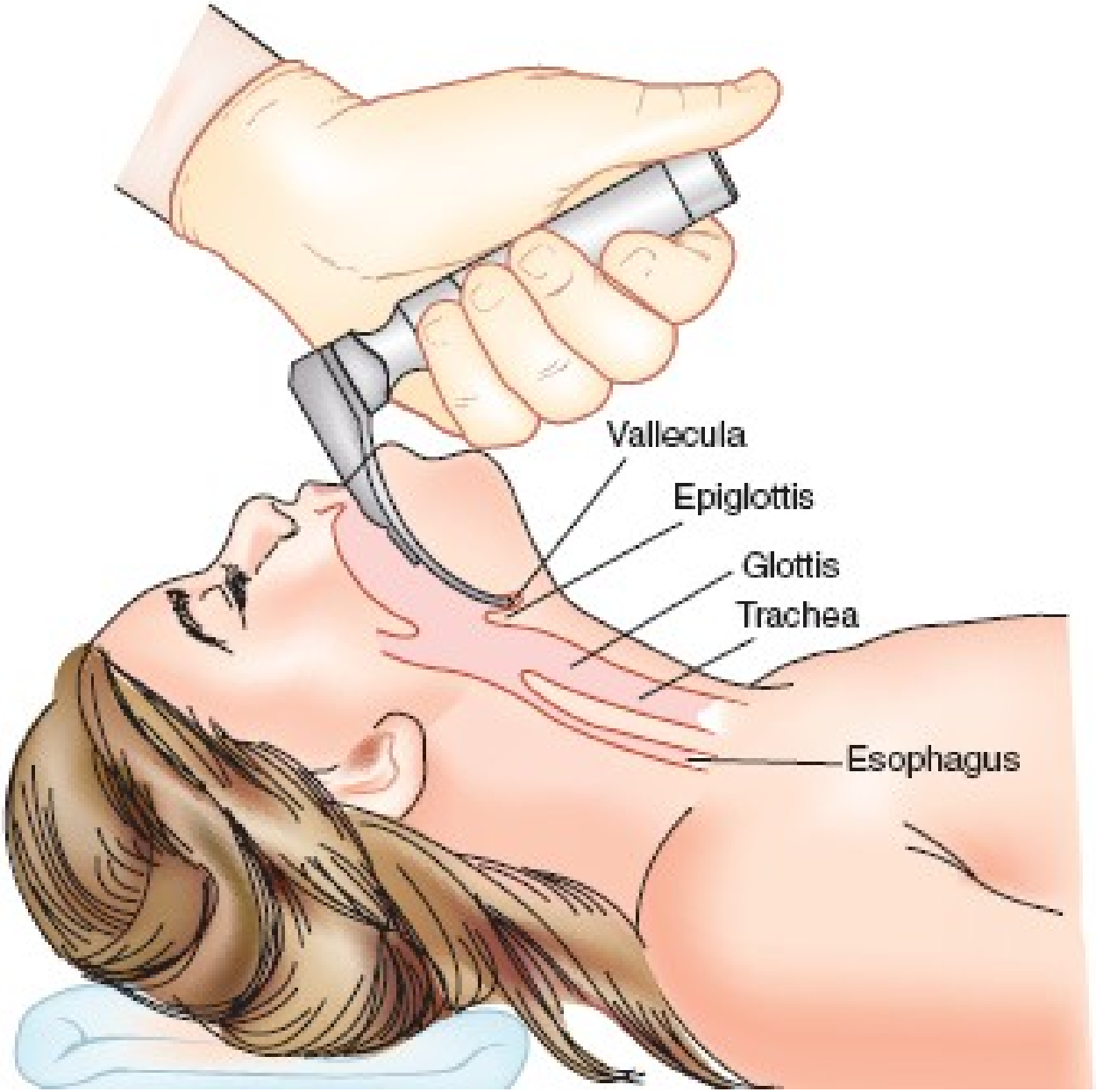
Vallecula
Epiglottis
Glottis
Trachea
Esophagus

Uygulama

- Düz bleydlerde aynı işlem epiglotun direkt yukarı itilmesi ile sağlanır.
- Daha sonra tüpün kafı şişirilir ve ambu ile hasta solutulur.

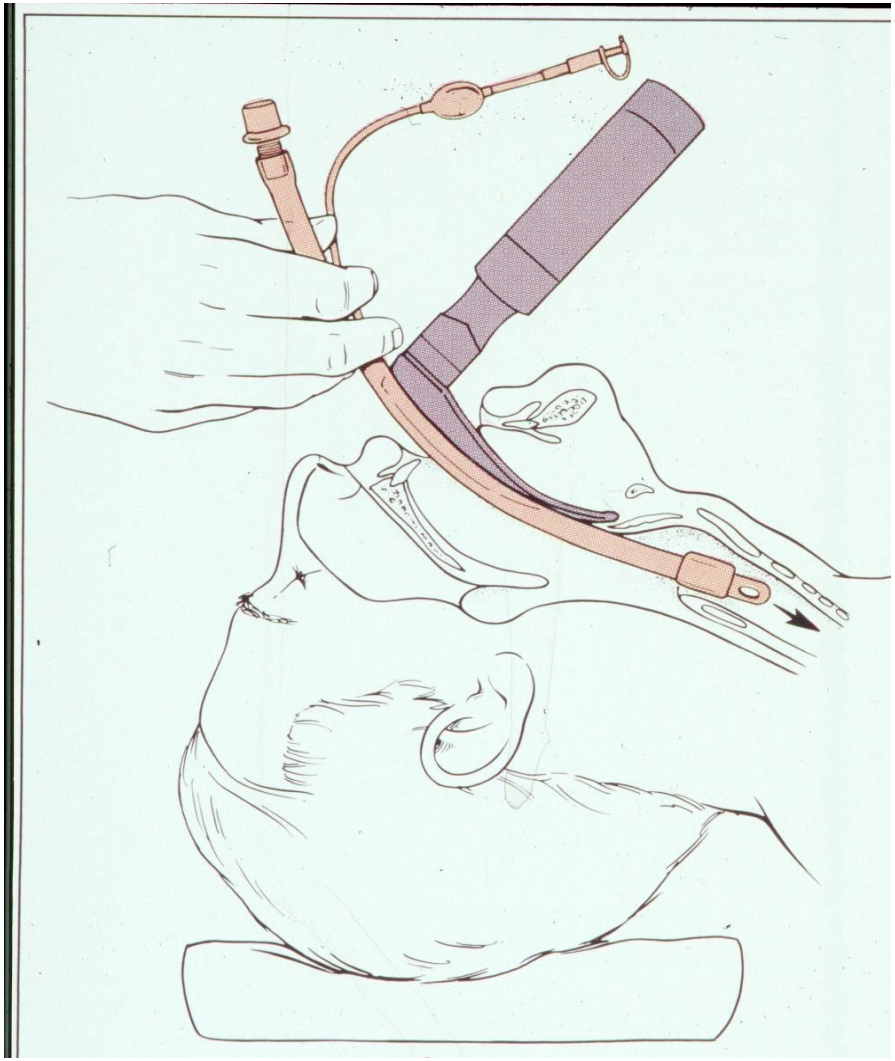

Tüp Yerinin Doğrulanması

- Stetoskopla 5 nokta oskültasyonu
- Bilateral göğüs ekspansiyonu izlenmesi
- Tüpteki buğulanma
- Satürasyonun yükselmesi
- Şırınga ile negatif basınç uygulama
- Akciğer grafisi
- Fiberoptik doğrulama
- En objektif yöntem: end-tidal C02 ölçümü (kalorimetik – waveform)

Özefagial Dedektörler

- Enjektör benzeri mekanizmayla çalışan aletlerdir.
- Çalışma mekanizması trakea ile özefagus arası anatomik farklara bağlıdır.
- Tüp özefagusta ise şırıngayı geri çekmek zor olur.

Kapnometre

- Tüpün yerini doğrulamak için kullanılır.
  - Kapnometrede ekspirasyon havasındaki CO2 bağlı olarak renk değişimi (sarı) olur.
  - Pulmoner perfüzyon bozukluğunda yanlış (-) olabilir.
- Yeterli perfüzyonu ve ventilasyonu olan hastalarda % 99 sensitiftir.

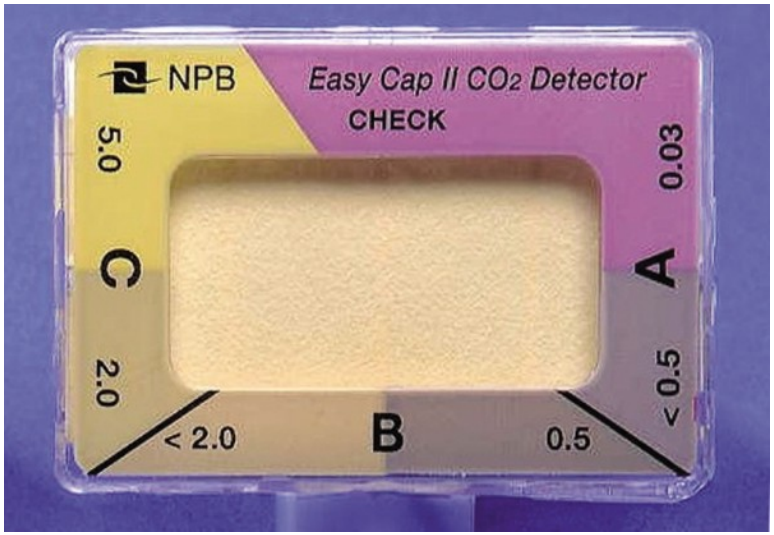

Regardless of the route, begin by removing a 2-ft piece 1-in thick cloth adhesive tape. Also remove a second pie of tape to cover the middle 9 in of the adhesive side of t first piece. The second piece will thus protect the ne

Oral tubes

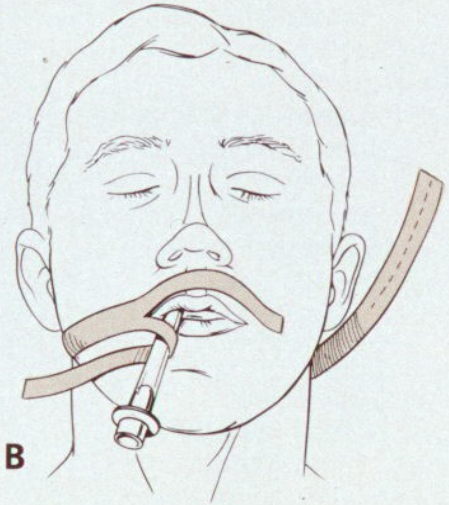

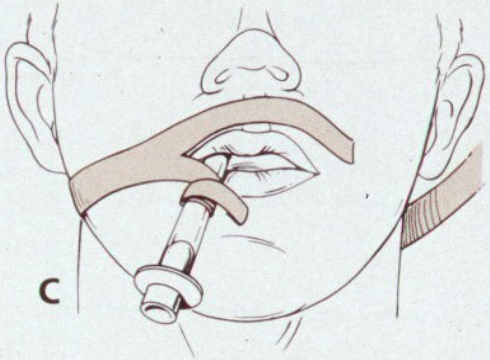

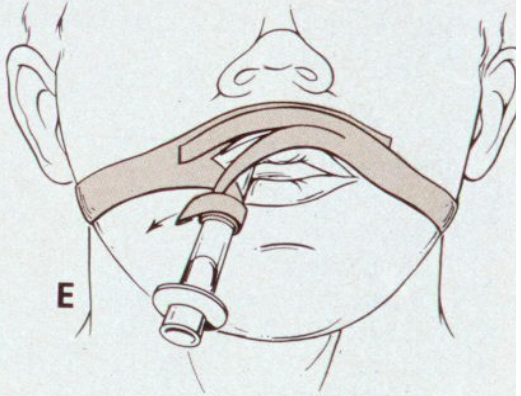

If a tube is to be inserted orally, secure the uppermost tape leaf to the maxilla between the upper lip and nose (B). Wrap the lower leaf of the tape around the ET tube for several revolutions near the mouth (C). Folding the distal ½ in of tape on itself allows the tape to be removed more readily.

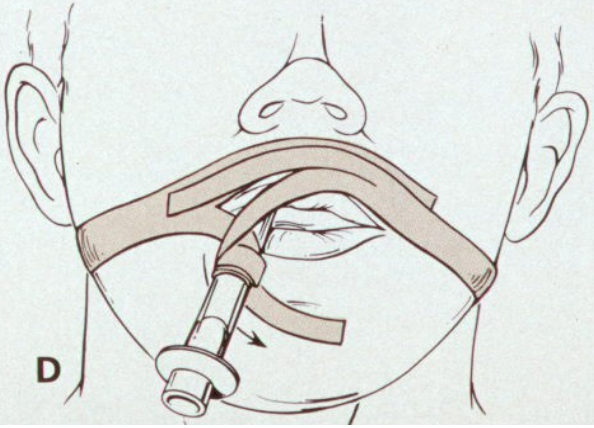

The opposite end of the tape is handled in a similar fashion. The tape should be torn to allow room for mouth care. The upper leaf is placed on the maxilla; the lower leaf is wrapped around the tube (D and E).

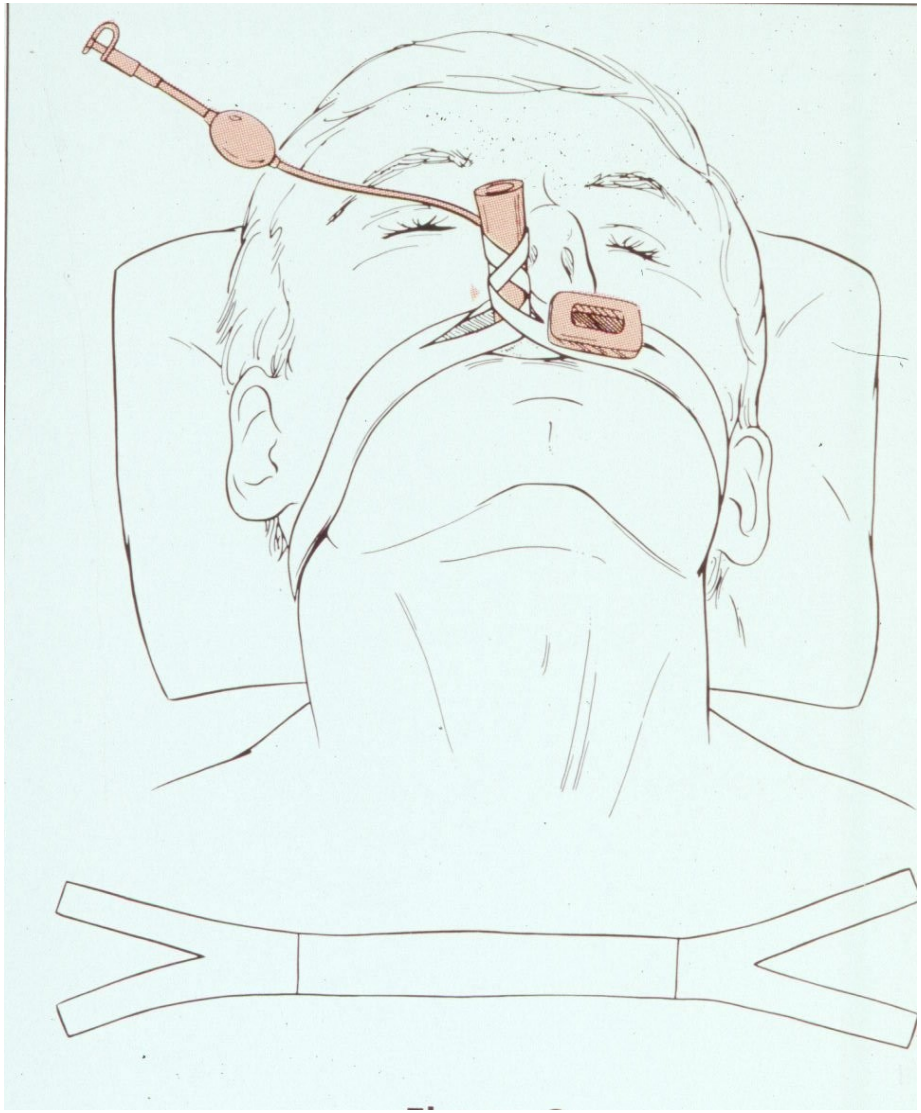

Son olarak tüpün ısırılıp koparılmasını önlemek için airway yerleştirin

Tüp Boyutu

- **Balonsuz**
  - **Term: 3.5**
  - **Bebek: 3.5-4.0**
  - **1-2 yaş : 4.0-4.5**
  - **> 2 yaş: Yaş/4 + 4**
- **Balonlu:**
  - **Term: Kullanılmaz**
  - **Bebek: 3.0-3.5**
  - **1-2 yaş : 3.5-4.0**
  - **> 2 yaş: Yaş/4 + 3.5**

Pretreatment – Ön Tedavi İlaçları

- Teorik olarak laringoskobun ve entübasyonun fizyolojik olumsuz etkilerini azaltırlar
- Ancak sonuçları iyileştirdikleri yolunda bulgular güçlü kanıtlara dayalı değildir.
- Laringoskopinin olumsuz etkisi özellikle oluşan refleks sempatik yanıt ve buna sekonder kalp hızı ve kan basıncındaki artıştır.
- Bu artış kafa içi basıncı artmış, miyokard iskemisi olan veya aort diseksiyonu bulunan hastalar için kritiktir.

Pretreatment – Ön Tedavi İlaçları

- LOAD değil LiFA
- Ayrıca çocuklarda vagal yanıt ciddi bradikardiye neden olabilir.
- Serebral otoregülasyonu bozuk hastalarda doğrudan kafa içi basıncı artabilir.
- Direkt etki ile laringospazm, öksürük ve bronkospazm oluşabilir.

Pretreatment – Ön Tedavi İlaçları

- **Lidokain:** İntrakranial basınç artışını azaltır ve bronkospazmı önlediği kabul edilir. HAE da sonuçları olumlu etkilediği yönünde kanıt yoktur.
- **Fentanil:** Opiattır. Havayolu manupülasyonu nedeni ile ortaya çıkan refleks sempatik yanıtı baskılar.
  - Özellikle kan basıncının artması sorun oluşturabilecek hastalarda kullanımı önerilir (aort diseksiyonu, iskemik kalp hastalığı, anevrizma gibi)

Pretreatment – Ön Tedavi İlaçları

- Hızlı ve düşük (3 mg/kg) dozda hipotansiyon yapma olasılığı diğer ilaçlara göre düşüktür.
- Eğer 30-60 sn içinde uygulanırsa solunum depresyonu ve göğüs duvarı rijiditesi yapma olasılığı azalır.

- **Atropin:** Çocuklarda bradikardiyi tamamen önleyemez, rutin kullanımı önerilmez.
- Nondepoloarizan ajanlar ile (ör:rokuronyum) entübasyon öncesi ilaç tedavisi önerilmemektedir.

Hızlı Ardışık Entübasyonda Ön Tedavi İlaçları

İlaç	**Doz**	**Endikasyonlar**	**Uyarılar**
Lidokain	1.5 mg/kg İV	- Bronkospazm - Astım	- Kesin kanıtlar yok - Albeterol dan iyi olduğu kanıtlanmamış
Fentanil	3 mg/kg İV	- Artmış IKB - Kardiyak iskemi - Aort diseksiyonu	- Solunum depresyonu - Hipotansiyon - Göğüs duvarı rijiditesi
Atropin	0.02 mg/kg İV 0.01 mg/kg	<5 yaş çocukta bradikardi <10 yaş çocukta bradikardi ve süksinilkolin kullanımı Tekrarlayan süksinilkolin nedenli erişkin hastada bradikardi	En az doz 0.1 mg Rutin kullanım önerilmez

Endüksiyon Ajanları

İlaç	Doz	Etki	Süre	Yarar	Yan Etki
Etomidat	0.3 mg/kg IV	<1 dk	10–20 dk	IKB ↓ Intraoküler basınç ↓ Neutral BP	Myokolnik kasılmalar ve nöbetler, uyanık hastada kusma Analjezi yapmaz Kortizol ↓
Propofol	0.5–1.5 mg/kg IV	20–40 sn	8–15 dk	Antiemetik Antikonvülzan IKB ↓	Apne KB ↓ Analjezi yapmaz
Ketamin	1–2 mg/kg IV	1 dk	10–20 dk	Bronkoldilatör Disosiyatif analjezi Analjezi	Sekresyonlarda artış Kan basıncında artış Emergence fenomeni

Endüksiyon Ajanları

Etomidate 0.3 mg / kg IV

Nonbarbiturat hipnotik

Hızlı kısa sedasyon, anljezi yapmaz

Tekrar dozunda adrenal baskılanma, klinik etki yok

Myoklonus, nöbet ve kusma

Serebral ve miyokard iskemisinden koruyucu

Azalmış histamin salınımı

Stabil hemodinamik profil

Endüksiyon Ajanları

<u>Ketamin 1-2 mg / kg IV</u>

Fensiklidin derivesi

Disosiyatif analjezi

Laringospazm – astma tercih

Uyanıklıktan sonra ajitasyon – emergence phenomenon

Kardiyorespiratuar minimal etki

IKB etkilemez, serebroprotektif

Kardiyak iskemide önerilmez – taşikardi, hipertansiyon

Endüksiyon Ajanları

<u>Propofol 0.5-1 mg / kg IV</u>

Fensiklidin derivesi

Lipofilik, çok hızlı etkili

Kısa etki süresi

Antikonvülzan, antiemetik

IKB azaltır

Histamin deşarjına yol açmaz

Hipotansiyon, miyokardiyal baskılama

Seyrek olarak trismus

Endüksiyon İçin Diğer İlaçlar

Barbiturat ("indüksiyon“ ajanı)

- **Hepsi hipotansiyon & apne yapar**
- **Metoheksital 1 to 3 mg / kg IV**
- **Thiopental 3 to 5 mg / kg IV**

Paralizan Ajanlar

1. Depolarizan Ajanlar - Süksinilkolin

- Motor uç plaktaki kolinerjik reseptörlere yüksek afiniteleri vardır ve asetilkolinesteraza dirençlidirler.
- Geçici fasikulasyonlar sonrası paralizi oluştururlar.
- Antogonize edilemez, asetilkolinesterazlar yardımcı olabilir.

2. Nondepolaran Ajanlar

- Rokuronyum
- Vekuronyum

Süksinilkolin

- Doz: 1.5 mg/kg
- Başlangıç: 45–60 sn
- Etki Süresi: 5–9 dk
- Hızlı ve kısa etkili
- Hızlı ardışık entübasyon için mükemmel endüksiyon ajanı
- Havayolu sağlanamazsa etki süresi 1-12 dk olduğu için ile bu süre BVM ile yönetilebilir.
- Sedasyon amacı ile mutlaka bir indüksiyon ajanı daha önceden uygulanmalıdır.

Süksinilkolin – Komplikasyonlar

- Hiperkalemisi mevcut hasta grupları;
- Yanıklar >5 gün
- Denervasyon hasarı >5 gün
- Ciddi crush yaralanma >5 gün
- Ciddi enfeksiyon >5 gün
- Bilinen miyopatiler
- Bilinen hiperkalemi

Süksinilkolin – Komplikasyonlar

- Masseter spazmı
- Intragastrik, intraoküler ve intrakraniyal basınç artma olasılığı
- Malign hipertermi
- Bradikardi
- Uzamış apne
  - Psödökolinesteraz eksikliği ya da MG
  - Amfetamin / kokain kullanımı AsCh azalması ile
- Fasikülasyonlar

Suksinilkolin Kontrendikasyonları

- Bilinen hiperkalemi (böbrek yetmezliği olanlarda)
- Geç dönem yanıklar
- Musküler distrofi / diğer kas hastalıkları
- Geç dönem major ezilme (crush) yaralanmaları
- Malign Hipertermi (Dantrolen) ya da pseudokolinesteraz eksikliği aile hikayesi

HAE İçin Kullanılan Kas Gevşetici İlaçlar Kullanımı

Entübasyon başarısız olursa BVM ile solutamayacağınız hastalara kas gevşetici vermeyin.

Suksinilkolin hızlı (30-60 sn) ve kısa etkilidir (10-15 dk)

Nondepolarizan ilaçlar (pancuronium/vecuronium) daha yavaş ve uzun etkilidirler

Nondepolarizan Paralitikler

İlaç	Doz	Etki	Süre	Yorumlar
Rokuronyum (Orta-uzun etki)	1mg/kg	1–3 dk	30–45 dk	- Taşikardi görülebilir. - Uzun süreli etki nedeni ile Sch sonra 2. seçenek - Sch kontrendike ise önerilir
Vekuronyum (Orta-uzun etki)	0.08–0.15 mg/kg	2–4 dk	25–40 dk	Yaşlı, obez ve hepatorenal yetmezliği olan hastalarda uzamış etki süresi
Atrakuryum (orta etkili)	0.4–0.5 mg/kg	2–3 dk	25–45 dk	- Hiptansiyon - Histamin salınımı - Bronkospazm

Alternatif Havayolu Yöntemleri

- Laringeal Mask
- Kombitüp
- Işıklı stile
- Semirijid-fiberoptik laringoskop
- Video yardımcılı laringoskop

Havayolu Yönetimi - ÖZET

Havayolu her zaman ilk önceliktedir

Servikal korunmaya özen gösterin

Entübe eden değil, etmeyen risk alır

Entübasyon öncesi tüm ekipmanı kontrol edin

Entübasyonda kullanılacak malzeme ve ilaçları iyi tanıyın

Hasta profiline uygun ekipman, manevra ve ilaç seçin