# KARDİYOPULMONER RESÜSİTASYONDA İNVAZİV GİRİŞİMLER

DOÇ.DR. MEHMET GÜL
NEÜ Meram Tıp Fak.
Acil Tıp AD

American Heart Association
GUIDELINES CPR ECC 2010

- 29 Ülke
- 356 Resüsitasyon Uzm.
- 36 Aylık çalışma

Highlights of the 2010
American Heart Association
Guidelines for CPR and ECC

Contents


| | |
|---|---|
| Major Issues Affecting All Rescuers | 1 |
| Lay Rescuer Adult CPR | 3 |
| Healthcare Provider BLS | 5 |
| Electrical Therapies | 9 |
| CPR Techniques and Devices | 12 |
| Advanced Cardiovascular Life Support | 13 |
| Acute Coronary Syndromes | 17 |
| Stroke | 18 |
| Pediatric Basic Life Support | 18 |
| Pediatric Advanced Life Support | 20 |
| Neonatal Resuscitation | 22 |
| Ethical Issues | 24 |
| Education, Implementation, and Teams | 25 |
| First Aid | 26 |
| Summary | 28 |


www.atuder.org.tr

www.tkd.org.tr

TÜRK KARDİYOLOJİ DERNEĞİ

ATUDER Acil Tıp Uzmanları Derneği

3 Editör

9 Editör Yard.

50 Akademisyen

(18 Doç., 21 Yrd. Doç. 11 Uzm.)

KARDİYOPULMONER RESÜSİTASYON VE ACİL KARDİYAK BAKIM BİLİMİ İÇİN 2010 AMERİKAN KALP DERNEĞİ (AHA) KILAVUZU

İLK YARDIM İÇİN 2010 AMERİKAN KALP DERNEĞİ (AHA) VE AMERİKAN KIZIL HAÇ KILAVUZU

Hayatta yapılan en önemli iş ?

Hayatta yapılan en zor iş ?

Hayatta en mutlu an ?

Hayatta en mutsuz an ?

Hayatta en ince çizgi (ölüm - kalım) ?

Hayat Memat

. . . . . .

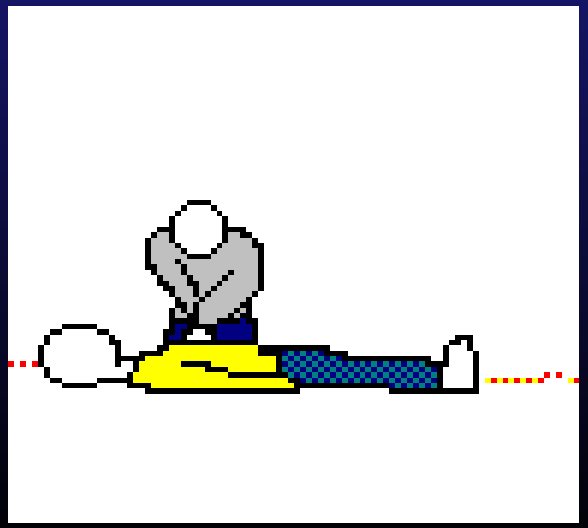

| Type of Arrest | ROSC | Survival | Source |
|---|---|---|---|
| Witnessed In-Hospital Cardiac Arrest | 48% | 22% | [16] |
| Unwitnessed In-Hospital Cardiac Arrest | 21% | 1% | [16] |
| Bystander compression-only Resuscitation | 40% | 6% | [17] |
| Bystander Cardiopulmonary Resuscitation | 40% | 4% | [17] |
| No Bystander CPR (Ambulance CPR) | 15% | 2% | [17] |
| Defibrillation within 3–5 minutes | 74% | 30% | [18][19] |


16. Brindley, et al (2002-08-20). "Predictors of survival following in-hospital adult cardiopulmonary rescuitation". *Canadian Medical Association Journal* **174** (4): 343–8.
17. Resuscitation Council Comment on CPR study". Resuscitation Council UK. April 2007. Archived from the original on 2007-06-12. Retrieved 2007-06-14.
18. "CPR statistics". American Heart Association. Retrieved 2007-06-14.
19. Cardiopulmonary Resuscitation (CPR) Statistics

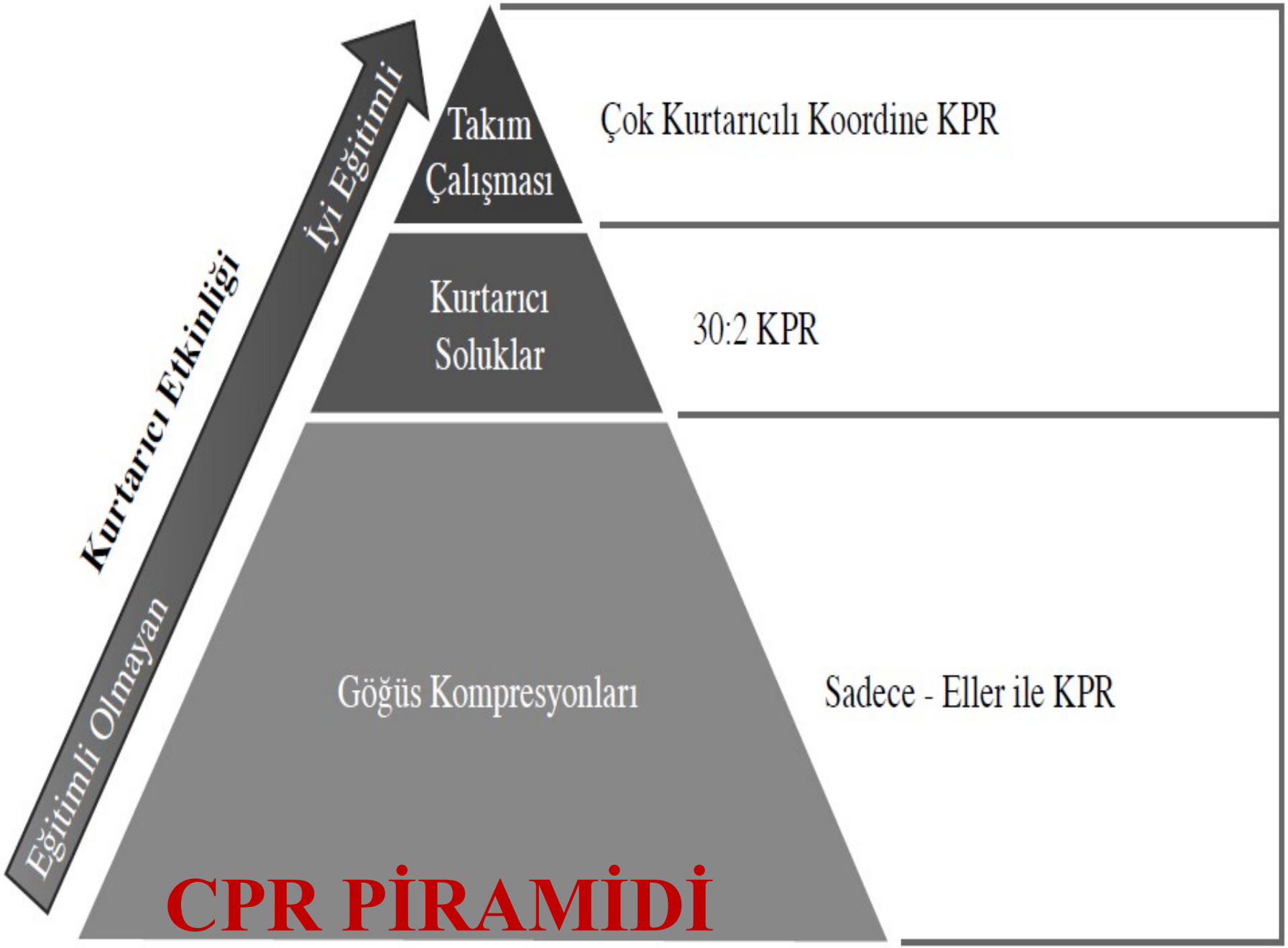


# CPR PİRAMİDİ

Looks like you need some CPR!
Grr...
Go away, you creep!

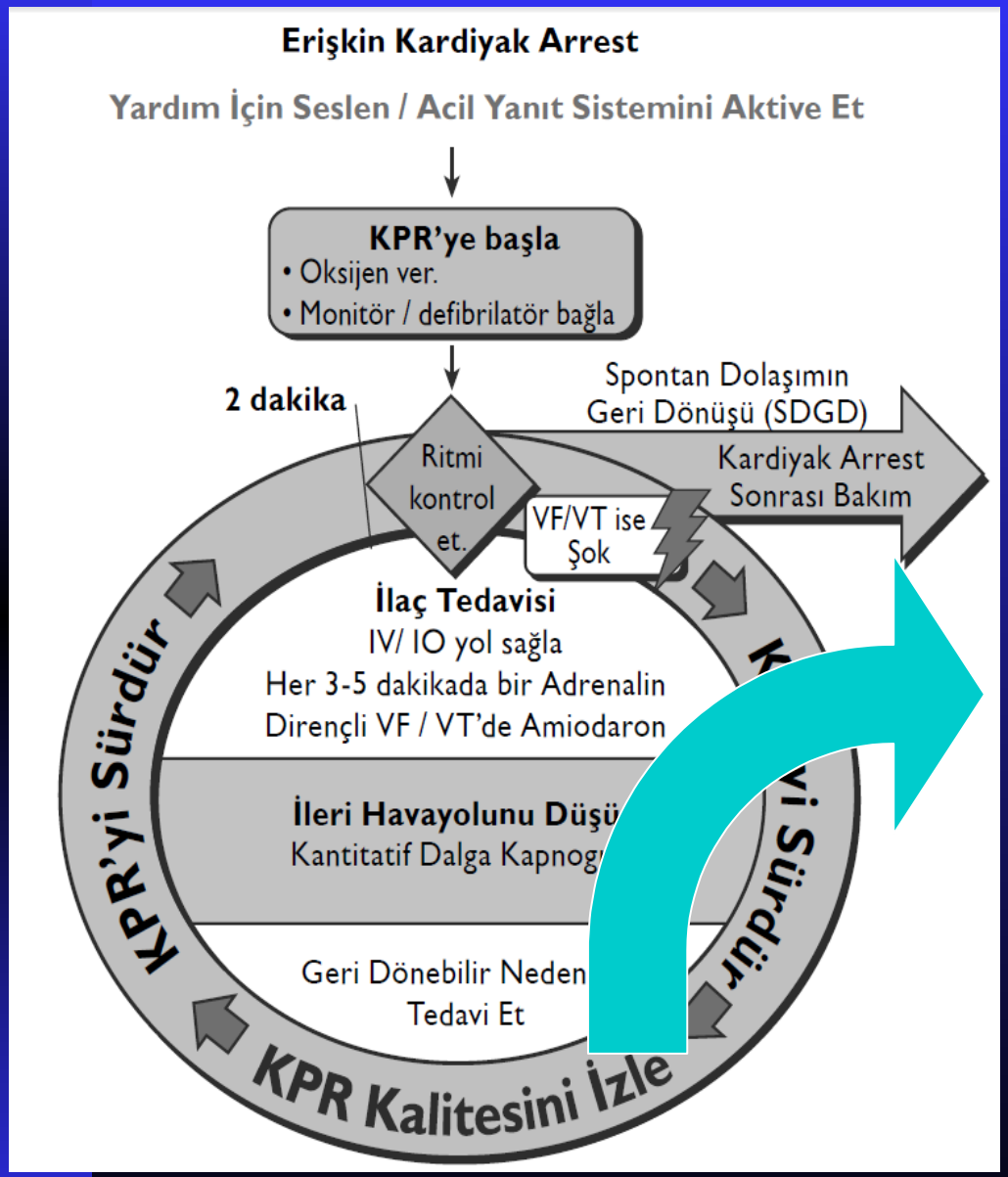

**NEA: Sıklıkla geri dönüştürülebilir durumlar nedeniyle oluşur**

Geri Dönebilir Nedenler

- Hipovolemi
- Hipoksi
- Hidrojen iyon (asidoz)
- Hipo-hiperkalemi
- Hipotermi
- Tansiyon Pnömotoraks
- Tamponad kardiyak
- Toksinler
- Tromboz, pulmoner
- Tromboz, koroner

# ÖZEL DURUMLAR

- Astım (Endotrakeal Entübasyon, NİMV - İMV)
- Anaflaksi (Laryngospazm: Krikotiroidotomi)
- Gebelik (Acil Sezaryen -Maternal hemodinamik düzelme)
- Morbid Obezite (Hava yolu - Damaryolu problem, İO Yol, ETE)
- Pulmoner Emboli (Embolektomi)
- Elektrolit Bozuklukları (Bradikardi, Transkutan-İV Pacing)
- Toksik Maruziyet (Hemodiyaliz, ECMO)
- **Travma** (Tansiyon Px: İğne dekompresyonu, Tüp Torakostomi, Torakotomi)
- Hipotermi
- Çığ
- Boğulma (ETE, Krikotiroidotomi)
- Elektrik-Yıldırım Çarpması
- **Kardiyak Tamponad** (EKO eşliğinde Perikardiyosentez, Torakotomi)
- Kardiyak Cerrahi (Resternotomi, İnternal Kardiyak kompresyon)
- Perkütan Koroner Girişim (Mekanik Göğüs Kompresyon Cihazı. Bypass)

# CPR'de İnvaziv Girişimler

- Hava yolu: Balon- Maske, Oral – nazotrakeal Airway

  Supraglottik Airway: LMA, Kombitüp, Larengeal Tüp

  Videolaringoskop

  Endotakeal Entübasyon

  Cerrahi: Krikotiroidotomi, Trakeotomi,
- İntravenöz: Santral Ven Kateterizasyonu,
- İntraosseoz
- Ventilasyon - Dolaşım desteği: Tüp Torakostomi, Torakotomi
- Mekanik dolaşım desteği (baloon pompası, perikardiyosentez, Ekstrakorporal Yaşam Destek Cihazı, cardiopulmonary bypass).

"HAVA- SIVI VER," "HAVA-SIVI AL"

# ENDOTRAKEAL ENTÜBASYON

* Kalıcı-Güvenli Hava yolu
* Sekresyon aspirasyonu
* Yüksek konsantrasyonda $O_2$
* İlaç için alternatif yol
•Aspirasyon riski az

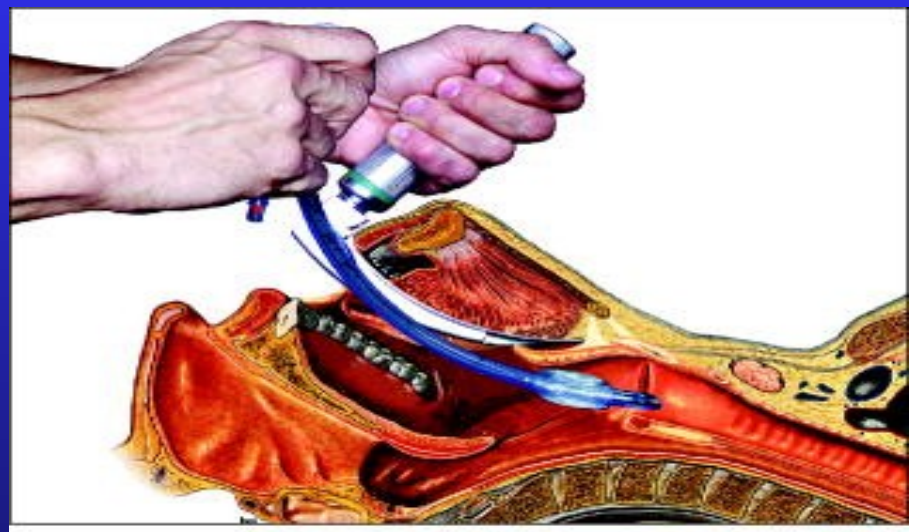

Fig. 3. Tuben indføres i trachea indtil cuffen netop er under stemmelæbeniveau.

• ETE için kurtarıcı göğüs basılarına en fazla 10 sn. ara verilebilir

ETE sonrası Kompresyon: 100/dk.,
Ventilasyon / 6-8 sn.

A
Incorrect
B
Incorrect
C
Correct

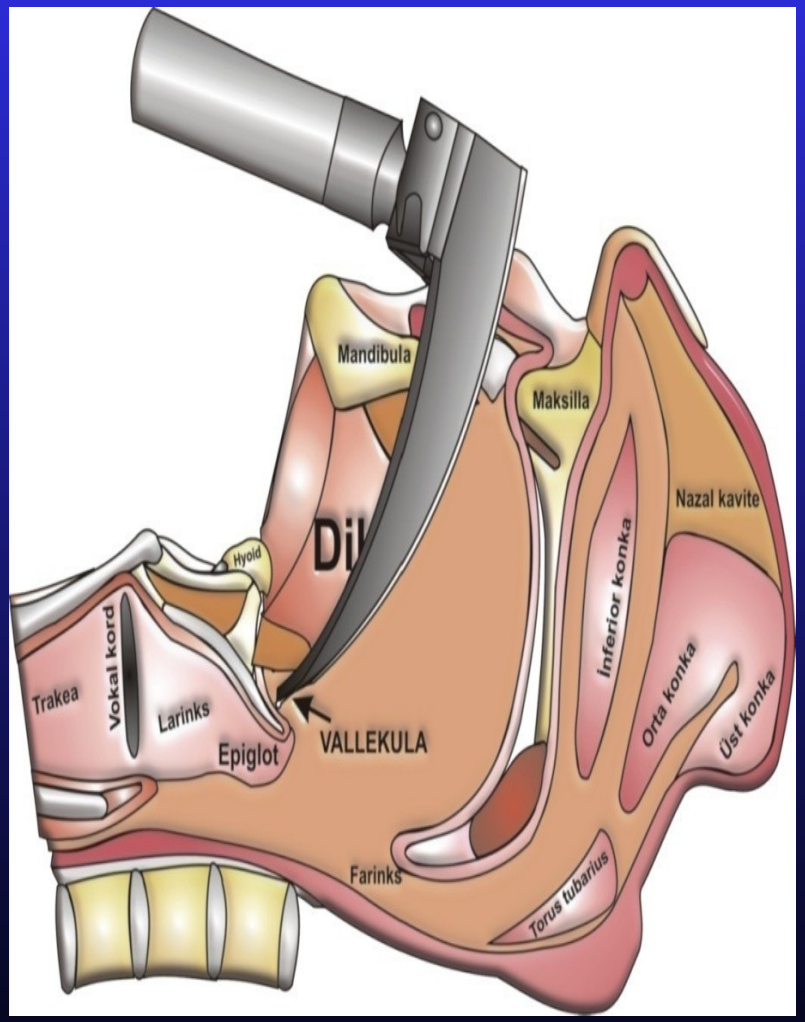
Mandibula
Maksilla
Nazal kavite
Inferior konka
Orta konka
Üst konka
Hyoid
Trakea
Vokal kord
Larinks
Epiglot
VALLEKULA
Farinks
Torus tubarius

# ENDOTRAKEAL ENTÜBASYONU DOĞRULAMA

- Kord vokalleri görme
- Tüpte buğulanma

- Her iki akciğer apeksi ve bazalleri ve epigastrium dinlenir




- Yeri doğrulamak için cihaz kullanımı önerilmekte
- **End-tidal $CO_2$ dedektörü**
- **Özofageal dedektör**

Tanıksız VF veya Nabızsız VT'si olan prehospital kardiyak arrestte gecikmiş entübasyonun, göğüs basısında minimal kesinti beraberinde pasif oksijenizasyon ile kombine edildiğinde daha iyi nörolojik iyileşme

2010 AHA CPR-ECC GUIDELINES

## Eğer ileri hava yolu yerleştirilmesi göğüs basısını kesintiye uğratacaksa

- Kurtarıcı; ileri hava yolu yerleştirilmesini hasta CPR ve defibrilasyona cevap verene kadar veya spontan dolaşım geri dönüş belirtileri gösterene kadar geciktirmeyi düşünebilir

- **2010 AHA CPR-ECC GUIDELINES**

Retrospektif çalışmalarda ETE'de %6-%25 oranında tüpün yanlış yerleştirilmesi veya çıkmasının fark edilmediği saptanmıştır.

Bunun nedeni entübasyonu yapan kişinin deneyimsizliği, eğitimsizliği veya hastanın hareket ettirilmesi sırasında tüpün yerinden çıkması olabilir

# Cerrahi Yöntemler

## Krikotiroidotomi

* İğne Krikotiroidotomi
  (10-12 yaş altı)
* Cerrahi Krikotiroidotomi
  (12 yaş üstü)

- Perkütan trakeotomi

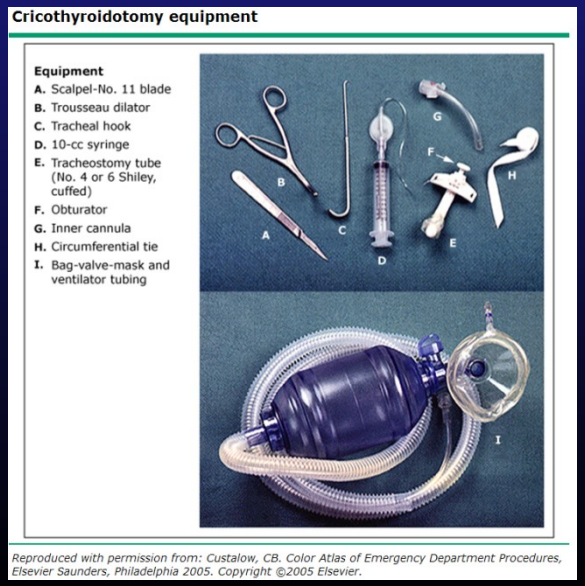

# Krikotiroidotomi

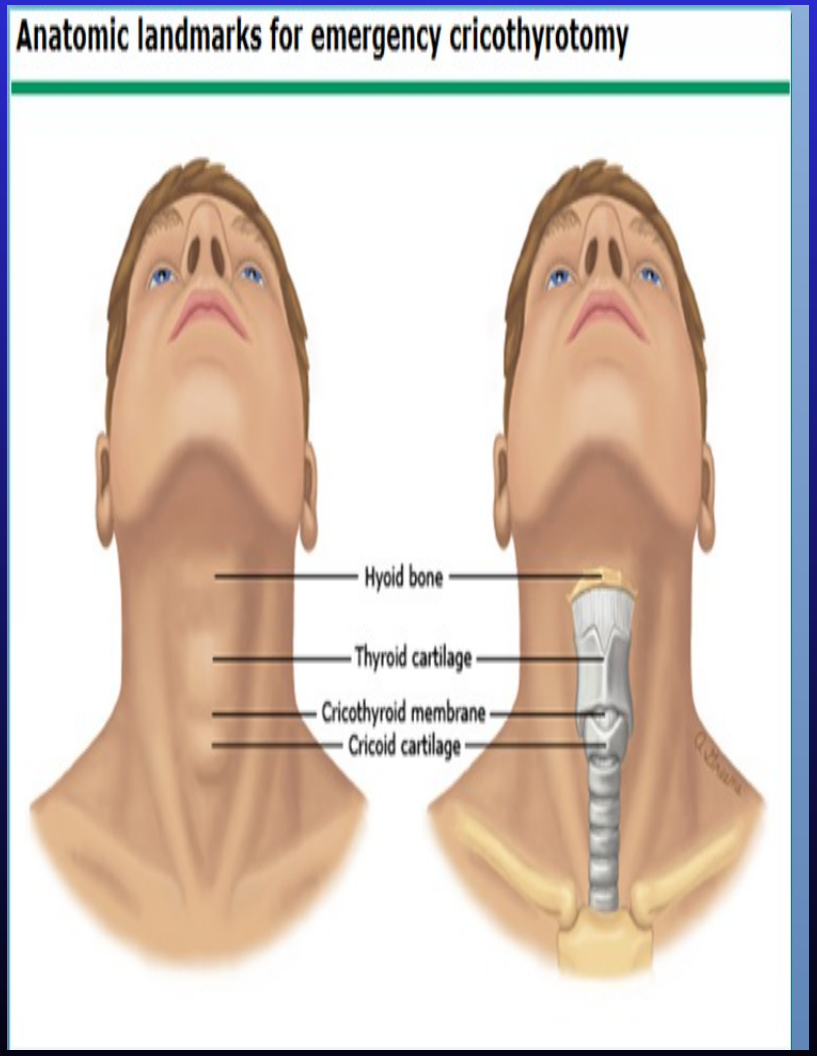


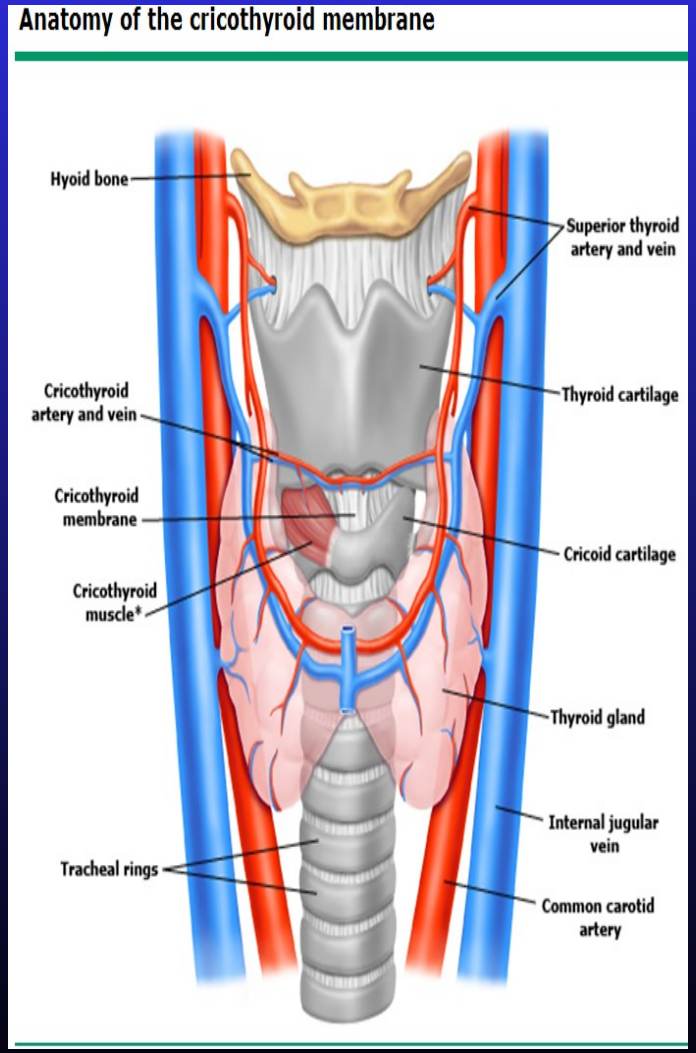

# Krikotiroidotomi

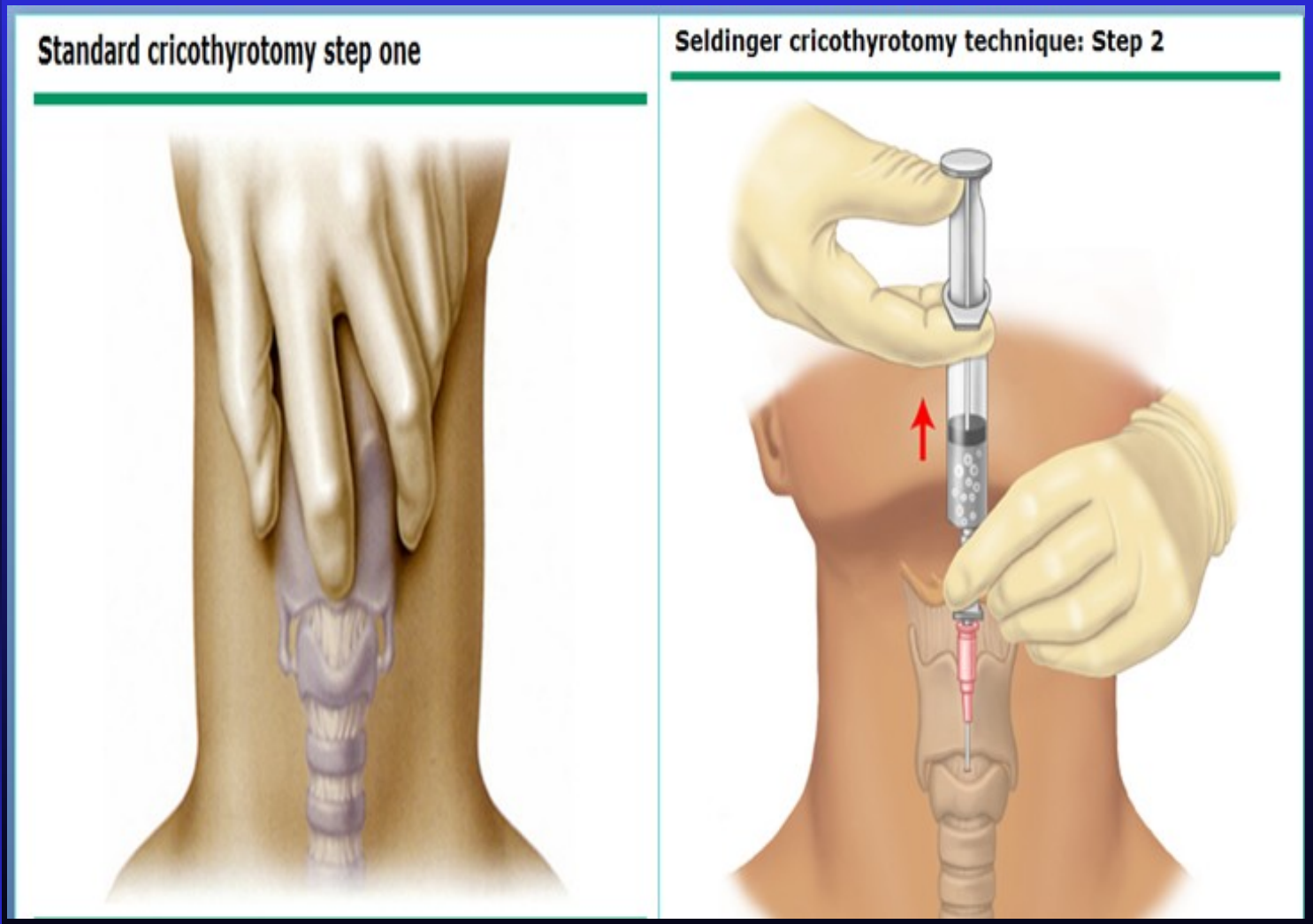

# Dr. Sven-Ivar Seldinger

**Seldinger Tekniği**

- **Anjiografi**
- **Santral venöz kateterizasyon**
- **Göğüs tüpü**
- **Perkütan gastrostomi**
- **Krikotiroidotomi**
- **Pacemaker**
- **İmlantable Cardiverter-Defibrillator**



# SELDİNGER TEKNİĞİ

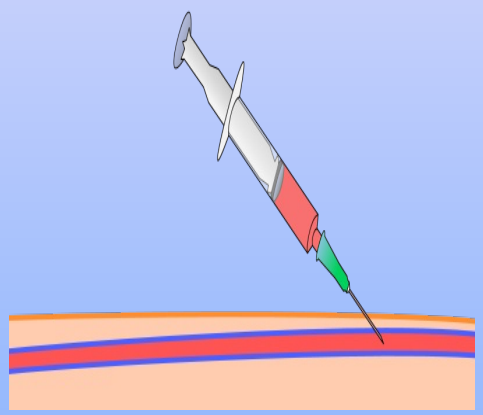

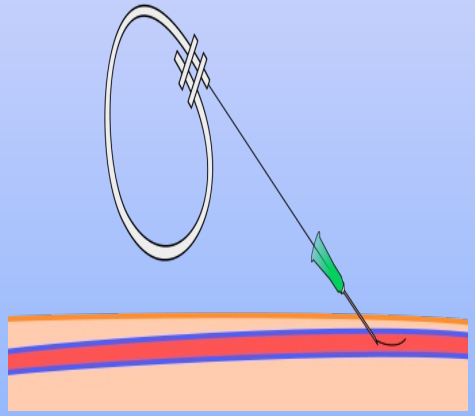

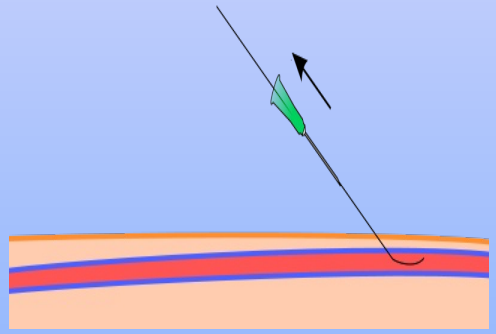

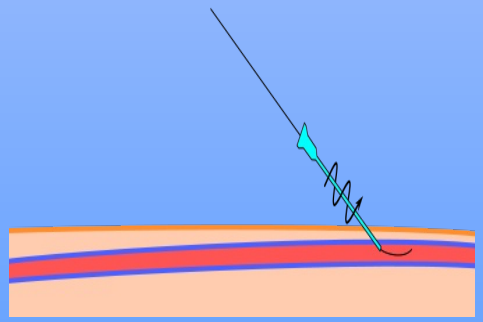

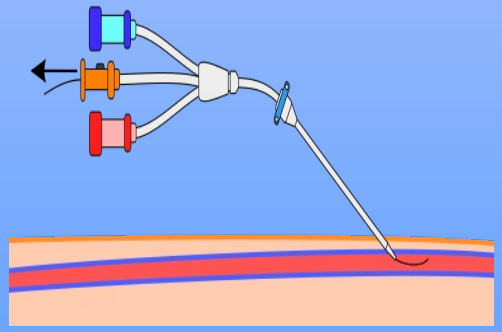

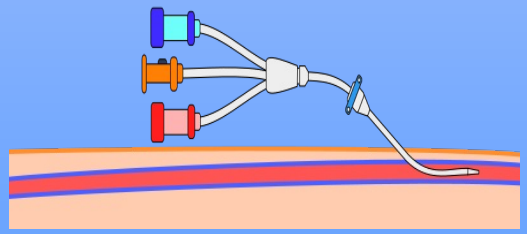

# Seldinger Tekniği ile Krikotiroidotomi

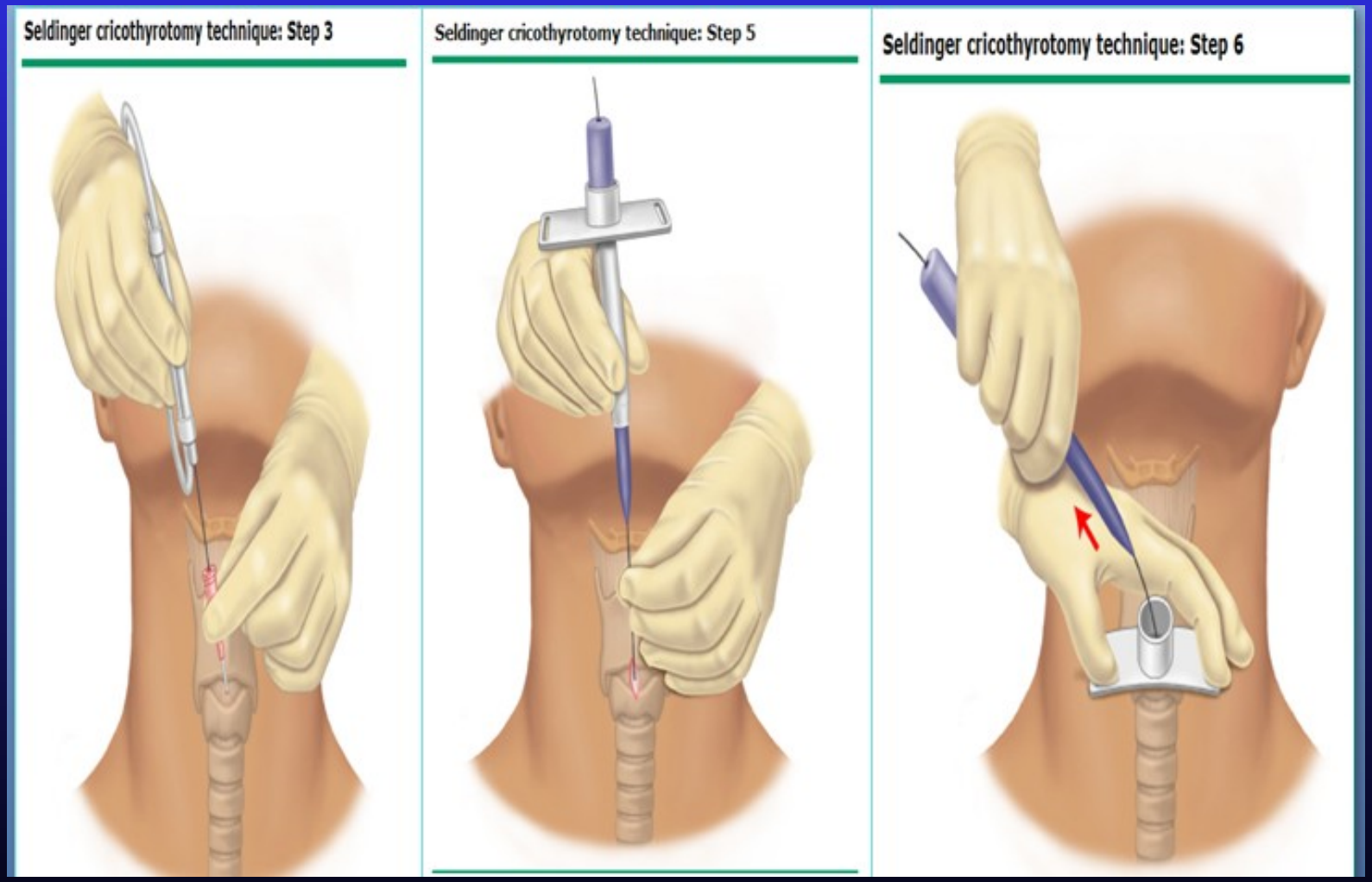

# Trakeotomi Kanülü



http://www.tkd.org.tr/

TÜRK KARDİYOLOJİ DERNEĞİ
TURKISH SOCIETY OF CARDIOLOGY

ANA SAYFA · TKD ARŞİVİ · İLETİŞİM · ARAMA · ENGLISH

DERNEK | ÇALIŞMA GRUPLARI | KILAVUZLAR | DERGİLER | YETERLİLİK KURULU | ÖDÜLLER - BURSLAR | BİLGİ MERKEZİ | TOPLANTI VE KONGRELER | WEBCAST

KALP YETERSİZLİĞİ FARKINDALIK GÜNÜ
10-12 Mayıs 2013
Avrupa Kalp Yetersizliği Farkındalık Günü etkinliklerimize davetlisiniz.

TOPLANTILAR
- 8th Bosniak-Turkish Joint Cardiology Meeting at 6th National Congress of UKBIH
- Kalp Yetersizliği-Aritmi ÇG Ortak Toplantısı
- 29. Uluslararası Katılımlı Türk Kardiyoloji Kongresi

Duyurular Haberler | TKD Arşivi | TKD Eğitim Programı

- Abstract accepted for 29th Turkish Cardiology Congress with International Participation will be published in JACC Online Version (11.5.2013)
- TTB, "Özel Sağlık Kuruluşlarında Çalışan Hekimlerin Sağlık/ Güvenlik Koşulları Anketi" hazırladı (10.5.2013)
- Avrupa Kalp Yetersizliği Farkındalık Günü etkinliklerimize davetlisiniz. (7.5.2013)
- 29. Uluslararası Katılımlı Türk Kardiyoloji Kongresi bildirileri JACC 29 Ekim 2013 sayısında

- 30 Mayıs - 1 Haziran 2013, Tuzla, Bosna-Hersek
  6. Bosna-Hersek Ulusal Kardiyoloji Kongresinde Ortak Oturum
- 31 Mayıs - 2 Haziran 2013, Tuzla
  8th Bosniak-Turkish Joint Cardiology Meeting at 6th National Congress of UKBIH
- 5 - 7 Haziran 2013, Almatı
  5. Kazakistan Ulusal Kardiyoloji Kongresi TKD-KKD Ortak Oturumu
- 6 - 9 Haziran 2013, Eskişehir
  Kalp Yetersizliği-Aritmi ÇG Ortak Toplantısı
- 6 - 7 Haziran 2013, Eskişehir
  40. İleri Kardiyak Yaşam Desteği Kursu (CPR-ACLS)
- 31 Ağustos - 4 Eylül 2013, Amsterdam
  ESC Kongresi 2013
- 26 - 27 Ekim 2013, Antalya
  41. İleri Kardiyak Yaşam Desteği Kursu (CPR-ACLS)
- 26 - 29 Ekim 2013, Antalya
  29. ULUSAL KARDİYOLOJİ KONGRESİ
- 11 - 14 Aralık 2013, Istanbul
  EUROECHO - Imaging 2013

EMERGENCY MEDICINE PHYSICIANS ASSOCIATION OF TURKEY

ATUDER
Acil Tıp Uzmanları Derneği

Akademik Acil Tıp Dergisi CINAHL, Gale/Cengage Learning, EBSCO, DOAJ, ProQuest, Tübitak/Ulakbim Türk Tıp Dizini ve Index Copernicus tarafından indekslenmektedir.

ACİL TIP UZMANLARI DERNEĞİ

- Anasayfa
- Bakü Sempozyum
- Dergilerimiz
- Acil Tıp Okulu (ATOK)
- ATA Meclisi
- Dernek Hakkında
- Komisyonlar
- Çalışma Grupları
- Dökümanlar
- Video Sunumlar
- Kongre
- Kurslar
  - USG Kursu
  - İKYD Kursu
  - EKG
- Etkinliklerimiz
- Sempozyum
- Foto Galeri
- İletişim

İKYD Kursu:
- Bilgi
- Kayıt Şartları
- İKYD Kurs Tarihleri
- İKYD Kurs programı
- Kurs Sunumları
- Online Kayıt

ETKİNLİKLER

Etkinlik detayı için tıklayın

Etkinlik : 2. Uluslararası Acil Tıp Sempozyumu
Tarih : 11 - 14 Nisan 2013
Yer : Üsküp - MAKEDONYA

Tüm Etkinlikler için tıkla

HABERLER

İstanbul Üniversitesi Cerrahpaşa Tıp Fakültesi Acil Tıp A.D ilk uzmanını verdi. Dr. Elif DEĞİRMENCİ, Acil Tıp Uzmanı oldu.

ÜYE GİRİŞİ
Mail Adresiniz:
Şifreniz:
Beni Hatırla | Giriş
Şifre Hatırlat | Kayıt

CUMHURBAŞKANIMIZIN MESAJI

TEŞEKKÜR MEKTUPLARI

YAZARLAR
Dr. Cuma YILDIRIM — Çay Bardağı
Arş. Gör. Dr. M. Murat OKTAY — Acil Gevşiler

# İKYD Kurs Programı

| 1.GÜN | SAAT |
|---|---|
| **KAYIT** | **08.00 - 08.15** |
| Kursun gözden geçirilmesi ve amaçlar | 08.15 - 08.30 |
| **SINAV** | **08.30 - 09.15** |
| Temel yaşam desteği teorik ve pratik eğitimi | 09.15 - 10.15 |
| Hava yolu kontrolü | 10.15 - 10.45 |
| **ARA** | **10.45 - 11.00** |
| Kardiyak protokollerin gözden geçirilmesi ve 2010 CPR/ECC Kılavuz değişiklikleri | 11.00 - 11.30 |
| **Yeniden canlandırmada Özel durumlar- I** (İnmede, Donmada,Gebelikte kardiyak arrest) | 11.30 - 12.00 |
| **ÖĞLE YEMEĞİ** | **12.00 - 12.30** |
| Kardiyovasküler farmakoloji | 13.00 - 13.30 |
| **Yeniden canlandırmada Özel durumlar- II** (Travmada veToksikolojik acillerde kardiyak arrest) | 13.30 - 14.00 |
| **ARA** | **14.00 - 14.15** |
| **İlk gün uygulamalı eğitim(maketler eşliğinde)** | **14.15 - 17.30** |
| 1. Oda: Havayolu, entübasyon | |
| 2. Oda: Dinamik disritmi ve elektriksel tedavi | |
| 3. Oda: Ritm tanıma | |
| 4. Oda: Senaryolar | |

**İlkgün uygulamalı eğitimde grupların dağılımı:**

| 1. ODA | 2.ODA | 3. ODA | 4. ODA | SAAT |
|---|---|---|---|---|
| A | B | C | D | 14.15 - 15.00 |
| B | C | D | A | 15.00 - 15.45 |
| **ARA** | | | | **15.45 - 16.00** |
| C | D | A | B | 16.00 - 16.45 |
| D | A | B | C | 16.45 - 17.30 |

| 2.GÜN | SAAT |
|---|---|
| Disritmiler, ölümcül disritmiler ve elektriksel tedavileri | 09.00 - 09.45 |
| Miyokard infarktüsü | 09.45 - 10.15 |
| **ARA** | 10.15 - 11.00 |
| **Yeniden canlandırmada Özel durumlar- III** Elektrikve yıldırım çarpmasında kardiyak arrest | 11.00 - 11.30 |
| Resüsitasyon açısından asit –baz dengesi ve kan gazı analizi | 11.30 - 12.00 |
| **ÖĞLE YEMEĞİ** | 12.00 - 13.00 |
| **Yeniden canlandırmada Özel durumlar- IV** Astma, Anaflaksi ve Boğulmada kardiyak arrest | 13.00 - 13.30 |
| Resüsitasyonun Etik ve Yasal Yönü | 13.30 - 14.00 |
| **ARA** | 14.00 - 14.15 |
| **İkinci gün uygulamalı eğitim(maketler eşliğinde) ve sınav** | 14.15 - 17.30 |
| 1. Oda: Havayolu, entübasyon | |
| 2. Oda: Dinamik disritmi ve elektriksel tedavi | |
| 3. Oda: Ritm tanıma | |
| 4. Oda: Senaryolar | |

**İkincigün uygulamalı eğitim ve sınavda grupların dağılımı:**

| 1. ODA | 2.ODA | 3. ODA | 4. ODA | SAAT |
|---|---|---|---|---|
| A | B | C | D | 14.15 - 15.00 |
| B | C | D | A | 15.00 - 15.45 |
| **ARA** | | | | 15.45 - 16.00 |
| C | D | A | B | 16.00 - 16.45 |
| D | A | B | C | 16.45 - 17.30 |
| **ARA** | | | | 17.30 - 17.45 |
| Teorik sınav | | | | 17.45 - 18.30 |
| Sınav sorularının incelenmesi | | | | 18.30 - 19.00 |
| Varsa kalanlara ikinci sınav | | | | 19.00 - 20.00 |

# ÖZELEŞTİRİ

- İNVAZİV GİRİŞİMLER KURSU (-)

ATUDER

- TRK ?

# Santral Venöz Kateterizasyon

- İnternal Juguler Ven
- Subklavian Ven
- Femoral Ven

# SANTRAL VENÖZ KATETERİZASYON

- Uzun süreli IV yol ihtiyacı
- Yoğun içerikli/kritik ilaç verilmesi (TPN, kemoterapi, vb)
- Hemodinamik monitorizasyon (CVP..)
- Sıvı resüsitasyonu
- Kardiyak pacemaker
- Hemodiyaliz, plazmaferez







# SANTRAL VENÖZ KATETER

## İşlem öncesinde

- Ekipman
- Yer işaretlerini belirle
- Pozisyon ver
- Sterilite
- Doğru pozisyon/açı
- Deneyim

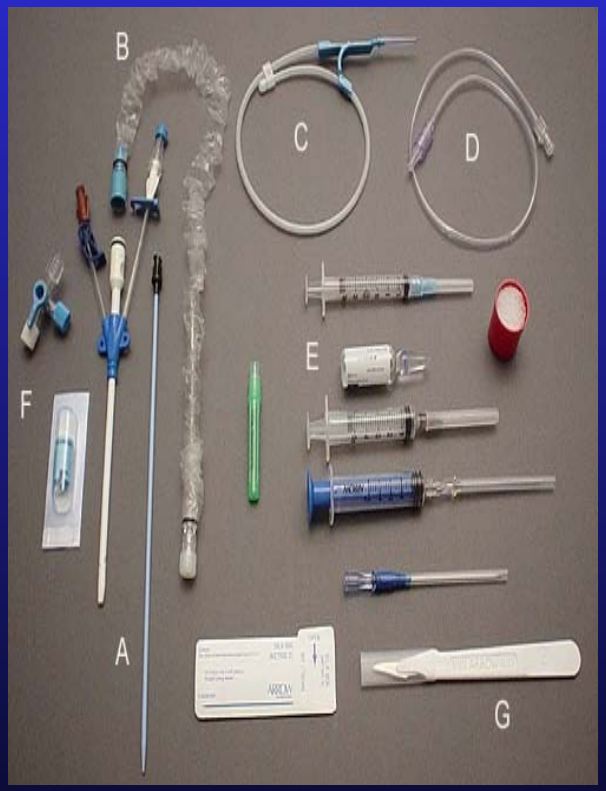

# İNTERNAL JUGULER VEN

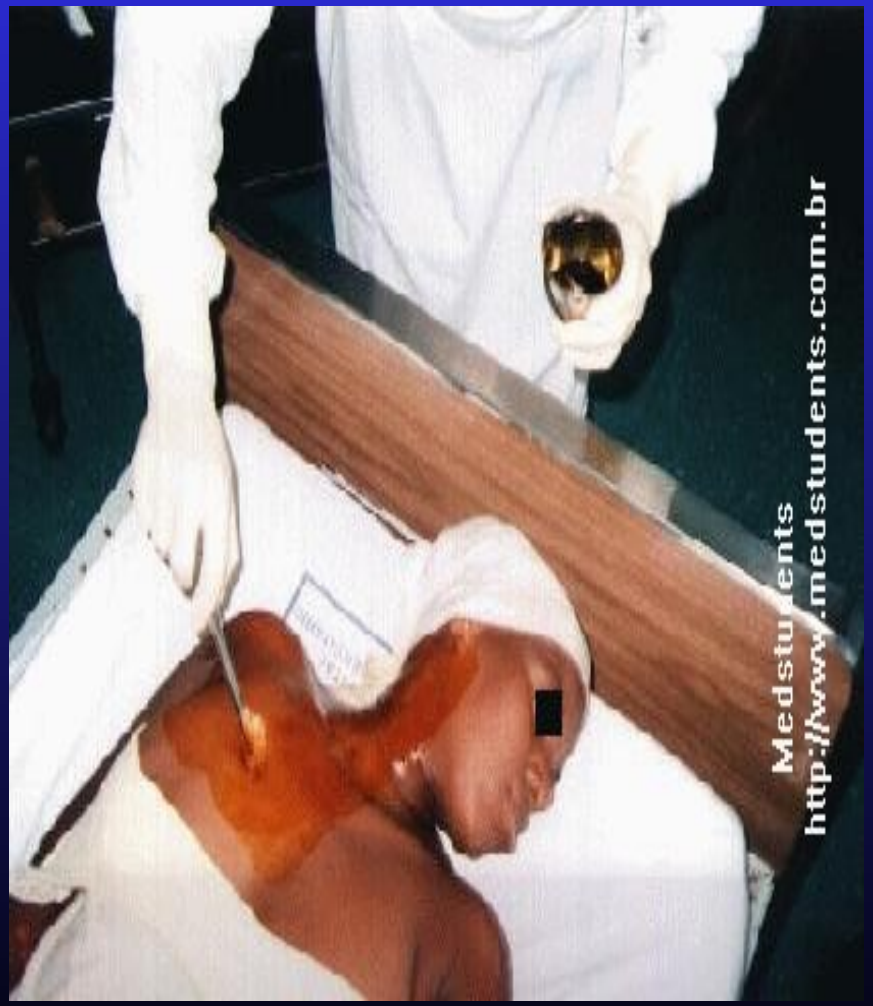

## Anatomy of the subclavian and internal jugular veins

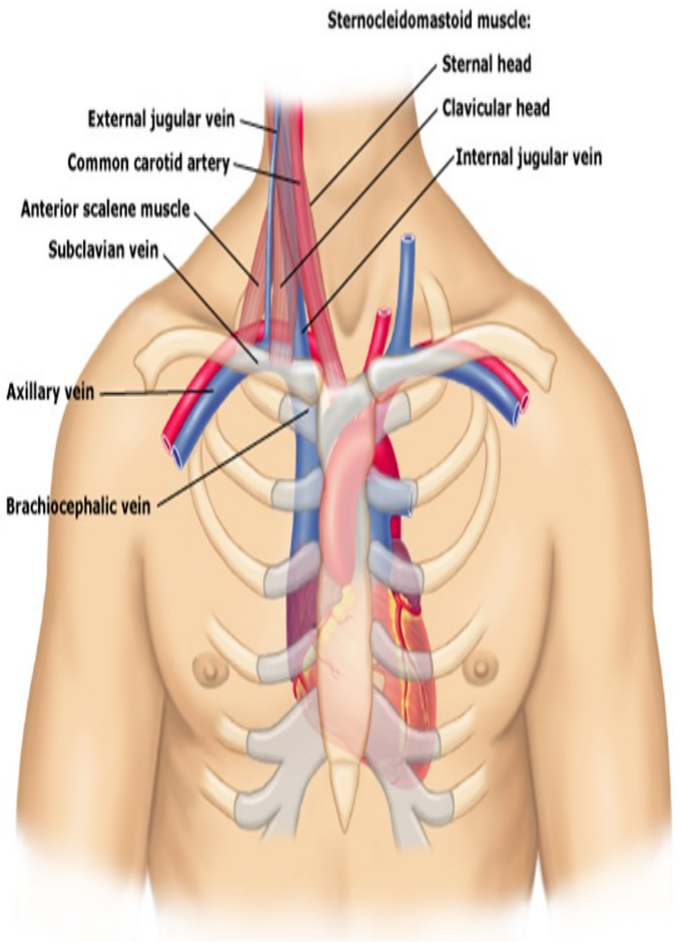


## Central approach to the internal jugular vein

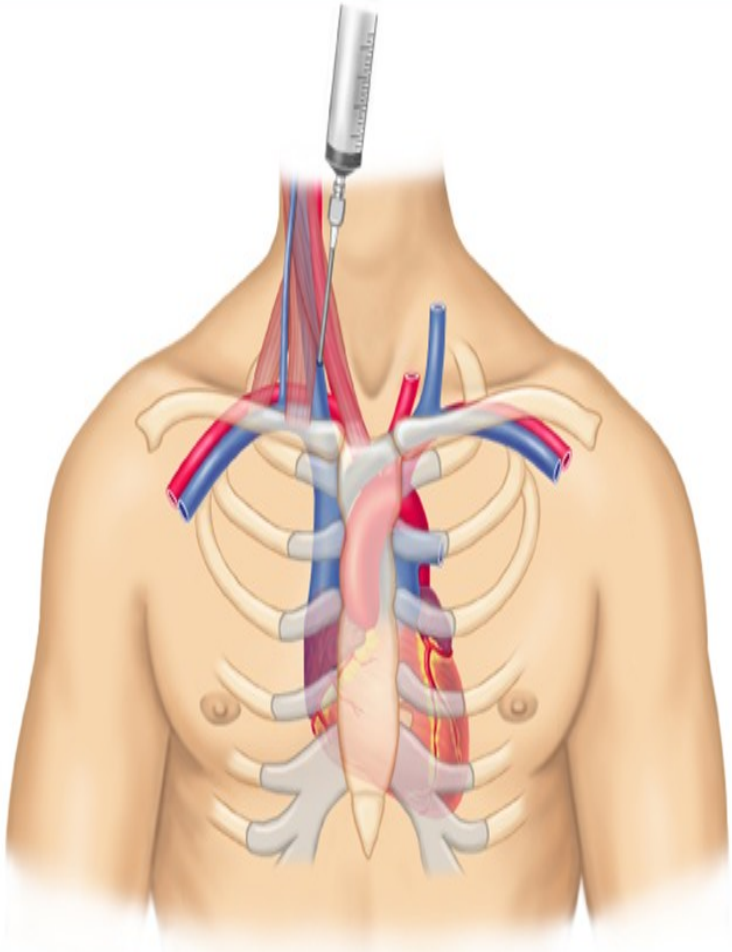

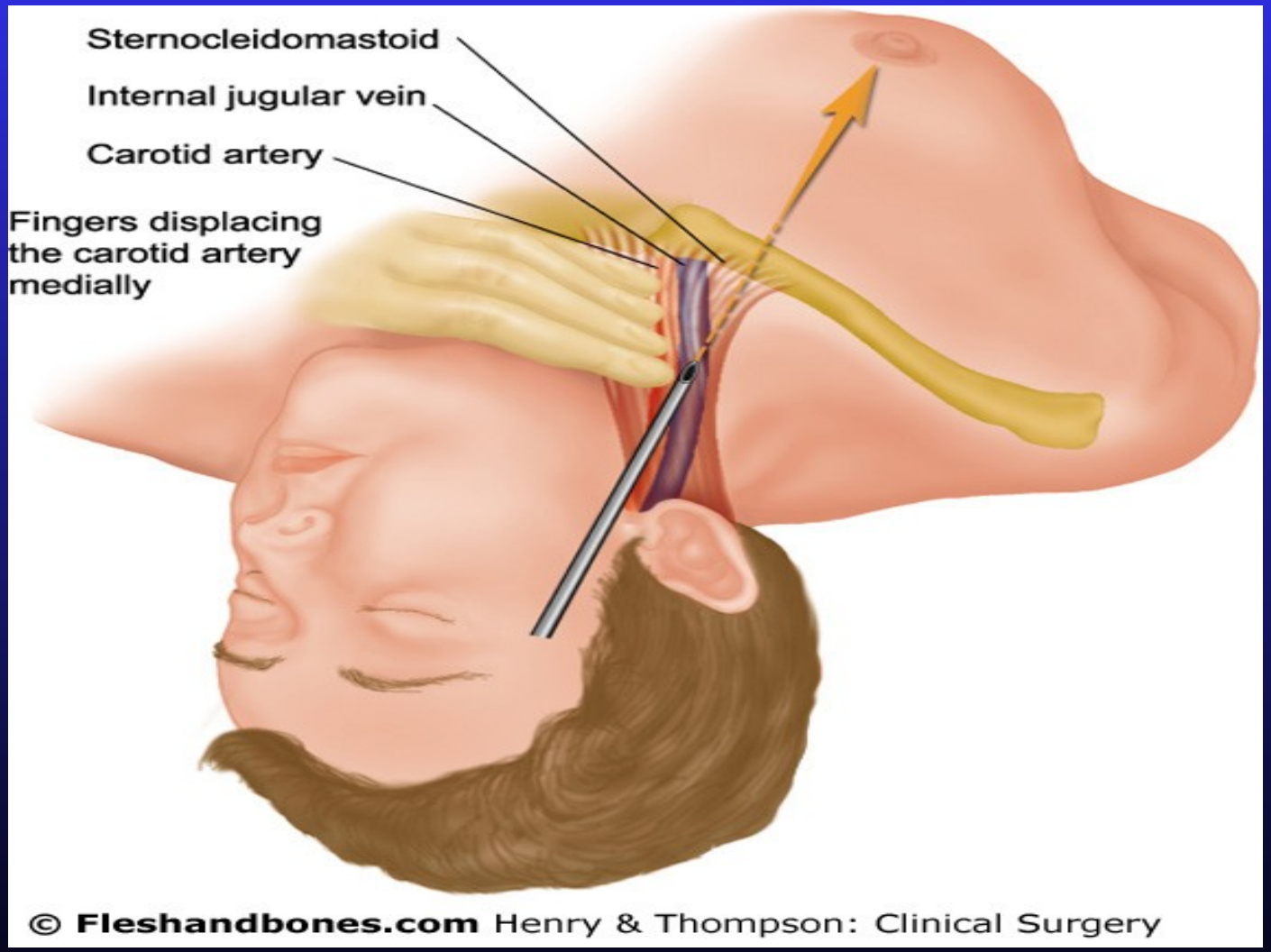
Sternocleidomastoid
Internal jugular vein
Carotid artery
Fingers displacing the carotid artery medially
© Fleshandbones.com Henry & Thompson: Clinical Surgery

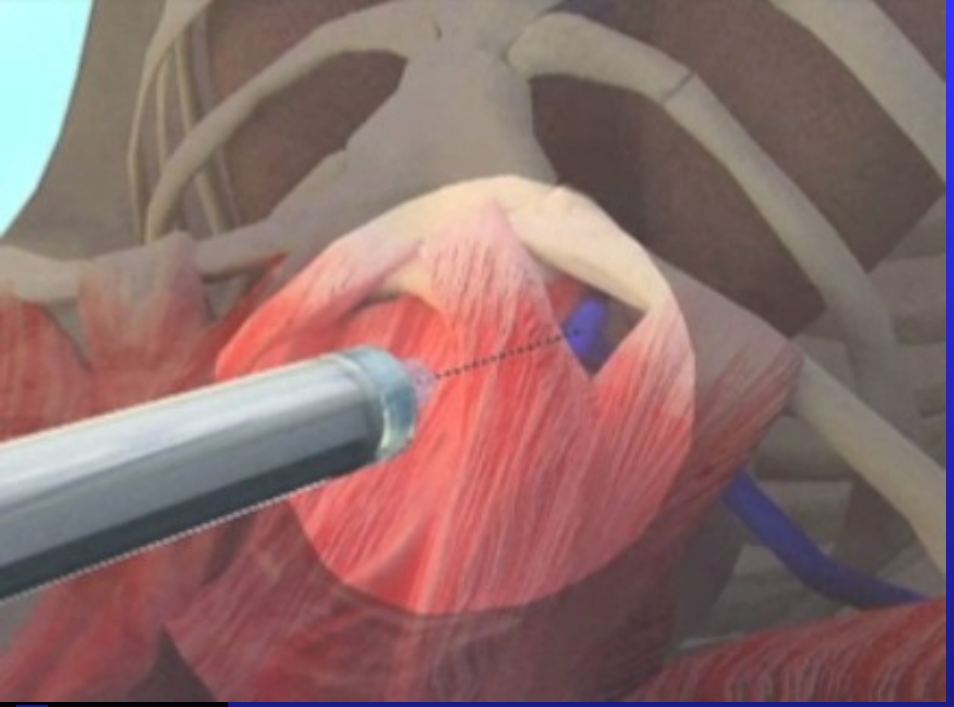

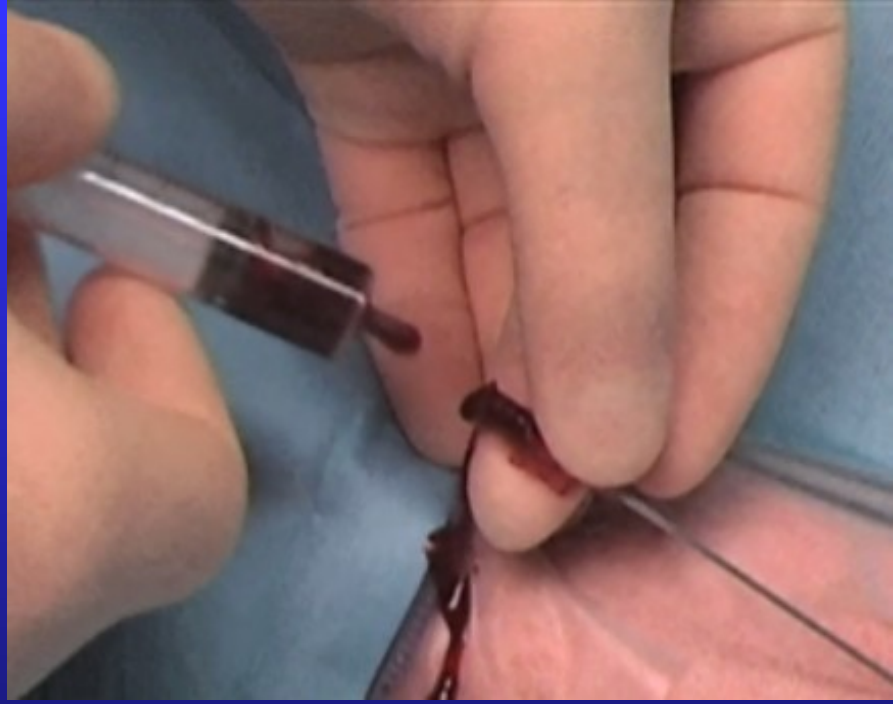

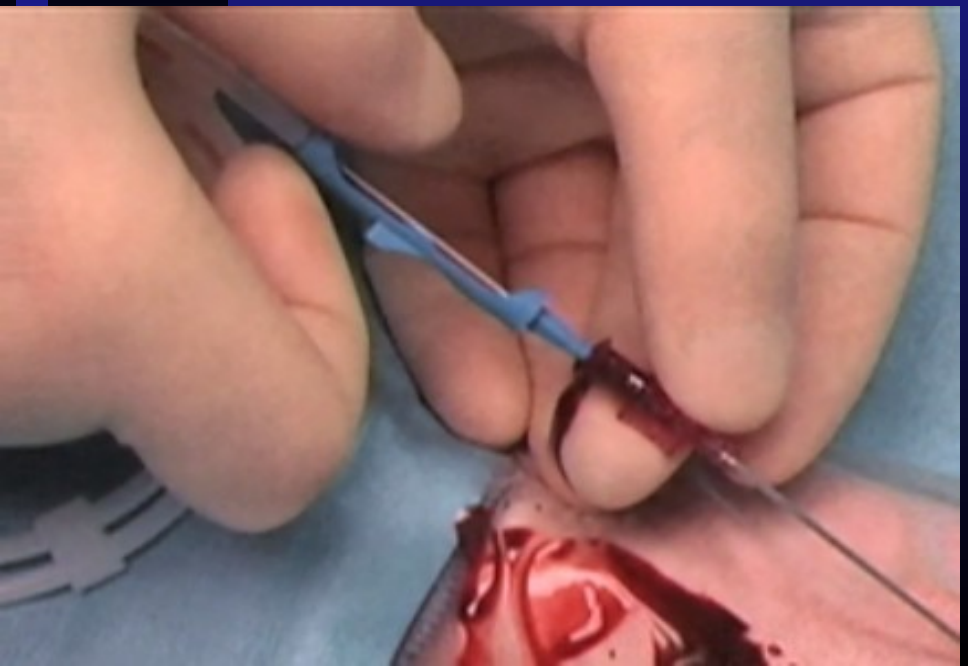

90

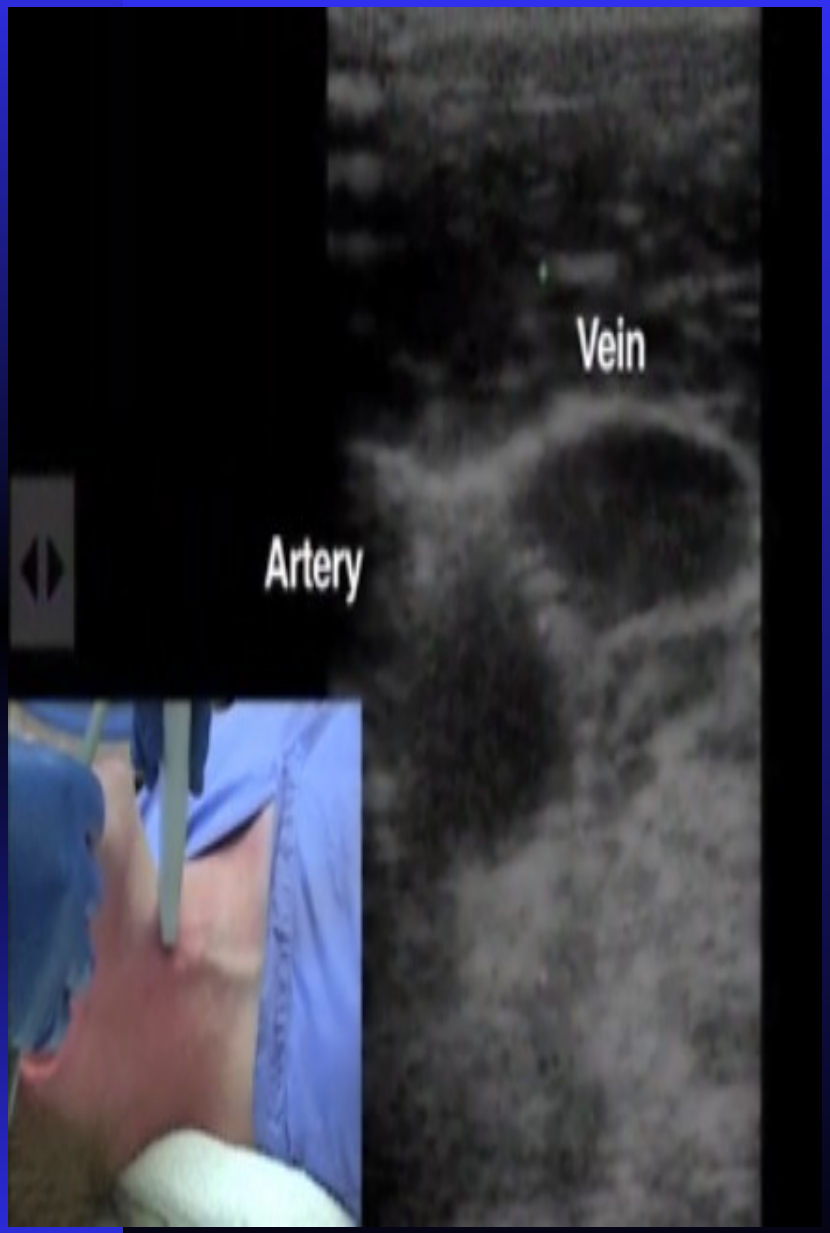


**Ultrasound of normal neck vessels**

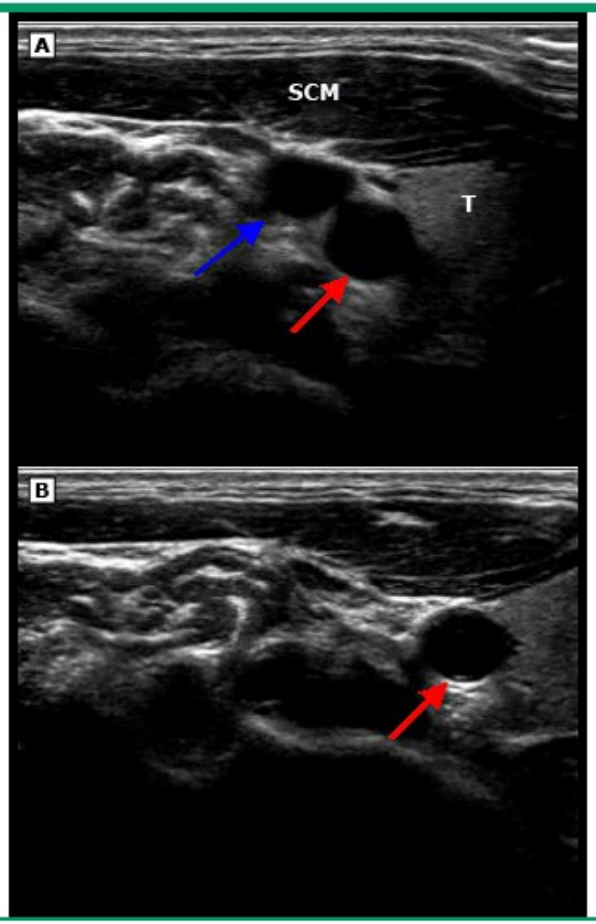


Transverse ultrasound images of the right neck demonstrate normal anatomy, including the internal jugular vein (blue arrow), common carotid artery (red arrow), sternocleidomastoid muscle (SCM), and thyroid gland (T). B shows collapse of the internal jugular vein when compression is applied with the transducer. The carotid artery is not easily compressed with light probe pressure.

*Courtesy of Lauren W Averill, MD.*

# SUBKLAVİAN VEN

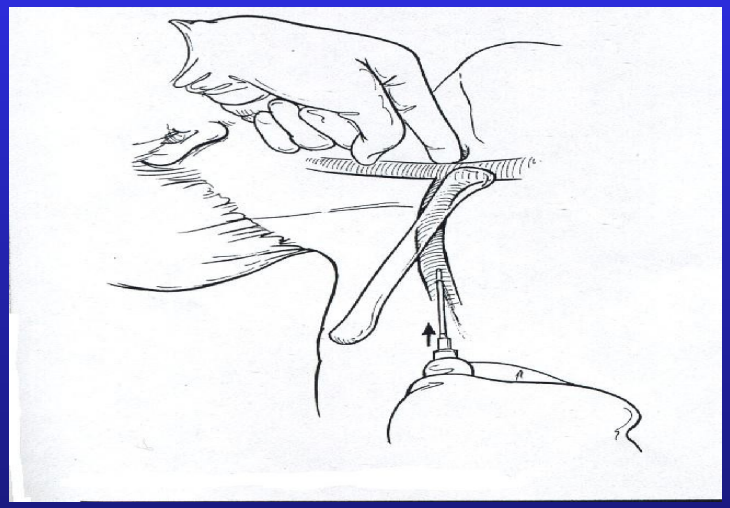

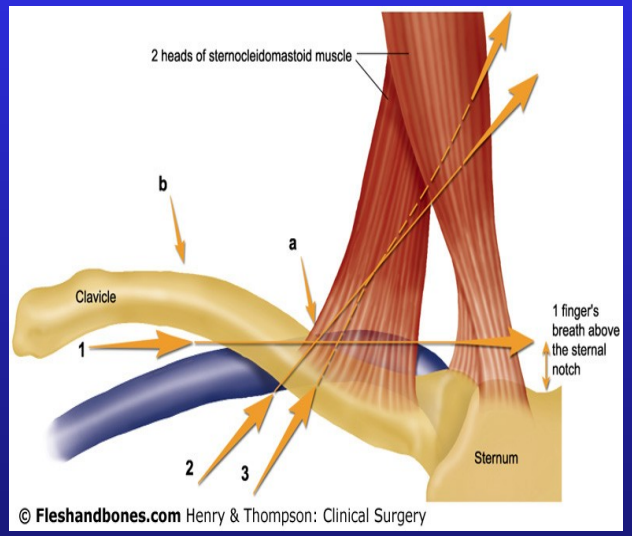


- SAĞ !
- Trendelenburg pozisyonu, kol aşağı, 10-20 abdüksiyonda
- Baş karşı tarafa
- İki skapula arasına çarşaf
- Göğüse paralel
- Klavikulaya dokun, altından ilerle

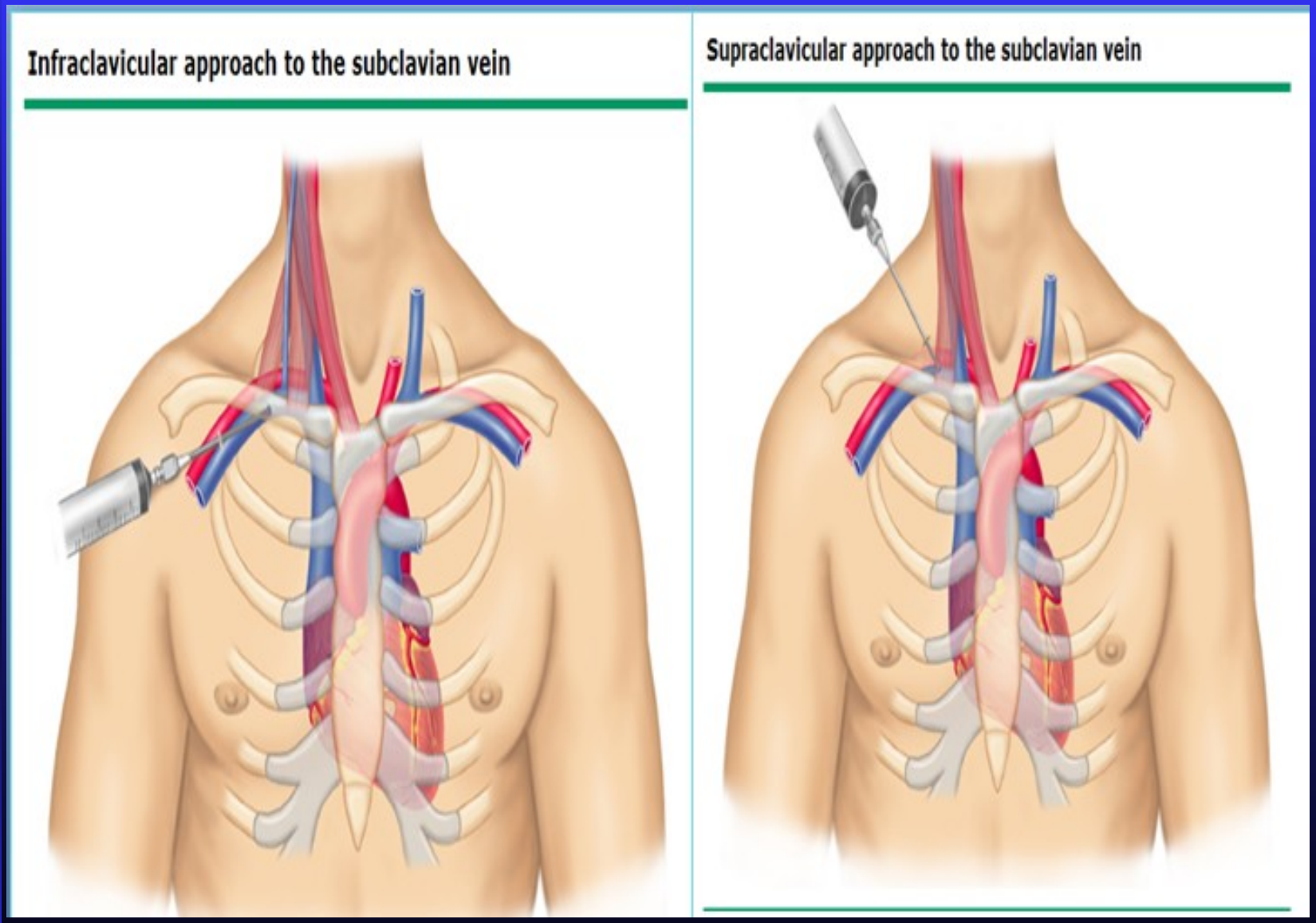
Infraclavicular approach to the subclavian vein
Supraclavicular approach to the subclavian vein

External landmarks for the infraclavicular approach to the subclavian vein

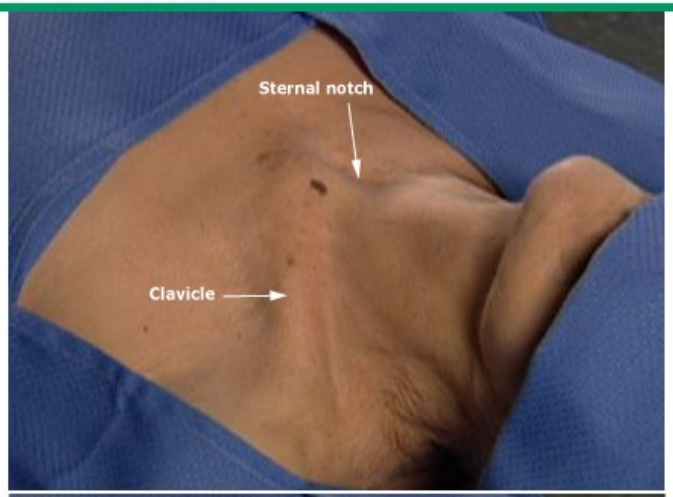


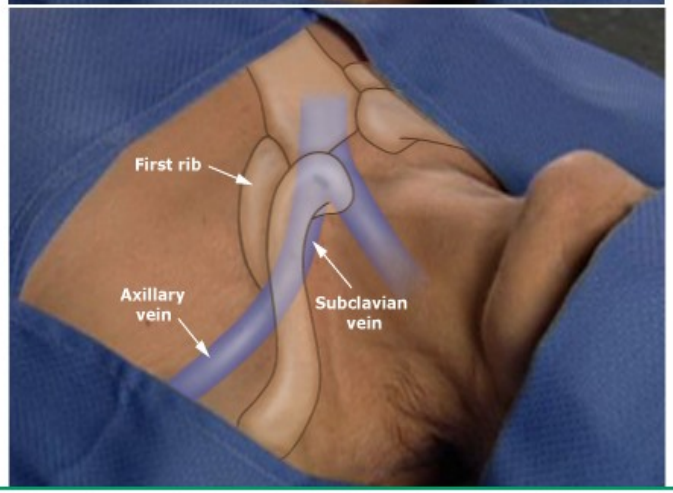


External landmarks for the supraclavicular approach to the subclavian vein

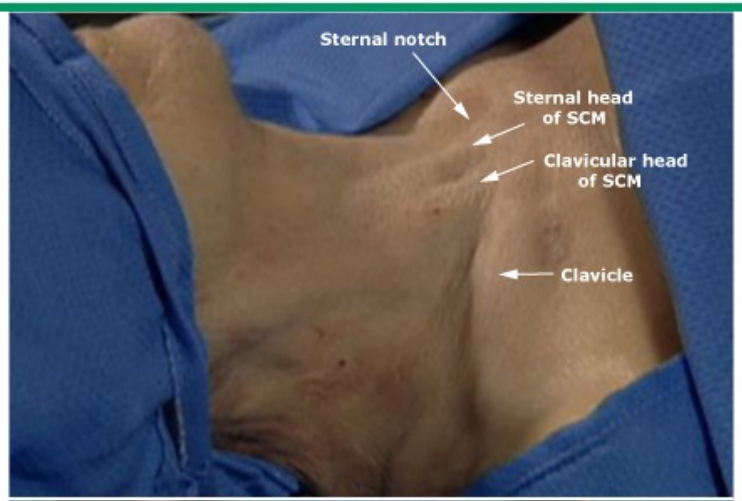


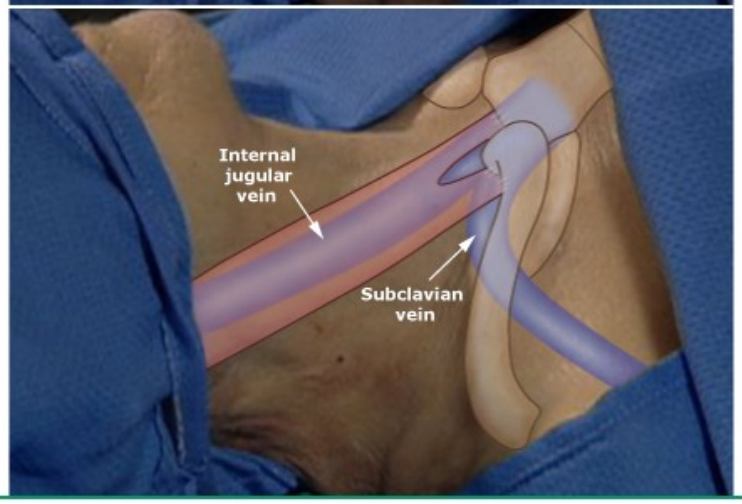

# FEMORAL VEN KATETERİZASYONU

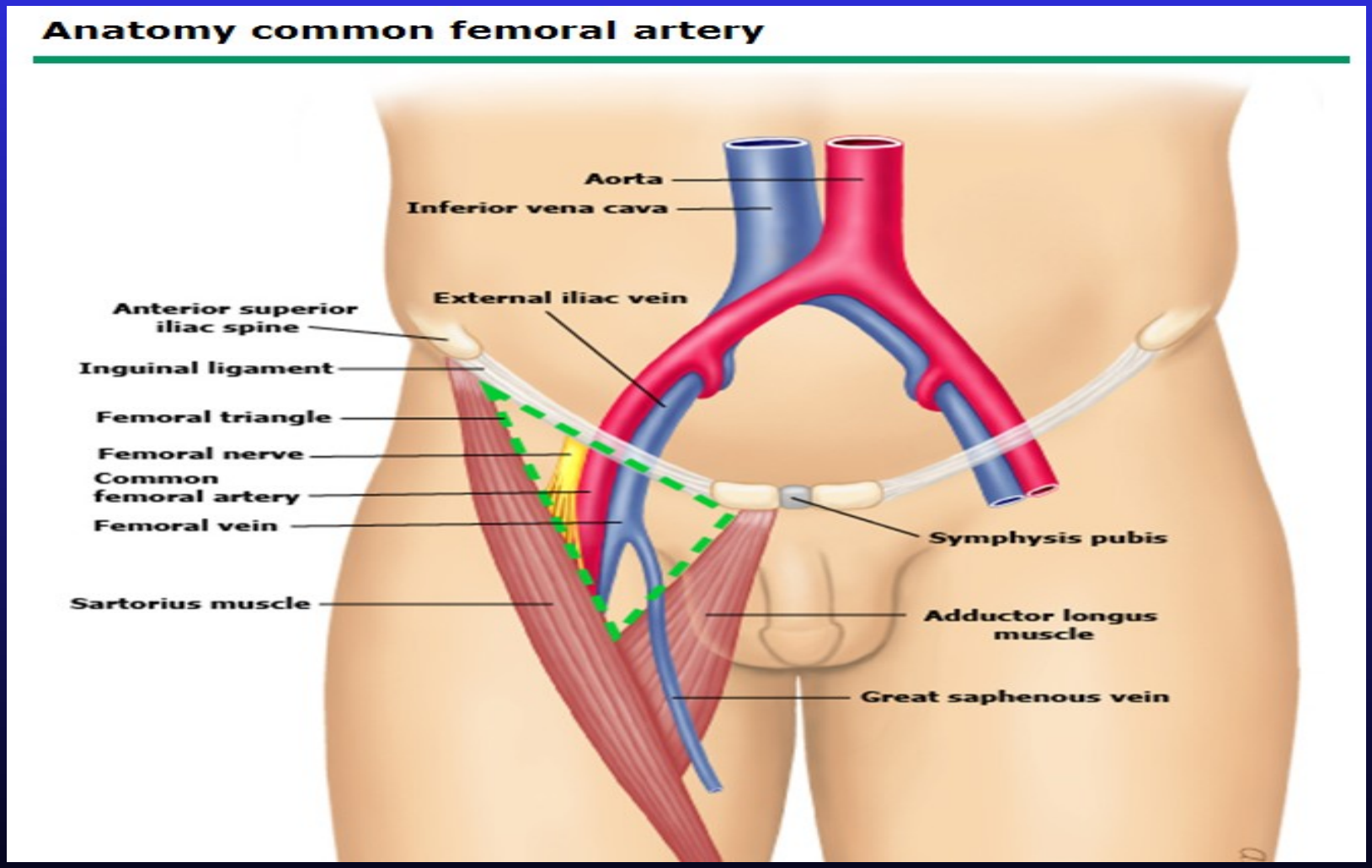

# FEMORAL VEN KATETERİZASYONU

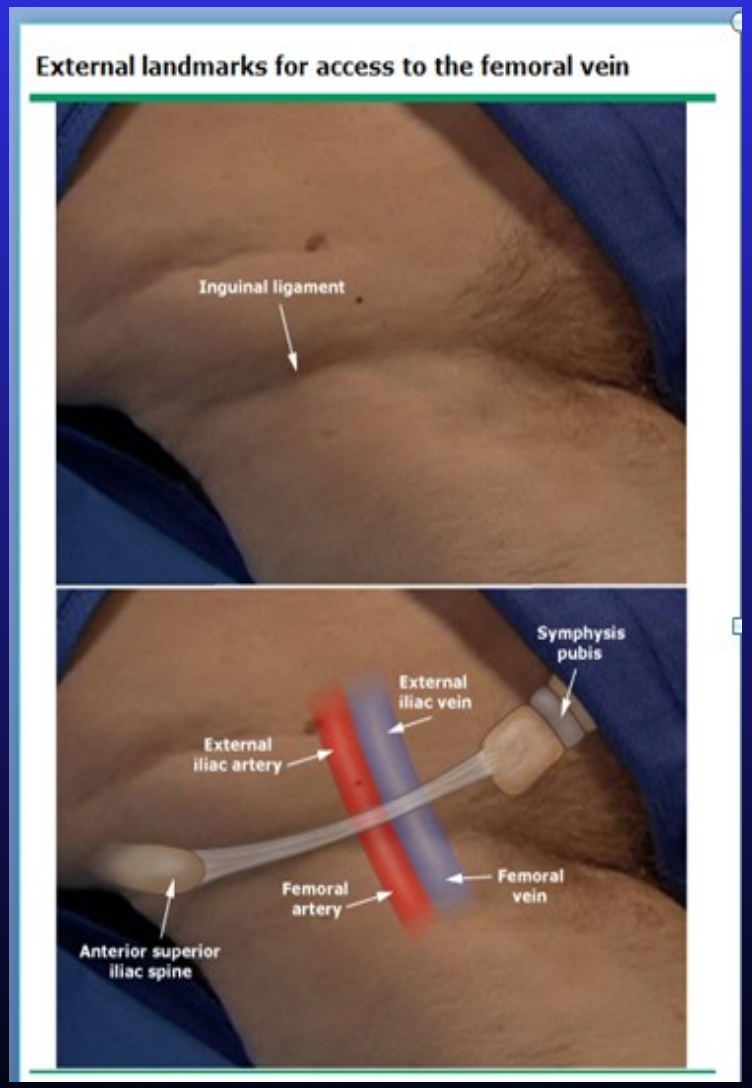


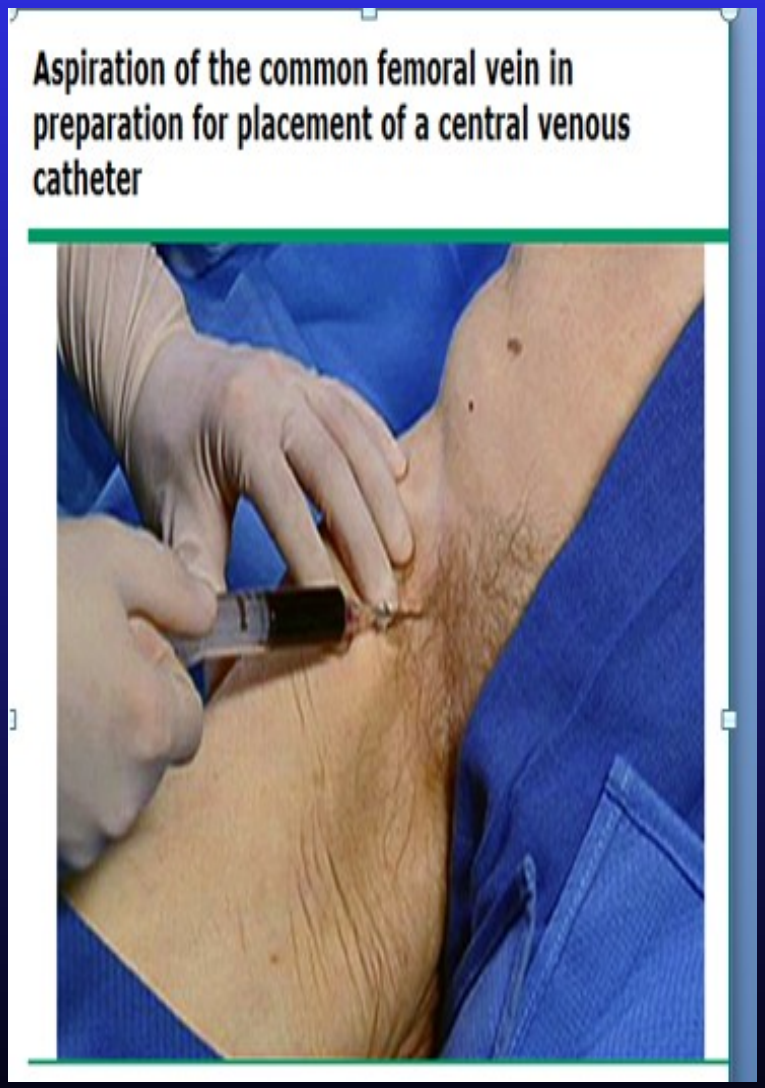

## Femoral vein catheter placement under direct ultrasound guidance

## Ultrasound view of penetrating needle

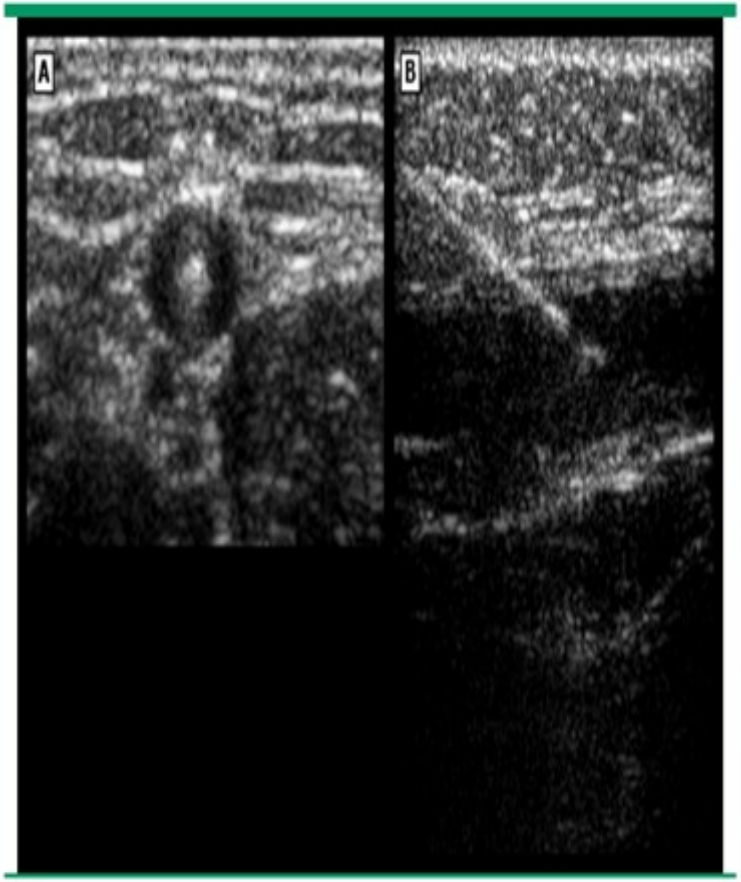


A) Transverse (short-axis) view of vein with penetrating needle. B) Longitudinal (long-axis) view of vein with penetrating needle. Turning the transducer 90 degrees clockwise or counterclockwise will move from one view to the other.

# İNTRAOSSEÖZ GİRİŞİM

- IO yol ilk defa 1922'de sternumdan
- Sıvı resüsitasyonu, ilaç uygulama, kan tahlili
- Güvenli etkili
- **CPR'de ilk 90 sn.de iv. yol açılamazsa**
- Proksimal tibia

(ciltaltı doku az, kolay palpe edilir.)

  - Anteromedial yüzey
  - Tuberositas tibia 2 parmak distali, 2 parmak mediali



# Distal tibia

Medial malleol- tibia shaft birleşim yeri

Kan akımı proksimal tibia gibi

Yetişkinlerde daha popüler ama infant ve çocuklarda da uygun

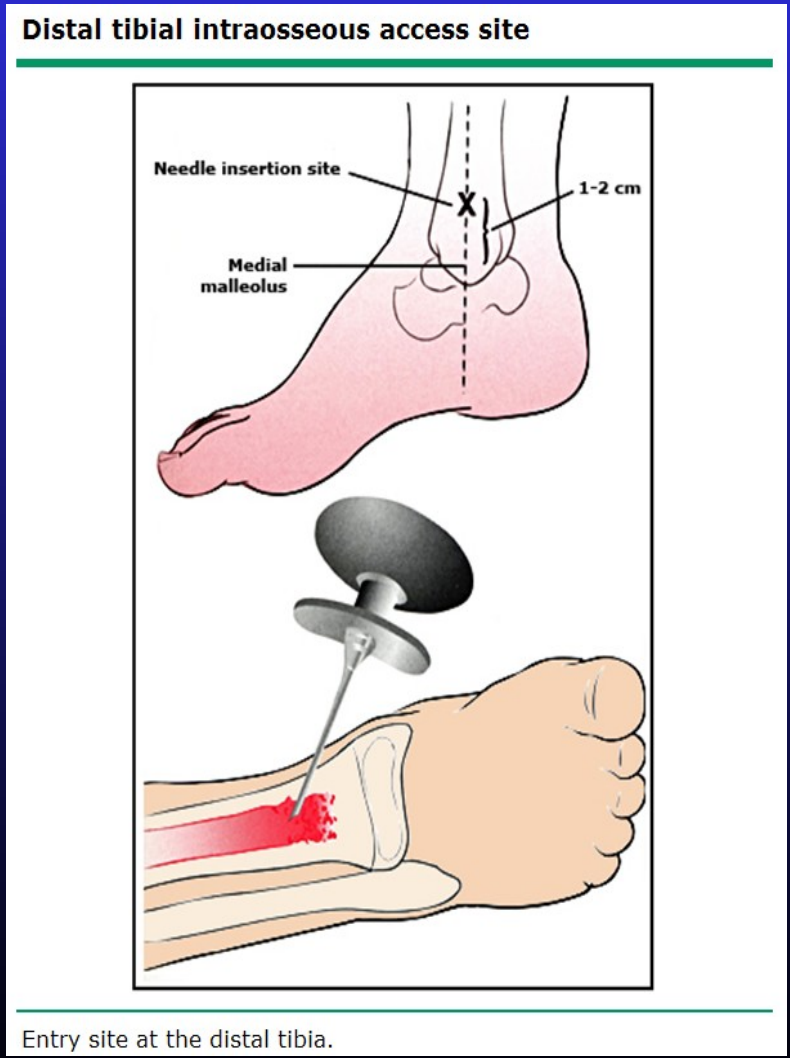

# Proksimal Humerus

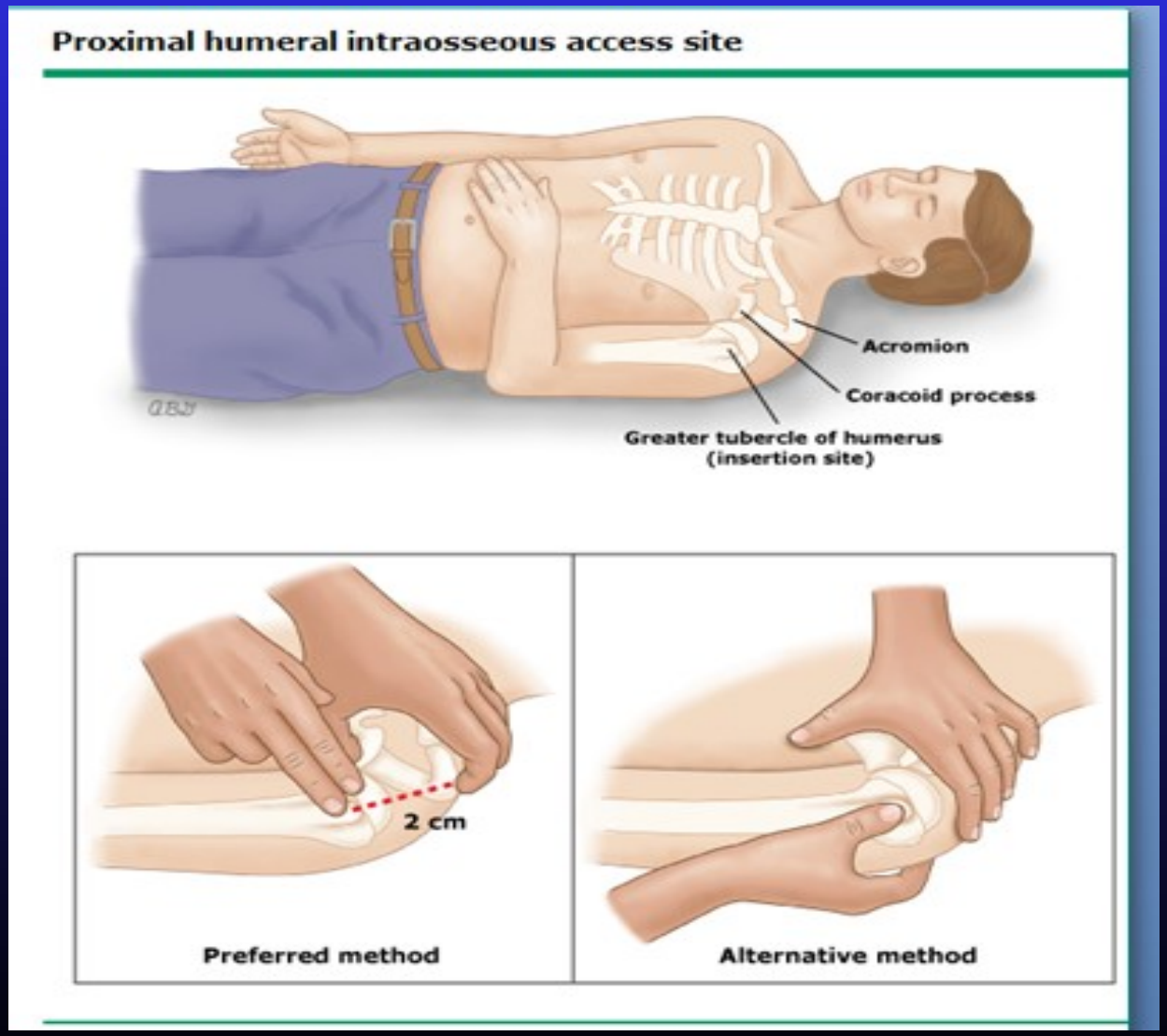

# Intraosseous cannulation technique

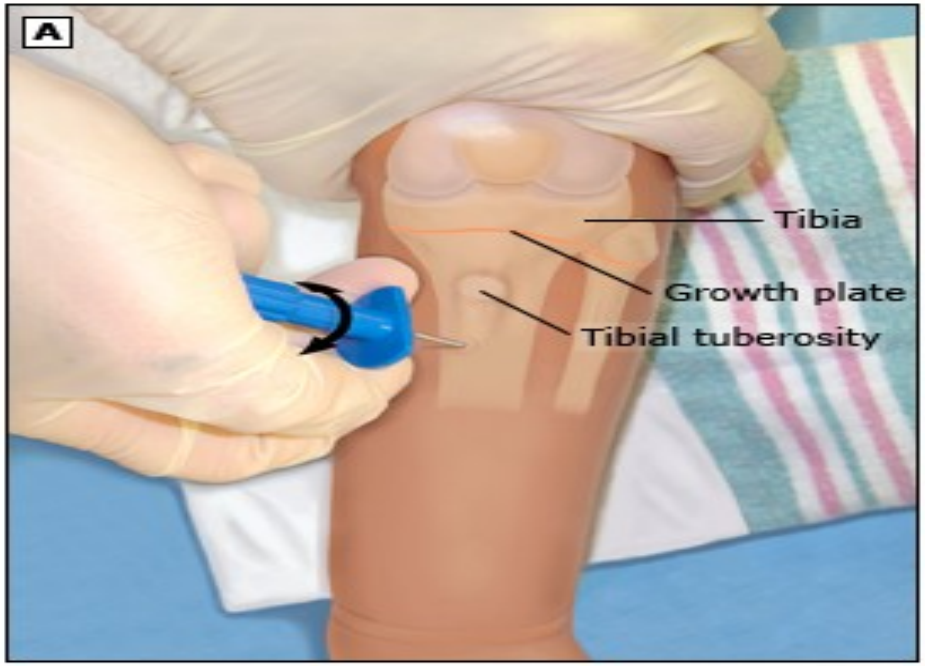

(A) Insert the needle in the proximal tibia on the flat surface located distal and medial to the tibial tuberosity. Direct the needle caudad (away from growth plate) at a 10 to 15 degree angle. Use downward pressure from the heel of the hand, and a twisting motion until resistance decreases. See text for details.
(B) Marrow can sometimes be aspirated.
(C) The needle will flush easily when it is in the marrow cavity and should stand without support.
Once successful placement is established, immobilize the leg and secure the needle.

## Manual intraosseous needle placement

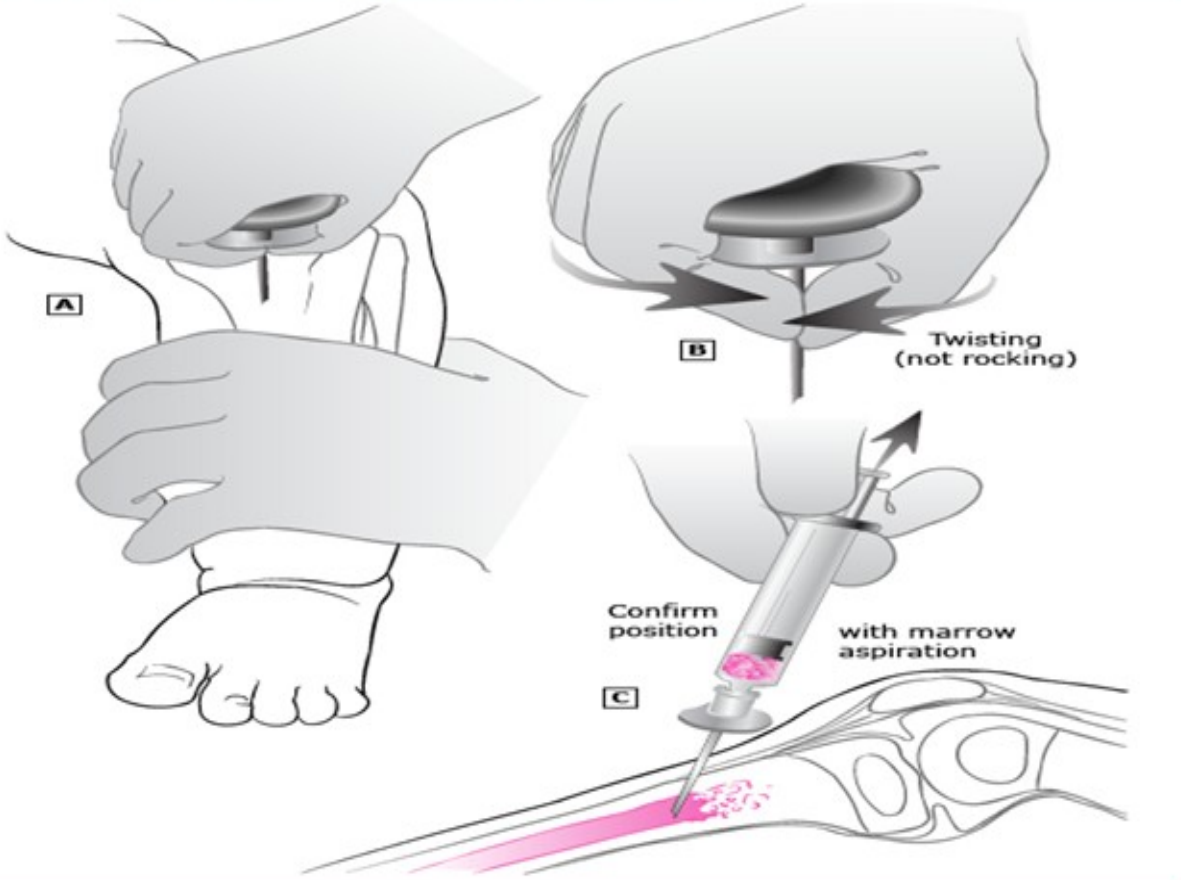

Intraosseous cannula placement site by patient age

| Patient age | Intraosseous site |
|---|---|
| Infant (under 1 year) | Proximal tibia |
| | Distal femur |
| Child (1-12 years) | Proximal tibia* |
| | Distal tibia or fibula |
| Skeletally immature adolescent* (12-18 years) | Proximal tibia* |
| | Distal tibia or fibula |
| | Sternum[δ] |
| Over 18 years | Proximal tibia* |
| | Proximal humerus[δ] |
| | Distal tibia or fibula |
| | Sternum[δ] |

# Perikard Tamponadı

## Beck Triadı

- Hipotansiyon-şok
- Juguler venöz dolgunluk
- Kalp seslerinin derinden gelmesi veya olmaması

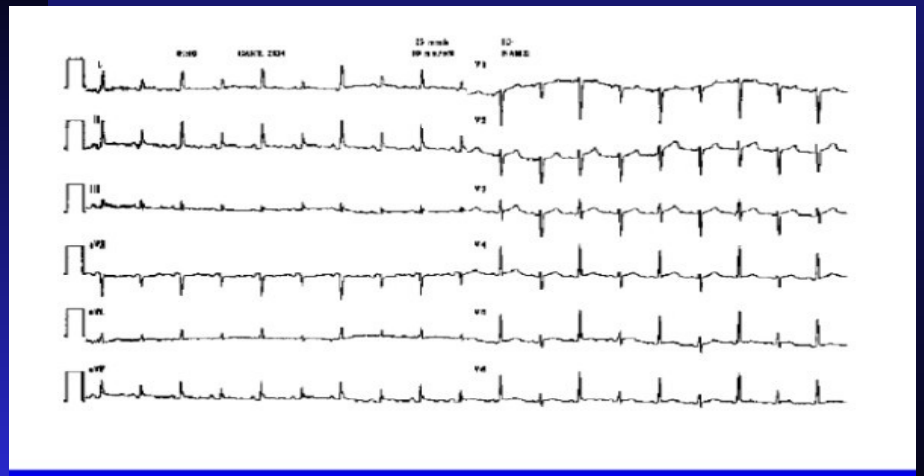

Cardiac Tamponade

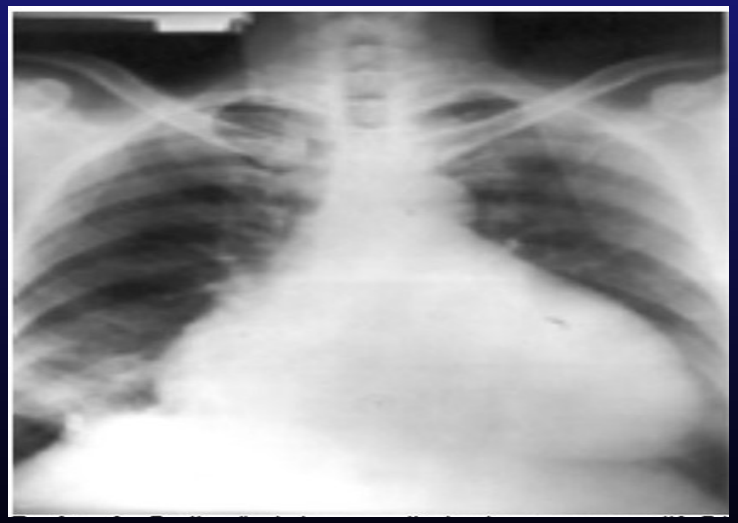

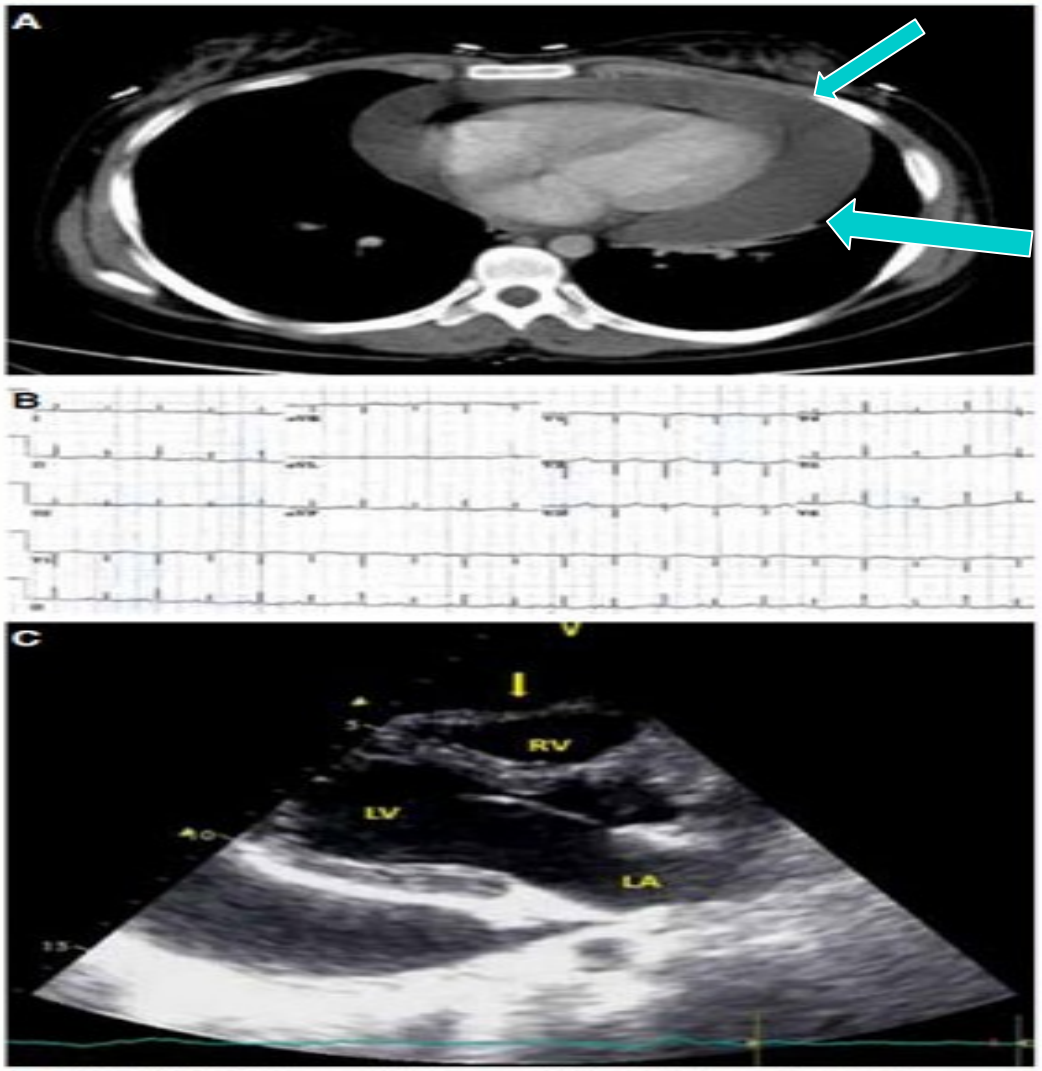


**Şekil 1.** **(A)** Bilgisayarlı tomografide ciddi perikart efüzyonu; **(B)** elektrokardiyogramda elektriksel alternans ve düşük voltajlı QRS morfolojisi; **(C)** transtorasik ekokardiyografide sağ ventrikülde apikal diyastolik (mitral kapak açık) çökme görülüyor. RV: Sağ ventrikül; LA: Sol atriyum; LV: Sol ventrikül.

# Perikardiyosentez

- Kardiyak tamponadın tedavisinde yaşam kurtarıcıdır

## Ekipmanları

Maske, steril önlük, örtü ve eldiven

Antiseptik, lokal anestetik, **Enjektör (5,10 ve 50 ml),**

Geniş lümenli ve ince duvarlı **18 G ponksiyon iğnesi (seldinger iğnesi)**

Yumuşak J uçlu klavuz tel, 6 F dilatatör,

Çok delikli yumuşak pigtail kateter,

EKG V1 monitorizasyonu için maşa,

EKO cihazı

# Perikardiyosentez Teknikleri

1. Subksifoid (en sık)
2. Parasternal
3. Apikal yaklaşımlarla yapılabilir

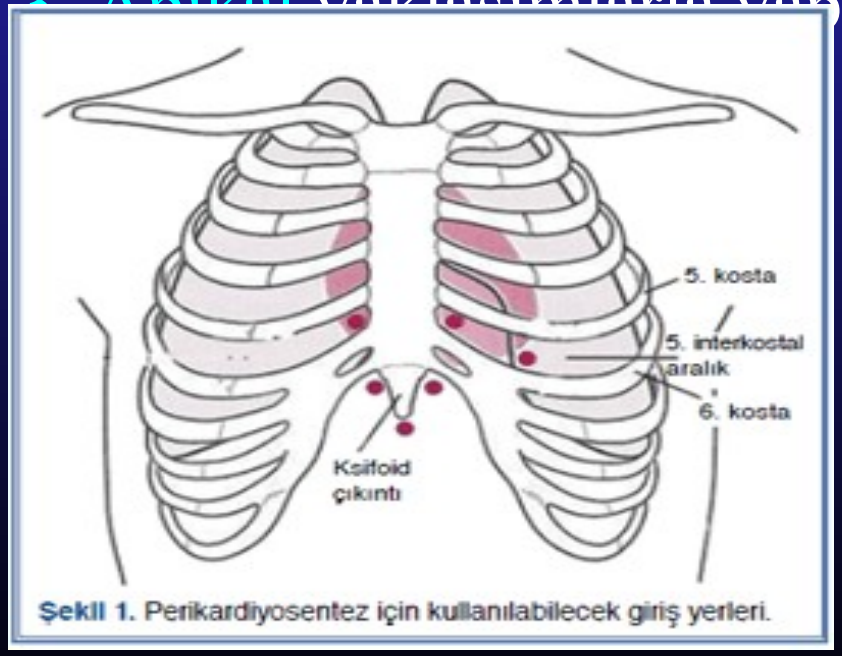


Şekil 1. Perikardiyosentez için kullanılabilecek giriş yerleri.

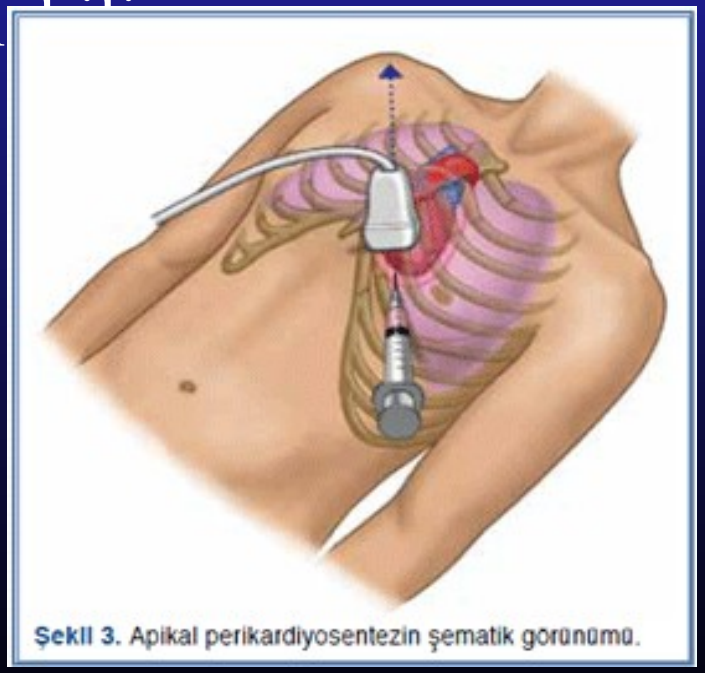

Şekil 3. Apikal perikardiyosentezin şematik görünümü.

# Perikardiyosentez İşlemi

## Subksifoid yaklaşım

- Damar yolu, EKG Monitorizasyonu, Nabız Oksimetri
- Kostoksifoid açının 1 cm solu ve kosta yayının 1 cm altı ponksiyon yeri
- **18 G'lik** ponksiyon iğnesine 10 ml.lik enjektör
- Enjektöre 2-3 ml SF
- Karın duvarıyla **30-45 derecelik açı**
- İğne ucu sol omuzu görecek şekilde aspire edilerek, sol omuza doğru ilerletilir
- Tamponatta **50 ml.lik enjektörle 100-200 ml**

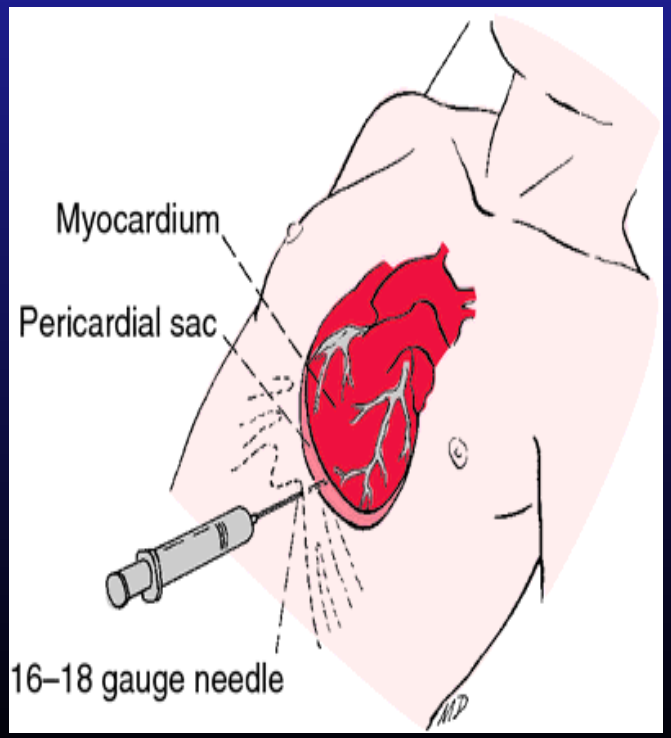

# Perikardiyosentez

EKO eşliğinde başarı oranı yüksektir

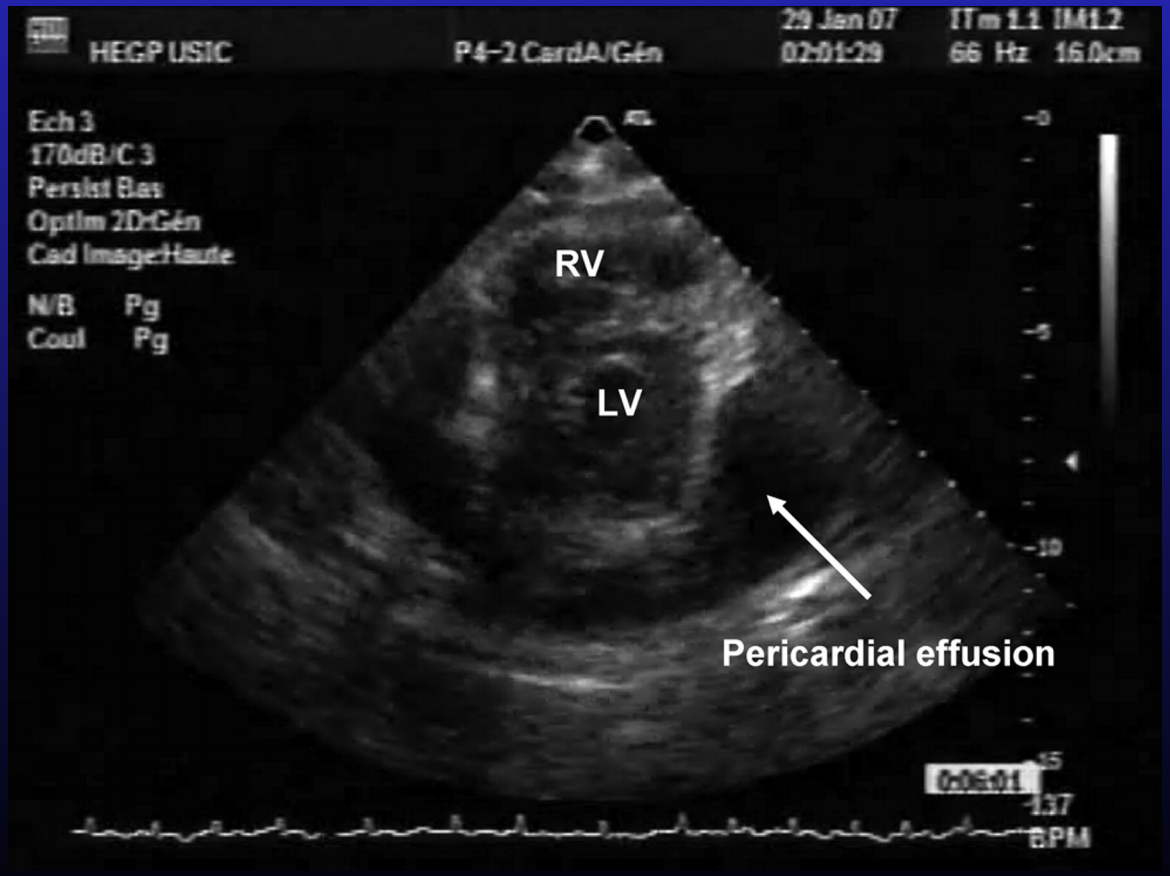

# TANSİYON PNÖMOTORAKS

**Tanı: Klinik Muayene !!!**

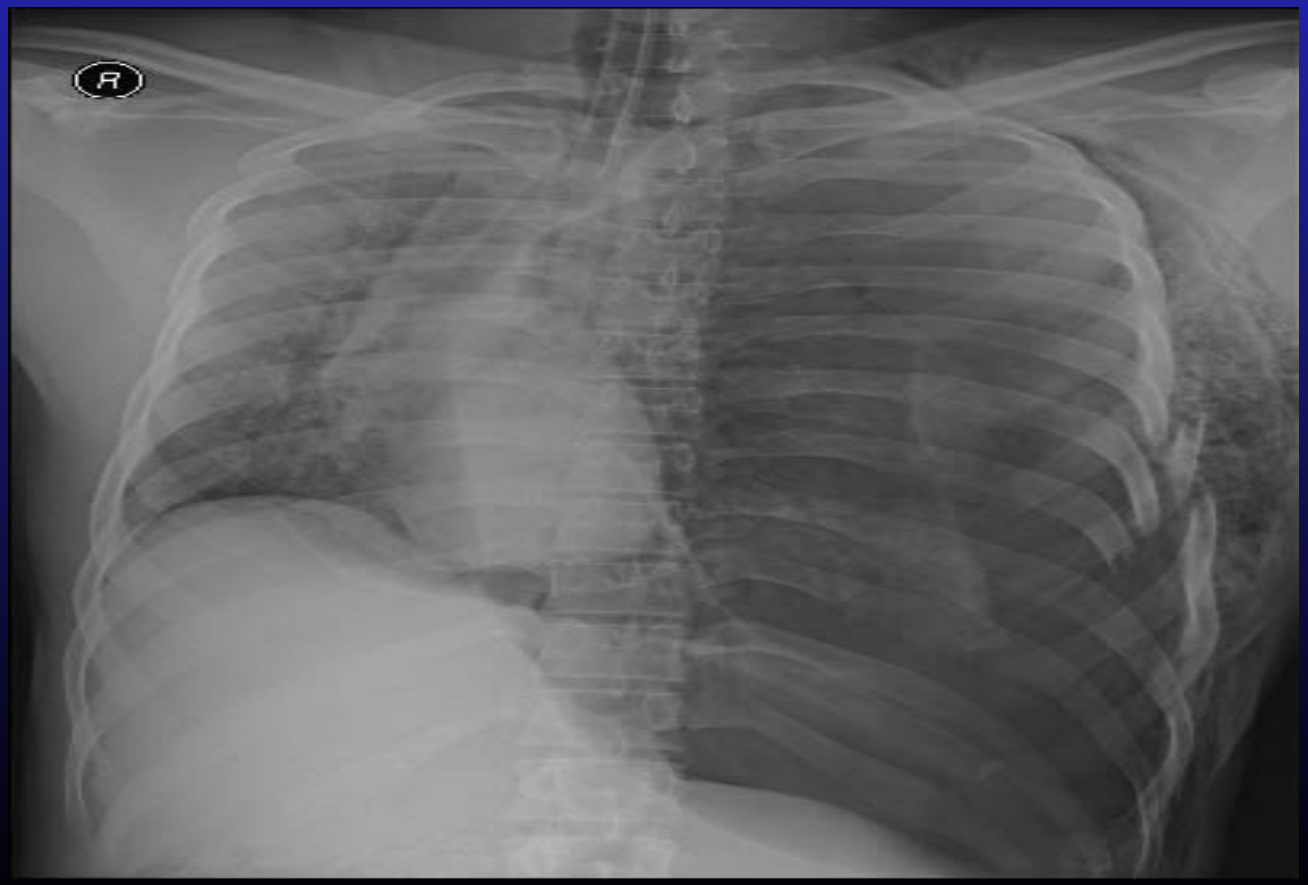

# TÜP TORAKOSTOMİ

- Size of Chest Tube:

Adult or Teen Male = 28–32 Fr

Adult or Teen Female = 28 Fr

Child = 18 Fr

Newborn = 12–14 Fr

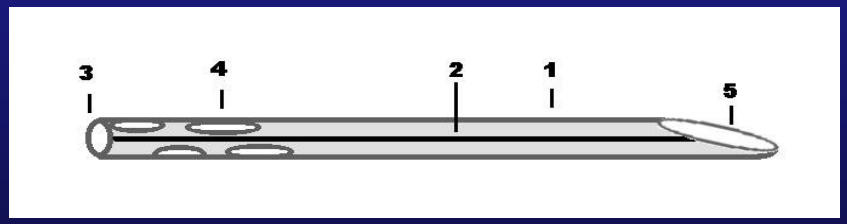

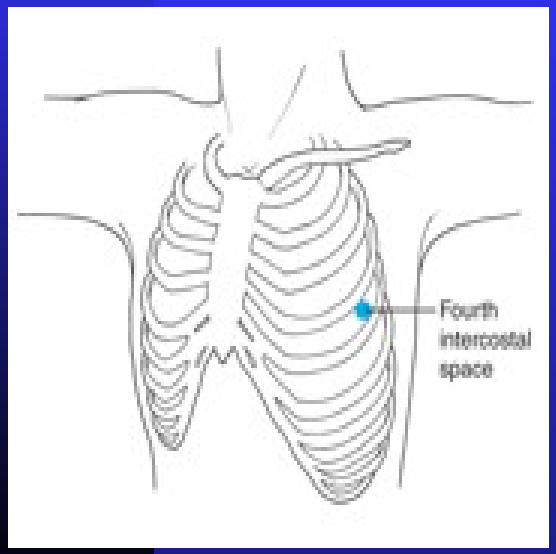
Fourth
intercostal
space

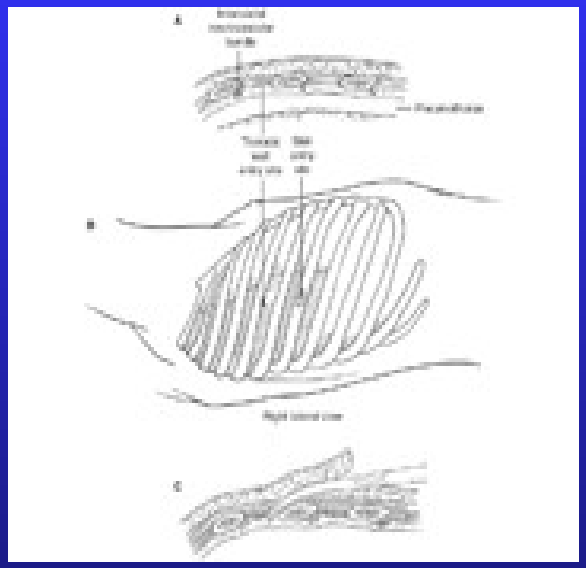

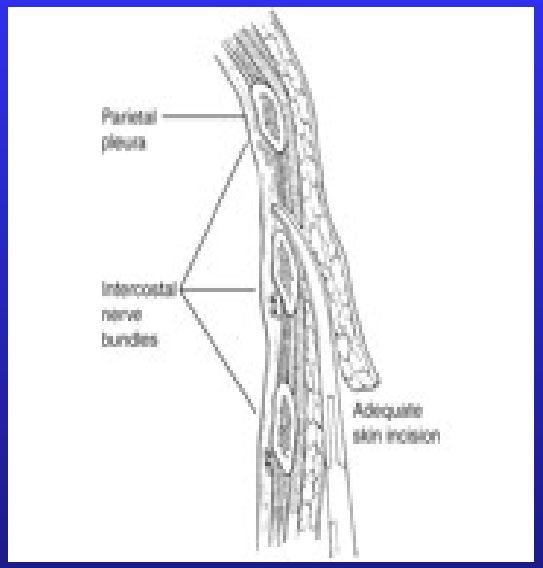
Parietal
pleura
Intercostal
nerve
bundles
Adequate
skin incision

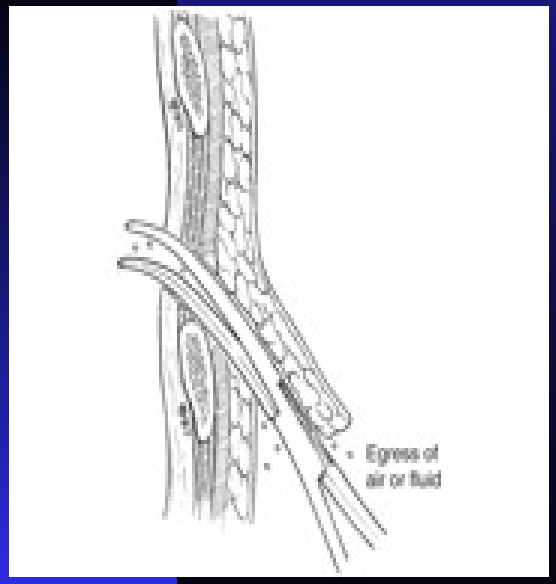
Egress of
air or fluid

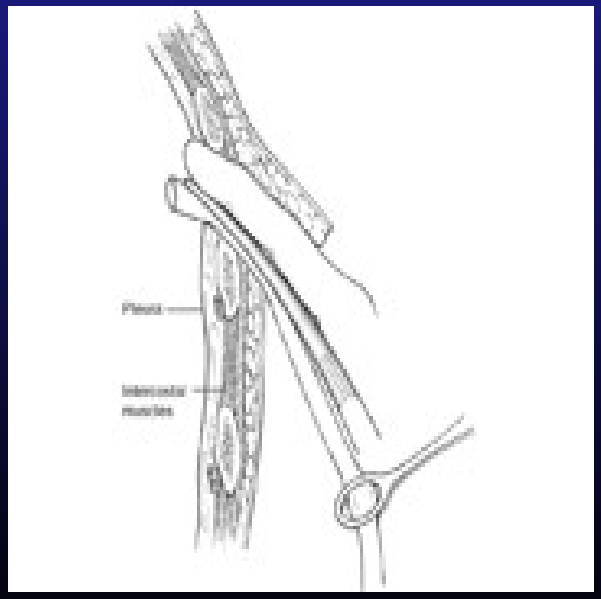
Pleura
Intercostal
muscles

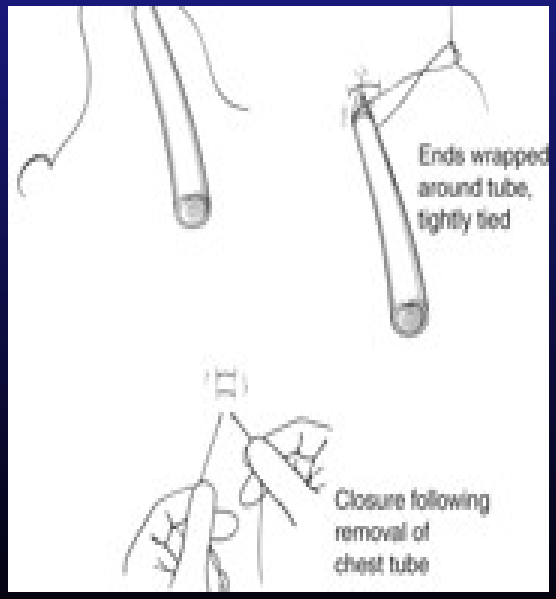
Ends wrapped
around tube,
tightly tied
Closure following
removal of
chest tube

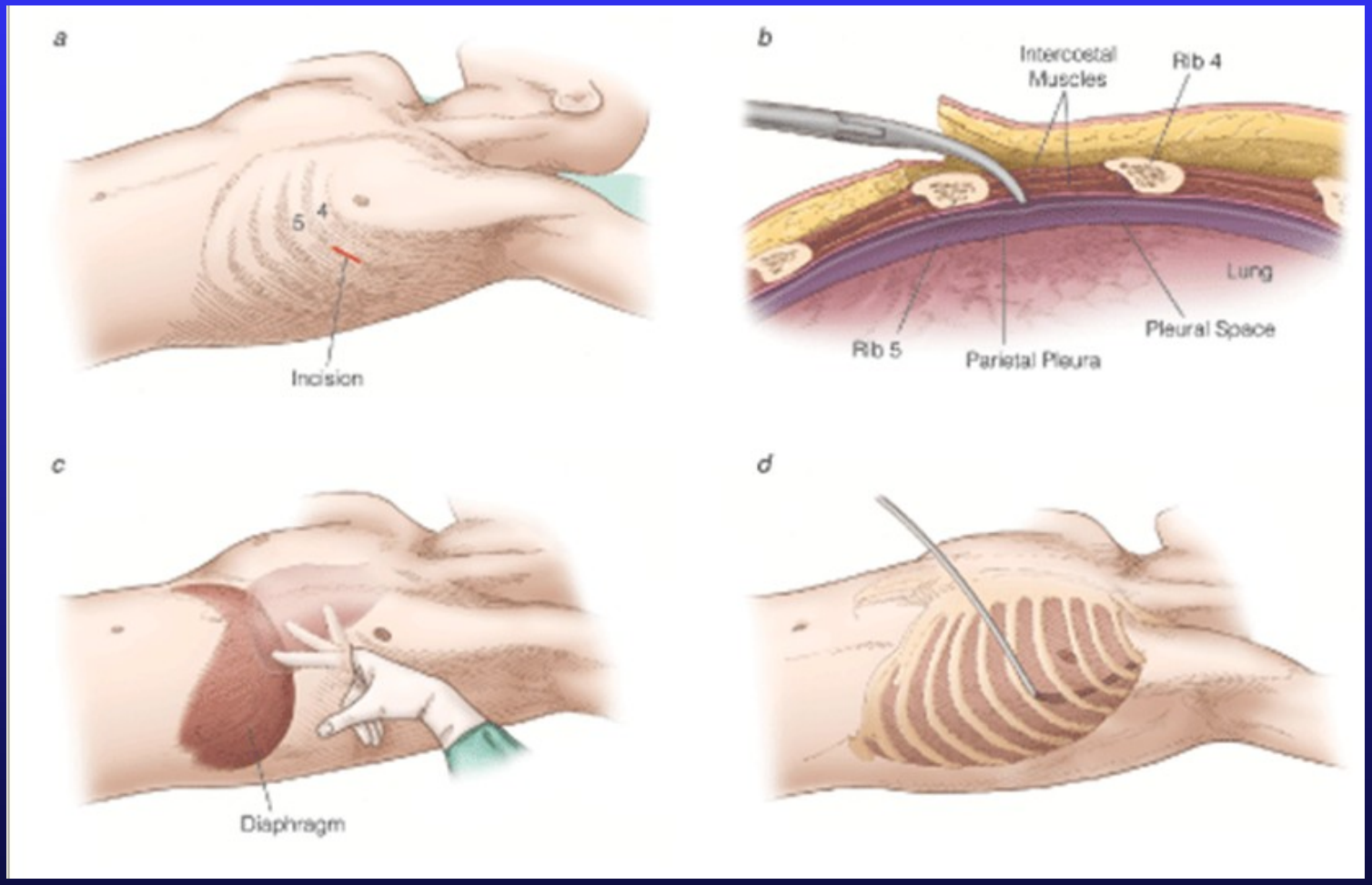
a
5
4
Incision
b
Intercostal Muscles
Rib 4
Lung
Pleural Space
Rib 5
Parietal Pleura
c
Diaphragm
d

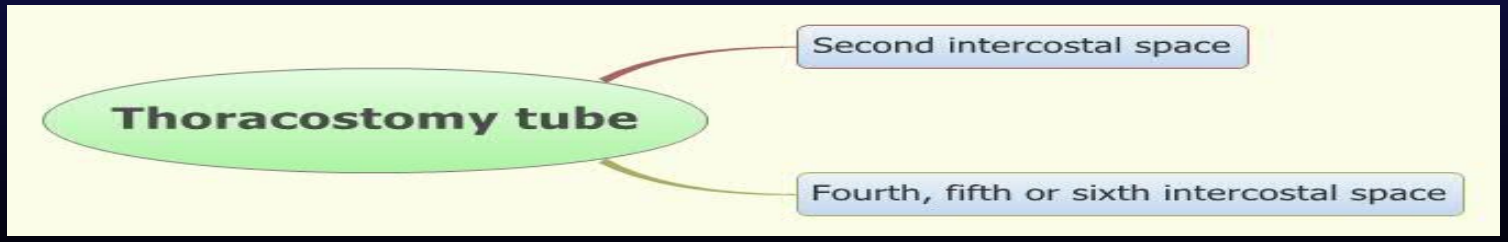
Thoracostomy tube
Second intercostal space
Fourth, fifth or sixth intercostal space

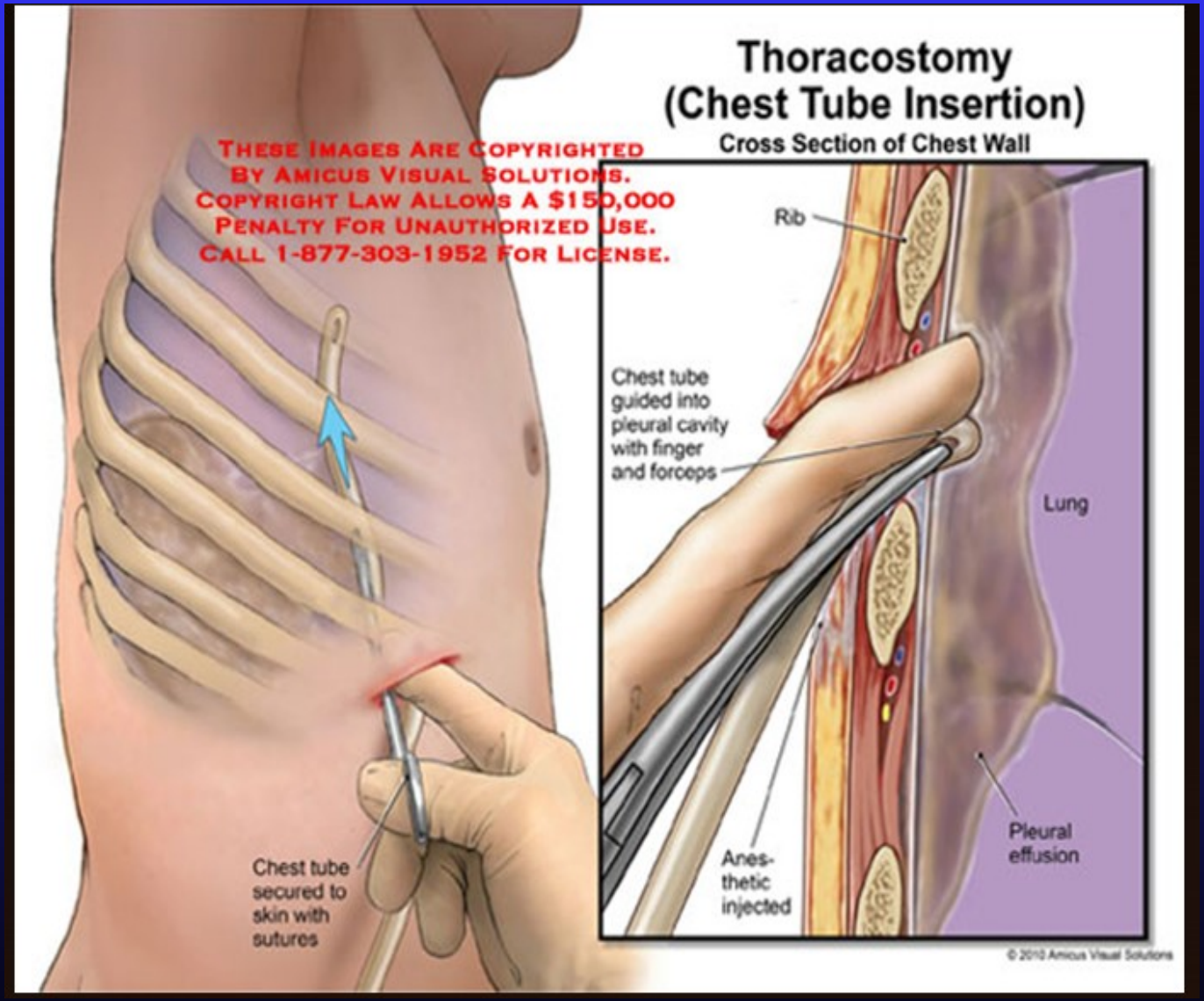


These Images Are Copyrighted By Amicus Visual Solutions. Copyright Law Allows A $150,000 Penalty For Unauthorized Use. Call 1-877-303-1952 For License.

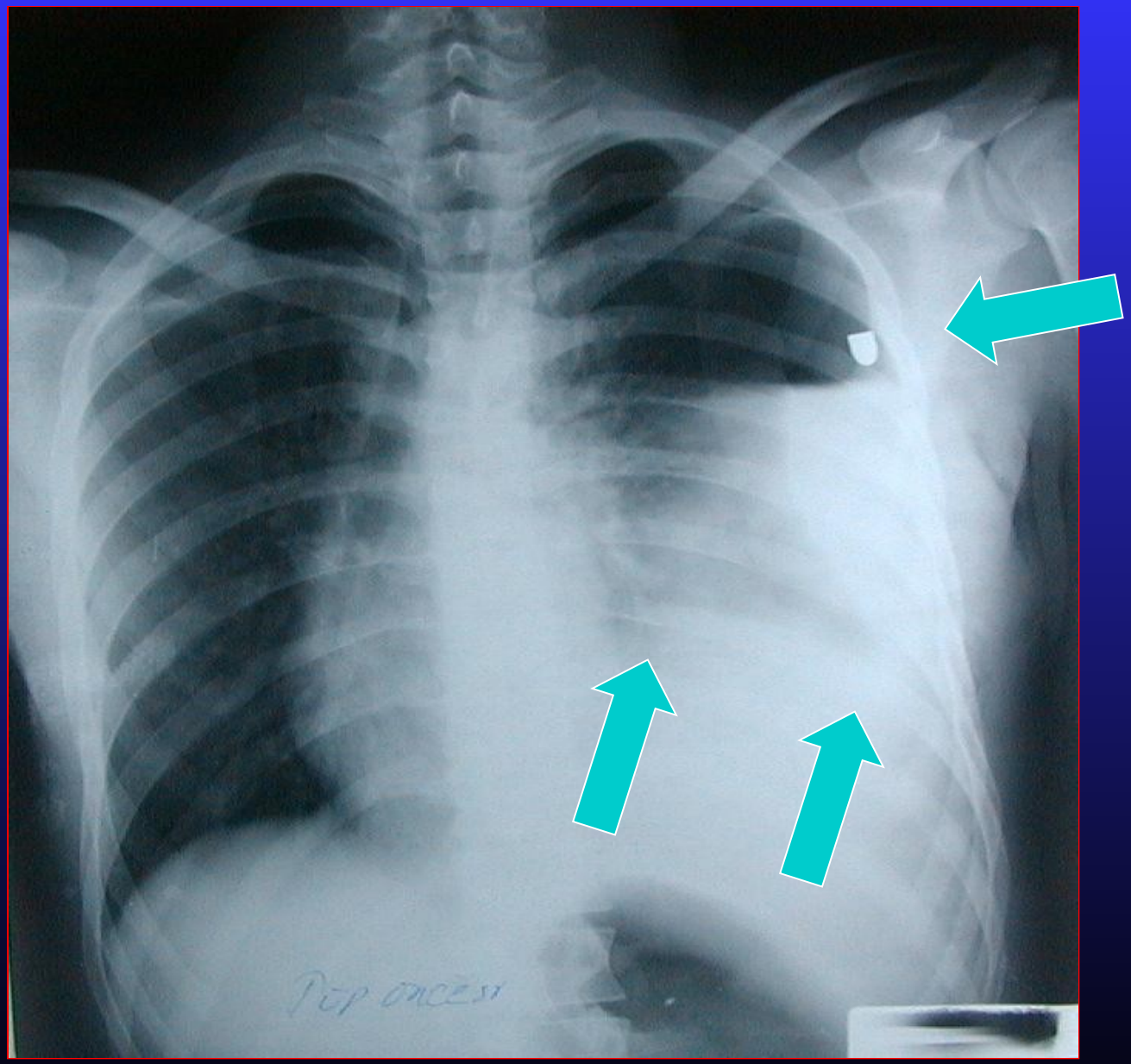
Pop oncesi

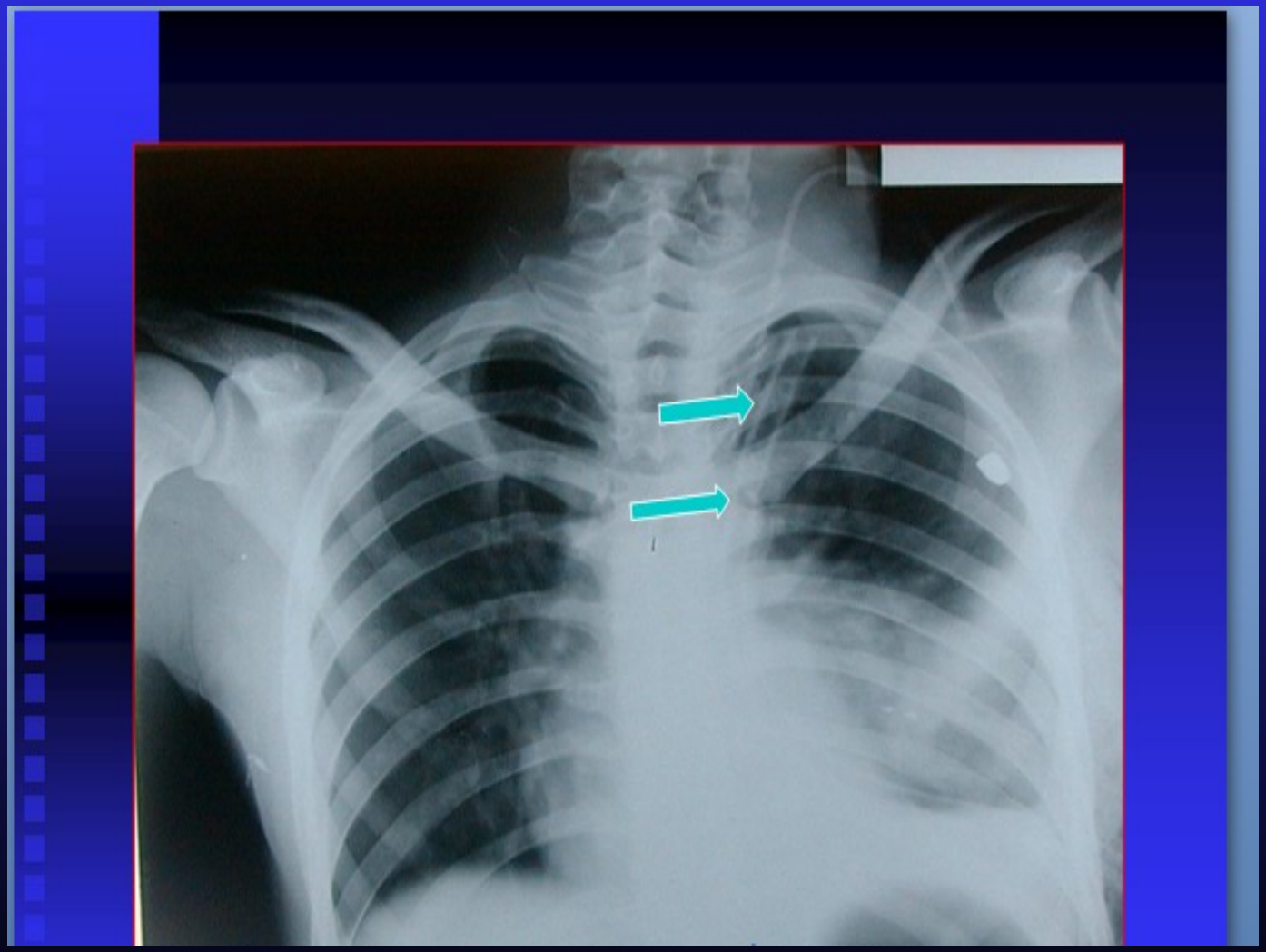

# RESÜSİTATİF TORAKOTOMİ

- Hayat kurtarıcı işlem
- İlk kez 1874'de açık kalp masajı için Mritz Schiff
- İlk Hastane öncesi torakotomi ve kalp onarımı

Hill tarafından bir mutfak masası üzerinde Montgomery (Alabama)'de 1902'de

- Stephenson 1952'de 1200 vakalık açık kalp masajı serisinde; %28 hayatta kalım oranı

# RESÜSİTATİF TORAKOTOMİ

- Resüsitatif Torakotomi sonrası sağ kalım oranı değişik (%0-64)
- En iyi sonuçlar izole penetran kalp yaralanmaları
- Rhee ve ark. 24 ayrı çalışma derlemesinde: hayatta kalım oranı

- İzole kardiyak yaralanmalar %19.4

- Delici yaralanmalar %16.8

- Ateşli silah yaralanmaları %4.3

- Künt yaralanmalar % 1

bulunmuş

# Resuscitative Thoracotomy Indications

## Accepted Indications

### Penetrating thoracic injury

- Traumatic arrest with previously witnessed cardiac activity (pre-hospital or in-hospital)
- Unresponsive hypotension (BP < 70mmHg)

### Blunt thoracic injury

- Unresponsive hypotension (BP < 70mmHg)
- Rapid exsanguination from chest tube (>1500ml)

## Relative Indications

### Penetrating thoracic injury

- Traumatic arrest without previously witnessed cardiac activity

### Penetrating non-thoracic injury

- Traumatic arrest with previously witnessed cardiac activity (pre-hospital or in-hospital)

### Blunt thoracic injuries

- Traumatic arrest with previously witnessed cardiac activity (pre-hospital or in-hospital)

# Resüsitatif Torakotominin amaçları

- Perikardiyal tamponadın boşaltılması

  (kardiyak out-putun myokard perfüzyonunun artırılması)

- İntratorasik veya kardiyak kanamanın kontrolü

  (myokardiyal iskeminin giderilerek kontraktilitesinin artırılması ve nörolojik hasarın önlenmesi)

- Bronkovenöz masif hava embolisinin kontrolü
- Açık kalp masajı uygulanması
- İnen torasik aortanın geçici olarak oklüzyonu

  (Kros-klemp konulması-diyafragma altı kayıpların sınırlandırılması )

# ACİL TORAKOTOMİ EKİPMANLARI

Steril örtüler-havlular

Bistüri 10 veya 20 no

Açılı Mayo makas

Büyük Makas

Toraks ekartörü (Finochietto)

Uzun Metzenbaum makas

Gigli teli-sternum testeresi

Lebsche bıçak

Aortik cross klemp (Satinsky veya Debakey)

Teflon yara örtüsü

Pens- Portegü (uzun ve kısa)

Sütür makasları

Sütür materyalleri (prolen, ipek)

Göğüs tüpü

Foley kateter

Uzun doku pensleri

Deri stapleri

Çeşitli hemostatlar (düz ve kıvrık)

Laparatomi spançları ve gazlı bez pedleri

İnternal defibrilatör

# Torakotomi İşlemi

- Supin pozisyon
- 5. İCA, 4 cm insizyon, anterolateral
- Parmak intercostal aralıkta kaslar kesilir

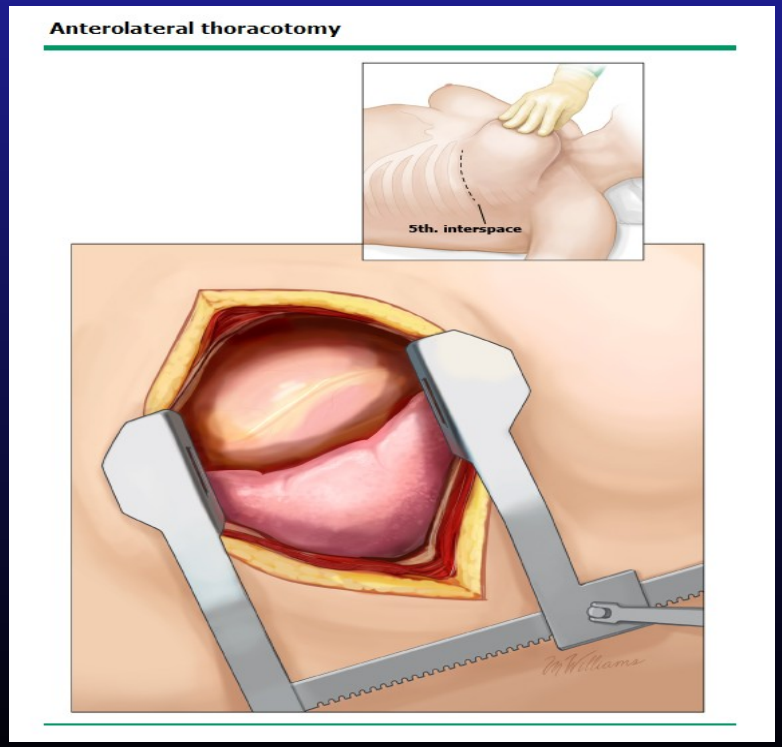

# Torakotomi İşlemi

- Sternum testere veya gigli tel ile kesilir
- Toraks ekartörü yerleştir, görüş alanı
- Bir klemp ile perikardium tutulur ve makas ile longitüdinal insizyon yapılır
- Bu yaklaşım frenik sinir yaralama riskini en aza indirir

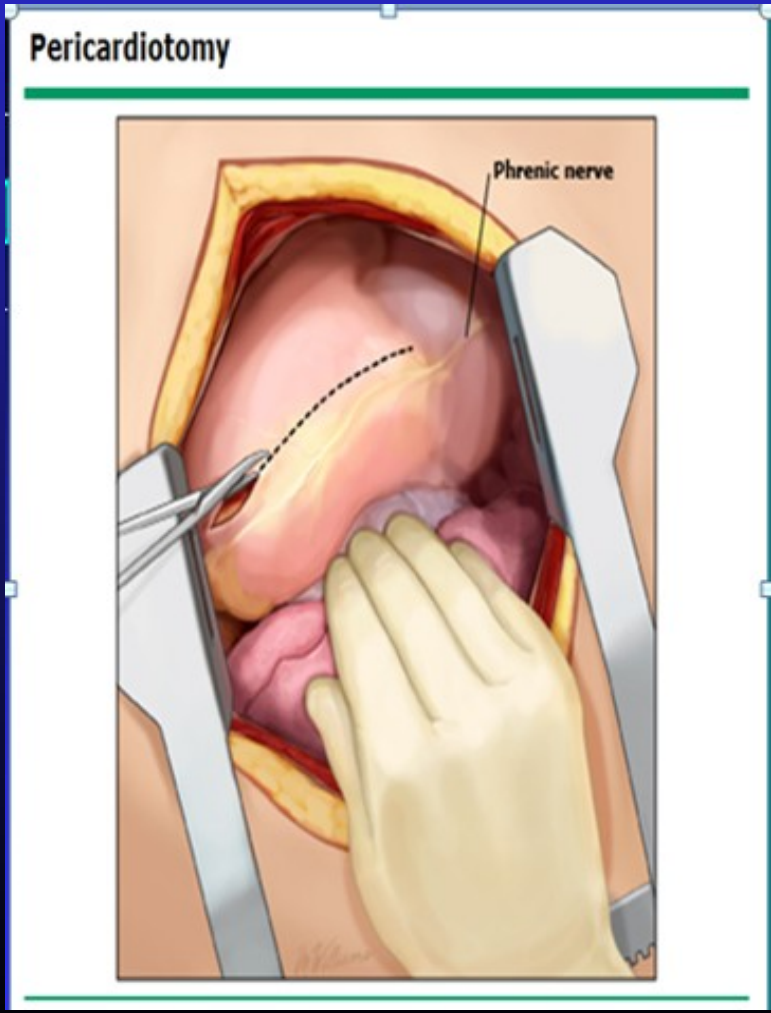

## Emergency thoracotomy showing pericardiotomy

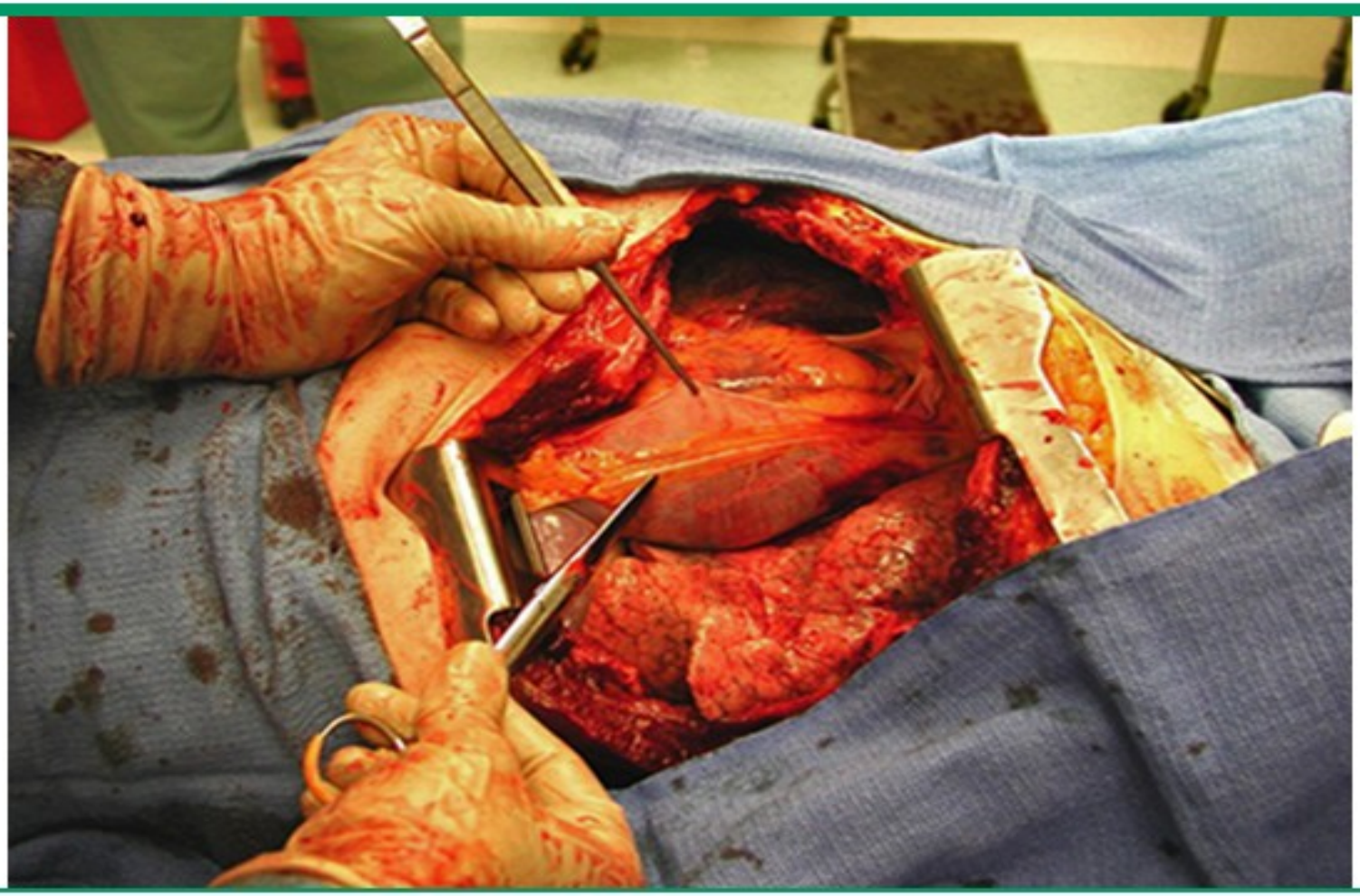

Forceps grasping cut surface of the pericardium. Scissors pointing at the left phrenic nerve.

# Torakotomi İşlemi

Kan ve pıhtılar boşaltılır, 3 farklı durum olabilir:

1. Kardiyak outputun dönmesi ile spontan dolaşım sağlanır,
2. Kardiyak outputun azalması ile birlikte kalp yavaş yavaş çalışır, bu durumda yaralanma hızlıca onarılır, inotropik destek ve ek internal kardiyak masaj ile kardiyak output artırılır,
3. Kalp asistolde kalır, hızlıca yara onarılır

- Eğer defibrilasyon gerekirse internal kaşıklar kullanılarak 10 J seviyesinde başlangıç enerjisi ile başlanır

# Akciğer hilusunda masif kanamada;

- Pulmoner hilum:

  klempe edilebilir,

  penröz dren ile oklüde edilebilir,

- Masif Hava embolisi engellenir,

  hava ventrikül apeksinde tutulabilir,

  hava iğne ile boşaltılır

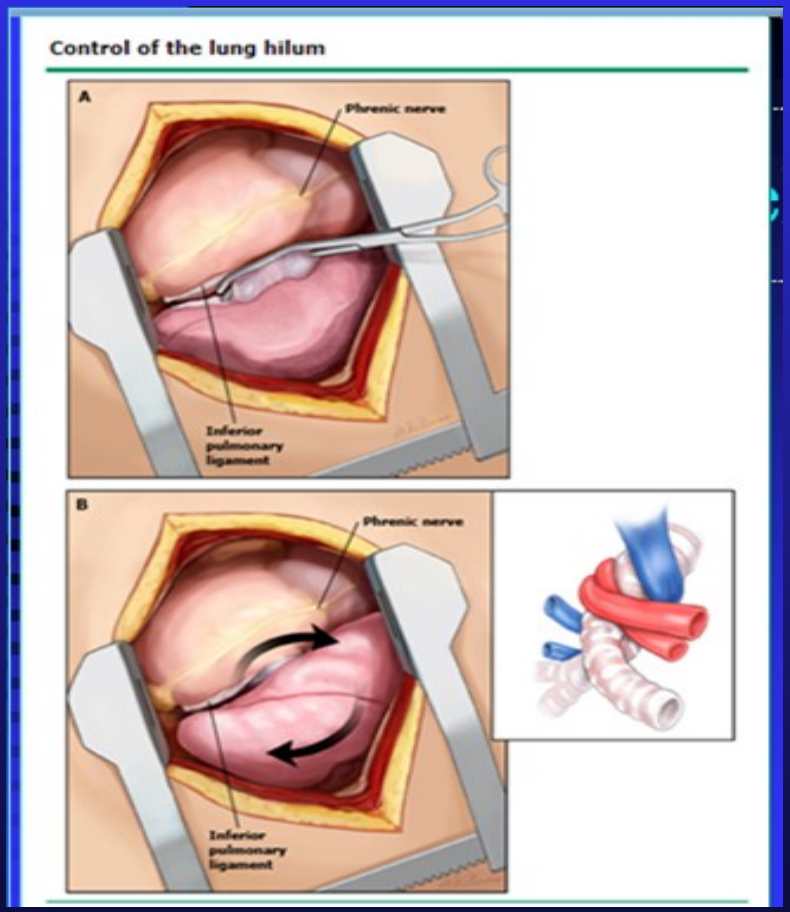


- Akciğerin mobilize edilmesi için inf. pulmoner ligamentin kesilmesi gerekir

## Cross-clamping the thoracic aorta

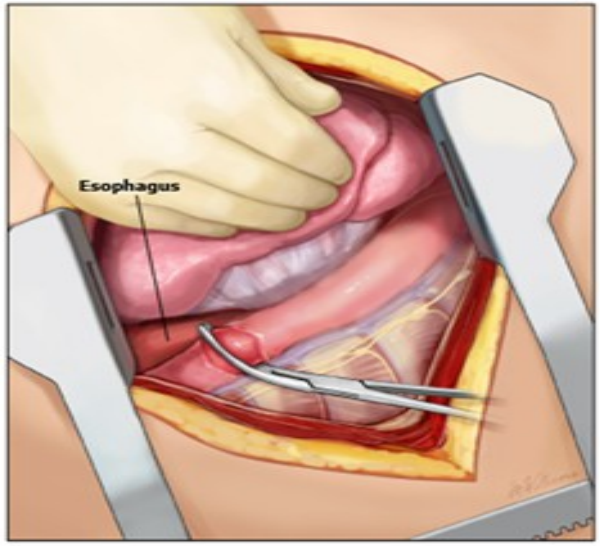


## Open cardiac massage

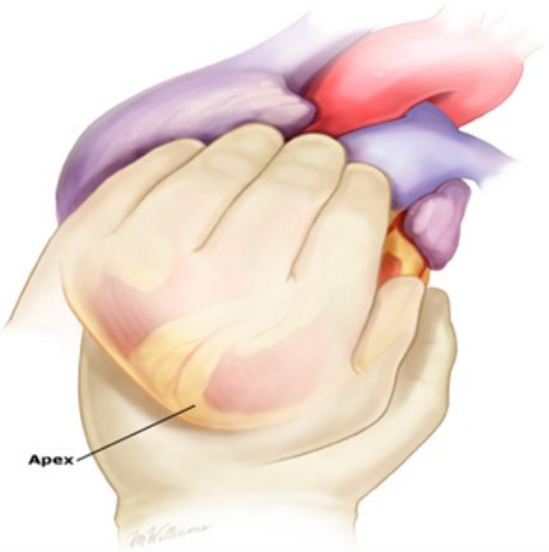


## Repair of cardiac injury

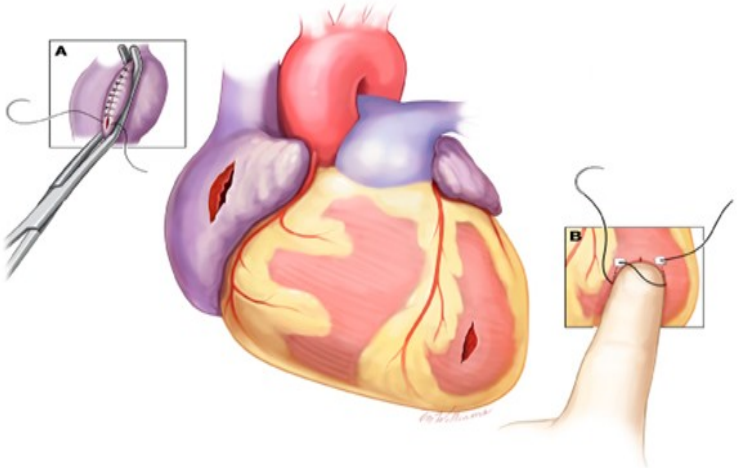


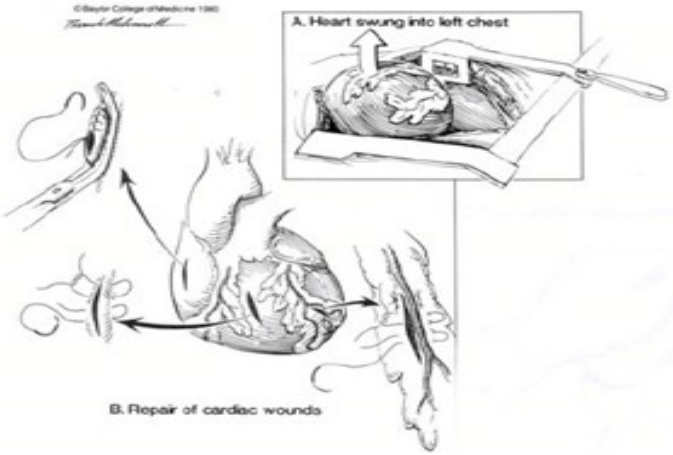

## Emergency thoracotomy showing aortic cross clamp

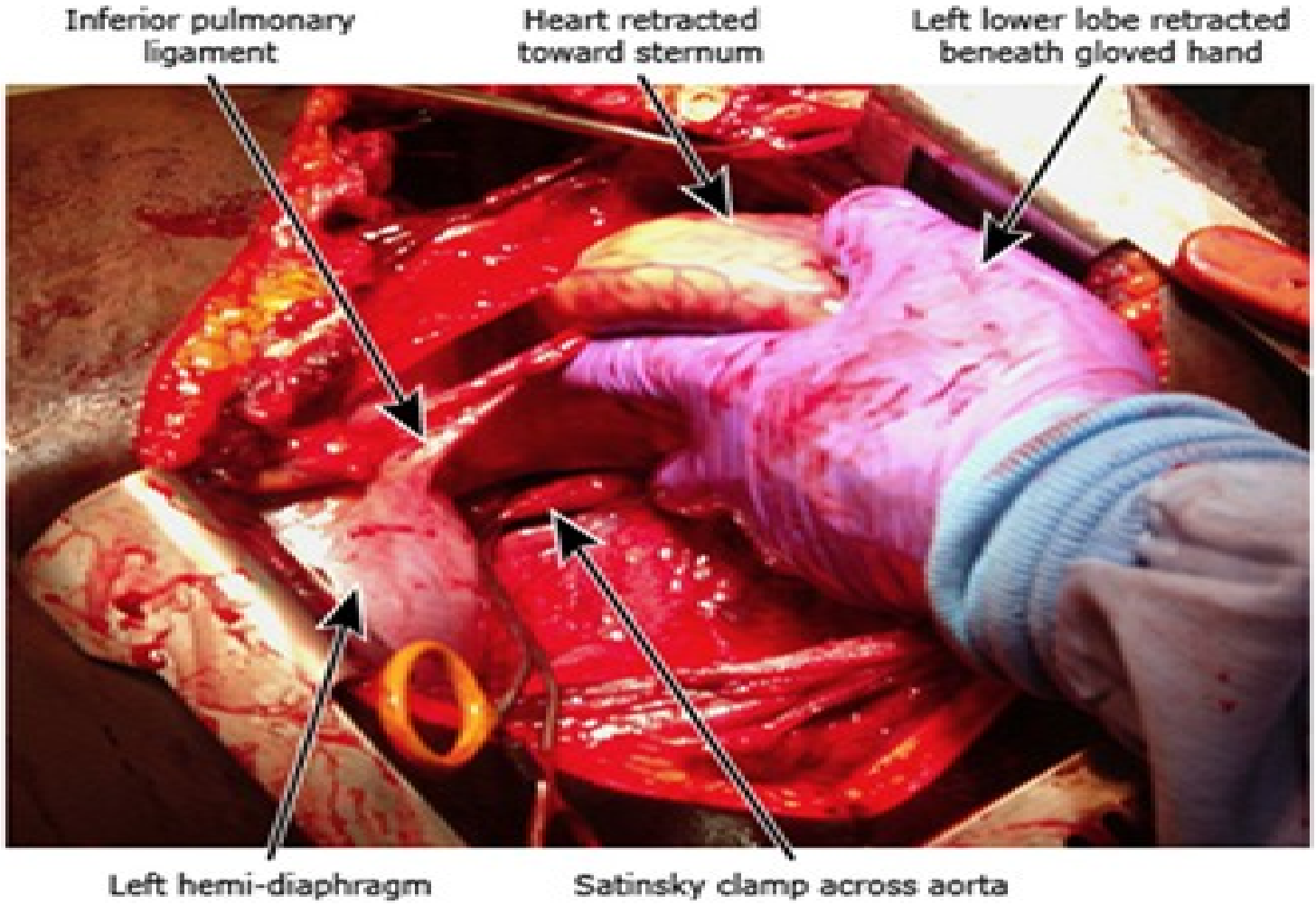

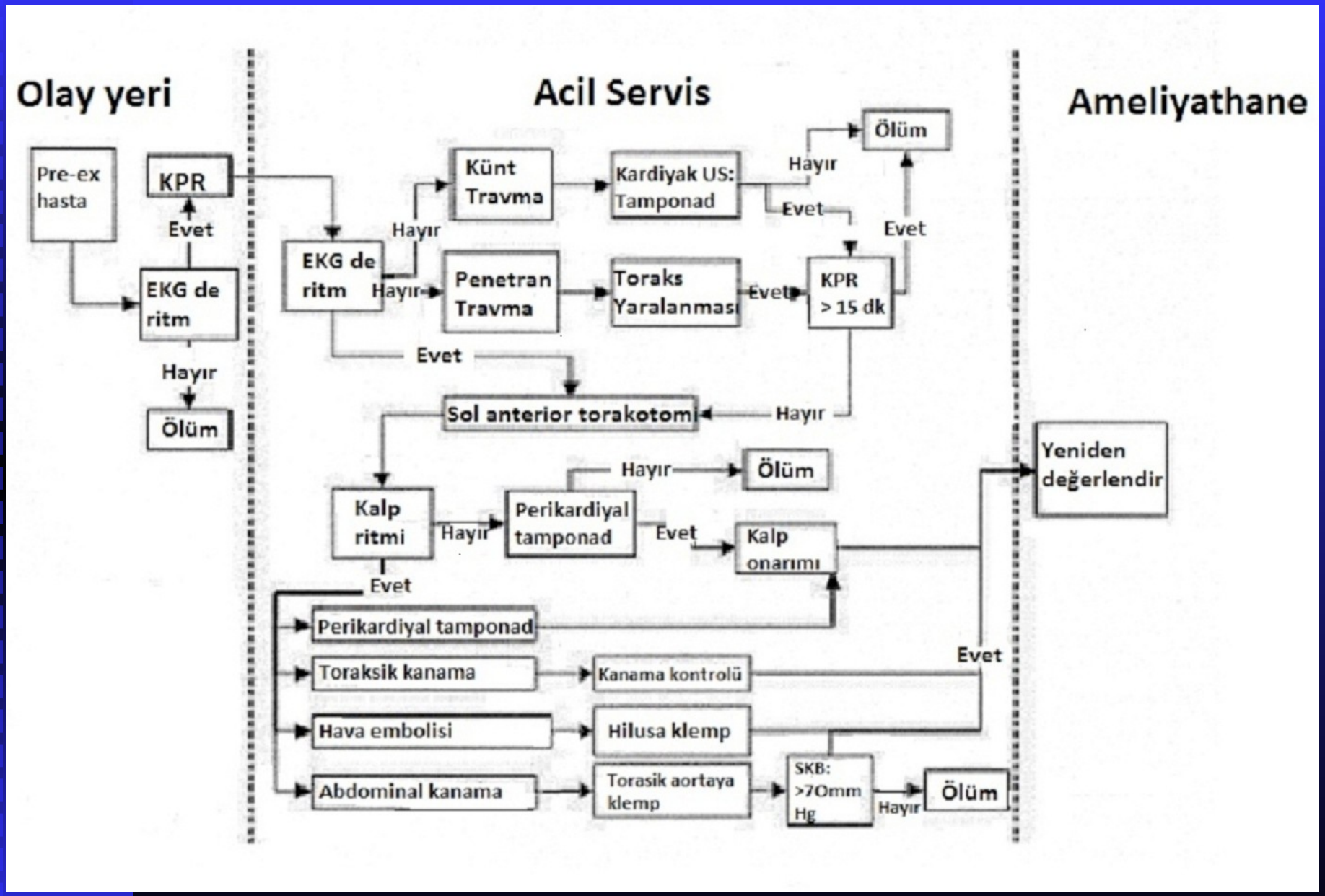


(Cothren ve Moore, World Journal of Emergency Surgery, 2006)

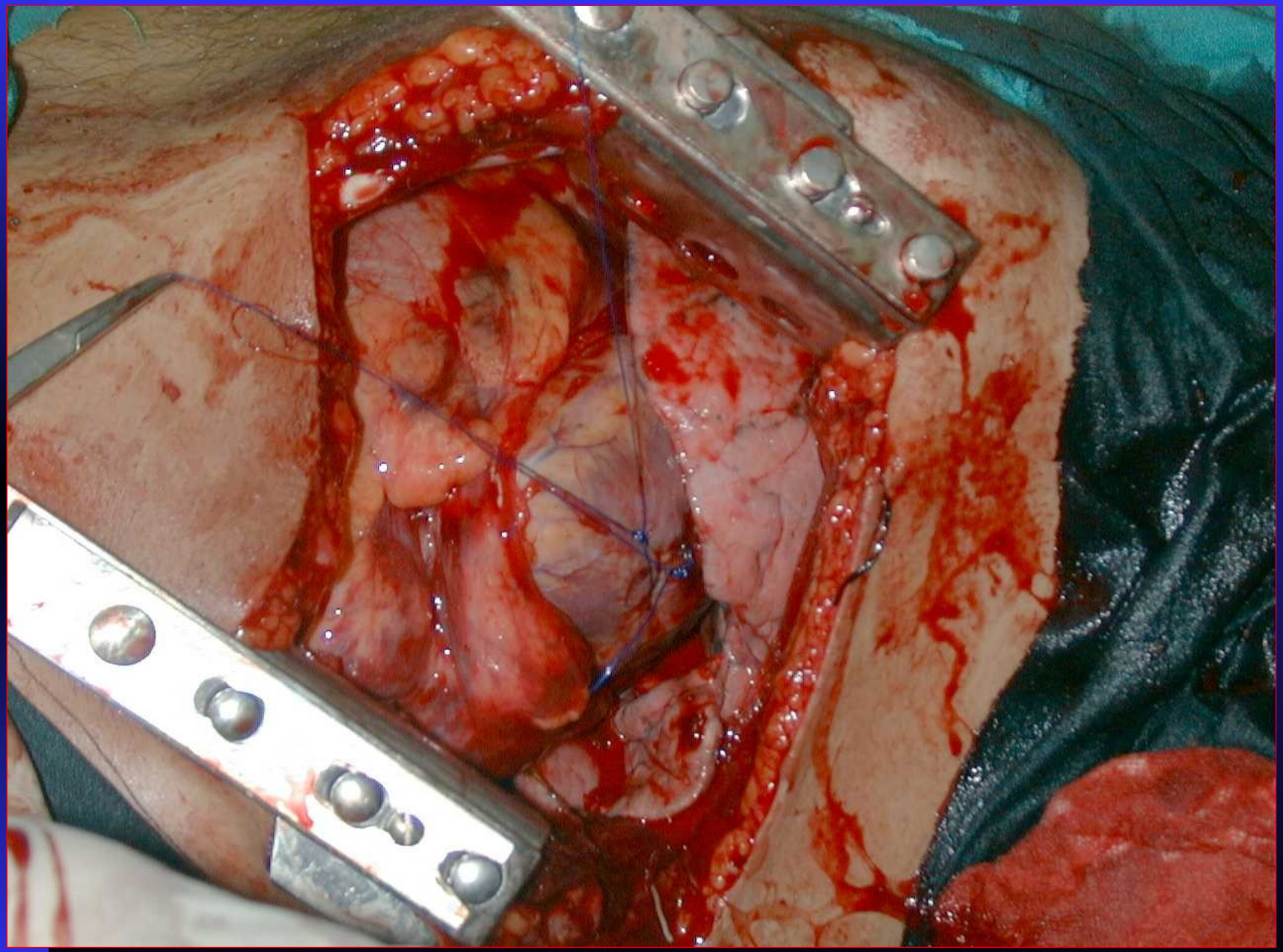

THE JOURNAL OF ACADEMIC EMERGENCY MEDICINE



# Resuscitative Thoracotomy in the Emergency Department: a Case Report

## Acil Serviste Resüsitatif Torakotomi: Bir Olgu Sunumu

Ali Dur[1], Başar Cander[2], Mehmet Gül[2], Mustafa Gültekin[3], Ferudun Koyuncu[2], Mehmet Kocabıyık[2]

[1]Bezmialem Vakıf Üniversitesi Hastanesi, Acil Tıp Anabilim Dalı, İstanbul, Türkiye
[2]Selçuk Üniversitesi Meram Tıp Fakültesi, Acil Tıp Anabilim Dalı, Konya, Türkiye
[3]Selçuk Üniversitesi Meram Tıp Fakültesi, Göğüs Cerrahisi Anabilim Dalı, Konya, Türkiye

### Abstract

Resuscitative Thoracotomy (RsT) is a lifesaving procedure when performedaccording tor the correct indications and rapid applications in patients sustaining trauma to the thoracoabdominal region, particularly penetrating injuries. In the past three decades, there has been a significant clinical shift in the performance of RsT throughout the world, particularly developed countries. A 20-year-old man with a blunt chest injury presented as an emergency with chest pain and dyspnea, as a result of a massive hemopneumothorax causing lung laceration. He sustained cardiac arrest in the emergency department due to hemorrhagic shock and bilateral hemopneumothorax, despite no apparent thoracic surface injury. He was intubated and RsT was performed immediately. An immediate manual compression of the pulmonary hilum was done as damage control, surgical repairm to lung laceration was performed and the bleeding was completely stopped. After open-chest

### Özet

Resüsitatif Torakotomi (RsT), uygun endikasyon ile hızlı bir şekilde uygulandığında, özellikle toraks ve batın travması olan penetran travmalı hastalarda, hayat kurtarıcı bir girişimdir. Son 30 yılda özellikle gelişmiş ülkelerde olmak üzere tüm dünyada RsT uygulamasına yönelik önemli bir eğilim olmuştur. Yirmi yaşında künt toraks travması olan hasta aniden başlayan göğüs ağrısı ve nefes darlığı şikayeti ile acil servise getirildi. Hastada akciğer yaralanması sonucunda gelişen masif hemopnömotoraks mevcut idi. Hastanın göğüs duvarında görünen bir kanama odağı olmamasına rağmen, hemorajik şok ve bilateral hemopnömotoraks nedeniyle kardiyopulmoner arrest (CPA) gelişti. Hasta entübe edildi ve hemen RsT uygulanmasına başlandı. Pulmoner hilusa el ile acilen baskı uygulanarak hasar kontrolü yapıldı ve akciğerdeki yırtılma cerrahi olarak onarılarak kanama tamamen durduruldu. Hastaya uygulanan açık kalp masajı sonrası hastanın kalp atımı ve nabzı tekrar alınmaya başlandı.

# Acil Serviste Resüsitatif Torakotomi: Üç Olgu Sunumu

## *Resuscitative thoracotomy in emergency department: three case report*

Türkiye Acil Tıp Dergisi - *Turk J Emerg Med* 2008;8(1):32-36

Mehmet ERGİN,[1] Deniz YORGANCILAR,[2] İrfan TAŞÇILAR,[3] Ahmet DEMİRCAN,[1] Fikret BİLDİK,[1] Yıldırım İMREN,[3] Sedat DEMİRCAN[2]

Gazi Üniversitesi Tıp Fakültesi,
[1]Acil Tıp Anabilim Dalı,
[2]Göğüs Cerrahisi Anabilim Dalı,
[3]Kalp-Damar Cerrahisi Anabilim Dalı,
Ankara

*V. Ulusal Travma ve Acil Cerrahi Kongre'sinde sözlü olarak sunulmuştur (16-20 Ekim 2005, Antalya).*

**ÖZET**

Toraks travmalı pek çok hasta önlenebilir nedenlerden ölmektedir. Bu ölümleri azaltmak için uygulanacak girişimlerden bir tanesi de acil serviste resüsitatif torakotomidir (ASRT). Künt toraks travmalı hastaların %10'u ve penetran toraks travmalı hastaların %15-30'u ASRT'ye ihtiyaç duyar. ASRT uygun endikasyonlarda yeterli bilgi ve beceriye sahip acil tıp veya cerrahi branş hekimleri tarafından uygulandığında hayat kurtarıcı bir girişimdir. Bu yazıda, iki tanesi penetran ve bir tanesi künt toraks travması sonrası ASRT uygulanan üç olgu sunuldu. Bu şekilde ASRT'nin önemini vurgulamak ve hekimleri bu konuda cesaretlendirmeyi amaçladık.

**Anahtar sözcükler:** Acil servis; resüsitatif torakotomi; toraks travması.

***SUMMARY***

*Most of the patients with thorax trauma die because of preventable causes. One of the procedures which can be applied to decrease the deaths is emergency department recussitative thoracotomy (EDRT). EDRT is required for 10% of blunt and 15-30% of penetrating thorax trauma victims. EDRT is a life saving procedure when applied in appropriate indications by emergency physicians or surgeons who are knowledgeable and skillful. In the pre-*

TURKISH JOURNAL OF
TRAUMA AND EMERGENCY SURGERY



TURKISH ASSOCIATION OF TRAUMA AND EMERGENCY SURGERY

Ulus Travma Acil Cerrahi Derg. Year: 2012 Volume: 18 Issue: 4 306-310

<< Back

**doi:** 10.5505/tjtes.2012.70194

**Toraks travması sonrası hayat kurtarıcı bir uygulama: Acil serviste torakotomi**

Tevfik İlker Akçam[1], Kutsal Turhan[1], Ayşe Gül Ergönül[1], Emrah Oğuz[2], Alpaslan Çakan[1], Ufuk Çağırıcı[1]
[1]Ege Üniversitesi Tıp Fakültesi, Göğüs Cerrahisi Ana Bilim Dalı, İzmir
[2]Ege Üniversitesi Tıp Fakültesi, Kalp Damar Cerrahisi Ana Bilim Dalı, İzmir

AMAÇ
Bu çalışmada, toraks travması sonrası hastanemiz acil servisine (AS) getirilen ve yapılan girişim sırasında kalp ve/veya solunumu duran hastalarda, acil serviste uygulanan resüsitatif torakotominin endikasyonları, yöntemi ve sonuçları tartışıldı.
GEREÇ VE YÖNTEM
Ocak 2004 ile Aralık 2010 tarihleri arasında toraks travması sonrası AS'de dokuz hastaya resüsitatif torakotomi uygulandı. Hasta verileri geriye dönük olarak incelendi.
BULGULAR
Dokuz hastaya AS koşullarında girişim yapıldı; beşi kesici delici alet yaralanması, ikisi trafik kazası, birer hasta yüksekten düşme ve ateşli silah yaralanması nedenliydi. Tüm hastalara sırtüstü pozisyonda anterolateral torakotomi uygulandı. Üç hastada akciğer parankimal laserasyonu, üç hastada kardiyak laserasyon, diğer iki hastada interkostal damarlar yaralanması ve bir hastada ise inen aortada laserasyon vardı. Etyolojisinde künt travma olan dört hasta kaybedildi, penetran travma nedeniyle resüsitatif torakotomi uygulanan beş hastanın üçü ortalama sekiz gün izlem sonrasında şifa ile taburcu edildi, diğer ikisi ameliyatta kaybedildi.
SONUÇ
AS koşullarında resüsitatif torakotomi uygulanan hastalar, travma sonrası şok halindedir, büyük oranda sıvı ve kan infüzyonu yapılmasına karşın hipotansiyonu kontrol altına alınamayan ve ameliyat salonuna nakil için vakit kaybına tahammülü olmayan hastalardır. Penetran travmalı hastaların sonuçları künt toraks travmalı hastalara göre daha iyidir.

# What is the newest data?

HOME DEEP DIVE PROCEDURES WEBTEXT EM CRIT CARE ABOUT ARCHIVES CONTACT

# EMCrit Blog

A Discussion of the Practice of ED Critical Care

## EMCrit Podcast 69 – The Future of CPR with Keith Lurie and Demetris Yannopoulos

by EMCRIT on MARCH 19, 2012

### The Future of CPR

I got to interview two cutting edge researchers on what CPR will look like in the next decade; their answers were fascinating.

Flow-Enhanced CPR

The AutoPulse, a non-invasive cardiac support pump, provides help in the emergency department by generating consistent chest compressions while a staff member administers cardiopulmonary resuscitation.

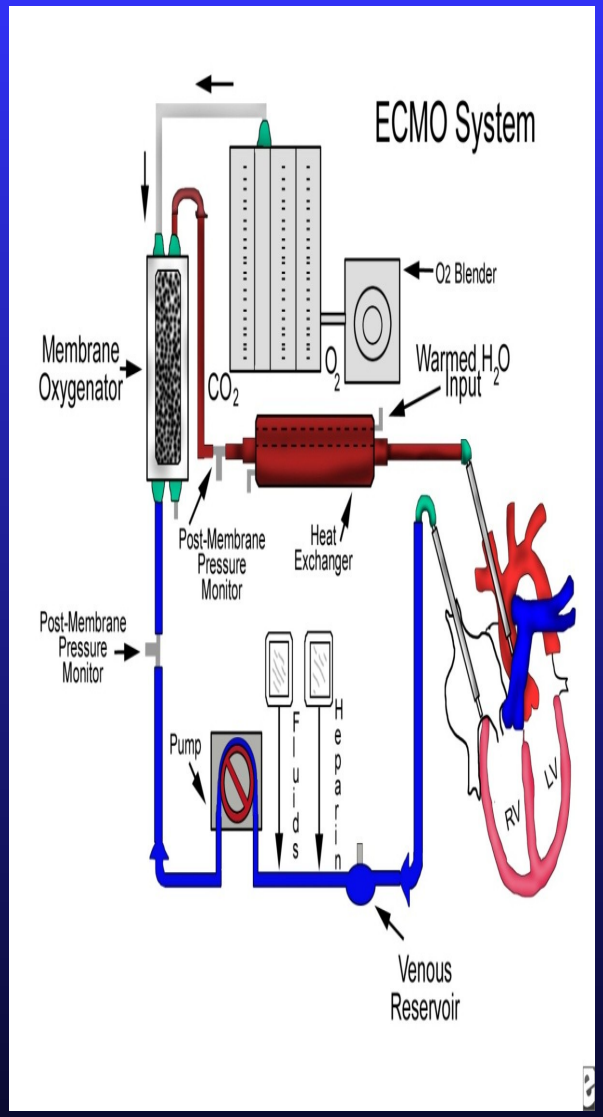


**Automated CPR Device Offers ED Assistance**