SEZYON

Dr.Mehmet AYRANCI

Medeniyet Üniversitesi

Göztepe Eğitim Araştırma Hastanesi

Acil Tıp Kliniği

- Giriş
- Tanım
- Sınıflandırma

2009 Güncellemesi

- Başlıca neden
- Altta yatan hastalıklara bağlı risk
- Kapsamlı kılavuz

Kılavuzda Yapılan Değişiklikler

- Geçici bilinç kaybı
- Yeni tanısal yaklaşım
  - İlk değerlendirme
  - AKÖ, KVS olay riski sınıflandırılması

ARTICLE IN PRESS

Journal of Cardiology xxx (2014) xxx–xxx

Syncope: Classification and risk stratification

Venkata Krishna Puppala (MD), Oana Dickinson (MD), David G. Benditt (MD)*

The Cardiac Arrhythmia Center, University of Minnesota Medical School, Minneapolis, MN, USA

Currently, the 2009 ESC Task Force Guidelines for management of syncope provide a useful and relatively up-to-date summary of current criteria for hospitalization [1] (Table 4). These guidelines

TANIM

- Hızlı başlangıç
- Kısa süre
- Spontan iyileşme
- Geçici global serebral hipoperfüzyon
  - Geçici
  - Bilinç kaybı

SENKOP Tanımı…

- Mekanizmadan bağımsız
- Kendinden sınırlı bilinç kaybı
- Tüm bozuklukları kapsayan GBK

PRODROM

- Senkopun bazı türlerinde (vazovagal)
- Senkop habercisi
  - Sersemlik
  - Bulantı
  - Terleme
  - Halsizlik
  - Görme bozuklukları

ZAMAN

- Tipik senkop **kısa süreli**

- Refleks semptomda tam BK < 20 sn
  - Nadiren birkaç dakika

- Senkopta iyileşme
  - Davranış ve oryantasyonun hızla normale döndürülmesi (izle: Toprak Ana)
- Retrograd amnezi
  - Yaşlılarda daha sık
- Yorgunluk
  - İyileşme sonrası dönemde bazen

PRESENKOP

- BK’nın takip etmediği senkop prodromu
- İzle: Toprak Ana-2

Geçici Bilinç Kaybı Çerçevesinde Senkop

1. Bilinç kaybı var veya yok
2. GBK var yada yok
   - Geçici
   - Hızlı başlangıçlı
   - Kısa süreli
   - Spontan iyileşmeli
3. Travma var yada yok

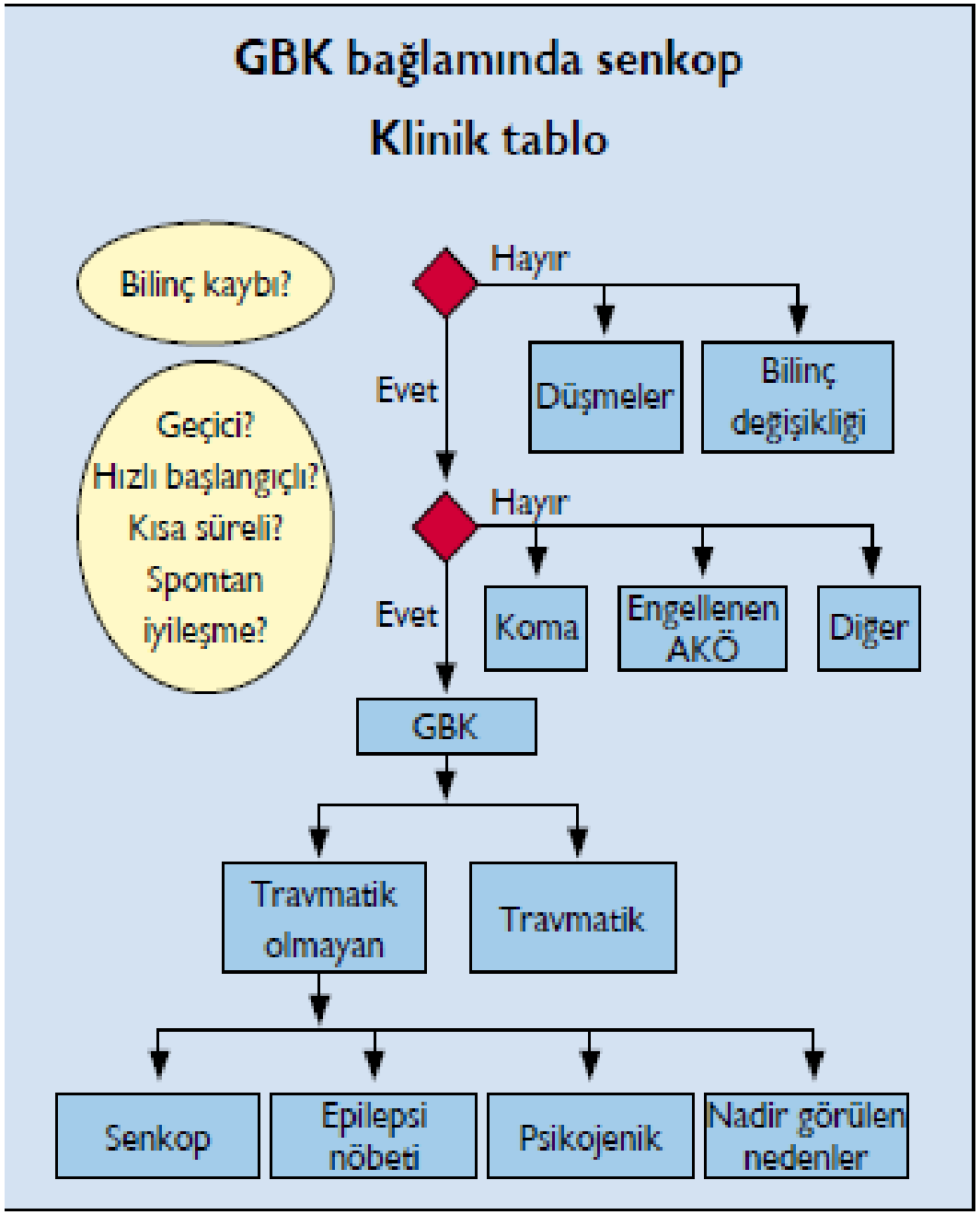
GBK bağlamında senkop
Klinik tablo
Bilinç kaybı?
Geçici?
Hızlı başlangıçlı?
Kısa süreli?
Spontan
iyileşme?
Hayır
Evet
Düşmeler
Bilinç
değişikliği
Hayır
Evet
Koma
Engellenen
AKÖ
Diğer
GBK
Travmatik
olmayan
Travmatik
Senkop
Epilepsi
nöbeti
Psikojenik
Nadir görülen
nedenler

Senkop ile Karıştırılan Klinik Durumlar

- **Global serebral hipoperfüzyon YOK**
- Kısmi veya tam BK bozuklukları

  - Epilepsi
  - Hipoglisemi
  - Hipoksi
  - Hipokapni (hiperventilasyon)
  - İntoksikasyon
  - Vertebrobaziller GİA

Senkop ile Karıştırılan Klinik Durumlar

- **Bilinç bozukluğu YOK**

- Katapleksi
- Düşme atakları
- Düşmeler
- Fonksiyonel (psikojenik psödosenkop)
- Karotis kaynaklı GİA

Patofizyolojik Sınıflandırma

- Global serebral kan akışında düşüş
  - 6-8 sn

- Sistolik KB < 60 mm Hg
  - Kalp debisi * total periferik vasküler direnç

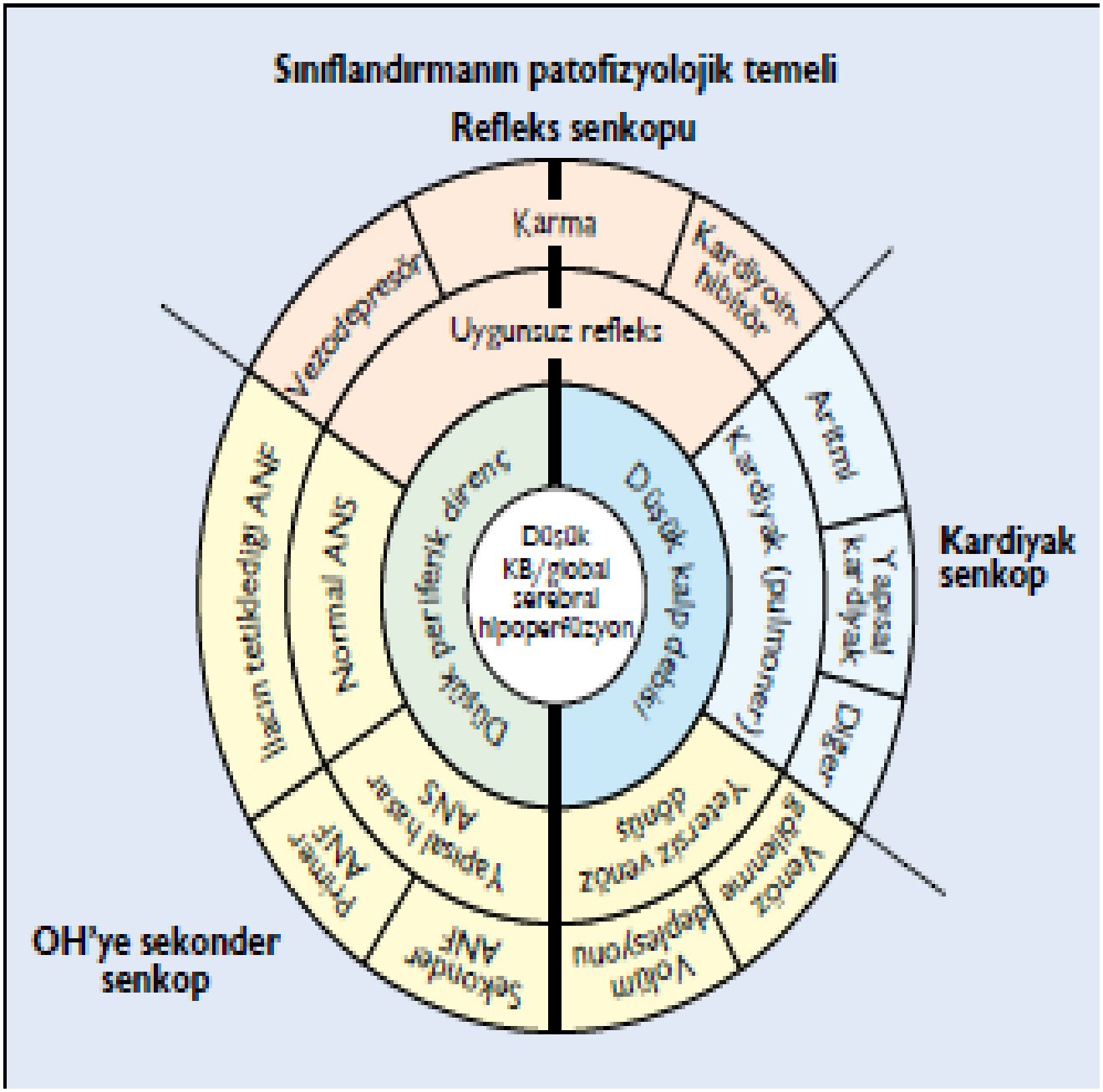
Sınıflandırmanın patofizyolojik temeli
Refleks senkopu
Karma
Uygunsuz refleks
Vazodepresör
Kardiyoinhibitör
Düşük periferik direnç
Düşük kalp debisi
Düşük KB/global serebral hipoperfüzyon
Normal ANS
Kardiyak (pulmoner)
Aritmi
Yapısal kardiyak
Kardiyak senkop
Yüksek ANS tetikledigi ANF
Yapısal hasar ANS
Yetersiz venöz dönüş
Diğer
Primer ANF
Sekonder ANF
Volüm adaptasyonu
Venöz gölleşme
OH'ye sekonder senkop

yetersiz periferik direnç

- Vazodepresör
- Karma (kardiyoinhibitör + vazodepresör)

↓

- Vazodilatasyon, bradikardi
- Uygun olmayan refleks

- **REFLEKS SENKOP**

yetersiz periferik direnç

- Otonomik Yetmezlik
  - İlaca bağlı, ANF
  - Fonksiyonel ve yapısal bozukluk, ANS

- **Sempatik** vazomotor yolaklar, **dik pozisyonda TPVD'yi artıramaz**
- Yerçekimine bağlı stres + vazomotor yetmezlik

- Diyafram aşağısında venöz göllenme
- Venöz dönüş, CO ⟹ AZALIR

- **ORTOSTATİK HİPOTANSİYON**

Geçici **düşük CO**

- Refleks senkop (kardiyoinhibitör)
  - Bradikardi
- Yapısal bozukluklara bağlı KVS nedenler
  - Aritmi
  - Pulmoner emboli
- Volüm deplesyonu-Venöz göllenme
  - Yetersiz venöz dönüş

SINIFLANDIRMA

- Refleks (nöral aracılı)
- Ortostatik hipotansiyona bağlı
- Kardiyak

REFLEKS SENKOP

1. Vazovagal
   - Duygusal stres
   - Ortostatik stres
2. Durumsal
3. Karotis sinüs senkopu
4. Atipik formlar

Vazovagal Senkop

- Duygusal stres
  - Korku
  - Ağrı
  - kan fobisi
  - istenmeyen görüntü, ses, koku
  - emosyonel stres
- Ortostatik stres
  - kalabalık sıcak yerde uzun süre ayakta durmak
  - diz çökmek
  - egzersize bağlı

Durumsal Senkop

- Öksürük, hapşırık
- Yutkunma, defekasyon, viseral ağrı
- Postmiksiyon
- Egzersiz sonrası
- Postprandiyal

- Diğer
  - gülme
  - üflemeli müzik aleti çalma
  - ağırlık kaldırma

Refleks Senkop

- Tetikleyici → KVS refleks geçici
- Vazodilatasyon +/- Bradikardi

Refleks Senkop

- Sempatik, parasempatik **eferan yolak**

- Vazodepresör
  - Dik pozisyonda vazokonstriktör tonusta kayıp
  - Hipotansiyon
- Kardiyoinhibitör
  - Bradikardi
  - Asistoli
- Karma

Refleks Senkop

- Tetikleyici **aferan yolak**

  - Vazovagal
  - Durumsal
  - Karotis sinüs senkopu
  - Atipik form

Refleks Senkop

- Eferan yolak Tetikleyici faktör
  - hem Miksiyon hem de VVS
  - Kardiyoinhibitör veya Vazodepresör

Vazovagal Senkop

- Basit bayılma
- prodrom

Vazovagal Senkop

- Klasik form
  - İzole epizot
  - Gençler

- Atipik form
  - Yaşlı
  - Ortostatik, postprandiyal hipotansiyon
  - KVS, nörolojik ilişkili
  - ANF ile ortak nokta

Durumsal Senkop

- Örnek, **egzersiz sonrası senkop**

- **Genç** sporcularda **refleks** senkop
- **Orta yaş ve yaşlı**larda **ANF**'nin erken belirtisi
  - OH görülmeden önce

Karotis Sinüs Senkopu

- **Nadir**
  - Kendiliğinden, karotis sinüslerin mekanik manipülasyonu ile
- **Sık**
  - Mekanik tetikleyici yok
  - Tanı, karotis sinüs masajı ile

Ortostatik Hipotansiyon

- Sempatik eferan aktivite kronik bozuk
  - refleks senkopun aksine
- Vazokonstriksiyon eksik

- Refleks senkop ve ANF
  - Patofizyolojileri farklı
  - Klinik belirtiler birbirine çok benzer

Ortostatik Entolerans

- Dolaşım anormalliğine bağlı ayakta durma pozisyonunda görülenler
  - Senkop
  - Baş dönmesi, sersemlik, presenkop
  - Halsizlik, yorgunluk, letarji
  - Çarpıntı, terleme
  - Görmede bulanıklık, artmış parlaklık, tünel görüşü
  - İşitme bozukluğu, uğultu, çınlama
  - Boyunda, alt sırt bölgesi, prekardiyal bölgede ağrı

Klasik OH

- 3 dk ayakta durma
  - SKB > 20 mmHg
  - DKB > 10 mmHg

- Saf ANF, hipovolemi

Başlangıçtaki OH

- Ayağa kalktıktan hemen sonra KB>40 mmHg
  - KB kendiliğinden hızlıca normale döner
- Süre <30 sn

Gecikmiş OH

- Yaşlılar
- Ön yüklemedeki düşüşe yatkınlık, kalbin sertleşmesi
- Ayaktayken SKB'de yavaş, progresif düşüş

- Bradikardik refleks (vagal) **yok**
  - Refleks senkoptan ayrımı

Age and Ageing Advance Access published January 19, 2014

Age and Ageing 2014; **0:** 1–2
doi: 10.1093/ageing/aft213

© The Author 2014. Published by Oxford University Press on behalf of the British Geriatrics Society.
All rights reserved. For Permissions, please email: journals.permissions@oup.com

EDITORIAL

Measuring and defining orthostatic hypotension in the older person

Key points

- Clinical judgement remains important when diagnosing OH.
- The true prevalence of OH is difficult to determine due to the uncertain significance of very brief but significant drops in blood pressure.
- There appears to be three distinct patterns of blood pressure drop, but the clinical implications of these have not been determined.
- Stratifying OH by the location of the deficit has the potential to guide therapeutic options in the future.
- Much doubt remains for older people with OH, determining the priorities for research is essential.

- **Defisitin konumuna göre sınıflandırma gelecekte tedavi seçeneğine rehberlik edecek**

Postural Ortostatik Taşikardi Sendromu

- Genç kadınlar
- Dakikada > 30 atım, >120atım
- İnstabil KB
- Kronik yorgunluk sendromu

KARDİYAK SENKOP

- Aritmi
- Yapısal hastalık

İntrinsik Hasta Sinüs Sendromu

- Anormal otomatisite
- SA nodda hasar

- Sinüs arresti
- Sinoatriyal blok
- Uzun duraksamalar
  - bradi-taşi sendromu

AV Bloklar

- Mobitz Tip II, yüksek dereceli, AV tam blok
  - Kaçış pacemaker odaklarına bağlı ritm
  - Pacemaker aktive olmadan önce, gecikmenin uzun sürmesi ⟹ senkop
  - Hız, 25-40 atım/dk
  - Bradikardi, repolarizasyon süresini uzatır
  - Polimorfik VT'ye eğilim

Paroksismal Taşikardi

- Aritminin başlangıcında near yada senkop
- Genellikle taşikardi sonlanmadan önce bilinç geri gelir

- Hemodinami sağlanmazsa bilinçsizlik devam eder
  - Kendiliğinden iyileşme olmaz
  - Kardiyak arrest

İlaçlara Bağlı Aritmi

- Antiaritmikler
  - SA, AV noda etki
- QT aralığını uzatan ilaçlar
  - Kadınlarda sık

- Antiaritmikler
- Vazodilatörler
- Psikotropikler
- Antimikrobiyaller
- Sedatif olmayan antihistaminikler

Anadolu Kardiyol Derg
2011; 11: 559-63

Tek doz parasetamol kullanımına bağlı inferiyor miyokart enfarktüsü

An inferior myocardial infarction due to single dose paracetamol use

Hasan Korkmaz, Mehtap Gürger*
Elazığ Eğitim ve Araştırma Hastanesi, Kardiyoloji ve *Acil Tıp Anabilim Dalları, Elazığ-*Türkiye*

Yapısal Hastalık

- Kalbin debisini artırma kapasitesi ✸ Dolaşım ihtiyacı

- Sol ventrikül atımında sabit obstrüksiyon
- Uygunsuz refleks, OH (aort darlığı)
- Aritmiler (AF)

Yapısal Hastalık

- **KARDİYAK**
  - Valvüler hastalık
  - AMI, iskemi
  - Hipertrofik KMP
  - Atriyal miksoma
  - Perikardiyal tamponad
  - Koroner arterlerin konjenital anomalileri
  - Protez kapakların disfonksiyonu
- DİĞER
  - Pulmoner emboli
  - Aort diseksiyonu
  - Pulmoner hipertansiyon

Epidemiyoloji

- Yürümeye başlayan bebekler
  - %1'i VVS

- 10-30 yaş
  - İlk senkop epizotu ort 15 yaş
    - Kadın %47, erkek %31
  - Refleks senkop en sık
  - Nöbet prevalansı < %1
  - Kardiyak (aritmi) senkop daha az

Epidemiyoloji

- Erişkinlerin %5'inde ilk senkop > 40 yaş
  - <40 yaş, refleks senkop sık

- >70 yaş, insidansta keskin çıkış

Prevalans

%	refleks	OH	kardiyak	senkop dışı GBK	açıklanamayan
Genel Popülasyon	21	9	9,5	9	37
Acil Servis	35-48	4-24	5-21	8-20	17-33
Senkop Ünitesi	56-73	1-10	6-37	1-6	5-20

Prevalans

Yaş/Yüzde	refleks	OH	kardiyak	Senkop dışı GBK	açıklanamayan
<40	51	2,5	1,1	18	27
40-60	37	6	3	19	34
<65	68,5	0,5	12	-	19
>65	25-62	3-8	11-34	12	11-41
>75	36	30	16	-	9

Genel Kanı

- Refleks senkop her koşulda en sık
- KVS'ye sekonder senkop ikinci sırada
- <40 yaş, OH, nadir
- Çok yaşlı hastalar, OH sık

- AS + başlangıç değerlendirmesi + senkop tanısı



- Çoğu senkop dışı durum

	GENÇ	YAŞLI
Refleks Senkop	GBK	Birden fazla neden
Tıbbi Öykü	Güvenilir	Daha az güvenilir

PROGNOZ

- Ölüm riski ve yaşamı tehdit eden olaylar
- Senkop rekürrensi ve fiziksel yaralanma riski

Ölüm Riski ve Yaşamı Tehdit Eden Olaylar

- AKÖ risk faktörleri
  - Yapısal kalp hastalığı
  - Primer elektriksel hastalık

- OH daha yüksek ölüm riski

Yapısal veya elektriksel kalp hastalığı

↓

ekarte

↓

refleks senkop geçiren genç hasta

↓

prognoz mükemmel

ÖLÜM

- Senkoptan ziyade altta yatan hastalığın şiddeti ile ilişkili

Senkop Rekürrensi

- Hastaların üçte birinde, 3 yıllık takip süresince

- Senkop epizotlarının sayısı
  - Rekürrensin en güçlü öngörücüsü

Düşük Risk, >40 yaş, Tanı Kesin Değil

Tüm Yaşam Boyu / Rekürrens	1 yıl sonra, %	2 yıl sonra, %
Bir-iki senkop	15	20
Üç senkop	36	42

Short Report

The Neurohospitalist
2014, Vol 4(1) 18-21
© The Author(s) 2013
Reprints and permission:
sagepub.com/journalsPermissions.nav
DOI: 10.1177/1941874413493183
nhos.sagepub.com

Recurrent Syncope Due to Refractory Cerebral Venous Sinus Thrombosis and Transient Elevations of Intracranial Pressure

P. Larimer, MD PhD[1], M.W. McDermott, MD[2], B.J. Scott, MD[1], T.T. Shih, MD[1], and S.N. Poisson, MD[1,3]

Abstract

Chronic paroxysmal intracranial hypertension leading to syncope is a phenomenon not reported previously in patients with refractory cerebral venous sinus thrombosis. We report a case of paroxysmal intracranial hypertension leading to syncopal episodes in a patient with idiopathic autoimmune hemolytic anemia and venous sinus thrombosis. This case demonstrates that intermittent elevations in intracranial pressure can lead to syncope in patients with venous sinus thrombosis and emphasizes the importance of considering this potentially treatable etiology of syncopal episodes.

Psödosenkop

- Psikiyatrik hastalık
- <45 yaş

Fiziksel Yaralanma Riski

- Hastalar
  - %6 kırık ve motorlu araç kazası
  - %29 laserasyon ve çürük
- Rekürren senkop hastaları
  - %12 kırık ve YDT

- Acil servise kaldırılan hastalar
  - %29.1'i minör travma
  - %4.7'si major travma

Fiziksel Yaralanma Riski

- Karotis sinüs sendromu + yaşlı hasta

⇓

- En yüksek prevalans, %43

- Morbidite
  - Yaşlılar
  - Güven kaybı
  - Depresif bozukluk
  - Düşme korkusu

Yaşam Kalitesi

- Fiziksel bozukluk
  - Kronik artrit
  - Rekürren orta düzeyde depresif bozukluk
  - Son dönem böbrek hastalığı

- Rekürren senkop
  - yaşam kalitesi olumsuz, %33

Daha Kötü Yaşam İlişkisi

- Kadın cinsiyet
- Komorbidite
- Senkop epizotlarının sayısı
- Presenkop

MALİYET

- Acil servis başvurularının %1'i
  - %40'ı hastaneye yatış
  - Medyan hastanede kalış 5,5 gün (3-9)
  - Hospitalizasyon, toplam maliyetin > %75

MALİYET

- Yayımlanmış kılavuzlara uyulmaması
  - altın standart klinik testlerin olmayışı
  - etkili olmayan tanısal testlerin kullanılması
- Tıbbi kaynakların aşırı kullanımı

MALİYET

- ABD, Medicare
  - Hospitalizasyonun yıllık 2,4 milyar dolar
  - Hospitalizasyon başına ort 5400 dolar
- İngiltere
  - Genel maliyet, hasta başına 611 sterlin
  - Maliyetin %74'ü hospitalizasyon
  - Yatırılan her hastanın maliyeti 1080 sterlin

İTALYA

- **Klinik uygulamaya göre**
  - 929 hasta
  - Tanı başına maliyet 1753 +/- 2326 euro
  - Yatırılan hastalarda 3506 +/- 2729 euro

- **Standart kılavuz esas**
  - 725 hasta
  - Tanı başına maliyet %29 daha düşük
  - %24 daha az test
  - Hospitalizasyon süreleri %11 daha kısa

Başlangıç Değerlendirmesi

- Öykü
- Ortostatik KB ölçümü
- EKG
- Fizik muayene

Çalışma	Risk faktörleri	Skor	Sonlanım noktaları	Sonuçlar (validasyon kohortu)
St. Francisco Syncope Rule[44]	-Anormal EKG -Konjestif kalp yetmezliği -Nefes darlığı -Hematokrit <%30 -Sistolik kan basıncı <90 mmHg	Risk yok – 0 madde Risk – ≥1 madde	7. günde ciddi olaylar	%98 duyarlılık ve %56 özgüllük
Martin ve ark.[40]	-Anormal EKG -Ventriküler aritmi öyküsü -Konjestif kalp yetmezliği öyküsü -Yaş >45	0 ila 4 (her madde 1 puan)	1 yıllık şiddetli aritmi veya aritmik ölüm	%0 skor 0 %5 skor 1 %16 skor 2 %27 skor 3 veya 4
OESIL skoru[41]	-Anormal EKG -Kardiyovasküler hastalık öyküsü -Prodrom noksanlığı -Yaş >65	0 ila 4 (her madde 1 puan)	1 yıllık total mortalite	%0 skor 0 %0.6 skor 1 %14 skor 2 %29 skor 3 %53 skor 4
EGSYS skoru[42]	-Senkop öncesi çarpıntı (+4) -Anormal EKG ve/veya kalp hastalığı (+3) -Efor sırasında senkop (+3) -Sırtüstü pozisyonda senkop (+2) -Otonomik prodrom[a] (-1) -Predispozan ve/veya yatkınlaştırıcı faktörler[b] (-1)	Toplam + ve - puanlar	2 yıllık toplam mortalite Kardiyak senkop olasılığı	%2 skor <3 %21 skor ≥3 %2 skor <3 %13 skor 3 %33 skor 4 %77 skor >4

ARTICLE IN PRESS

Journal of Cardiology xxx (2014) xxx–xxx

Syncope: Classification and risk stratification

Venkata Krishna Puppala (MD), Oana Dickinson (MD), David G. Benditt (MD)*

The Cardiac Arrhythmia Center, University of Minnesota Medical School, Minneapolis, MN, USA

Table 2
Short-term risk (1 week to 1 month).

Study	Clinical markers
San Francisco [18]	Abnormal ECG, low blood pressure, CHF, SOB, hematocrit <30%
Rose rule [19]	Abnormal ECG, elevated BNP, chest pain, fecal blood
STePS [21]	Abnormal ECG, trauma, no warning, male gender

ECG, echocardiography; CHF, congestive heart failure; SOB, shortness of breath; BNP, brain natriuretic peptide.

ARTICLE IN PRESS

Journal of Cardiology xxx (2014) xxx–xxx

Syncope: Classification and risk stratification

Venkata Krishna Puppala (MD), Oana Dickinson (MD), David G. Benditt (MD)*

The Cardiac Arrhythmia Center, University of Minnesota Medical School, Minneapolis, MN, USA

Table 3
Longer-term.

Study	Clinical markers
Martin et al. [22]	Abnormal ECG, CHF, SOB, ventricular arrhythmia, age >45 years
OESIL score [23]	Abnormal ECG, age >65 years, history of cardiovascular disease, no warning
EGSYS [24]	Palpitation before event, abnormal ECG or heart disease, syncope during effort, syncope supine

ECG, echocardiography; CHF, congestive heart failure; SOB, shortness of breath.

European Society for Emergency Medicine

EuSEM 2012

7th European Congress on Emergency Medicine

In association with 8th EPAT National Emergency Medicine Congress

EPAT
Emergency Physicians Association of Turkey

A SYNCOPE TRIAGE PROTOCOL: AN EFFECTIVE WAY TO STRATIFY THE RISK IN THE EMERGENCY DEPARTEMENT

F Stella (1), R Volpin (2), A Scudeller (2), E Pistollato (1), G Vettore (2), F Tosato (2)

1. Dipartimento di Medicina, Università degli Studi di Padova, Padova, Italy
2. Pronto Soccorso ed Osservazione, Azienda Ospedaliera di Padova, Padova, Italy

İlave İncelemeler

- >40 yaş, karotis sinüs masajı

- Ortostatik provakasyon testi
  - Yatıştan durma pozisyonuna geçilen test

- Nörolojik değerlendirme
- Kan testi

Başlangıçta 3 Soru

- Bu, senkop epizotu mu ?
- Etyolojik tanı kondu mu ?
- Yüksek KVS olay ve ölüm riskini öngören herhangi bir veri mevcut mu ?
- Buluth Metodu !!!

- Bu, senkop epizotu mu ?

  –BEN BUYUM

- Etyolojik tanı kondu mu ?

  –BEN KİMİM

- Yüksek KVS olay ve ölüm riskini öngören herhangi bir veri mevcut mu ?

  – BEN KÖYLÜYÜM

Senkop Tanısı

- Tam BK mı görüldü ?
  - BK, hızlı başlangıçlı ve kısa süre ile geçici miydi ?
- Hasta kendiliğinden iyileşti mi ? Tamamen iyileşme görüldü mü yoksa hastada sekel kaldı mı ?
- Postural tonus kayboldu mu ?

Senkop Tanısı

- Yanıtlar EVET
  - Senkop görülme olasılığı yüksek

- Bir veya birden fazla yanıt HAYIR
  - BK’nın diğer türlerini elimine et

Etyolojik Tanı

- Başlangıç değerlendirmede hastaların %23-50'sinde senkop nedeni saptanır
- Klinik öykü
- Fizik muayene
- EKG

Tablo 9 **Tıbbi öyküde önemli özellikler**

Atak geçirmeden önceki durumların sorgulanması • Pozisyon (sırtüstü, oturma pozisyonu, ayakta durma pozisyonu) • Aktivite (istirahat, postural değişiklik, egzersizden önce veya sonra, idrar yapma, defekasyon, öksürük veya yutkunma sırasında veya hemen sonrasında) • Predispozan faktörler (örn. kalabalık veya sıcak yerler, uzun süreli ayakta durma, postprandiyal periyot) ve yatkınlaştırıcı olaylar (örn. korku, aşırı ağrı, boyun hareketleri)
Atak başlangıcında görülen durumların sorgulanması • Bulantı, kusma, abdominal şikayetler, üşüme hissi, terleme, aura, boyun ve omuzlarda ağrı, görmede bulanıklık, baş dönmesi • Çarpıntı
Atağın sorgulanması (gözle görülür) • Düşme şekli (devrilmek veya dizlerinin üzerine yığılmak), cilt rengi (solgun, siyanöz, kızarıklık), bilinç kaybının süresi, nefes alma şekli (horlama), hareketler (tonik, klonik, tonik-klonik, minimum miyoklonus veya otomatizm), hareketlerin süresi, düşmeye bağlı hareket başlangıcı, dili ısırma
Hasta öyküsünün sorgulanması • Ailede ani ölüm, konjenital aritmojenik kalp hastalığı veya bayılma öyküsü • Geçirilmiş kardiyak hastalık • Nörolojik öykü (Parkinsonizm, epilepsi, narkolepsi) • Metabolik bozukluklar (diyabet, vs.) • İlaçlar (antihipertansif, antianjinal, antidepresan, antiaritmik, diüretikler ve QT aralığını uzatan ilaçlar) ve alkol de dahil olmak üzere diğer ilaçlar • Senkop rekürensinde ilk epizota kadar geçen süre ve nöbet sayısı gibi bilgiler

Tablo 10 Başlangıç değerlendirmesinde tanıya götüren klinik özellikler

Nöral kaynaklı senkop:

- Kalp hastalığının olmaması
- Uzun süren reküren senkop öyküsü
- Ani ve beklenmedik, hoş olmayan görme, işitme, koku alma ve ağrı
- Uzun süreli ayakta kalma veya kalabalık ve sıcak ortamlarda bulunma
- Senkop ile ilişkili bulantı, kusma
- Yemek sırasında veya yemekten sonra
- Baş rotasyonu veya karotis sinüse basınç (tümörler, tıraş, sıkı gömlek yakaları)
- Egzersiz sonrası

OH'ye bağlı senkop

- Ayağa kalktıktan sonra
- Hipotansiyona neden olan vazodepresif ilaçlar veya ilaç dozlarında değişiklikler ile zamansal ilişki
- Uzun süreli ayakta kalmak veya kalabalık ve sıcak ortamlarda bulunmak
- Otonomik nöropati veya Parkinsonizm varlığı
- Egzersiz sonrasında ayakta durmak

Kardiyovasküler senkop:

- Kesin yapısal kalp hastalığı varlığı
- Ailede açıklanamayan ani ölüm veya kanalopati öyküsü
- Egzersiz sırasında veya sırtüstü uzanırken
- Anormal EKG
- Ani başlangıçlı çarpıntı ve hemen ardından senkop
- Aritmik senkopu işaret eden EKG bulguları:
  - Bifasiküler blok (sol anterior veya sol posterior fasiküler blok ile birlikte sol dal bloku veya sağ dal bloku olarak tanımlanır)
  - Diğer intraventriküler iletim anormallikleri (≥0.12 saniye QRS)
  - Mobitz I ikinci derece AV blok
  - Asemptomatik uygunsuz sinüs bradikardisi (dakikada <50 atım), negatif kronotropik ilaç kullanılmıyorsa ≥3 saniye sinoatriyal blok veya sinüs duraklaması
  - Süreksiz VT
  - Önceden uyarılmış QRS kompleksleri
  - Uzun veya kısa QT aralıkları
  - Erken repolarizasyon
  - V1-V3 derivasyonunda ST yükselmeli dal bloku (Brugada sendromu)
  - Sağ prekordiyal derivasyonlarda negatif T dalgaları, epsilon dalgaları ve ARVC'yi işaret eden geç ventriküler potansiyeller
  - Miyokart enfarktüsünü işaret eden Q dalgaları

ARVC: aritmojenik sağ ventriküler kardiyomiyopati; AV: atriyoventriküler; OH: ortostatik hipotansiyon; VT: ventriküler taşikardi

- İlk değerlendirmede senkop nedeni

- Majör KVS olay ve AKÖ **riski** değerlendirilmeli

Şüphe edilen GBK olan hastalarda tanıya yönelik akış diyagramı

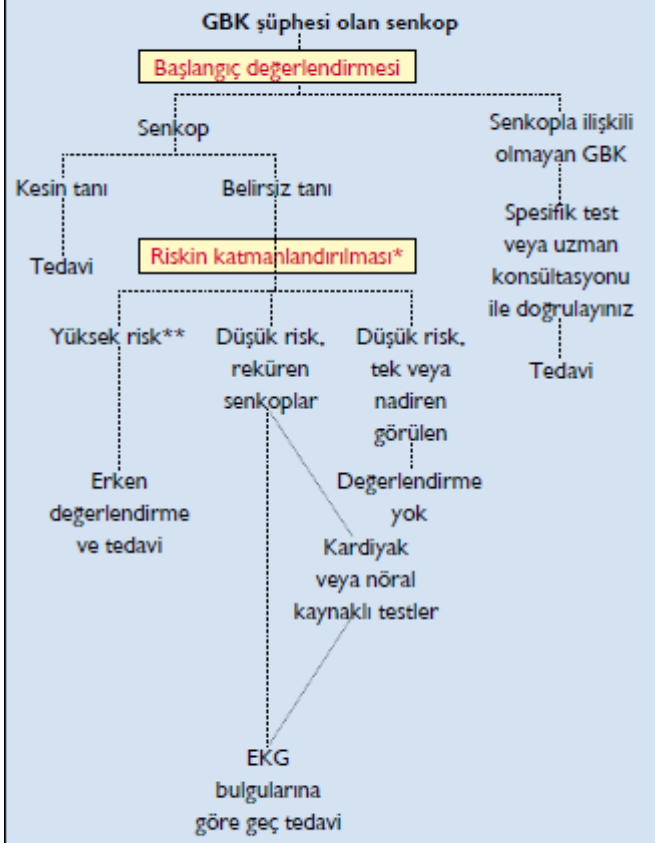

*Laboratuvar incelemesi gerekebilir
**Kısa süreli ciddi olay riski

ARTICLE IN PRESS

Journal of Cardiology xxx (2014) xxx–xxx

Syncope: Classification and risk stratification

Venkata Krishna Puppala (MD), Oana Dickinson (MD), David G. Benditt (MD)*

The Cardiac Arrhythmia Center, University of Minnesota Medical School, Minneapolis, MN, USA

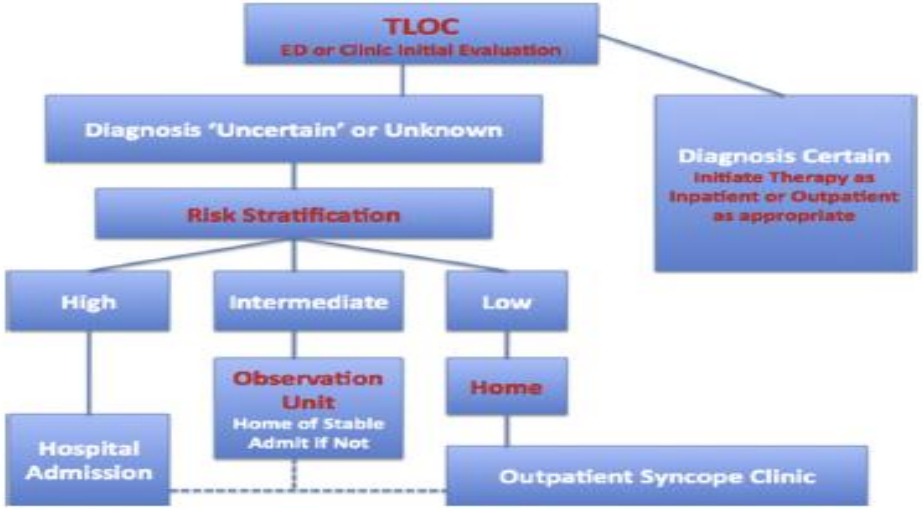

Fig. 1. Flowchart for diagnostic evaluation of patients who present to the emergency department (ED) or clinic with transient loss of consciousness (TLOC)/syncope.

Tablo 11 Riskin sınıflandırılması

Derhal hospitalizasyon veya yoğun bir değerlendirme gerektiren kısa süreli yüksek risk kriterleri
Şiddetli yapısal veya koroner arter hastalığı (kalp yetersizliği, düşük SVEF veya geçirilmiş miyokart enfarktüsü)
Aritmik senkopu işaret eden klinik bulgular veya EKG bulguları • Egzersiz sırasında veya sırtüstü pozisyonda senkop • Senkop sırasında çarpıntı • Ailede AKÖ öyküsü • Süreksiz VT • Bifasiküler blok (sol anterior veya sol posterior fasiküler blok ile birlikte seyreden LBBB veya RBBB) veya diğer intraventriküler iletim anormallikleri (≥0.12 saniye QRS) • Negatif kronotropik ilaçların kullanılmaması veya fiziksel eğitimin olmaması durumunda yetersiz sinüs bradikardisi (dakikada <50 atım) veya sinoatriyal blok • Önceden uyarılmış QRS kompleksi • Süresi uzamış veya kısalmış QT aralığı • V1-V3 derivasyonunda ST yükselmeli RBBB (Brugada sendromu) • Sağ prekordiyal derivasyonlarda negatif T dalgaları, epsilon dalgaları ve ARVC'yi işaret eden geç ventriküler potansiyeller
Önemli komorbiditeler • Şiddetli anemi • Elektrolit bozuklukları

ARVC: aritmojenik sağ ventriküler kardiyomiyopati; LBBB: sol dal bloku; SVEF: sol ventriküler ejeksiyon fraksiyonu; RBBB: sağ dal bloku; AKÖ: ani kardiyak ölüm; VT: ventriküler taşikardi

Tanıya Yönelik Testler

- Karotis sinüs masajı
- Ortostatik provokasyon testi
- EKG monitörizasyon
- Ekokardiyografi

- Psikiyatrik değerlendirme
- Nörolojik değerlendirme

- Elektrofizyolojik çalışma
- Adenozin Trifosfat testi
- Egzersiz stres testi
- Kardiyak kateterizasyon

Karotis Sinüs Masajı

- Karotis arter bifürkasyonu

- KSM ile başlatılan refleks (bazı kişilerde)
  - > 3sn ventriküler duraklama
  - SKB > 50 mmHg ↓
  - Karotis sinüs hipersensitivitesi

Spontan senkop + Karotis sinüs hipersensitivitesi

↓

Karotis Sinüs Sendromu

Sonuç

- Senkoplu hastada pozitif KSM yanıtı

↓

- Spontan asistolik epizotları için yüksek oranda öngörücü

KSM komplikasyonları

- Nörolojik

- KSM yapma !!!
  - Son 3 ay içerisinde GİA veya inme
  - Anlamlı darlığın ekarte edilemediği karotis üfürümünün olması

Ortostatik Provokasyon Testi

- Sırtüstü yatış pozisyonundan dik pozisyona geçme

⇓

- Toraks-Alt ekstremite, kan akışının yer değiştirmesi

⇓

- Venöz dönüş ve CO’da azalma

⇓

- Kompansatuvar mekanizma olmazsa SENKOP

Tilt Testi

- Laboratuar koşullarında nöral kaynaklı refleks

  - Ortostatik stres ve immobilizasyon
  - Venöz göllenme ve venöz dönüşte azalma
  - Refleksin tetiklenmesi

- Tilt testine karşılık gelen klinik durum

⇓

- Uzun süreli ayakta durma ile tetiklenen refleks senkop

- Tilt testi pozitifliği
  - Refleks senkopun diğer türleri
  - Hasta sinüs sendromu

Tilt Testi-Endikasyonlar

- Tanı şüphesi olan fakat başlangıç değerlendirmesi ile tanısı doğrulanmayan hastalar
- Refleks senkop tanısını doğrulamak

Tilt Nerede KULLANALIM

- Kardiyak senkop ekarte edilenler
- Sıçrama hareketleri ⟹ Senkop-Epilepsi ?
- Sık GBK epizotu + Travma, psikiyatrik
- Yaşlılarda senkop-düşme ayrımı

- Tilt testine yanıtın negatif olması

⇓

- Refleks senkop tanısını ekarte ettirmez

- Tilt testine kardiyoinhibitör cevap

⇓

- Asistolik spontan senkop olasılığını öngörür

- Tilt testine
  - Pozitif vazodepresör cevap
  - Karma cevap
  - Negatif yanıt

- Spontan senkop sırasında asistoli varlığını ekarte ettirmez

EKG Monitorizasyonu

- İntermittan bradi-taşiaritmi tanısı

- Semptomlar ve kaydedilmiş aritmi arasındaki ilişki, tanıda altın standart
  - Uzun süreli asistoli, >3 sn
  - SVT, >160 atım/dk
  - VT

- Yapısal kalp hastalığı olmayan
- EKG’si normal
- Rekürren senkop
- >40 yaş

⇓

- Senkop sırasında asistoli %50

EKOKARDİYOGRAFİ

- Yapısal kalp hastalığı
  - Aort darlığı
  - Atriyal miksoma
  - Tamponad
- Transözefageal EKO
  - Aort diseksiyonu
  - Pulmoner emboli
  - Kardiyak kitleler
  - Perikardiyal-Myokardiyal hastalıklar
  - Koroner arterlerin konjenital anomalileri

PSİKİYATRİK değerlendirme

- Psikiyatrik ilaçların OH ve uzamış QT yapması
- Fonksiyonel ataklar
  - Somatik açıklama yok

NÖROLOJİK değerlendirme

- Otonomik bozukluk
- Serebrovasküler olaylar
- Migren
- Epilepsi
- Diğer ataklar

Otonomik Bozukluk

- ANF
  - ANS’nin fizyolojik gereksinimleri karşılayamaması sonucunda OH
  - Egzersiz sonrası hipotansiyon
- Üç kategori
  - Birincil
  - İkincil
  - İlaçla başlatılan OH

ANF

- Birincil
  - Saf ANF
  - Çoklu sistem atrofisi
  - Parkinson ve Lewy cisimcikli demansta
  - Nörolojik değerlendirme
  - Erken iktidarsızlık, idrara çıkma güçlüğü
- İkincil
  - DM, amiloidoz, polinöropatiler

ANF

- İlaçla başlatılan OH
  - En sık
  - Antihipertansifler, diüretikler, TCA, fenotiazinler, alkol
  - Fonksiyonel bozukluk

Serebrovasküler Bozukluklar

- Subklavyan çalma
- Karotid arterle bağlantılı GİA
- Vertebrobaziller sisteme ilişkin GİA

Subklavyan Çalma

- Subklavyan arterin oklüzyonuna yada darlığına bağlı olarak kan akımının vertebral arterden kola yönlendirilmesi
- Zorlayıcı bir kol hareketi sırasında vertebral arter hem kola hem de beynin bir bölümüne yeterli miktarda kan aktaramaz, GİA

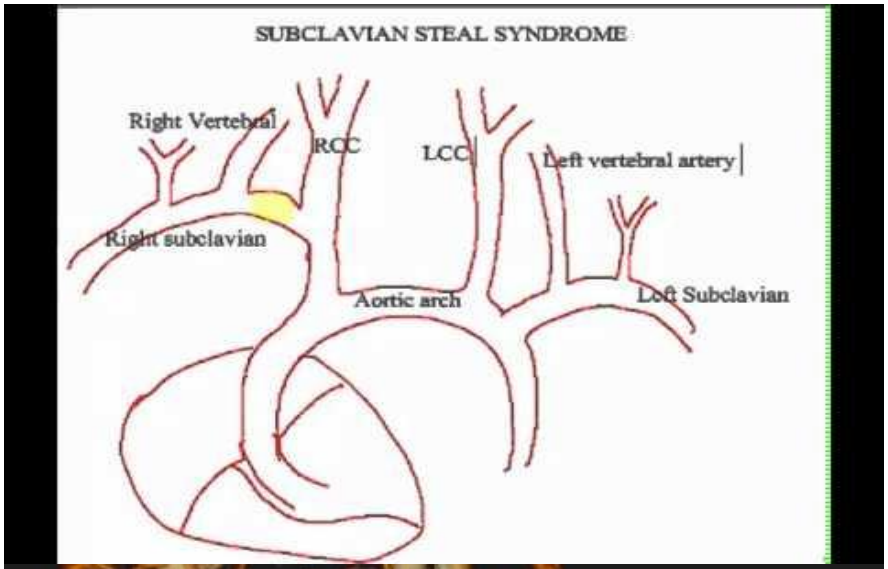
SUBCLAVIAN STEAL SYNDROME
Right Vertebral
RCC
LCC
Left vertebral artery
Right subclavian
Aortic arch
Left Subclavian

Nb Views: 24
Rotation: 15.0 deg.

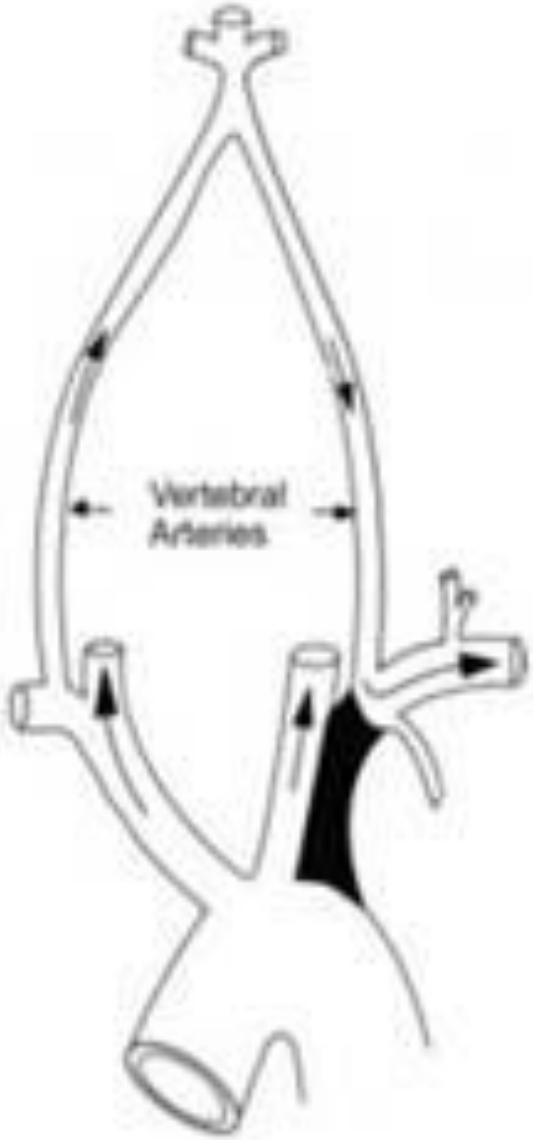
Vertebral
Arteries

MİGREN

- Migrenli hastalarda senkopun yaşam boyu prevalansı yüksek
- Senkop atakları ve migren atakları genellikle birlikte meydana gelmemekte

International Journal of Cardiology 171 (2014) e14–e15

Contents lists available at ScienceDirect

International Journal of Cardiology

journal homepage: www.elsevier.com/locate/ijcard

Letter to the Editor

Frequency of migraine in patients with vasovagal syncope ☆

Maite Vallejo [a,*,1], Laura-Aline Martínez-Martínez [b,2], Saulo Grijalva-Quijada [c,2], Hector-Manuel Olguín-Ruvalcaba [c,2], Elizabeth Salas [d,2], Antonio G. Hermosillo [e,1], Manuel Cárdenas [d,2]

In conclusion: our results demonstrate that a higher proportion of migraine was observed in women with syncope than in women with headache and in men.

	SENKOP	EPİLEPSİ
HAREKET	Saniyeler içinde Bilinç kapandıktan sonra	1 dakika
KASILMA	Genellikle asenkronize Küçük çaplı Düzensiz	Sert Ritmik Senkronize
TETİKLENME	Genellikle	Nadiren

	SENKOP	EPİLEPSİ
Yanıp sönen ışıklar		Daha etkili
Aura	Nadir	Abdomenden yükselen bir duygulanım Hoş olmayan koku
İdrarı tutamama	+	+
Dil ısırma	Dil ucunda	Daha yaygın Dilin yanlarında
Postiktal konfüzyon	Kişi hızla toparlar	+
Baş ağrısı, kas ağrısı, CK yükselmesi, Prolaktin yükselmesi		Epilepsiden sonra daha sık
Terleme, solgunlaşma	Daha yaygın	

Tablo 13 Nöbetin senkoptan ayırdedilmesinde öykünün değeri (Hoefnagels ve ark.[5]'dan uyarlanmıştır)

Tanıya götüren klinik bulgular		
	Olası nöbet	**Olası senkop**
Olay öncesindeki semptomlar	Aura (tuhaf koku gibi)	Bulantı, kusma, abdominal rahatsızlık, soğuk terleme hissi (nörol aracılı) Dengeyi kaybetme, görmede bozulma
Bilinç kaybı sırasındaki bulgular (tanık ifadesine göre)	Genellikle uzun süreli tonik-klonik hareketler, başlangıçları bilinç kaybına denk gelmektedir Hemilateral klonik hareket Çiğneme ya da dudak şaplatma ya da ağız köpürmesi gibi belirgin otomatizmler (parziyel nöbet) Dil ısırma Yüzde morarma	Tonik-klonik hareketler daima kısa sürelidir (<15 sn) ve bilinç kaybından sonra başlar
Olaydan sonraki semptomlar	Uzun süreli konfüzyon Kaslarda ağrı	Genellikle kısa sürelidir Bulantı, kusma, zararma (nöral aracılı)
Nöbet şüphesine ilişkin düşük değerli diğer klinik bulgular (**düşük spesifiteli**) Aile öyküsü Olayın zamanı (gece) Olaydan önce 'batmalar' yaşanması Olaydan sonra idrarını tutamama Olaydan sonra yaralanma Olaydan sonra baş ağrısı Olaydan sonra uyuklama Bulantı ve abdominal rahatsızlık		

Eur J Emerg Med. 2009 Apr;16(2):84-6. doi: 10.1097/MEJ.0b013e32830abe06.

Seizure or syncope: the diagnostic value of serum creatine kinase and myoglobin levels.

Goksu E[1], Oktay C, Kilicaslan I, Kartal M.

CONCLUSION: Serum creatine kinase measured at the fourth hour of loss of consciousness may be a potentially useful laboratory test to differentiate tonic-clonic seizure from syncope. Patently, it requires and warrants further study.

BT-MR

- Senkopta beyin görüntülemenin kullanımı hiçbir çalışmada değerlendirilmemiş

- Komplike olmayan senkopta BT-MR’dan kaçınılmalı

Karotid Doppler USG

- Tipik senkopu olanlarda önerilmiyor

SENKOP TEDAVİSİ

- Sağkalımın uzatılması
  - VT'ye bağlı senkop
- Fiziksel yaralanmaların sınırlandırılması
  - Refleks senkop
- Rekürrenslerin önlenmesi
  - Refleks senkop

Tedavi Seçimi

1. Senkopa yol açan sebebin bilinmesi

2. Senkopa yol açan mekanizmanın belirlenmesi

- İntraventriküler iletim kusuru
  - AV blok

- Refleks senkop
  - Kardiyoinhibitör ?
  - Vazodepresör ?
  - Miks ?

Tedavi Seçimi

- İnferior MI’da akut fazda senkop
  - Refleks kökenli
  - Bradikardi, hipotansiyon
  - Enfarktüs komplikasyonu olarak tedavi edilmeli
- Rekürren refleks senkop
  - Şiddetli bradikardi, hipotansiyon
  - Olduğu gibi tedavi edilmeli

SONUÇ

- Senkopun en uygun tedavisi
  - Genel serebral hipoperfüzyondan **sorumlu sebebe** yönlendirilmelidir

- Söz konusu sebepler bilinmiyorsa yada mevcut tedaviye yanıt yoksa tedavi
  - Genel serebral hipoperfüzyona **yol açan mekanizmalara** yönelik olmalı

Genel Uygulamada Senkop Tedavisi

- Rekürren tipik VVS yaygın
- Birinci basamak hizmetlerde çoğu teşhis edilir
  - Tedavide sadece rahatlatma
- Endişe verici semptomlar için aktif tarama
  - Eforla gelişen senkop
  - Yatar pozisyondayken senkop
  - Harici faktörlerin olmaması
  - Ailede AKÖ öyküsü
  - Senkoptan sonra yavaş düzelme

Acil Serviste Senkop Tedavisi

- Senkopun nedeninin belirlenmesi
- Risk sınıflandırması
  - Yaşamı tehdit eden durum görünen hastaları belirlemek ve sevk etmek
  - Düşük risk taşıyan hastaları belirleyerek taburcu etmek, yerel senkop kliniklerine yönlendirmek
  - Daha kapsamlı değerlendirmeye ve tedaviye ihtiyaç duymayan hastaları belirlemek
  - İlk değerlendirmede sonuç alınamayan hastalarda daha ayrıntılı testlerin yerini ve zamanını kararlaştırmak

TEŞEKKÜRLER

KATKI ?

TOPRAK
ANA