Pediatrik Ekstremite Travmaları: Dikkat Sık Atlanan Tanılar

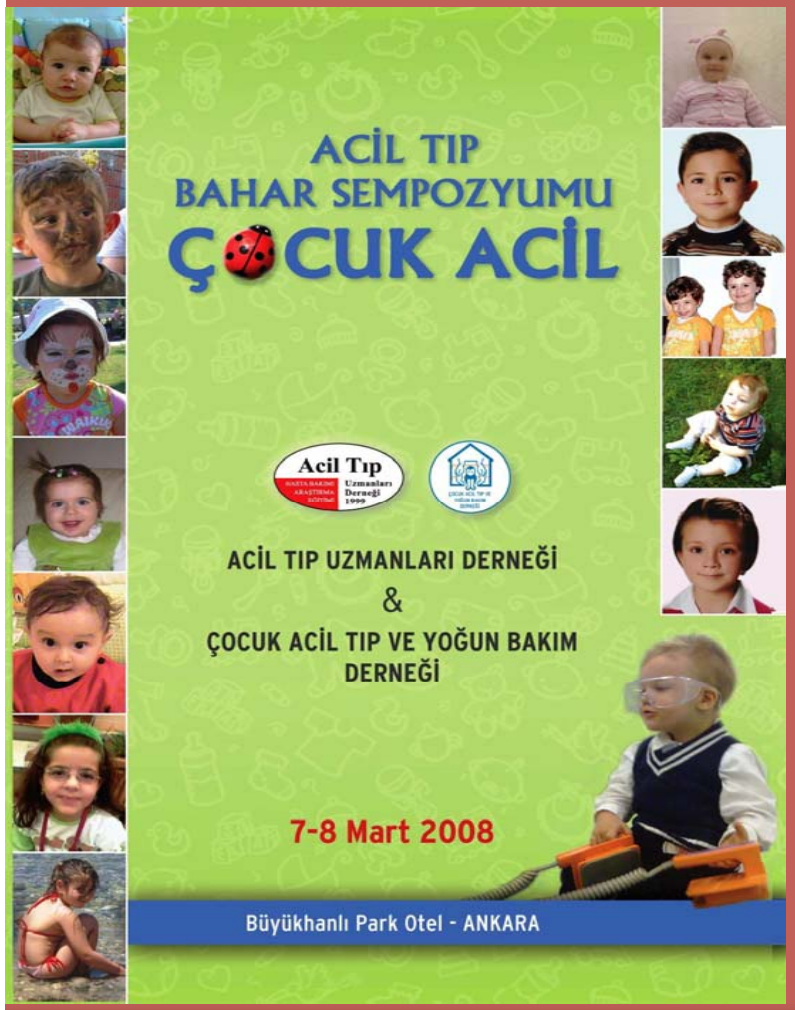

Yrd. Doç. Dr. Onur POLAT
Ankara Üniversitesi
Tıp Fakültesi
İbni Sina Hastanesi
Acil Tıp A.D.

Konu Başlıkları

- Travma önemi
- Ekstremite travmaları ve muayene
- Açık kırıklar
- Kompartman sendromu
- Epifiz kırıkları
- Torus kırıkları
- Çocuk kırıklarında konservatif tedavi
- Önemli notlar
- Gözden kaçabilen üst ekstremite kırıkları
- Gözden kaçan alt ekstremite kırıkları
- Gözden kaçan omurilik travmaları

Çocukluk çağı travmalarının önemi

- 1-14 yaş arası çocuk ölümlerinin sebebi travma
- 5000 üzerindeki travmatik ölümlerin %80 i istenmeyen sebeplerle olan travmalar ve %47'si trafik kazaları ile ilgili
- En çok ölüme neden olan kafa travması
- Kafa travmasına en çok eşlik eden torakoabdominal travma

- Minino A,Herson M,Smith B, et al:Deaths: Final data for 2004. National vital statistics reports Hyattsville
- Langlois JA, Rutland-Brown W, Thomas KE: Traumatic brain injury in the United States. National Center for Injury Prevention and Control 2006



Öncelik her zaman havayolu/solunum/dolaşım

- Ekstremite travması ikincil önemli.
- Ekstremite travması açısından önemli olan Fizik muayene
- İnspeksiyon
- Palpasyon

10 yaşında erkek düşme

- Kırık hematomunun dış ortamla temasına yol açan kırıklar

10 yaşında erkek, düşme

- AÇIK KIRIKTIR

Kompartman Sendrom

- Bulgular
  - Ağrı
    - Paralizi
      - Şişlik + His kaybı
        - Nabızların kaybı + extremitede beyazlık + soğukluk

Malinoski D.J., Slater M.S., Mullins R.J.: Crush injury and rhabdomyolysis. *Crit Care Clin* 20. 171-192.2004.

Kompartman Sendromu

Kompartman Değerleri

- Ölçülen basıncın mm Hg olarak esas alınması
- 20-40 mm Hg nin üzerinde kas harabiyeti başlar
- Ölçülen basıncın Diastolik kan basıncından farkının hesaplanması
- Kompartman basıncının Diastolik basınca 20 mm Hg yaklaşması

Malinoski D.J., Slater M.S., Mullins R.J.: Crush injury and rhabdomyolysis. *Crit Care Clin* 20. 171-192.2004.

EPİFİZ KIRIKLARI

Salter Harris sınıflaması (1963)

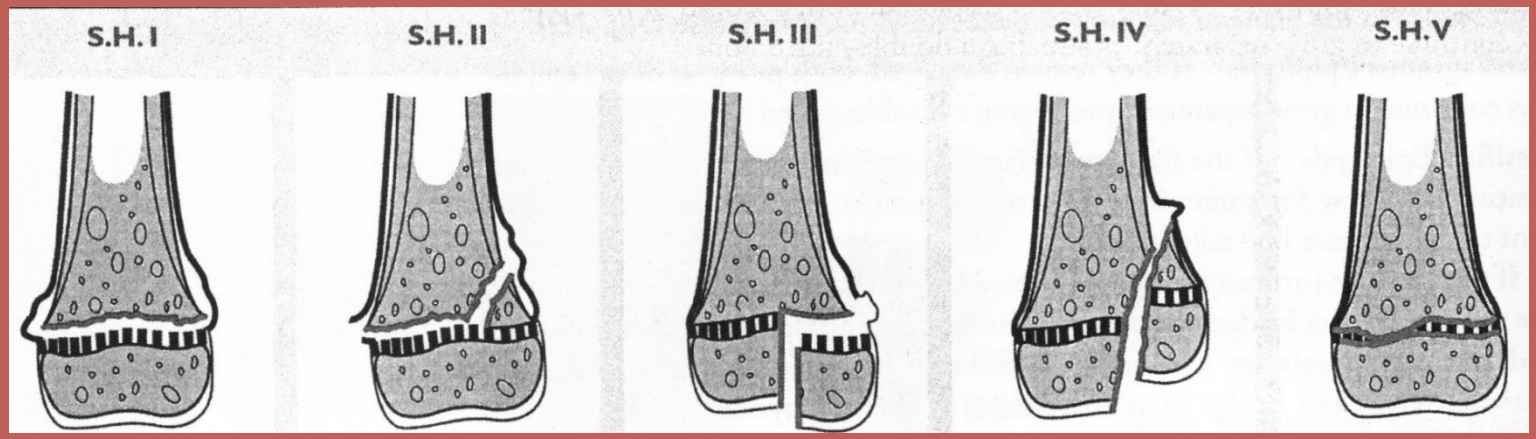

S.H. 1

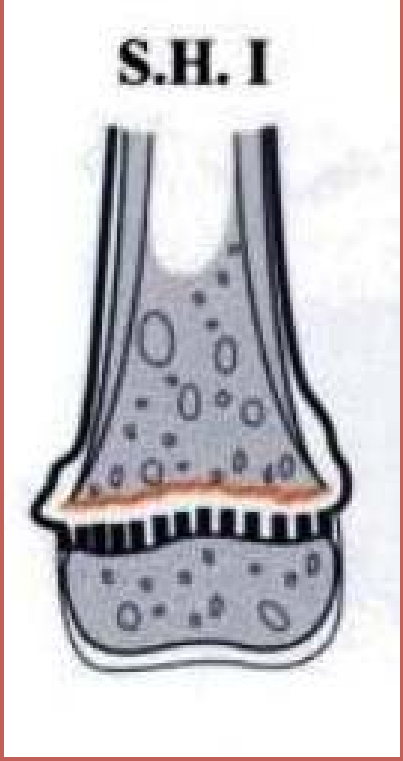

S.H. 2

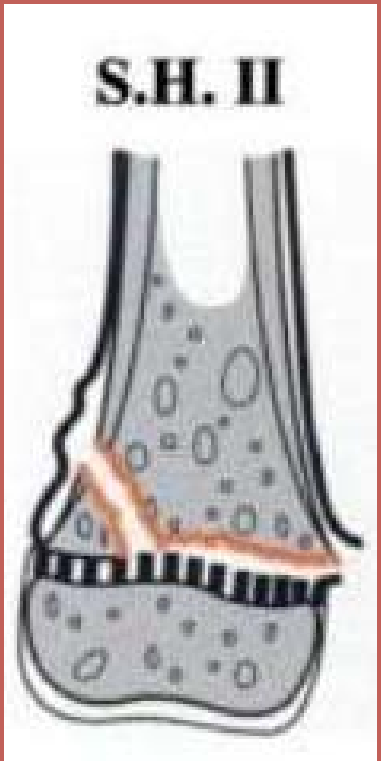

S.H. 3

S.H. 4

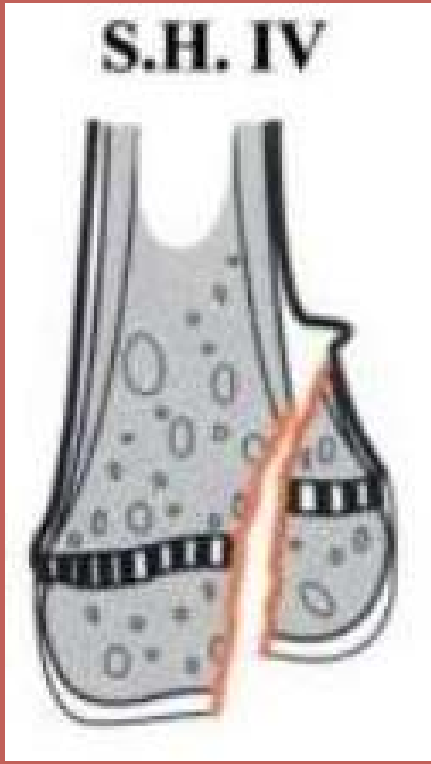

S.H. 5



Epifiz Kırık Sekeli

TORUS KIRIKLARI

Torus Kırıkları

KOMPLET

İNKOMPLET

- Fissür
- Yeşil ağaç
- Kompresyon
- İmpakte
- Torus

ÇOCUK KIRIK KONSERVATİF TEDAVİ

- Üst ekstremite içi: Redükte edilebilen tüm cisim ve epifiz kırıkları
  - Alt ekstremite için: Redükte edilebilen tüm cisim ve epifiz kırıkları

ÖNEMLİ NOTLAR

Çocuklarda mutlaka karşılaştırmalı film

ve her zaman iki yönlü film

Bir proksimal ve bir distal eklem/kemikte kırık olasılığı unutulmamalı

GÖZDEN KAÇABİLEN ÜST EKSTREMİTE KIRIKLARI

Omuz Çıkığı

Skapula Kırığı

Dadı Dirseği (Pulled Elbow)

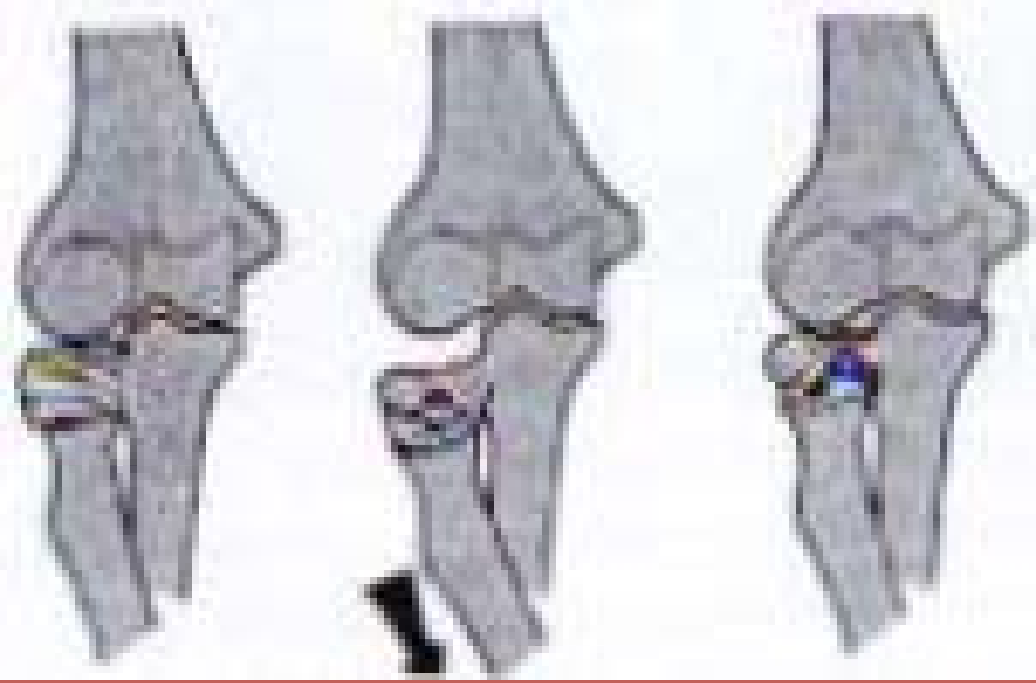

Radius başı kırıkları

Sınıflandırma (Chambers HG)

- **Grup I: Radius başında primer deplasman**
  - A: Valgus kırıkları
    - Tip A: Salter Harris tip 1 veya 2
    - Tip B: Salter Harris tip 4
    - Tip C: sadece proximal radial metafizyel
  - B: Dirsek çıkığı ile beraber
- **Grup II: Radius boynunda primer deplasman**
- **Grup III: Stress kırıkları**

Radius başı kırıkları

GÖZDEN KAÇABİLEN ALT EKSTREMİTE KIRIKLARI

Kaymış Femoral Epifiz Kırığı



Diz Kapağı Çıkığı

GÖZDEN KAÇABİLEN ALT EKSTREMİTE KIRIKLARI

OMURİLİK TRAVMALARI

Acilde kimlere Servikal röntgen çekelim/çekmeyelim?

- Servikal spinal orta hatta hassasiyet yok
- Zehirlenme belirtileri yok
- Normal uyanık olmayan hasta yok
- Fokal nörolojik defisit yok
- Servikalde ağrıya sebep olan herhangi bir ağrı yok
- Herhangi biri evet ise röntgen çekilmeli
- Hepsi hayır veya yok ise çekilmemeli

Hoffman JR, Mower RW, Wolfson AB, et al: Validity of a set of clinical criteria to rull out injury to the cervical spine in patients with blaunt trauma.

National Emergency X-radiography Utilisation Study Group. N. Engl J. Med. 2000 343(2) 94-9

Vertebra Kırıkları

Dikkat
Multiple travmada en gözden kaçan

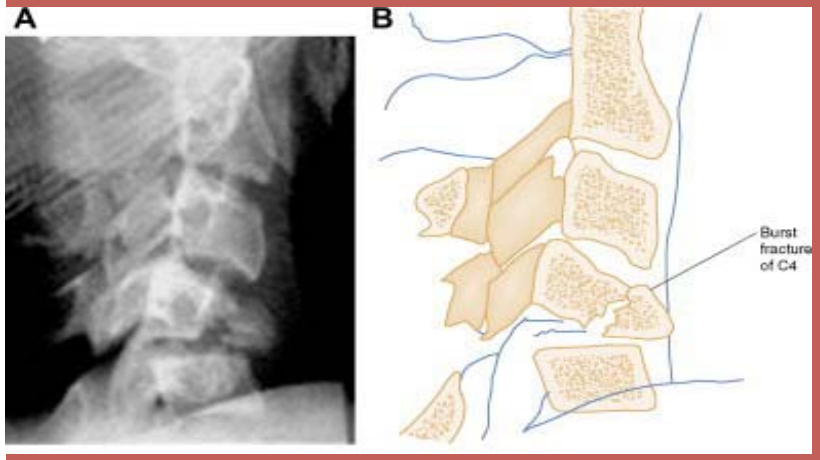

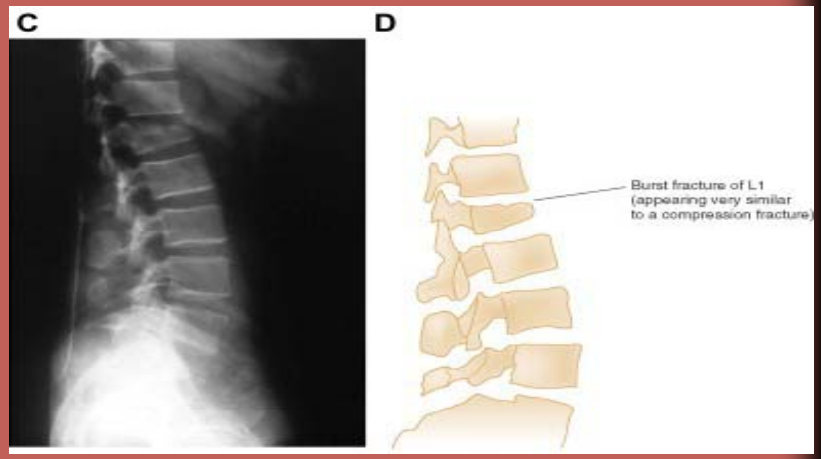

. Rosen's emergency medicine. Philadelphia: Mosby, Inc.; 2006. p. 434

Spinal Kord Yaralanmaları

- SCIWORA

Spinal Cord Injury Wıthout Radiographic Abnormality

- Nörolojik defisit var
- Özellikle 8 yaş altı çocuklar risk altında
- www. wheelessonline.com/ortho/scıwora 2006

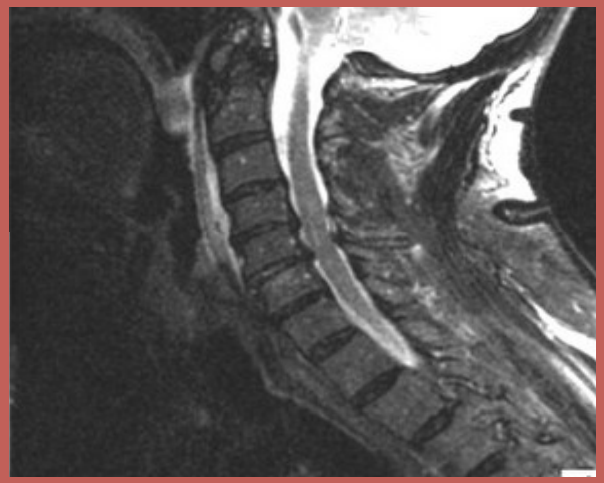

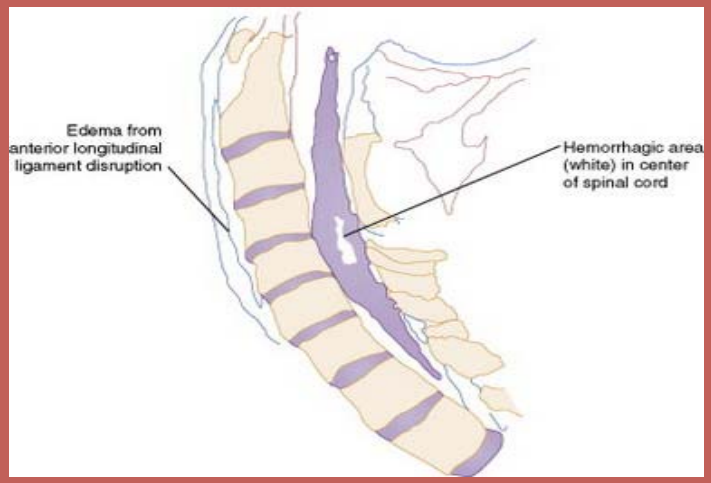

Rosen's emergency medicine Philadelphia: Mosby, Inc.; 2006. p. 434;

TEŞEKKÜR EDERİM