GİRİŞİMSEL ULTRASON

Dr. Funda K. Akarca
Ege Üniversitesi Acil Tıp AD

VII. Ulusal Acil Tıp Kongresi 26-29 Mayıs 2011
ANTALYA

Giriş

- Muayenenin ve hasta bakımının bir parçası
- Radyologların dışında kullanımı artmakta
- Kullanımı ve yorumlanması kolay
- İnvaziv girişimler daha güvenli

Yatakbaşı US'nin faydaları:

- Komplikasyonları azaltmakta
- Başarısız girişimleri azaltmakta
- Arter ve venleri net lokalize eder
- Anatomik varyasyonları tespit eder
- Venöz trombozu tespit eder
- Körlemesine girişim yapmaktansa, gerçek zamanlı olarak anatomiyi görüp başarı şansımızı artırmakta

Girişimsel US

- Santral ve periferik damar yolu yerleştirme
- Torasentez
- Parasentez
- Perikardiyosentez
- Lomber Ponksiyon
- Yabancı cisim tespit etme
- Subkutan abse drenajı
- Artrosentez
- Transvenöz pacemaker yerleştirme
- …

Endikasyonlar

- Listelenen girişimlerden herhangi biri yapılırken
- Özellikle yararlı olduğu durumlar:
  - Venöz damar yolu
  - Obesite veya patoloji nedeniyle anatomik yapılar belirgin değilse
  - Damar koleksiyonları, hastanın yaşı, altta yatan hastalık veya önceki başarısız girişim gibi nedenlerle perkutan iğne yerleştirilmesi önemli ise

Temel Özellikler

- Prob seçimi
  - Lineer (damaryolu, yabancı cisim, …)
  - Konveks (parasentez…)
- Steril prosedürler
- Torasentez/Perikardiyosentez/Parasentez
  - iğne sıvının proba en yakın olduğu yerden girilir
- Artrosentez
  - prob eklem bursasının üzerine konur, karşı eklemle karşılaştırılır

Dikkat !!!

- Damarlar gibi komşu yapıları iyi ayırt etmeli
- Çalışacağımız alanın sonoanatomisini iyi anlamalıyız
- USG'de iyi görüntülenemeyen alanlarda girişim yapmamalı

Problar

- Konveks: derin dokularda iyi (2.5-3.5MHz)

Problar

- Lineer :Yüzeyel çözünürlük iyi(7.5 MHz)

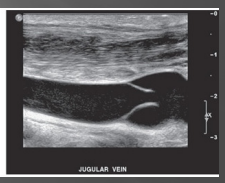

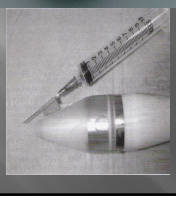



2 temel yaklaşım

- USG ile lokalize etme (Statik yaklaşım):
  Girişim öncesi hastaya uygun pozisyonun verilip girişim yapılacak yapının işaretlenmesi
- Gerçek zamanlı (Real-time) (dinamik) yaklaşım:
  Direk USG eşliğinde

Vasküler girişimler

- Santral yol için, 'landmark-guided yaklaşım' geleneksel uygulamadır
- Çoğu hastada bu anatomik hatlar belirgin değil veya silinmiştir ya da yoktur.
- İnternal jugular venin anatomik komşuluklarındaki normal varyasyonlar girişimi engelleyebilir [1].

- 1.(Denys BG, Uretsky BF. Anatomical variations of internal jugular vein location: impact on central venous access. Crit Care Med 1991; 19:1516-9.)

Santral Yol

Endikasyonlar
- Girişim sayısını azaltmak
- Alternatif periferik yola yardımcı olmak
- Arteryel girişim veya kanülasyona yardımcı olmak

İnternal Juguler Ven

- İJV için anatomik varyasyonlar

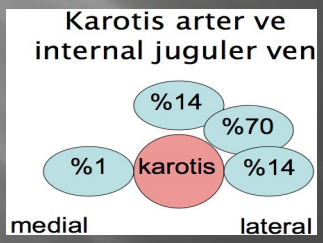

Anatomik özellikler

Sonografik özellikler:
(1) Kolayca komprese olurlar,
(2) Daha ince duvarları vardır ,
(3) Arteryel pulsasyon vermezler

İnternal jugular ven kanülasyonu

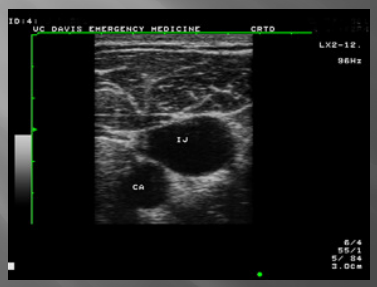

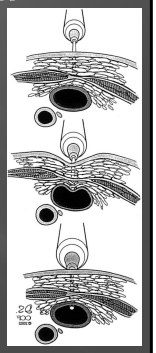

Santral venöz kateter takılırken USG

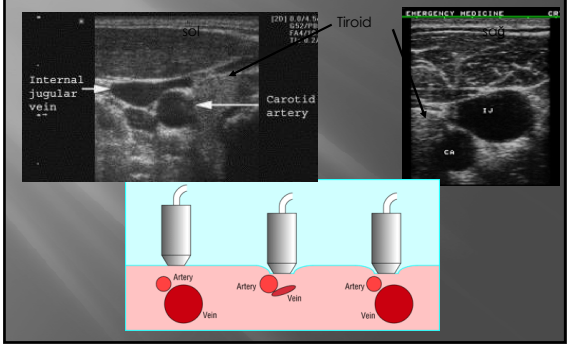

İnternal Juguler ven

- İrregüler yapıda
- Komprese olur

Common Carotid arter

- Yuvarlak ve regüler
- pulsatil

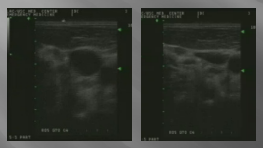

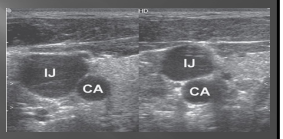

www.ucdmc.ucdavis.edu/emergency/emergency

İnternal jugular ven kanülasyonu

- İJV yerleştirme için USG kullanımı acil tıp, yoğun bakım, anestezi, kadın-doğum, nefroloji, cerrahi ve radyoloji gibi branşlar tarafından sık kullanılmakta
- External landmark yaklaşımla karşılaştırıldığında, ultrason eşliğinde yapılan internal jugular ven kanülasyonu daha az komplikasyona neden olur ve başarı şansı daha fazladır. (1,2)

- 1.(Farrell J, Gellens M. Ultrasound-guided cannulation versus the landmark-guided technique for acute haemodialysis access. Nephrol Dial Transplant 1997; 12:1234-7.
  2.Caridi JG, Hawkins IF, Wiechmann BN, Pevarski DJ, Tonkin JC. Sonographic guidance when using the right internal jugular vein for central vein access. AJR Am J Roentgenol 1998; 171:1259-63.)

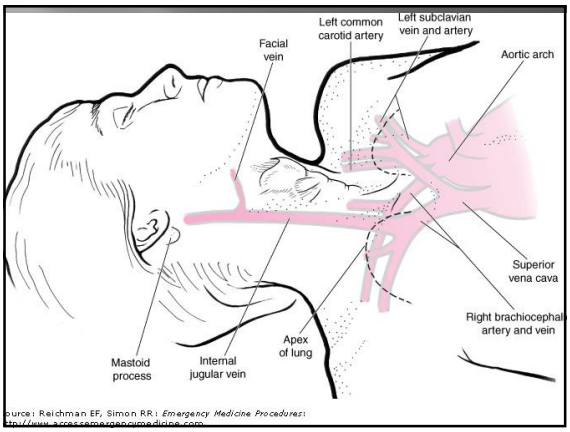
Left common carotid artery
Left subclavian vein and artery
Facial vein
Aortic arch
Superior vena cava
Right brachiocephalic artery and vein
Apex of lung
Mastoid process
Internal jugular vein

USG ile işaretleme –statik yöntem

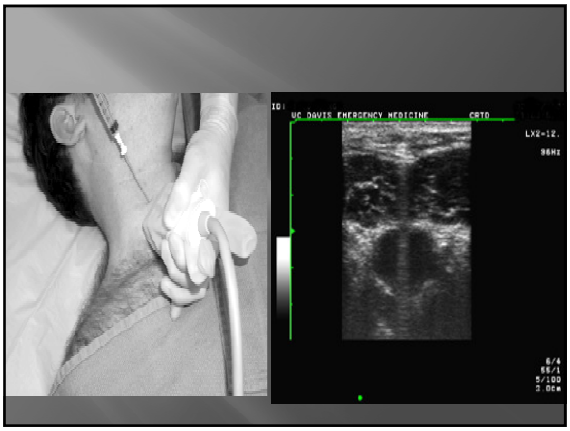
UC DAVIS EMERGENCY MEDICINE

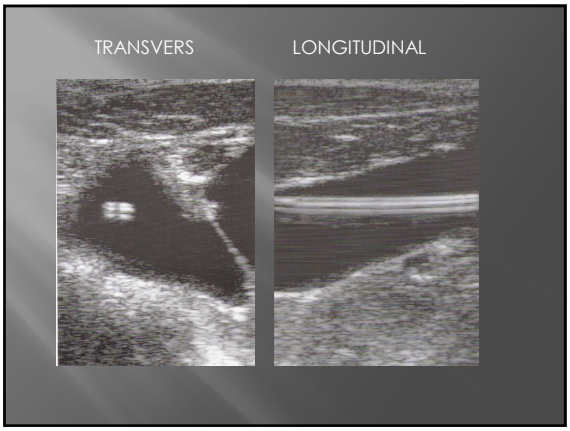
TRANSVERS
LONGITUDINAL

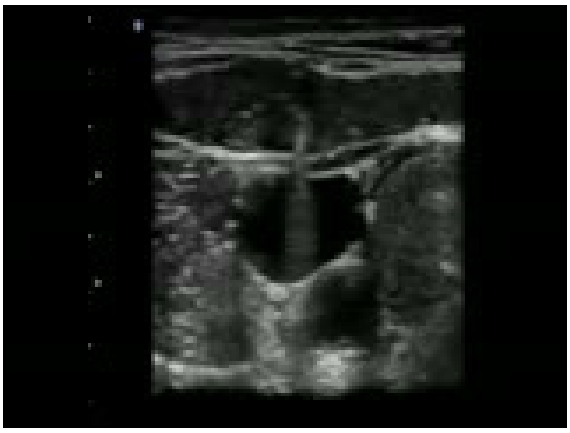

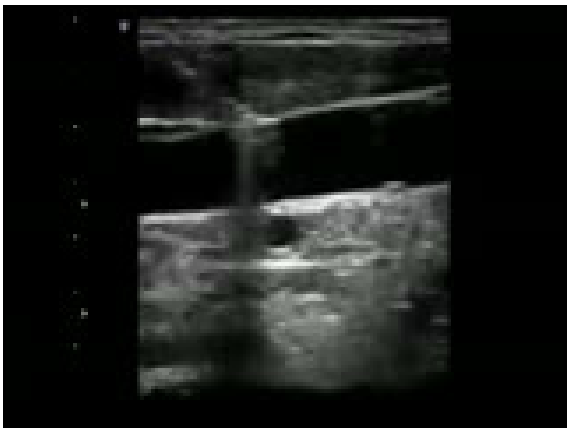

Subclavian ven kanulasyonu supraclavicular yaklaşım:

- İnfraklavikular yaklaşımda klavikulanın oluşturduğu akustik gölgelenme görüntüyü bozar.
- Supraklavikular yaklaşım proksimal subklavian venöz anatominin sonografik olarak görüntülenmesini sağlar.

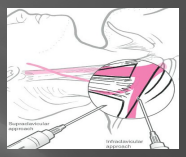

Supraclavicular yaklaşım

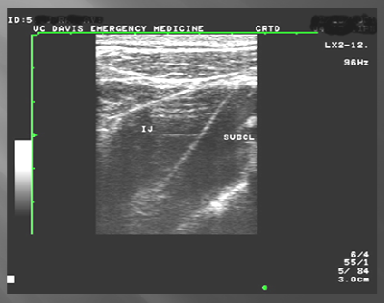

Femoral ven kanülasyonu

- İnguinal ligamentin orta kısmının hemen altına prob transvers yerleştirilir.
- Komprese edilir.

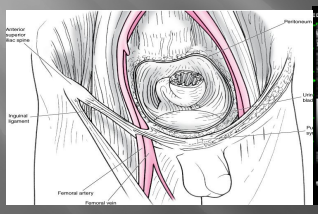

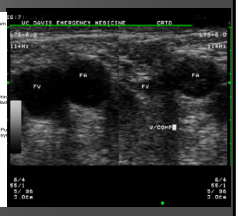

Femoral ven kanülasyonu

- Kardiyak arestli hastalarda USG eşliğinde yapılan femoral ven kanülasyonu landmark yaklaşıma göre daha başarılı bulunmuştur (1)

1.(Hilty WM, Hudson PA, Levitt MA, Hall JB. Real-time ultrasound-guided femoral vein catheterization during cardiopulmonary resuscitation. Ann Emerg Med 1997; 29:331-6; discussion 337.)

Periferik Venöz kanülasyon

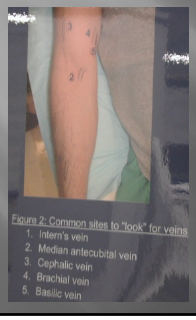

- Statik veya dinamik yöntem kullanılır
- Eksternal Jugular ven kanülasyonu
- Brachial and Cephalic Ven kanülasyonu

Periferik Damaryolu

- Kolda bazilik ve sefalik venler
- Acilde USG eşliğinde bazilik ven girişimi oldukça başarılı bulunmuştur (1).

1.(Keyes LE, Frazee BW, Snoey ER, Simon BC, Christy D. Ultrasound-guided brachial and basilic vein cannulation in emergency department patients with difficult intravenous access. Ann Emerg Med 1999; 34:711-4.)

Periferik Damaryolu

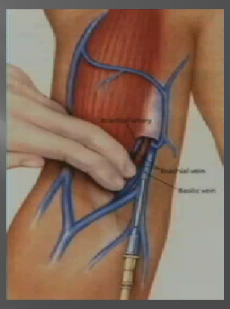

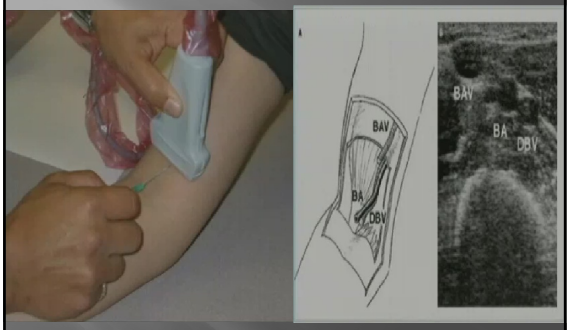

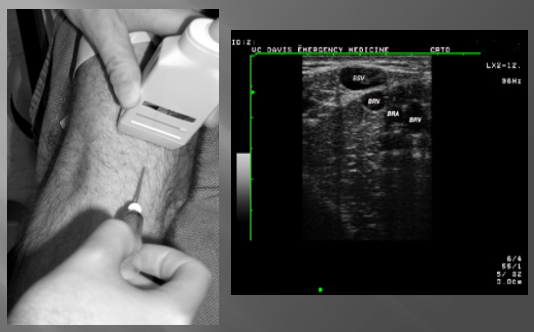

USG ile işaretleme

Vasküler Girişimler

- Vasküler yol için USG kullanımının mutlak bir kontrendikasyonu yoktur.

Dikkat!!!

- Dokuda iğneyi görmede başarısızlık
- Kompresyon testi veya renkli doppler ile venleri arterden ayırdetme de başarısızlık
- Statik yaklaşımda; hasta uygun pozisyon almadan daha önce damarın yerini belirleme

Parasentez

- 3.5-5.0 MHz prob
- Sıvı koleksiyonlarını tespit et

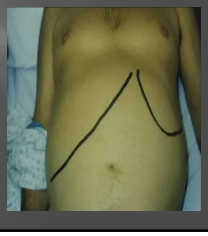

Parasentez

Torasentez

- USG, X-R' den daha sensitif
- Plevral boşluğa daha güvenli giriş
- Pnömotoraks insidansı az (<%3)
- Başka yönlerden de plevral boşluğa giriş imkanı (anterior veya lateral)

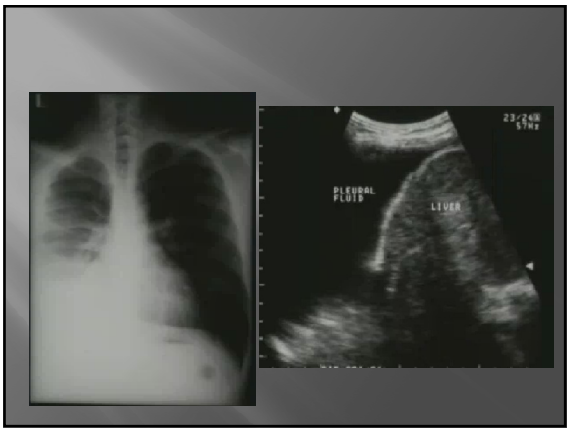

Torasentez

Perikardiyosentez

- Subkostal
  - Geleneksel
  - Kör
  - Karaciğer/kalp yaralanmasına neden olabilir
- Ultrason ile perikardiyosentez
  - İğne sol parasternal veya sıvı birikiminin toraks duvarına en yakın olduğu yerden girilir

Subkostal Pencere

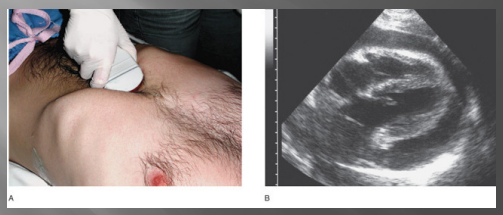

(a) Transducer placement for the subcostal window. (b) Four-chamber subcostal window. A moderate pericardial effusion is present. (Courtesy of James Mateer, MD (B))

Apikal Pencere

Perikardiyosentez

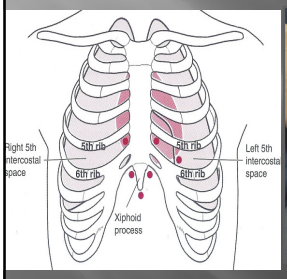

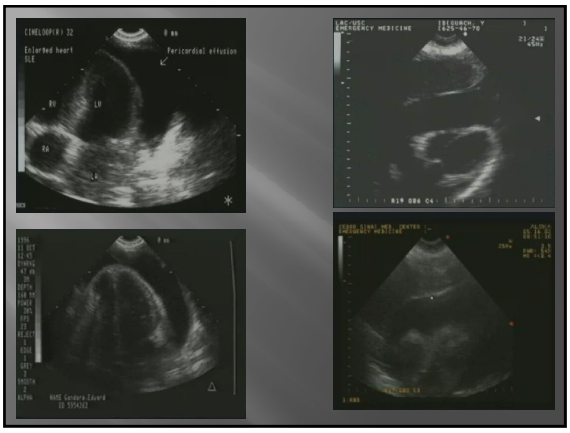

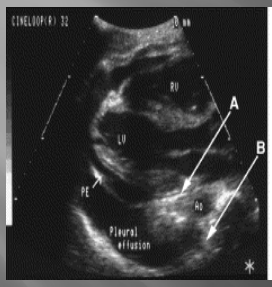

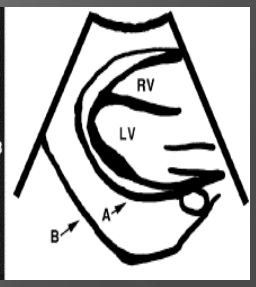

Perikardiyosentez

- Girişim yerinden emin olmak için iğneden izotonik verilir
- Seldinger yöntemi ile kateter takılır
- Ondan sonra efüzyon drene edilir

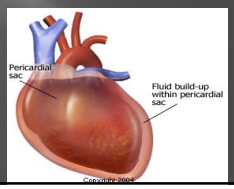

Perikardiyosentez

Pacemaker yerleştirme

- Acil durumlarda körleme yapılır
- USG pace ucunun yerini lokalize eder
- Transkutan pacing uygulanan hipotansive hastalarda myokardiyal pacingi tespit eder

Pacemaker Yerleştirme

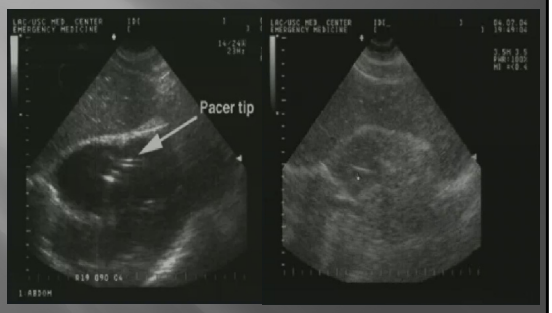

Lomber Ponksiyon

- Özellikle kilolu ve anatomik yapıları belirgin olmayanlar ve çocuklarda kullanışlı

- Stiffler KA et al.The use of ultrasound to identify pertinent landmarks for lumbar puncture.American journal of Emergency Medicine (2007) 25, 331-334.

Lomber Ponksiyon

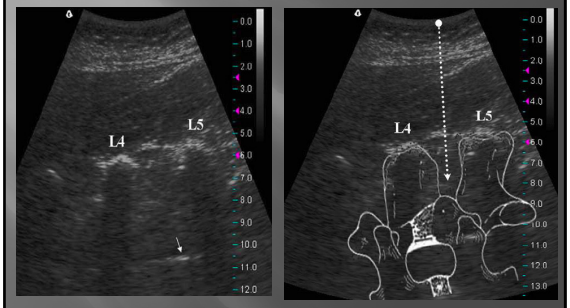

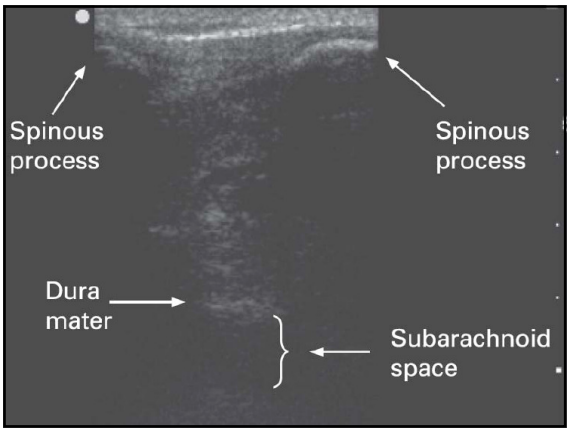

Suprapubik Aspirasyon

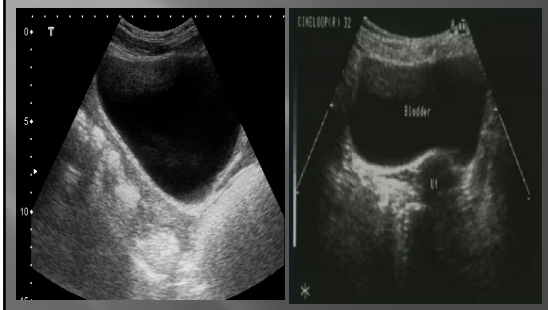

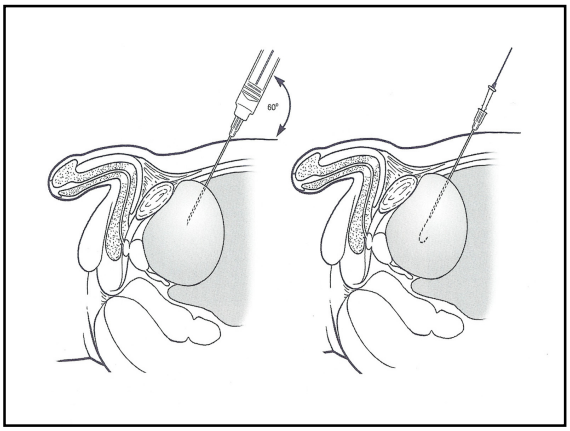

Artrosentez

- Küçük ve zor eklemlerde kullanışlı
- USG eşliğinde artrosentez yapılabilir
- Karşı sağlam eklemle karşılaştırma olanağı

Tonsilit mi peritonsiler abse mi?

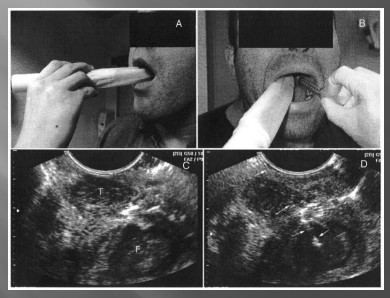

Yabancı cisimler

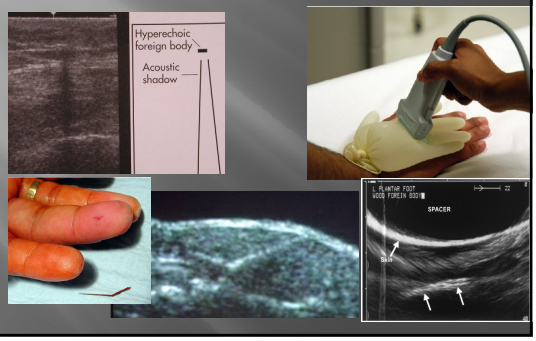

Entübasyon esnasında...

- Trakeaya bakmak

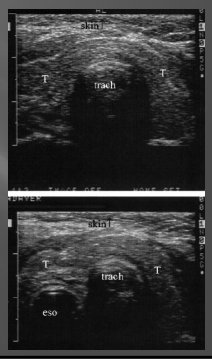

Dikkat!!!

- Aşırı kanama, istenmeyen arteryel girişim, damar laserasyonu, pnomo ve hemotoraks gibi komplikasyonlar morbiditeyi artırabilir
- Girişim için birden fazla deneme yapılırsa komplikasyon riski artar.
- Altta yatan koagulopati (patolojik veya terapötik) varsa çoklu girişimler, kanamaya bağlı olarak ciddi morbidite ortaya çıkarabilir

Özet

- USG klinisyenlerin yeni steteskopu
- USG; girişimleri hızlı, kolay ve güvenli yapar