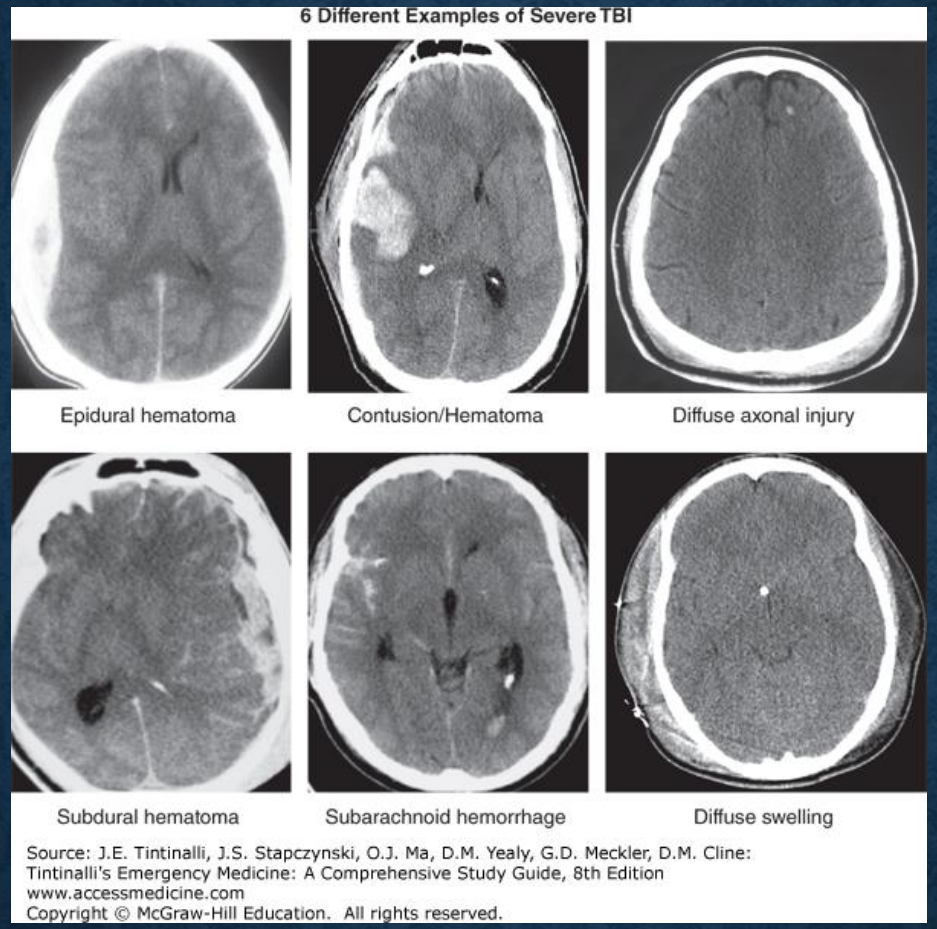


# ACİL NÖRORADYOLOJİ

Doç. Dr. Kenan Ahmet TÜRKDOĞAN

SBÜ Bağcılar Eğitim ve Araştırma Hastanesi Acil Tıp Kliniği

# KONULAR

- I. SEREBROVASKÜLER ACİLLER
- II. KAFA YARALANMALARI
- III. INTRAKRANYAL HİPERTANSİYON
- IV. ACİL NÖRORESÜSİTASYON
- V. SPINAL ACİLLER

# SEREBROVASKÜLER ACİLLER

- BT iskemide
- BT intraparankimal kanamada
- BT subaraknoid kanamada
- MRI iskemide
- Fonksiyonel MRI iskemide
- MRI kanamada
- Ultrason
- MR anjiyografi
- Konvansiyonel anjiyografi

# İNME

- *İnme;* Patolojik olarak iskemik olabilir, kanama olabilir veya her iki tablo bir arada görülebilir
- Serebrovasküler olayların yaklaşık %85'i iskemiktir, ağırlıklı olarak karotis tromboembolizmine ikincil gelişir
- **Hemorajik İnme;** BT, subaraknoid veya intraparankimal olsun, her zaman ilk tercihtir
- **İskemik İnme;** BT, semptomların başladığı ilk birkaç saatte hemorajik olmayan iskemik değişiklikleri göstermede başarılı değildir

- **İskemik İnme;** BT, üzerinden saatler geçtikten sonra uygun deneyime sahip kişiler sitotoksik ödemi ve hiperdens majör serebral arteri ayırt edebilir (1,2,3)
- *konvansiyonel T2-weighted MRI;* hiperakut inme durumlarında sıklıkla negatiftir, ilk 1-6 saat
- MR difüzyon *(DWI);* hiperakut serebral iskemiyi gösterir, DWI dokunun geri dönüşümsüz mü, halen canlı doku var mı soruları için endike değildir, sadece infarkt alanını gösterir (4,5,6)
- MR perfüzyon görüntüleme, etkilenen dokunun difüzyonu ve perfüzyonu arasındaki tutarsızlığın varlığını veya yokluğunu değerlendirmek için kullanılabilir.

- Örnek olarak; anormal difüzyon ağırlıklı seride mevcut olan iskemik alandan daha geniş perfüzyondan etkilenmiş alan varsa burada halen kurtarılabilinecek penumbra alanı mevcuttur. Penumbra rekanalizasyon tedavisinden fayda görebilir.
- Tam tersine difüzyon alanı ve perfüzyon alanı arasında fark yoksa yani penumbra yoksa fibrinolitik tedavinin başarılı olması muhtemel değildir (7,8).

# SADECE KISMİ DIŞ SOL BÖLGEDE ENFARKTÜS

# KİTLE ETKİSİ İLE SOLDA TAM ENFARKTÜS

# SAĞ ANTERİOR VE ORTA SEREBRAL ARTER BÖLGESİ ENFARKTÜSÜ, SHİFT

# SAĞ ÖN, ORTA VE ARKA SEREBRAL ARTER BÖLGELERİNİN ENFARKTÜSÜ

# POSTERİOR FOSSADA VE ÖZELLİKLE PONS / MEZENSEFALONDA VE SOL SEREBRAL HEMİSFERDE İNFARKTLAR

# SAĞ ORTA SEREBRAL ARTER BÖLGESİNDE ENFARKTÜSÜN TİPİK DEĞİŞİMİ. 1-AKUT FAZ 2-ERKEN SUBAKUT DÖNEM (2. GÜN) 3-GEÇ SUBAKUT FAZ (2 HAFTA SONRA) 4-KRONİK FAZ (1 YIL SONRA)

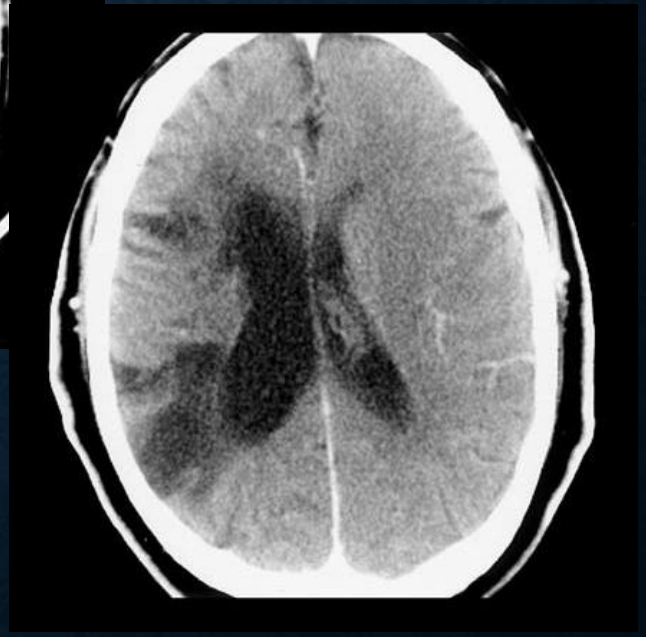

# SOL ORTA SEREBRAL ARTER TROMBOZU / BT GELİŞİNDEN KISA BİR SÜRE SONRA ÇEKİLMİŞ

# BT – İNTRAPARANKİMAL KANAMA

- İntraparankimal kanama tüm serebrovasküler hastalıkların %15'ini oluşturur
- BT tüm akut, klinik olarak semptomatik hematomları doğru şekilde ortaya koyabilecek kadar hassastır

# BÜYÜK BİR PUTAMİNAL HEMATOM
# SIVI-SIVI SEVİYESİ

# İNTRAPARANKİMAL KANAMANIN ZAMANLA DEĞİŞİMİ

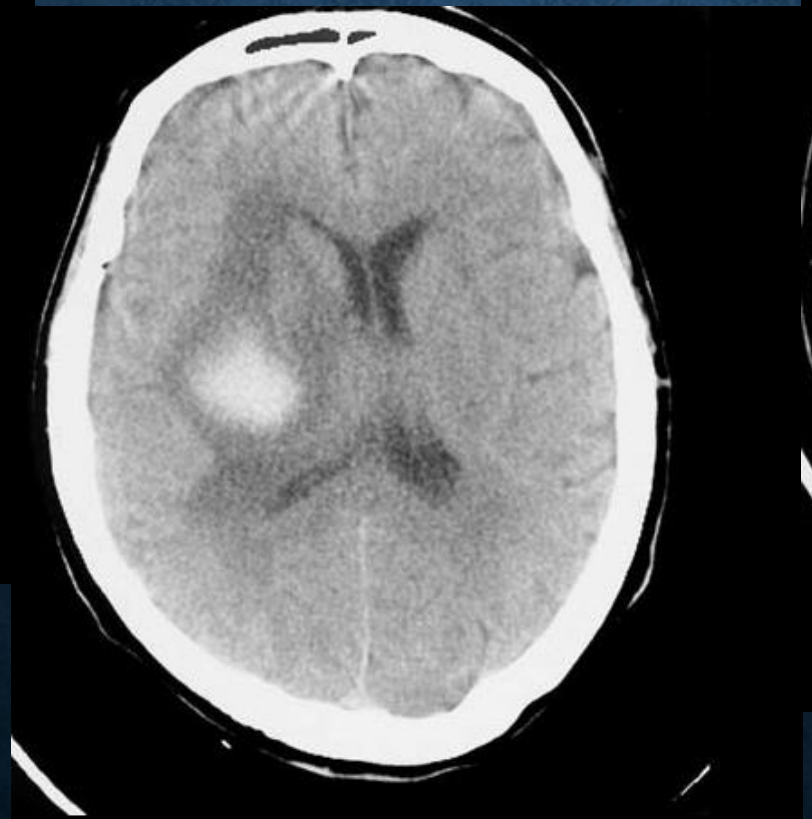

- Hemorajik infarct
- Sol orta serebral arterin bölgesini kitlesel olarak etkileyen geniş bir iskemik infarkt
- Klinik tablonun 4 gün sonra kötüleşmesi üzerine çekilmiş bir BT
- BT düzensiz hiperdens kanama alanlarını göstermekte

- Meme Ca Metastazının intraparankimal kanamasını görmekteyiz

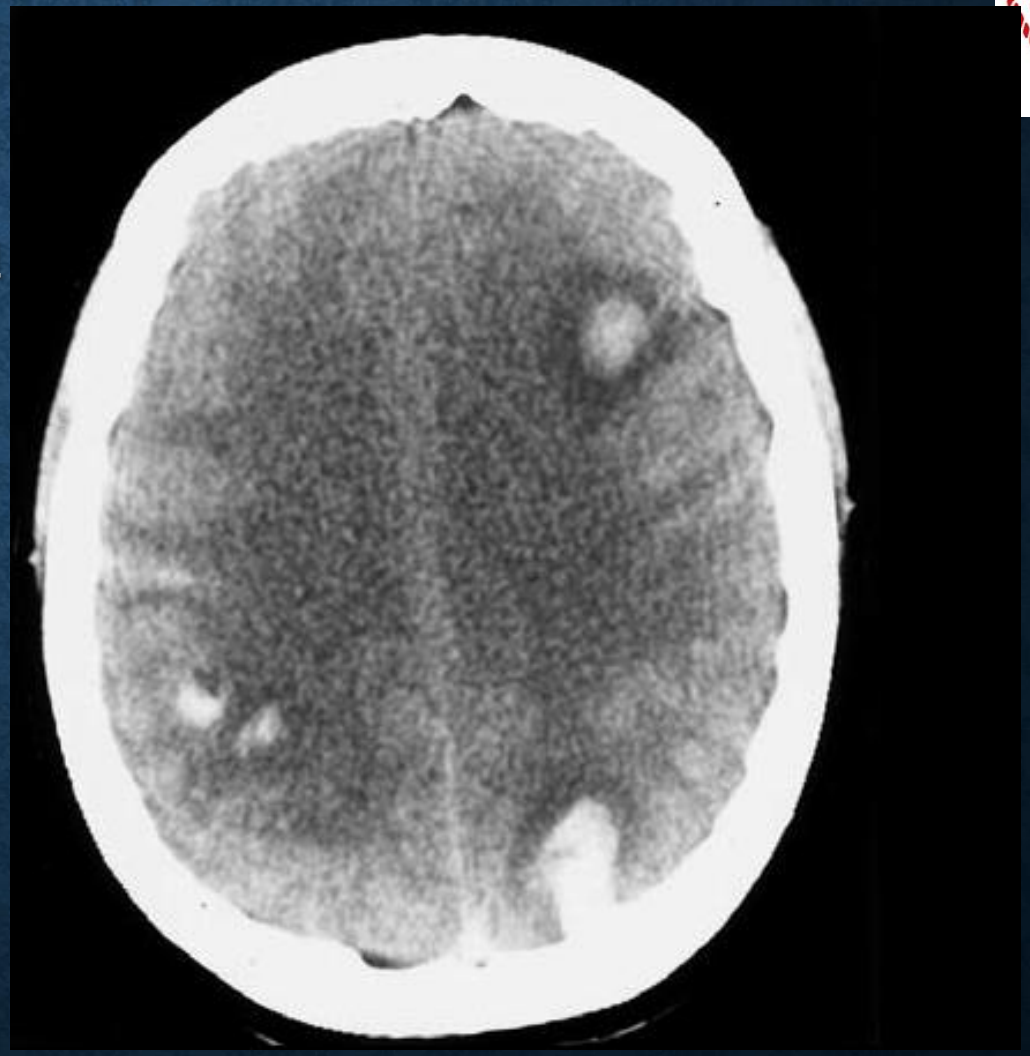

# SUBARAKNOİD KANAMADA BT

- Subaraknoid kanamalar dördüncü en sık görülen akut serebrovasküler olaydır ve toplamın yaklaşık %8'ini oluşturur
- SAK sıklıkla karşımıza Willis poligonundaki anevrizmanın rüptüre olmasıyla gelir
- Duyarlılık, semptomların başlamasından sonraki ilk 12 saat içinde BT çekilirse %93-100 arasındadır.

- SAK, ön serebral arter anevrizmasının rüptürü sonrası
- ilk saatlerde

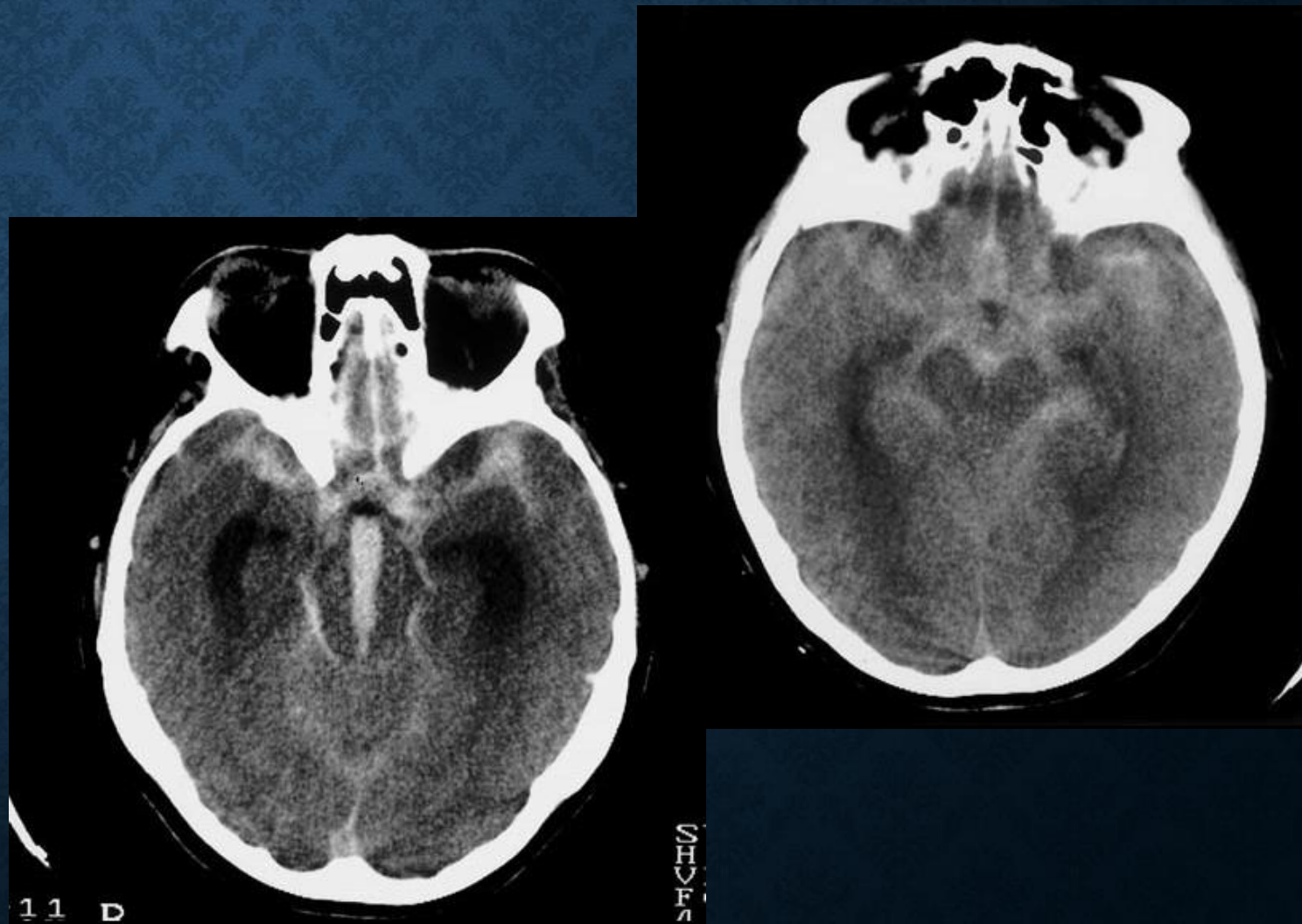

- SAK
- Bazı kortikal sulkuslarda kanın extravazasyonu izlenmekte

## 6 Different Examples of Severe TBI

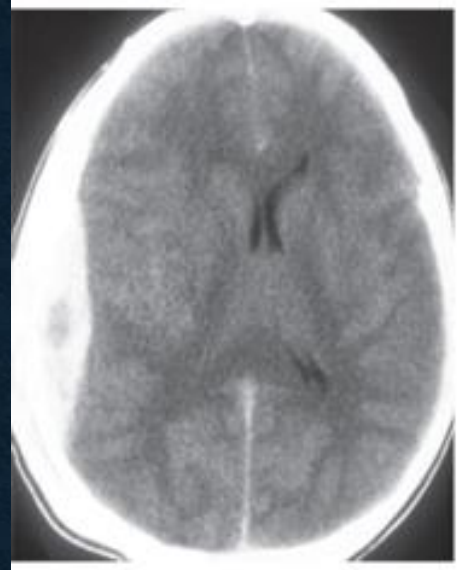

Epidural hematoma

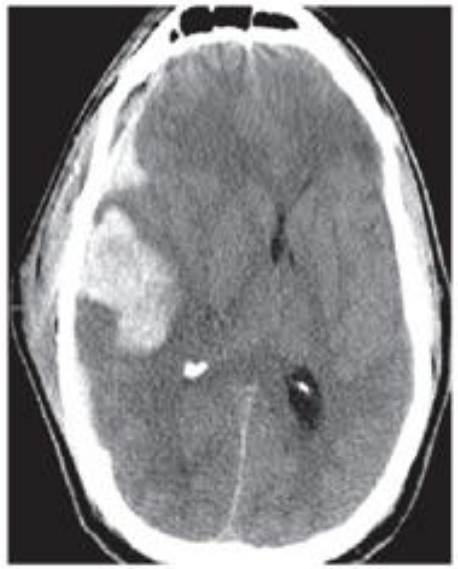

Contusion/Hematoma

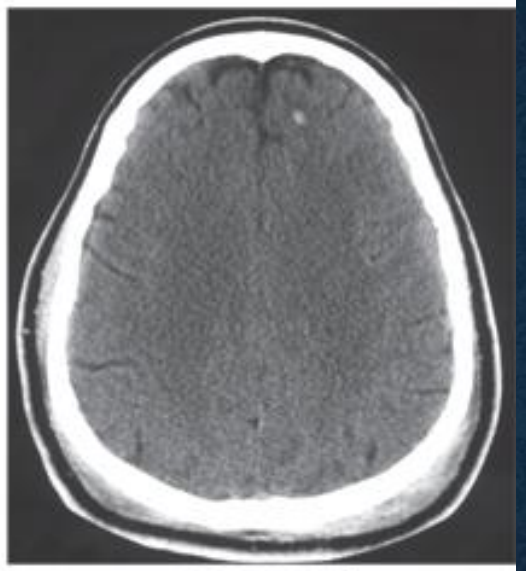

Diffuse axonal injury

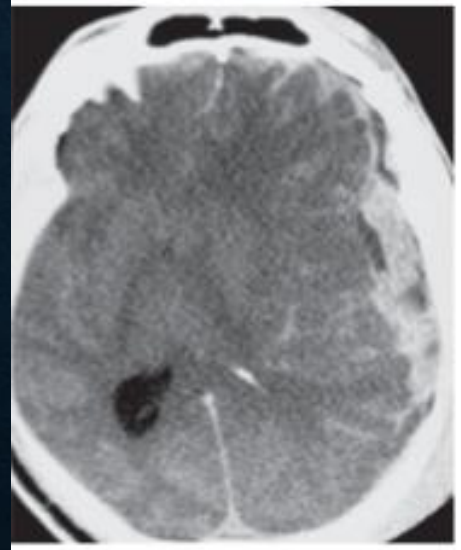

Subdural hematoma

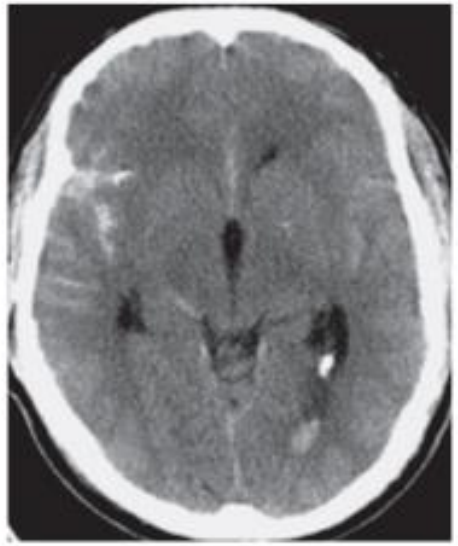

Subarachnoid hemorrhage

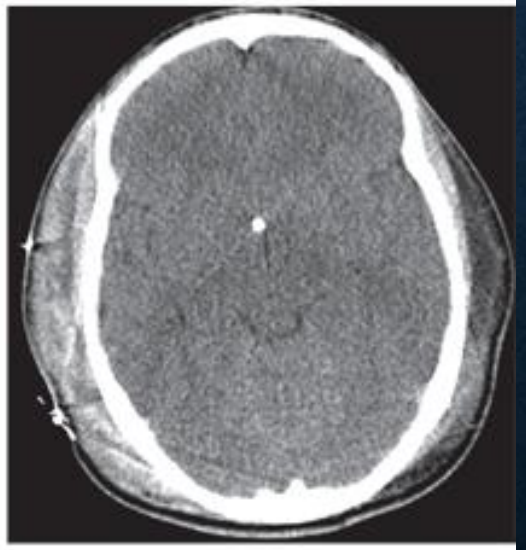

Diffuse swelling

Source: J.E. Tintinalli, J.S. Stanczynski, O.J. Ma, D.M. Yealy, G.D. Meckler, D.M. Cline;

# İSKEMİDE MRI

- Termal titreşimler sayesinde hareket eden su molekülleri algılanır (diffusion),
- Mikrovasküler hemodinamikler algılanır (perfusion)
- Serebral metabolizma algılanır (spectroscopy).
- Bazı hiperakut serebral iskemi vakalarda, konvansiyonel T2 ağırlıklı MRG negatif veya belirsiz olabilir
- Difüzyon ağırlıklı görüntüleme, enfarktüs alanlarını açıkça ortaya çıkarır, neredeyse her zaman pozitiftir.
- Penumbra, perfüzyon MRI ve / veya spektroskopi kullanılarak ayırt edilebilir.
- Özellikle difüzyon / perfüzyon entegrasyonu, serebral iskemi vakalarının doğru haritalanmasını, daha kesin derecelendirilmesini ve daha etkin tedavi planlamasını sağlar.

# HİPERAKUT İSKEMİ, SOL ORTA SEREBRAL ARTER.
# DİFÜZYON MR GÖRÜNTÜLERİ PATOLOJİK HİPERİNTENSİTE
# BT BULGULARI NEGATİF

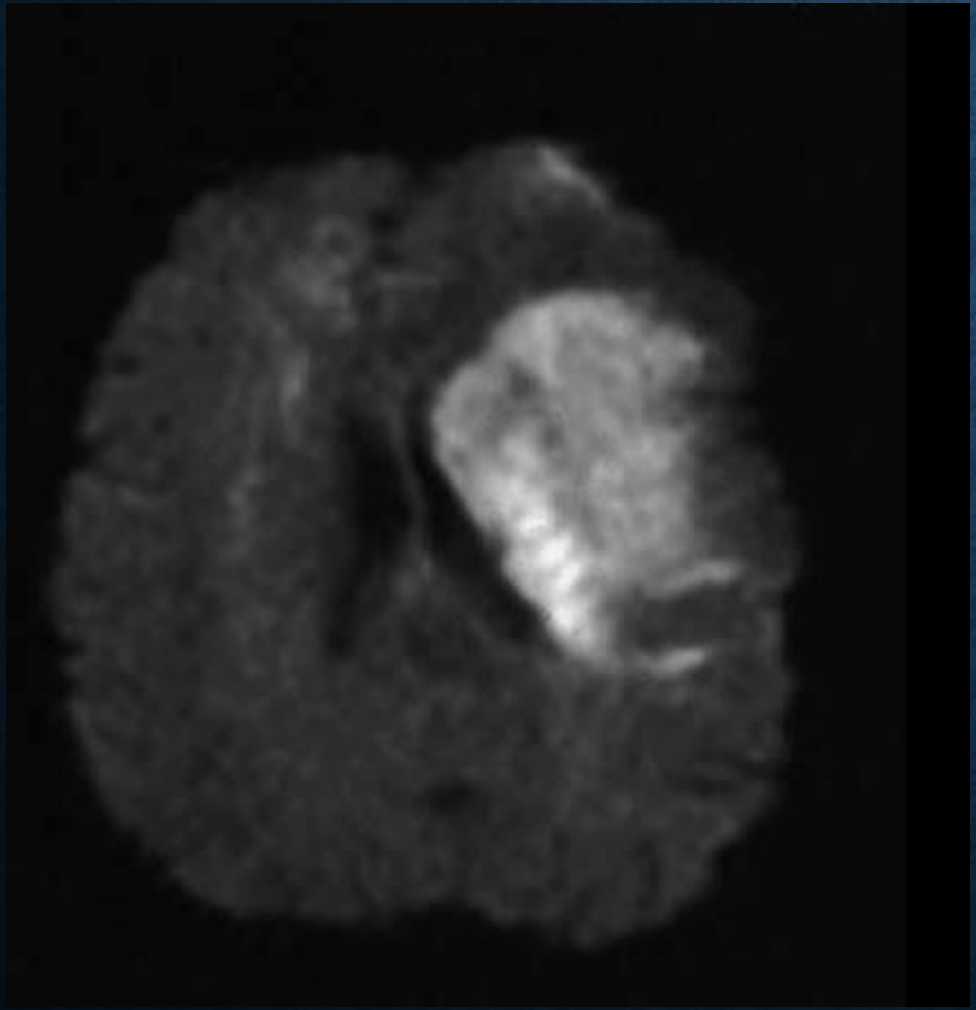

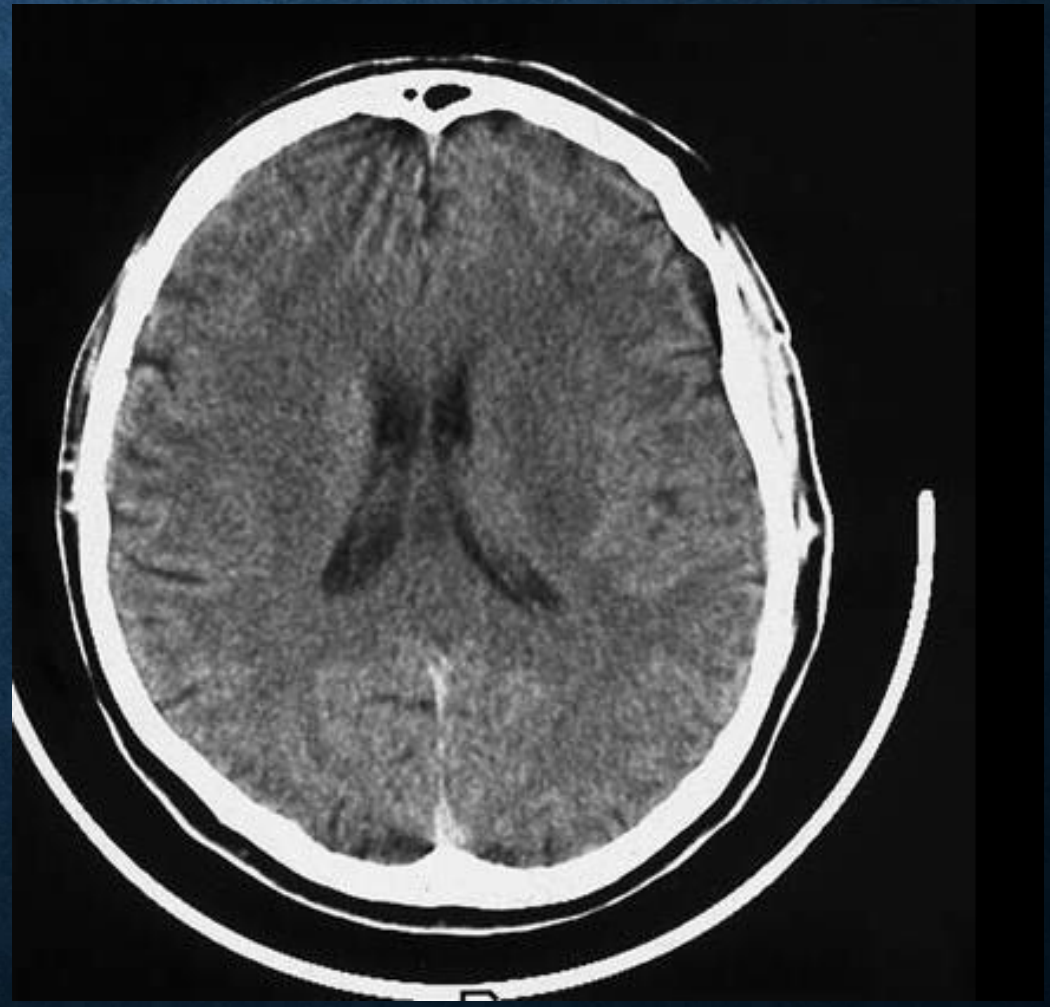

# SOL ORTA SEREBRAL ARTER BÖLGESİNİN HİPERAKUT İSKEMİSİ SADECE DİFÜZYON MR GÖRÜNTÜLERİNDE GÖRÜLÜYOR BT NEGATİF

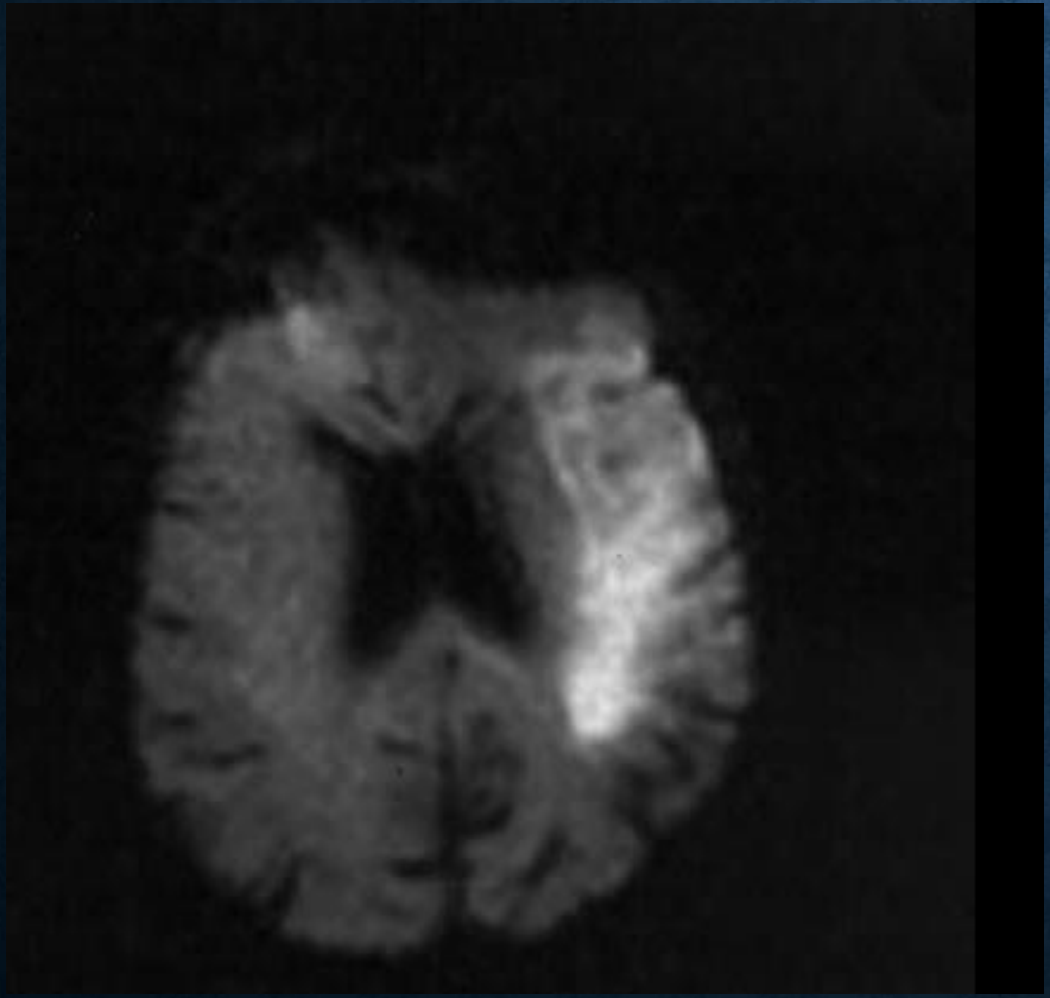

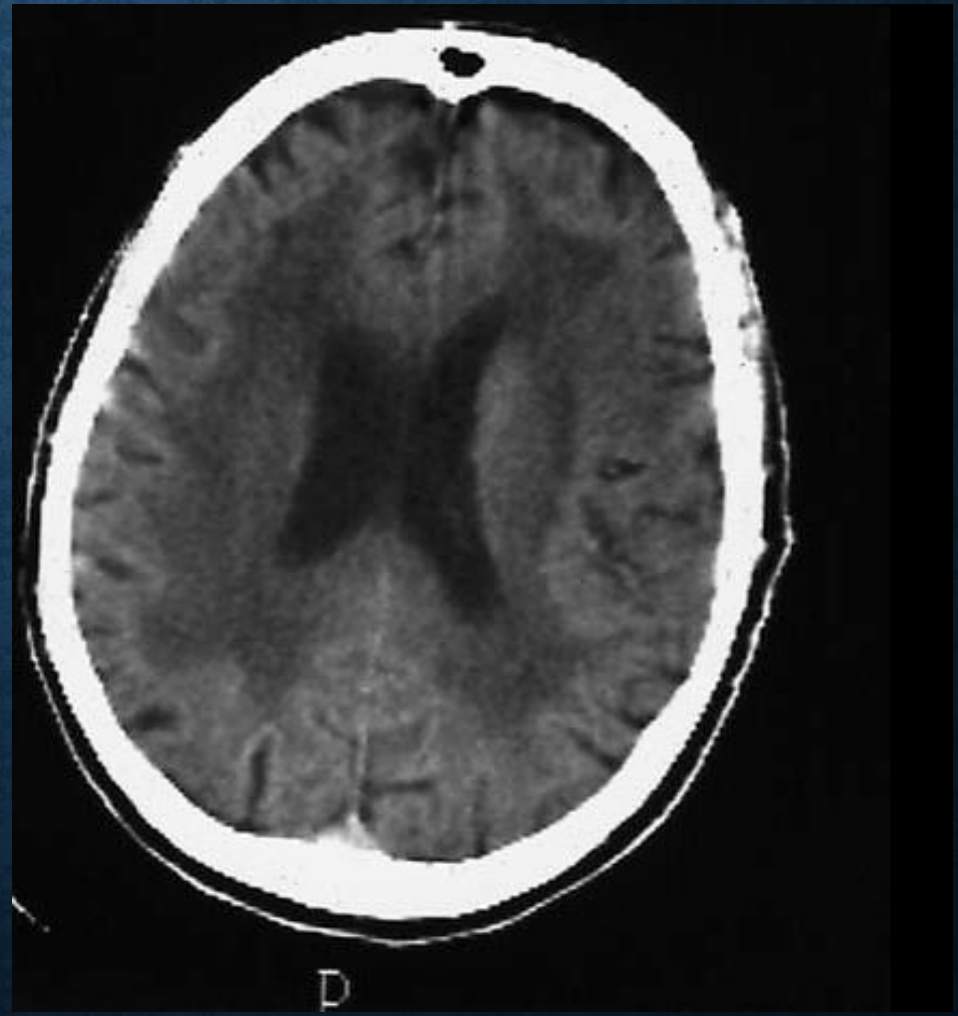

# MISMATCH = PENUMBRA

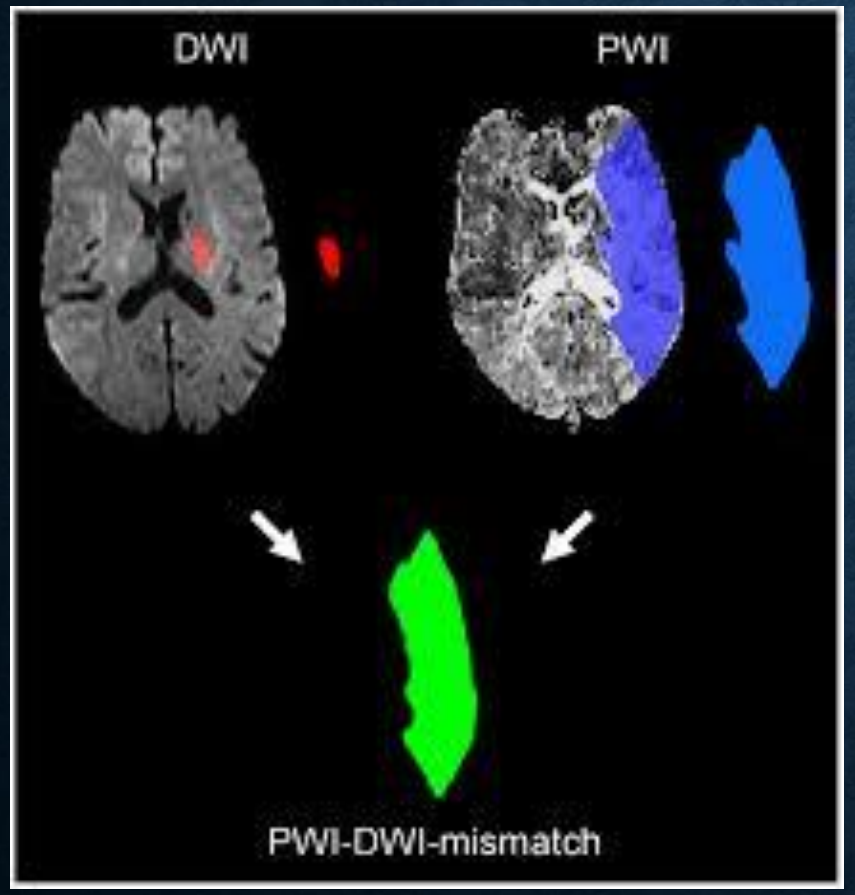


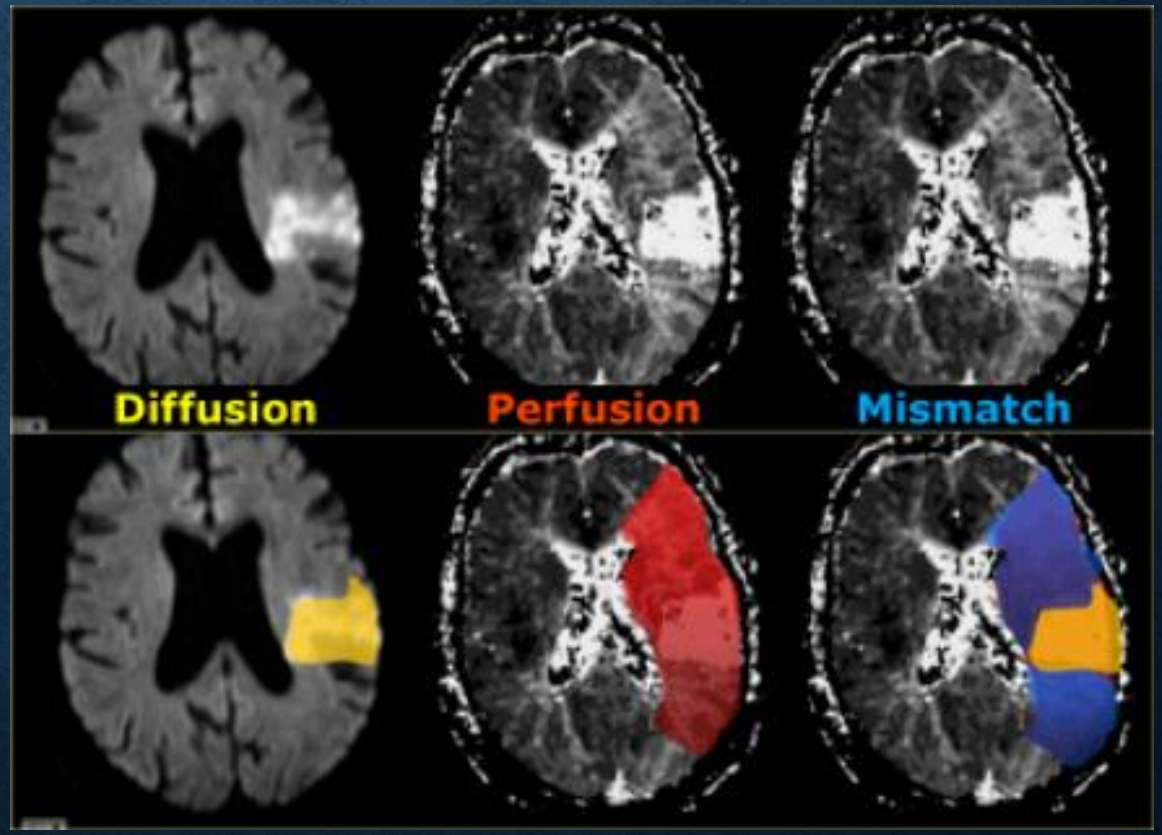

# KANAMADA MRG

- MRG hemorajik lezyonlar konusunda oldukça spesifik olmasına rağmen özellikle acil durumlarda, MR görüntüleme ünitesindeki kritik hastaların yönetimindeki zorluklar nedeniyle, BT halen tercih edilen görüntüleme yöntemidir
- Erken evre kanamalar iskemik hadiseye benzer görünür, topografi ve morfolojideki farklılıklar anlaşılabilirse kanama?-iskemi? Tanısı konulur
- Bu sebeple nöroradiologların akut hemorajik patolojide MRG kullanımına yıllarca karşı durmuşlardır

# HİPERAKUT FAZ SAĞ İNTRASEREBRAL SUB-SYLVIAN KANAMASI (12. SAAT)

- T1'de hipointense
- T2'de heterojen hiperintens
- Hiperintense ödem halo su da burada gözükmektedir

# ULTRASON

- Karotis bifurkasyonunun Power Doppler'i

- Sağ internal karotid arterde plak, damar çapında %50'den fazla azalma (long - short axis).

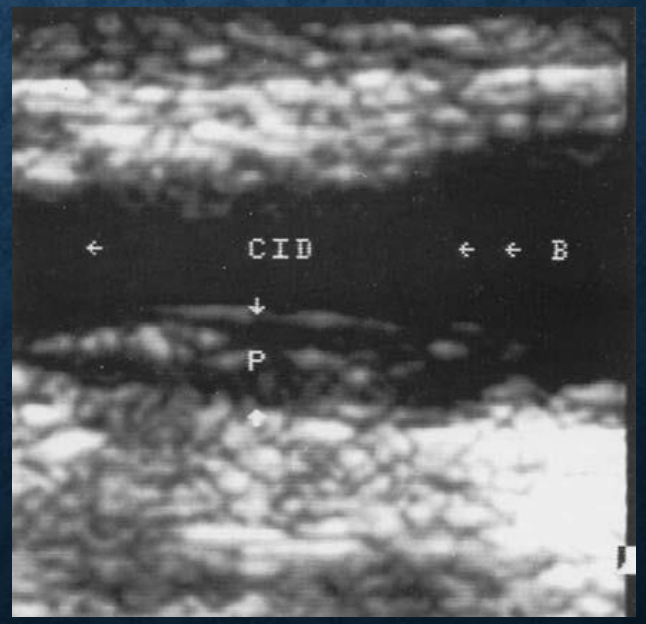


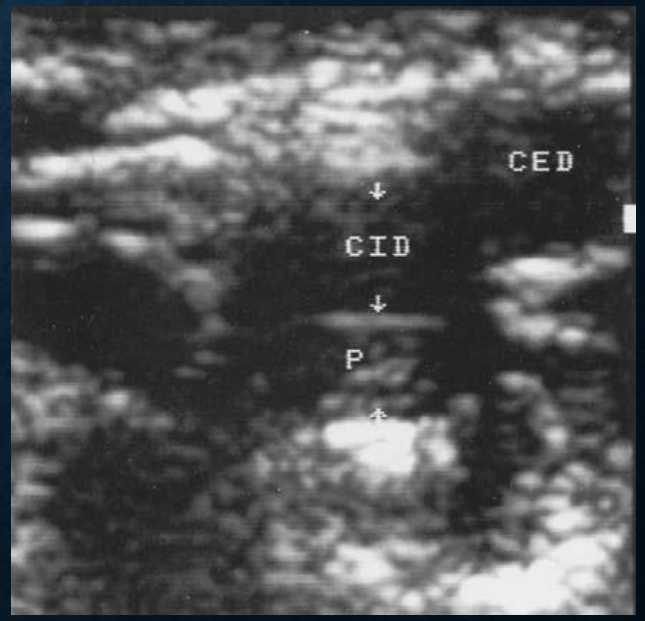

# OPTİK SİNİR SONOGRAFİ

- Kompresyona neden olan sağ epidural hematomlu BT
- Subfalsin herniasyon
- Aynı hastanın optik sinir

sonografisi;. Optik sinir kılıf çapı

önemli ölçüde genişlemiş

(8.11 mm).

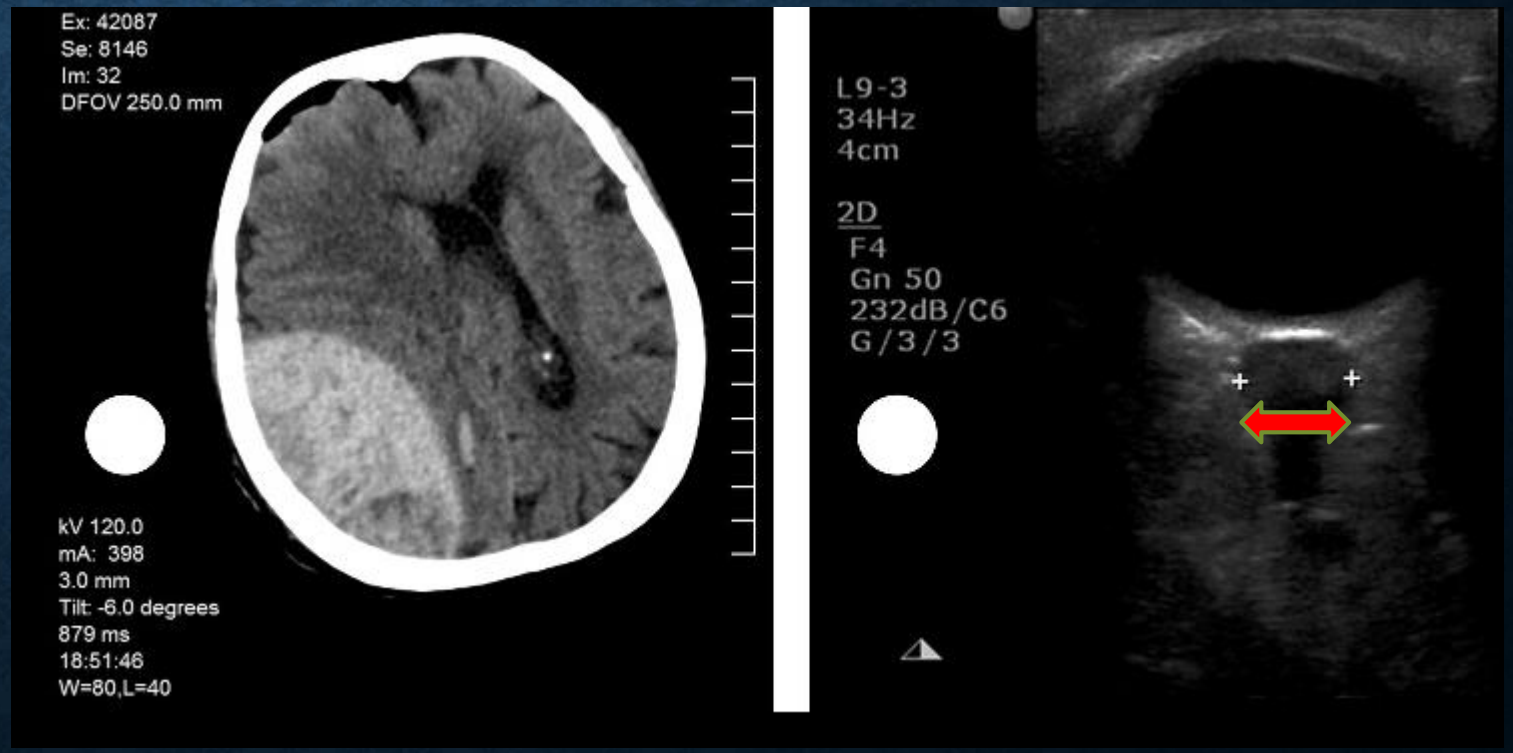

# MR ANJİOGRAFİ

Basic T2 MRI:

Bulgu yok

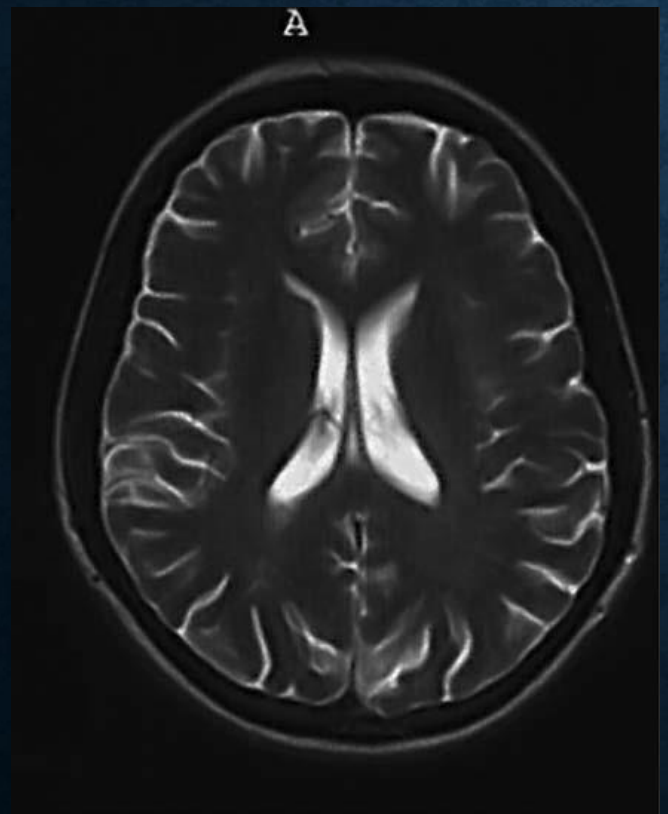


Dif MR image;

iskemik lezyon

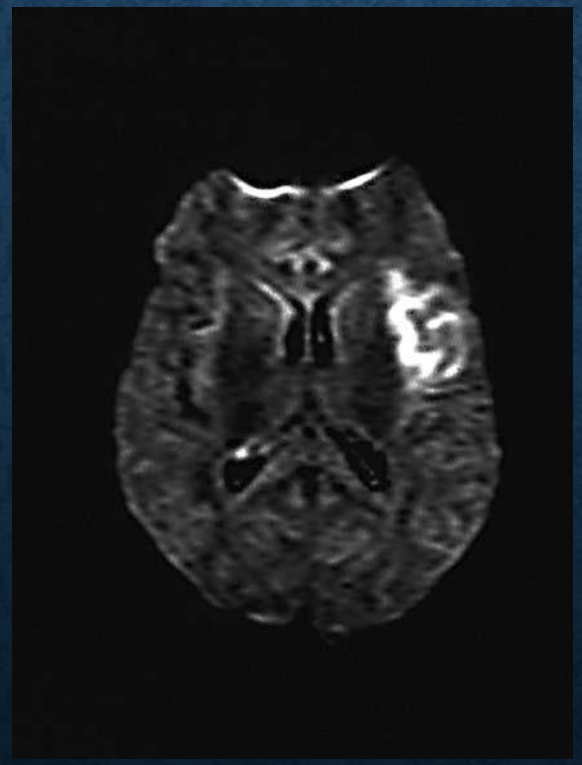

Sol Sylvian arterinin bufirkasyonunda oklüzyon

basic T2 MRG ;
sol temporoparietal
bölgede sinyal kaybı

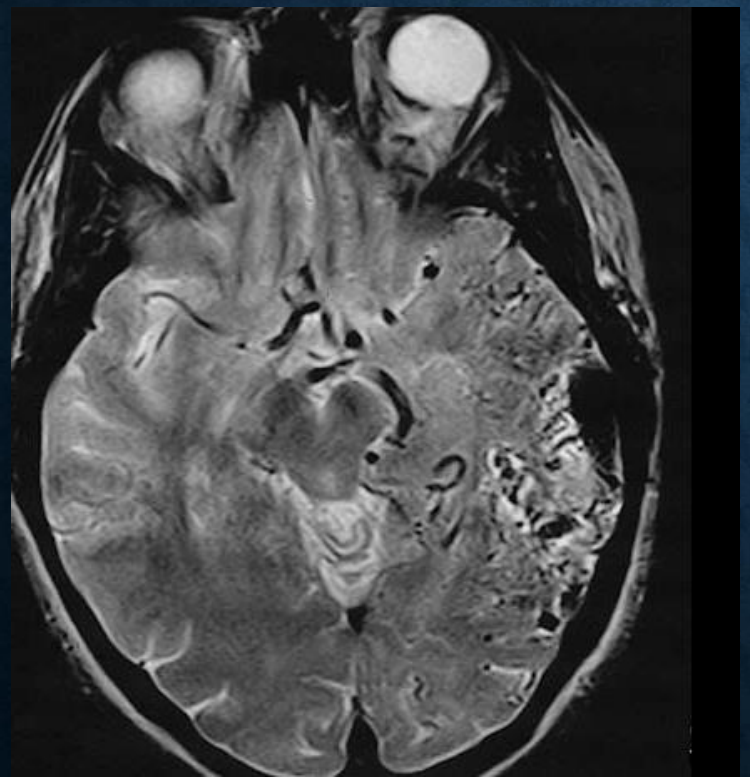

3D TOF MRA:
büyük bir AVM varlığı

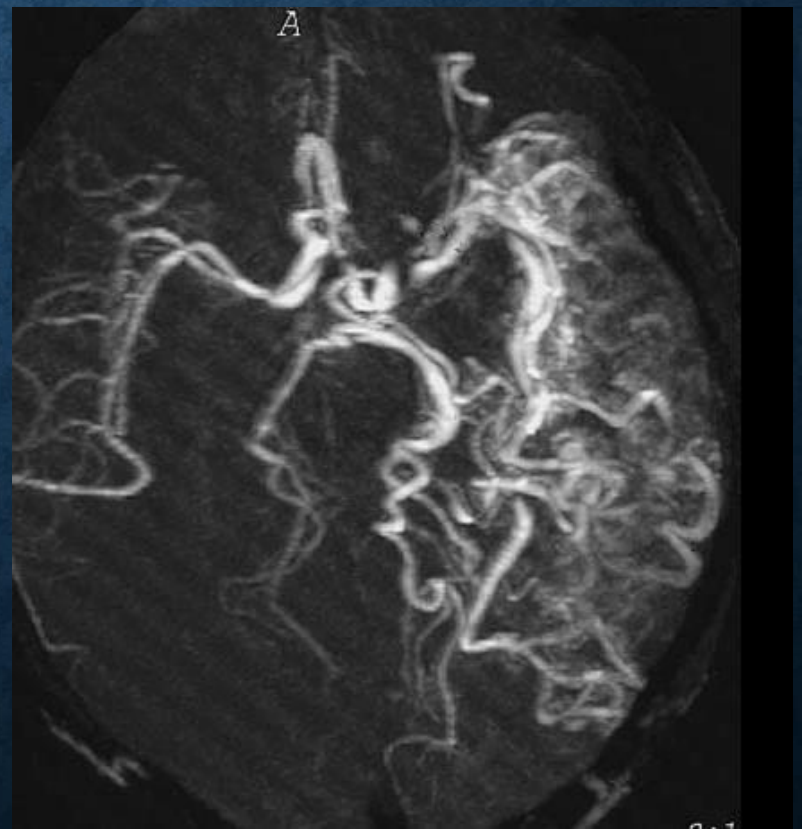

# KONVANSİYONEL ANJİYOGRAFİ

- Yeri doldurulamaz olduğu gösterilmiştir, çünkü yalnızca anjiyografinin cevaplayabileceği bazı sorular vardır.
- Vasküler girişimsel radyoloji , acil serviste?? Gelecekte??

# İNTRAPARANKİMAL KANAMA
# AYNI OLGUDA ERKEN VE GEÇ FAZ ARTERİYOGRAFİ

intraparankimal hematom

orta serebral arterin dalları ile devam eden arteriyovenöz malformasyon

Süperfisyel venler ile drenaj

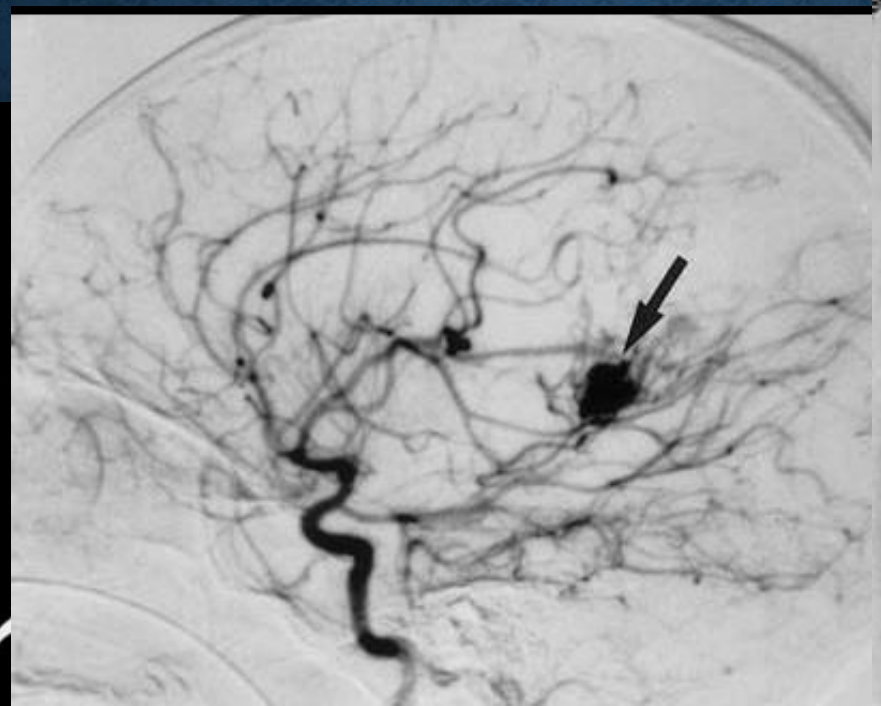

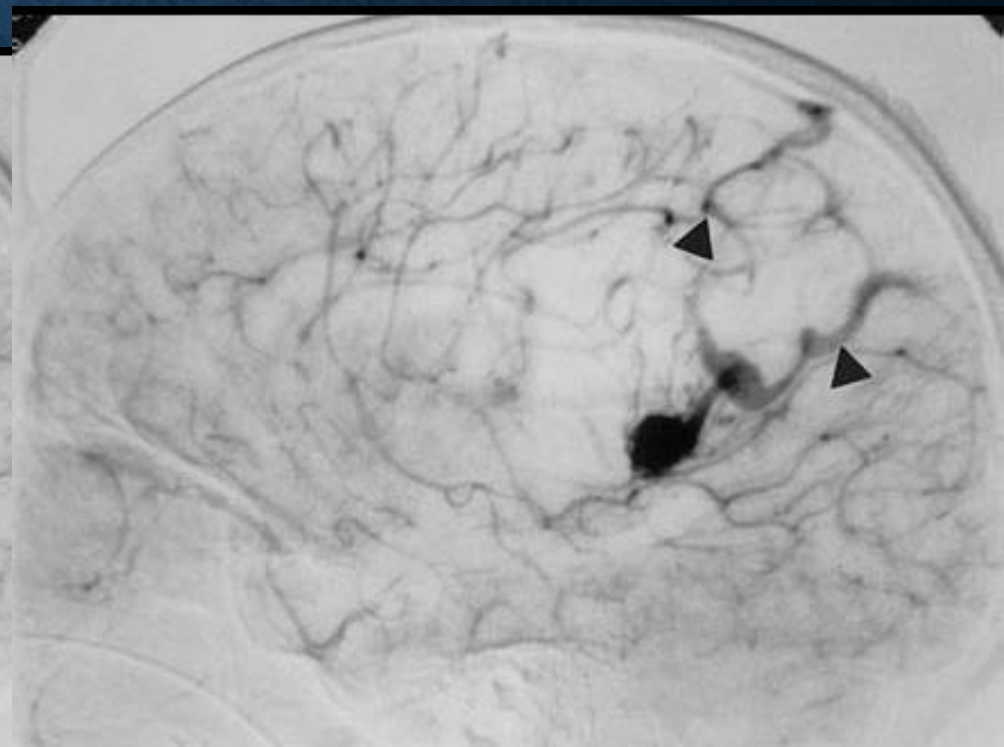

- Anjioplasti; 33 yaş, serebral iskemi öyküsü+
- Segmenter stenoz, anjioplasti sonrası stenozun tam açılması

- Anevrizma embolizasyonu, Guglielmi coil ile
- Baziller arter apexinde 1 cm anevrizma
- Anevrizma ve tamamen doldurulması

# KAFA TRAVMASI
## BT

- sağ parietal kemiğin çökmüş bir kırığı

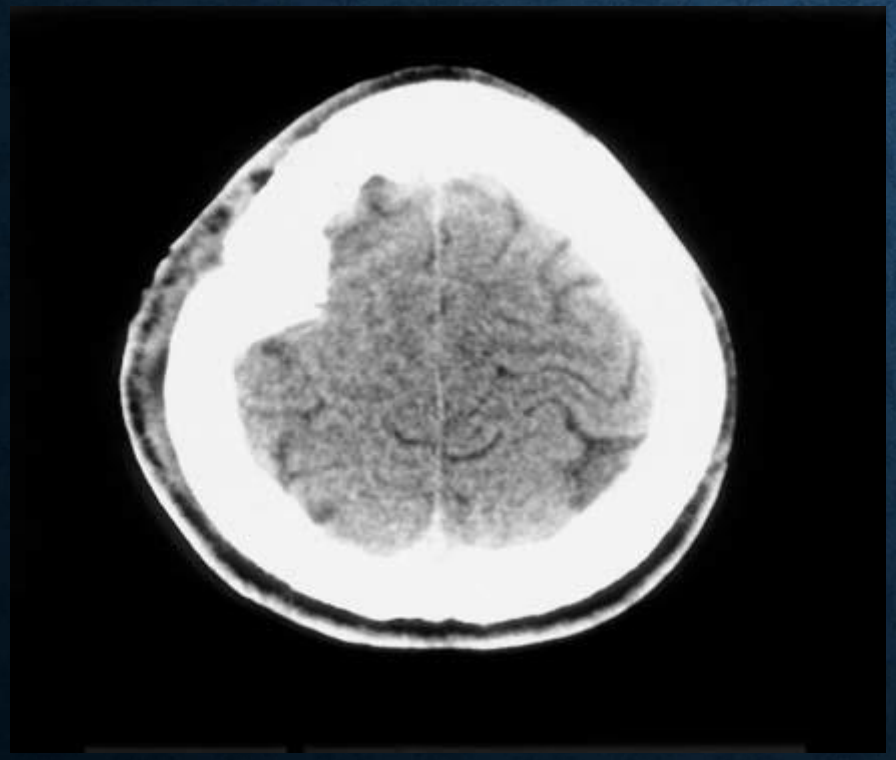

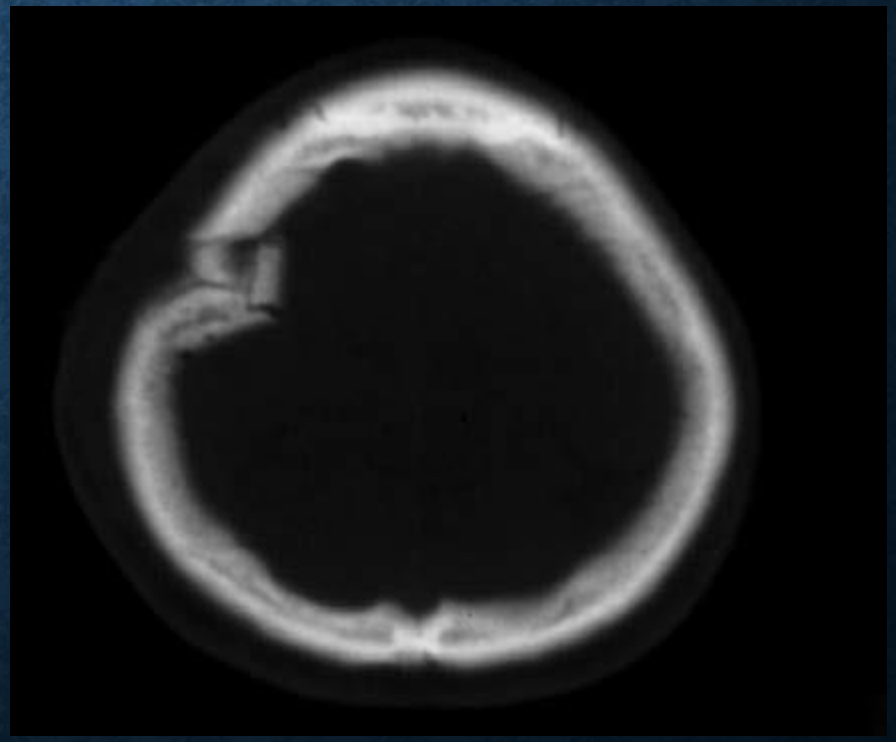

- Ateşli silahın neden olduğu açık kafa travması

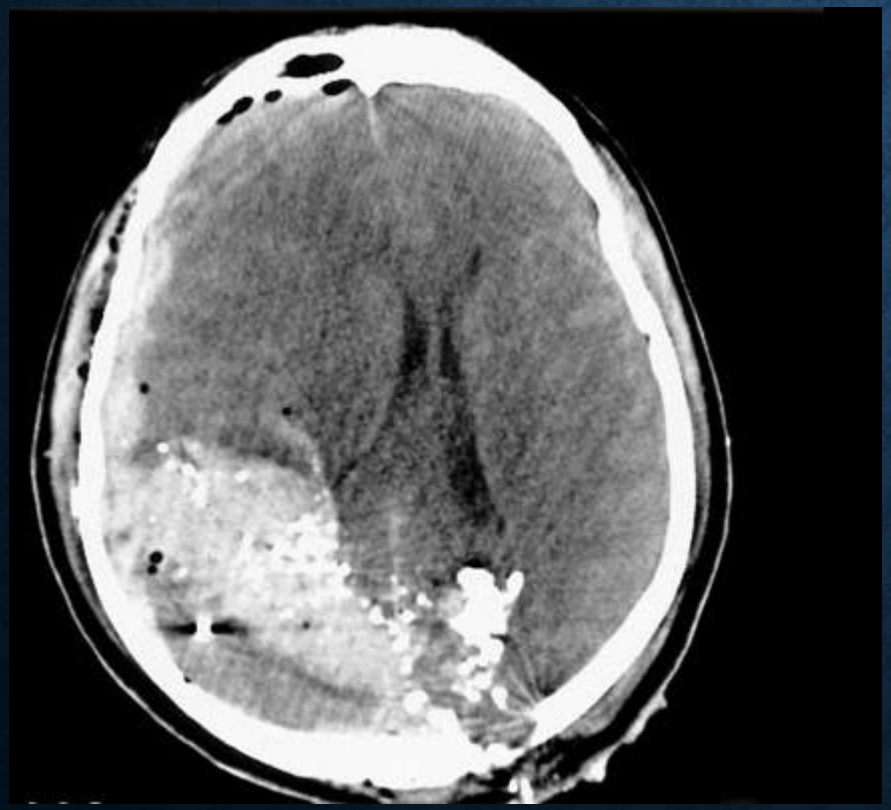

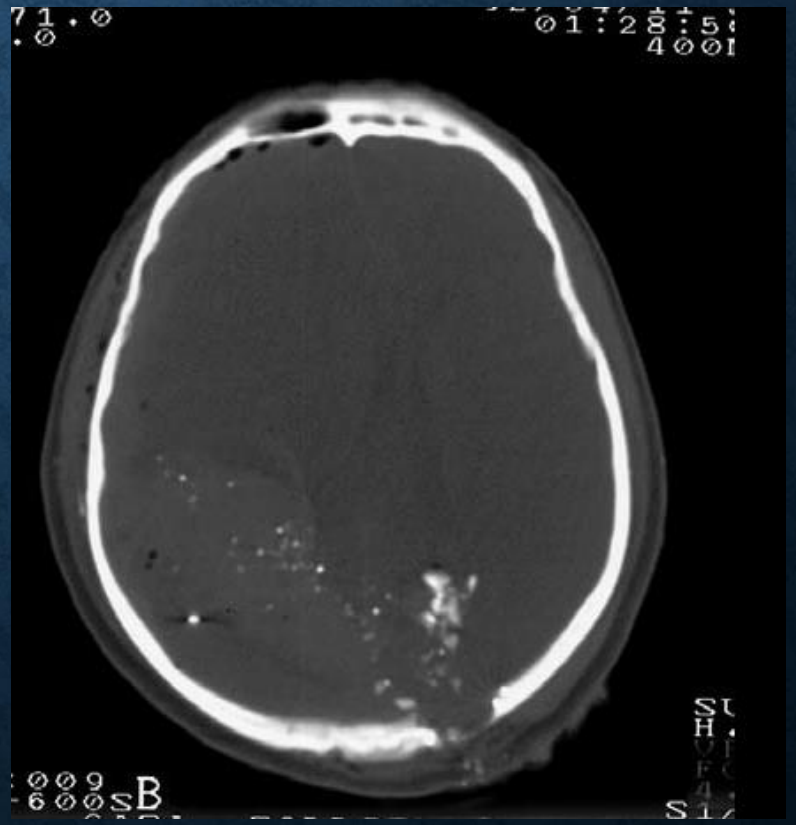

- Yaygın aksonal yaralanma (hasar), Çoklu hiperdens odaklar

- Büyük epidural hematom

- Akut subdural hematom

- Bilateral subdural hematom
- Sol taraflı subdural hematom

neredeyse izodens

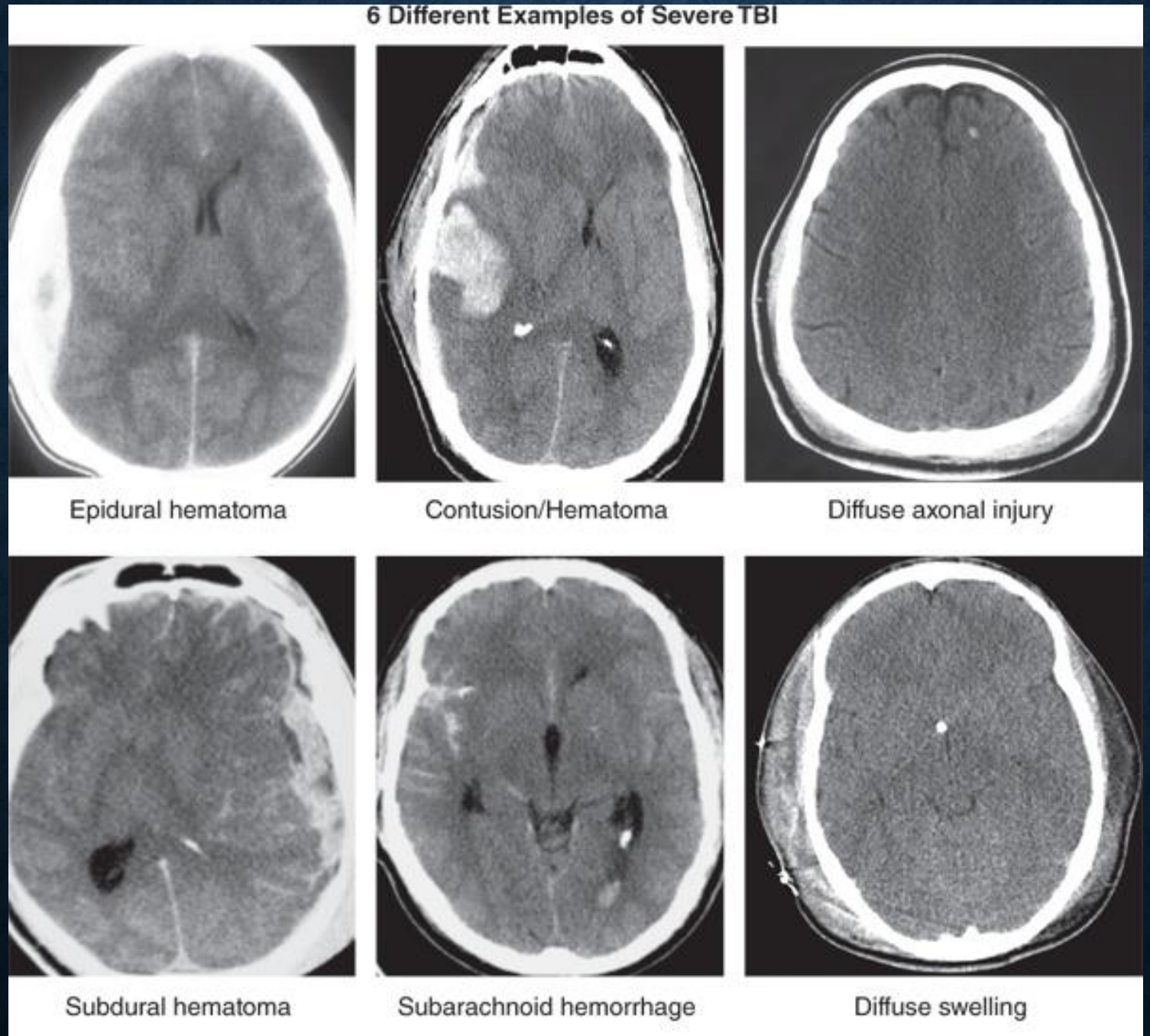
6 Different Examples of Severe TBI
Epidural hematoma
Contusion/Hematoma
Diffuse axonal injury
Subdural hematoma
Subarachnoid hemorrhage
Diffuse swelling

# KAFA TRAVMASINDA MRG

- ***BT,*** akut fazda tercih edilen görüntülemedir
- Zorlukları ve kontraendikasyonları; metal yabancı cisim veya manyetik implant
- Kaza nedeniyle hastada metal yabancı cisim ile yaralanmış olabilir
- Bilinç kapalı ve yakınından güvenilir bilgi alamıyorsak metal implanta sahip olabilir
- MR'nın basit kontüzyonları (hemorajik olmayan) belirlemede BT'ye göre% 50'ye kadar daha duyarlı olduğu tahmin edilmektedir. Bu basit kontüzyon FLAIR ve T2W MRGéde hiperintens gözükür

BT

T1-Weighted sequences

T2W

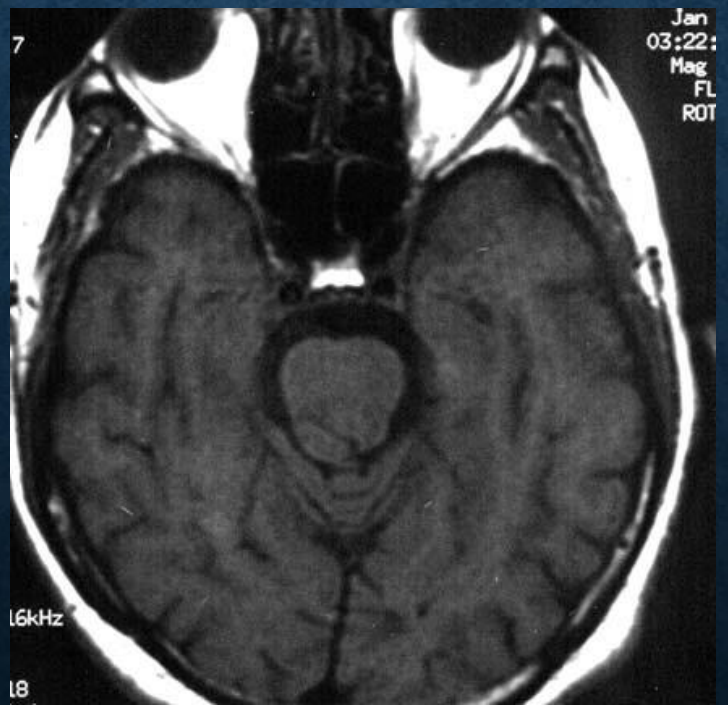


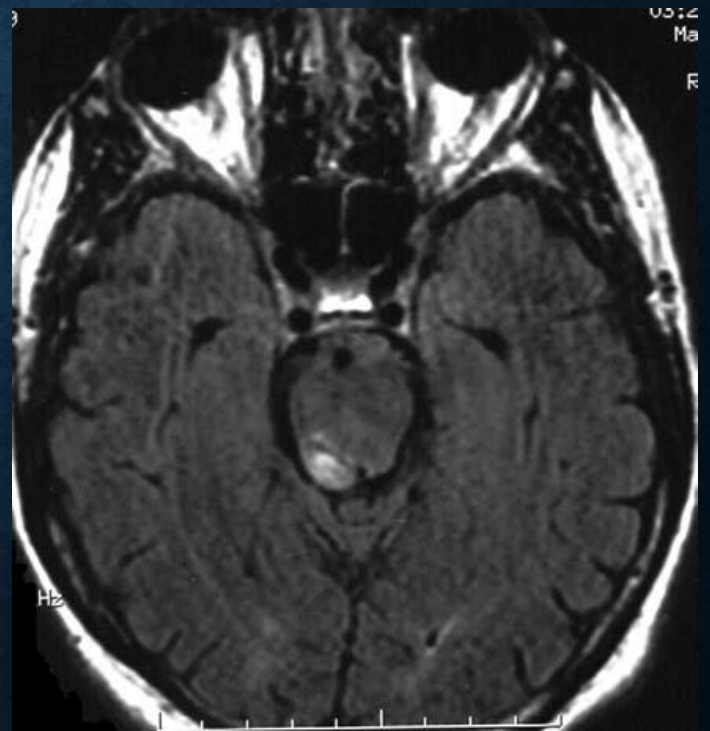

# İNTRAKRANYAL HİPERTANSİYON

- Vazojenik ödem
- İskemik ödem
- Sitotoksik ödem
- Hidrosefaliye sekonder interstisyel ödem

# İNTRAKRANYAL HİPERTANSİYON VAZOJENİK ÖDEM

T2W

Vazojenik ödem

Glial neoplazm

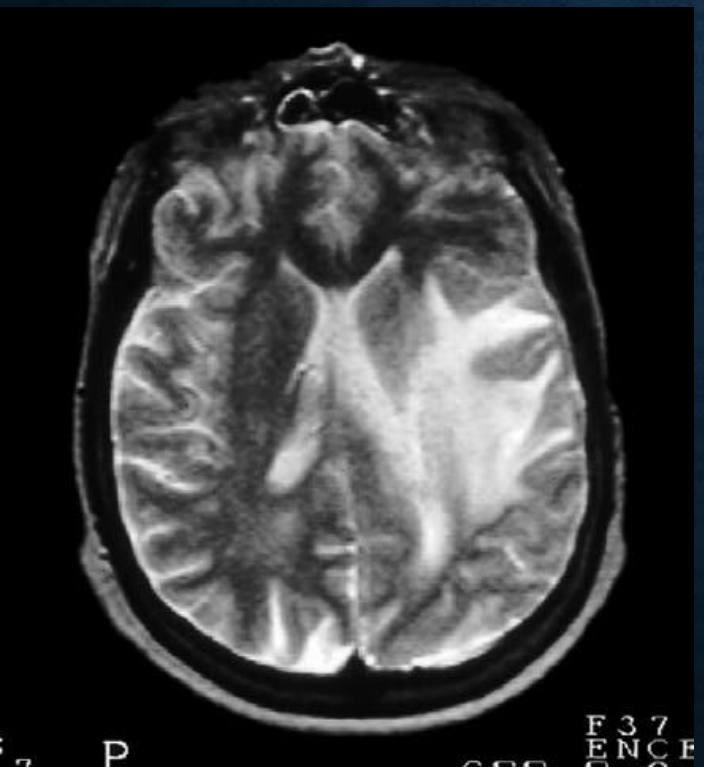

T1-W

T1W

*IV gadolinium ile*

# İNTRAKRANYAL HİPERTANSİYON İSKEMİK ÖDEM

- Hemisferik serebral enfarkt
- sağ anterior ve orta serebral arter bölgeleri

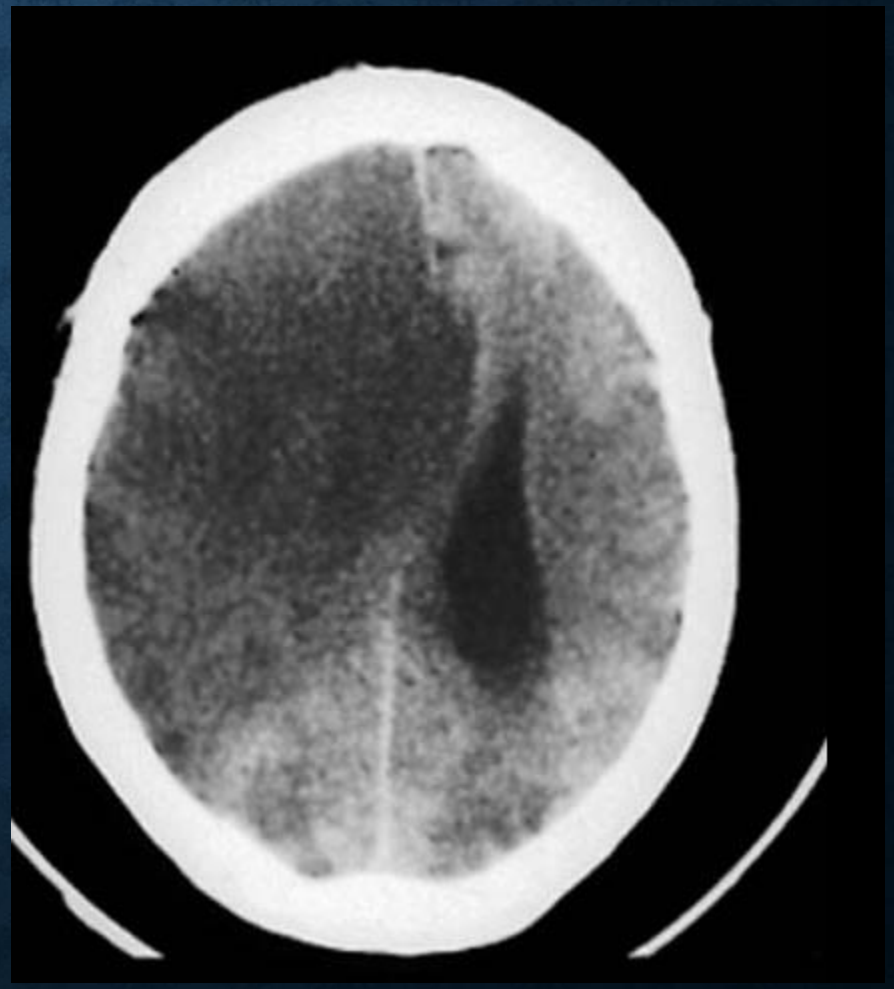

# SEREBELLAR VERMİSİN NEOPLAZMI

- 4. ventrikülü sıkıştıran ve obstrüktif hidrosefali ile sonuçlanan serebellar vermis lezyonu

# NEOPLASTİK KRANİOSEREBRAL ACİL DURUMLAR

- Gerçek radyolojik acil durumlar genellikle ilk olarak BT kullanılarak görüntülenmektedir.
- Hem BT nin hızı, hem de kritik ve nonkoopere hastalar nedeniyle tercih edilir.
- Stabil hastalarda MRG hızlı sekanslarla nörolojik acil durumlarda tercih edilen teknik olabilir. Lezyon sınırlar, muhtemel Neoplazm tipi, bitişik yapılarla ilişkisi ve dolayısıyla patolojik sürecin gerçek kapsamı da belirlenmiş olur.

# GLİOBLASTOMA MULTİFORME

## VAZOJENİK ÖDEM, KİTLE ETKİSİ VE LATERAL SUBFALSİN HERNİASYONU

BT

T2W MRG

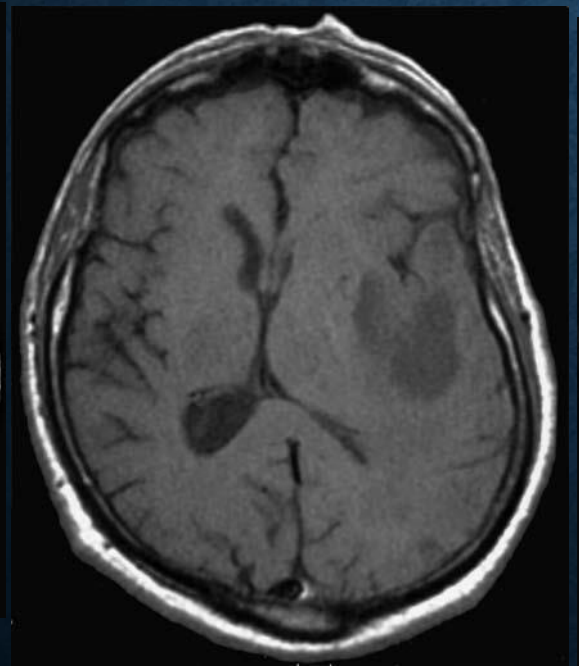

FLAIR

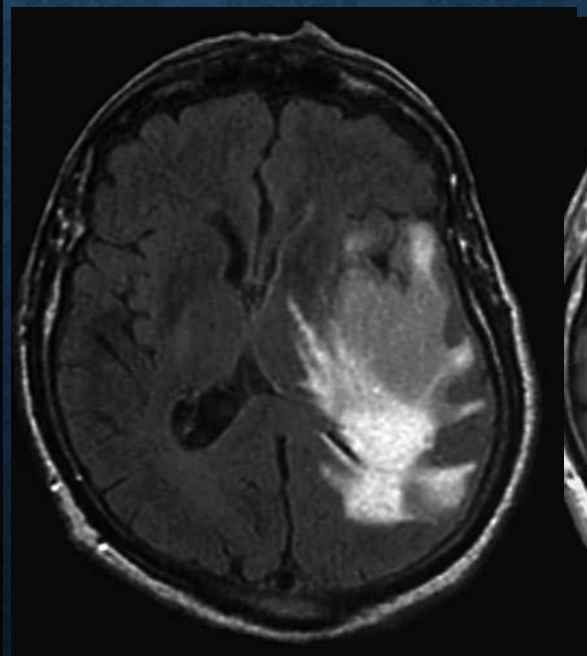

T1W Kontrastlı

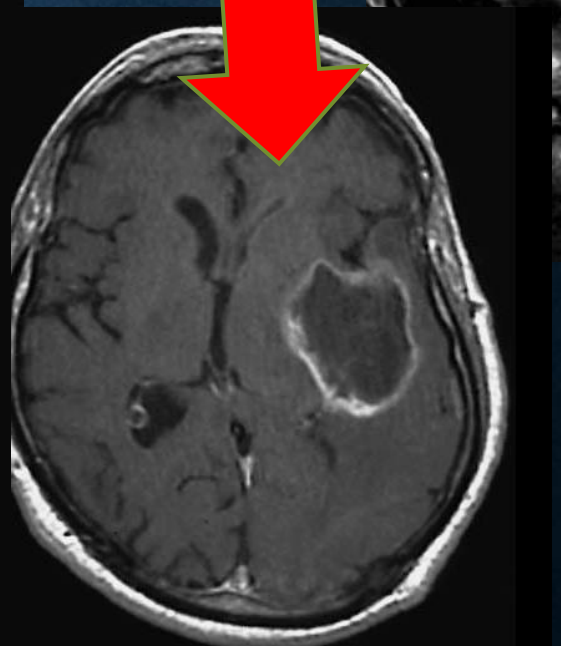

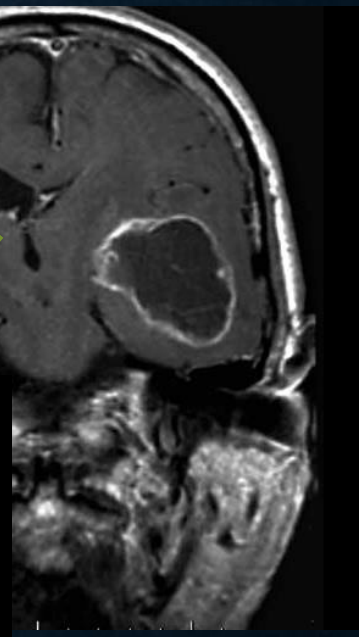

# MALİGN ASTROCYTOMA

## SUBFALSİN HERNİASYON

BT

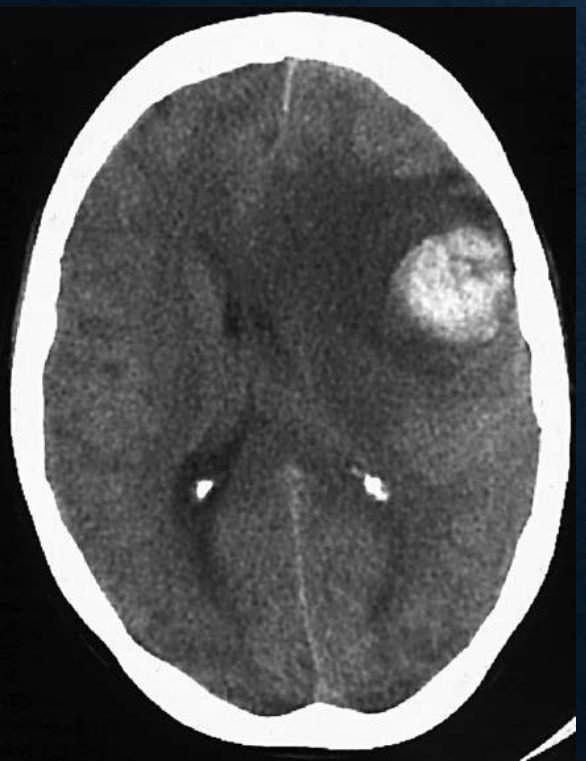

T1W

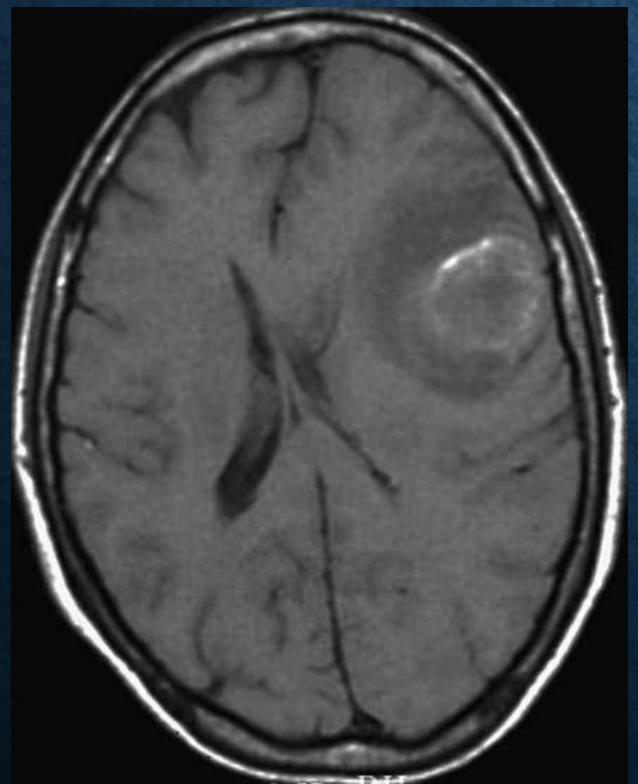

PD (proton density)

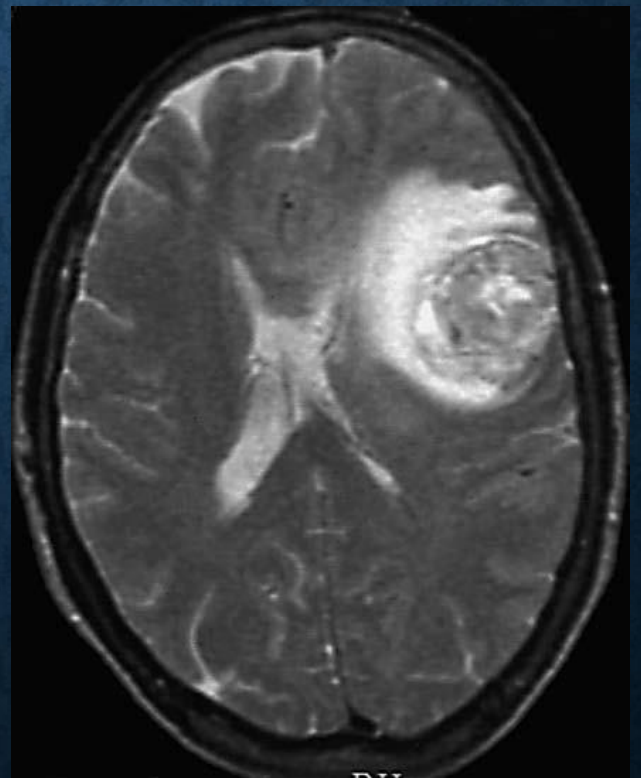

T2W

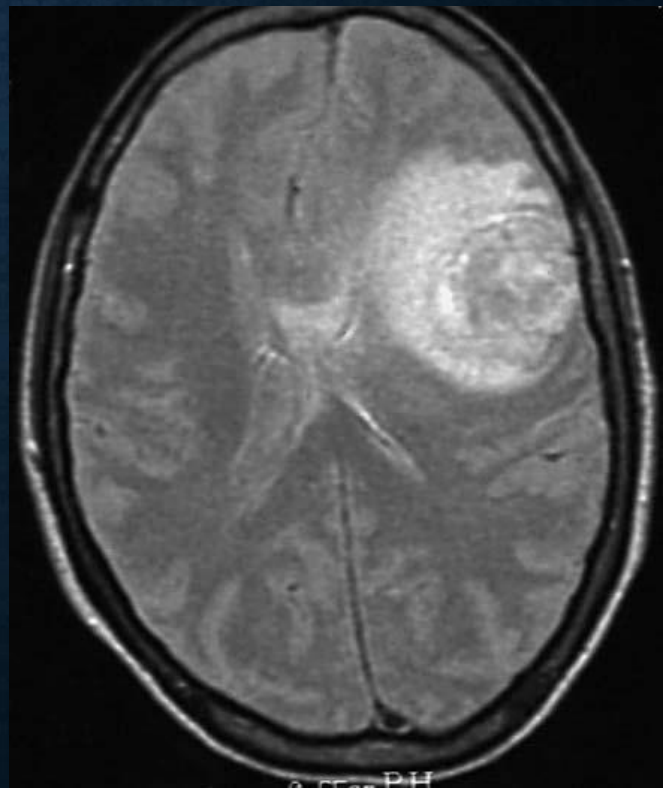

# MALİGN ASTROCYTOMA

## SUBFALSİN HERNİASYON

- Aynı olgu T1W kontrastlı ve koronal görüntüleri

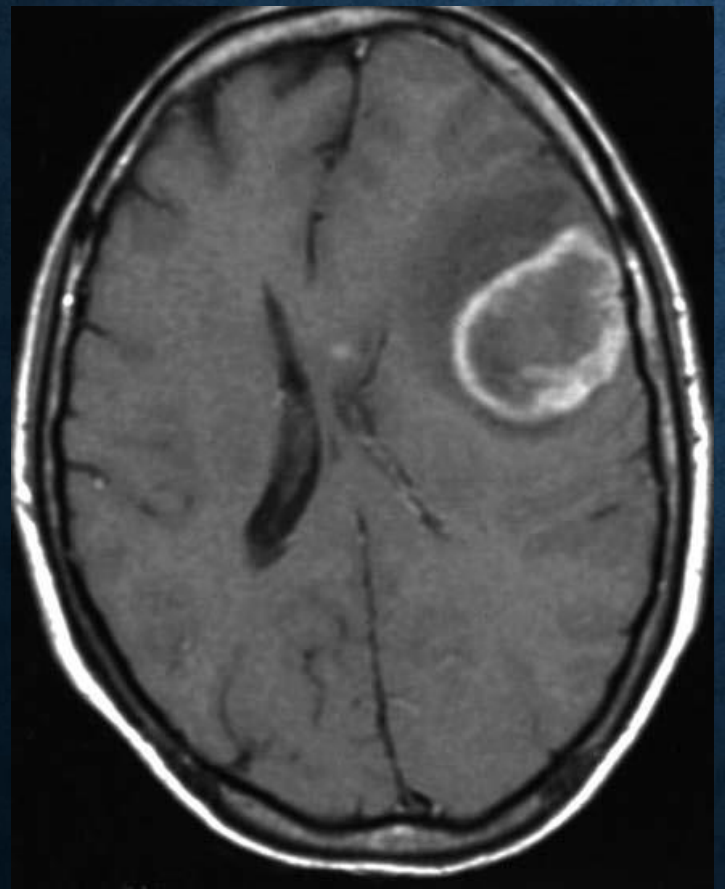

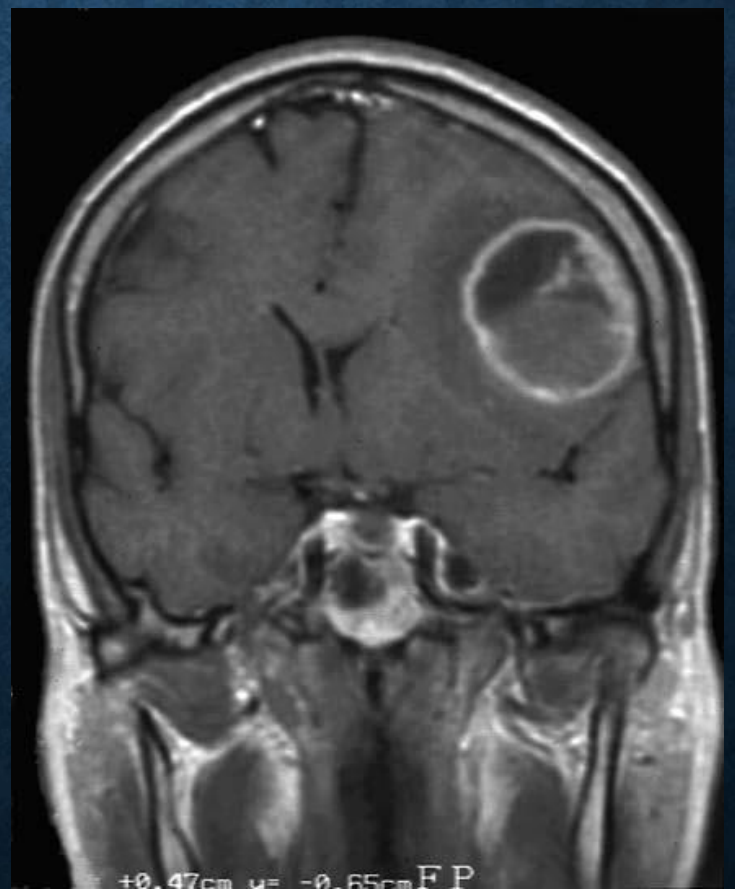

# PİLOSİTİK ASTROSİTOM

- Neoplazm, 4. ventrikül ve beyin sapını sıkıştırarak Sylvius kanalını kapatmış ve obstrüktif hidrosefaliye neden olmuş

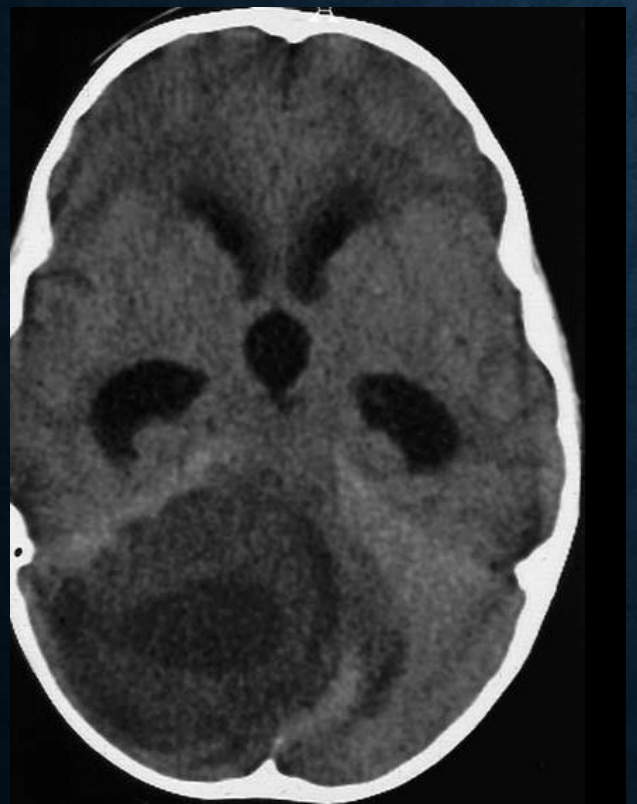

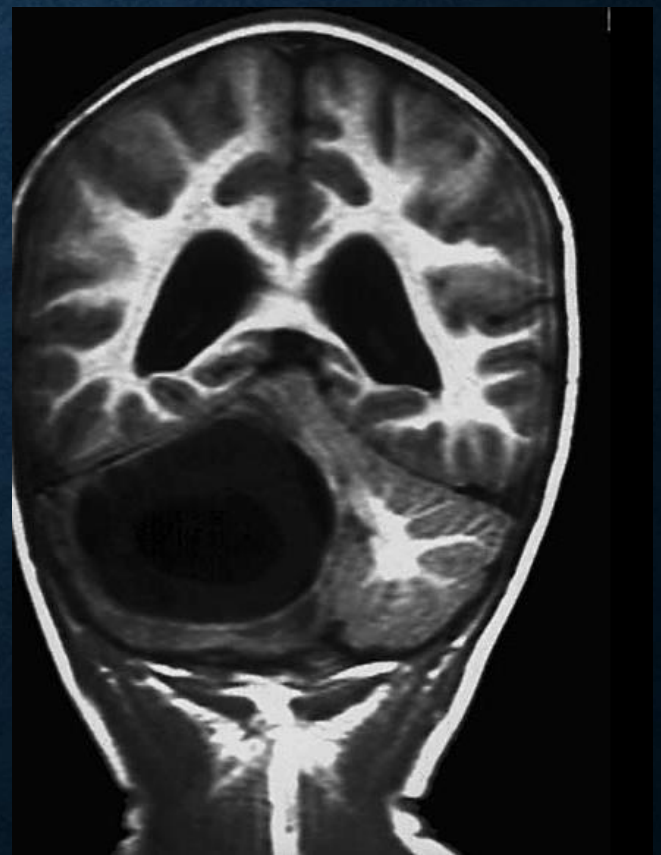

# BEYİN TÜMÖRLERİNDE ANJİOGRAFİ

## İNVAZİV SOL FRONTAL BÖLGE MENENJİYOMU

- Angiogram; Süperfisyal sol temporal ve orta meningeal arterler

# SAĞ TEMPOROPARİETAL PARANKİMAL METASTATİK NEOPLASTİK HASTALIK

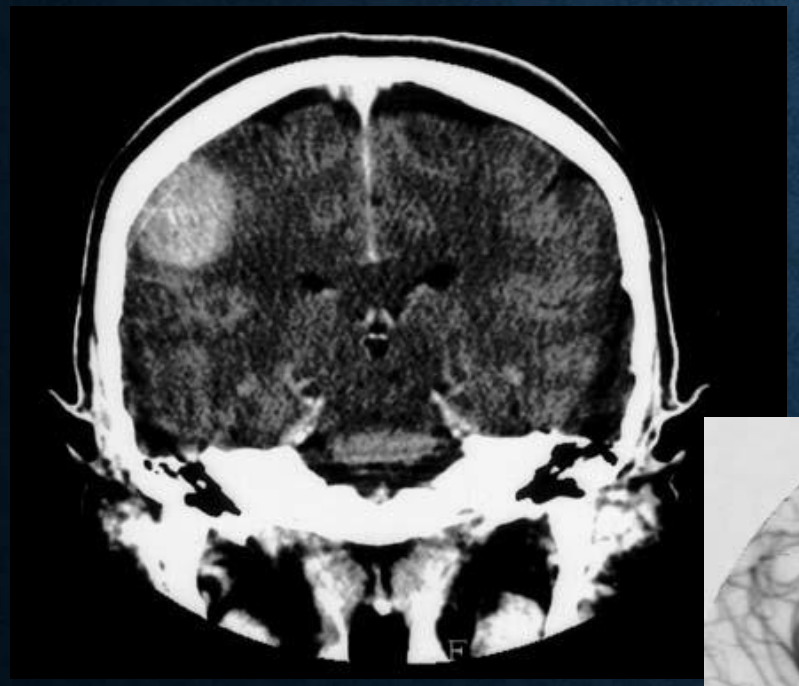

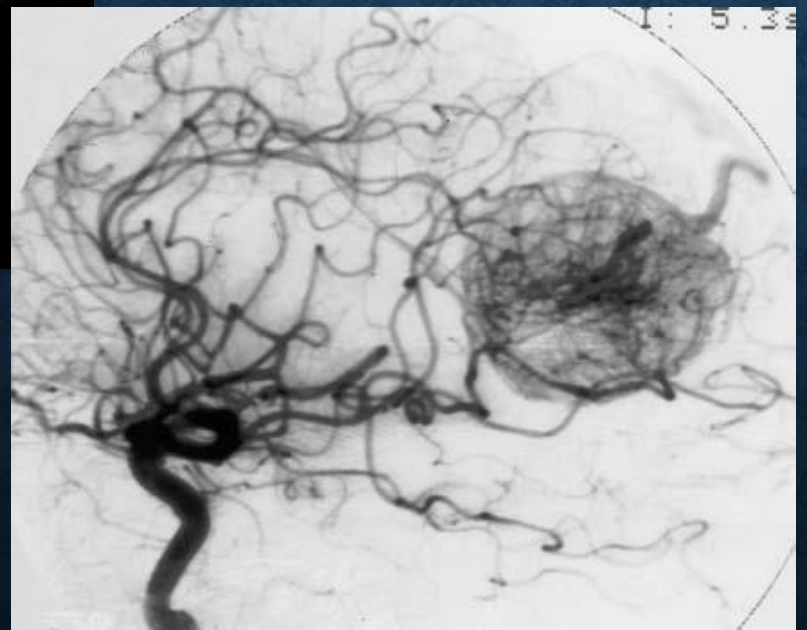

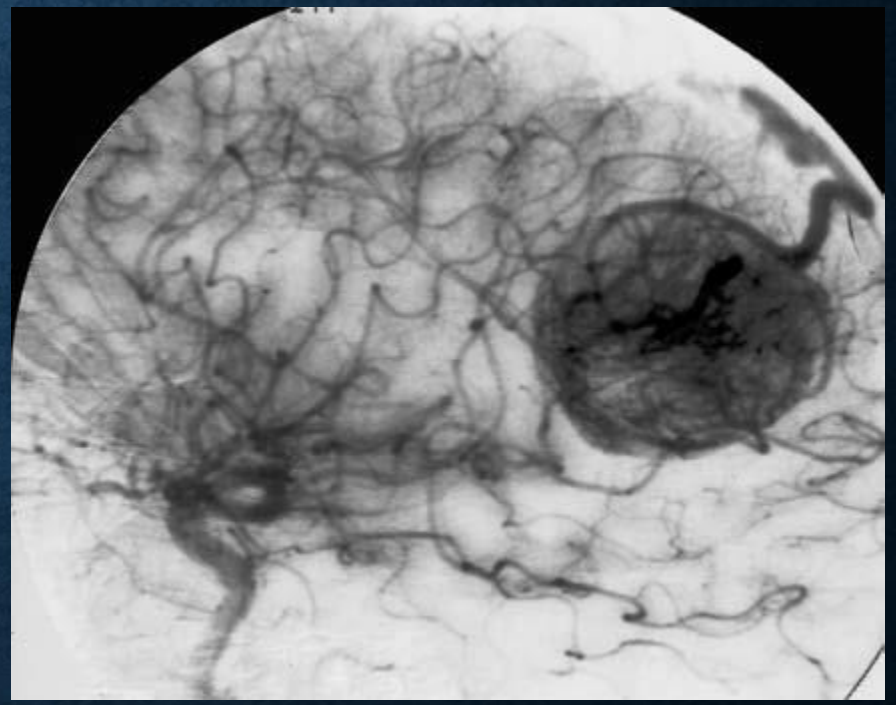

# TOKSİK ENSEFALOPATİ

## PONTİNE MYELİNOLYSİS

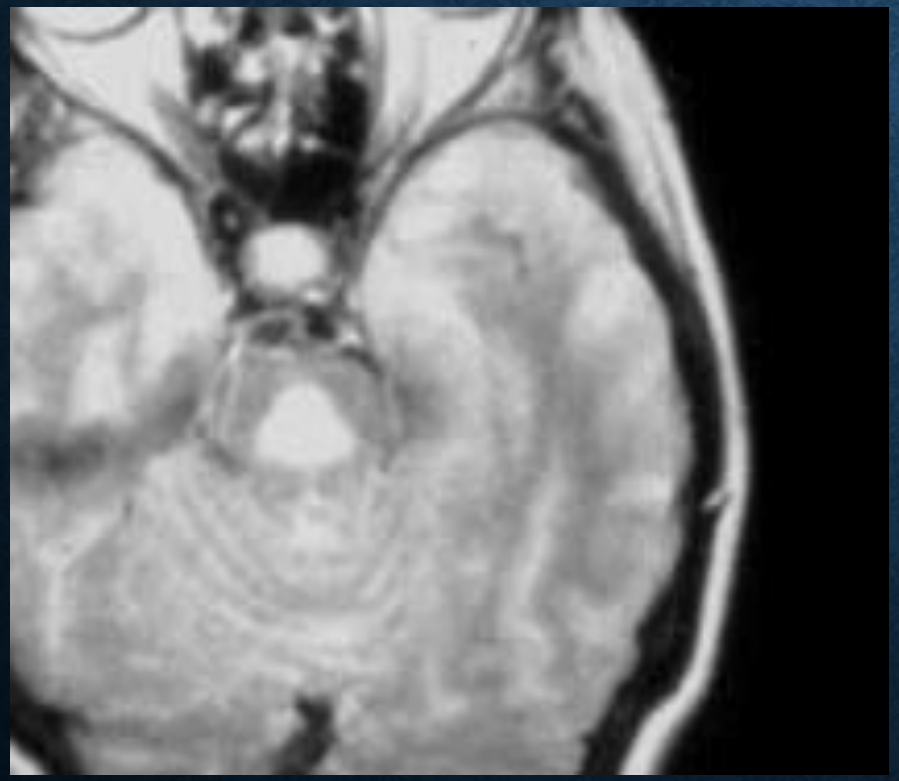

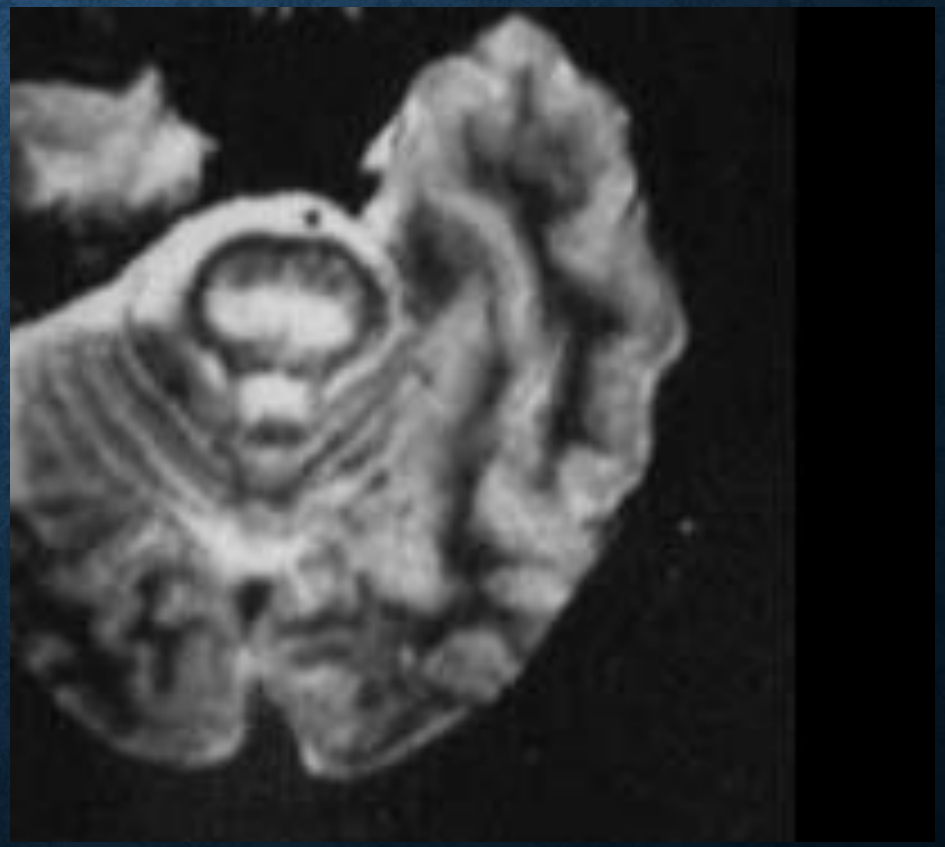

- Wernicke ensefalopatİ, 8 yaş, yetersiz beslenme
- T2W MRG, sinyal artışı

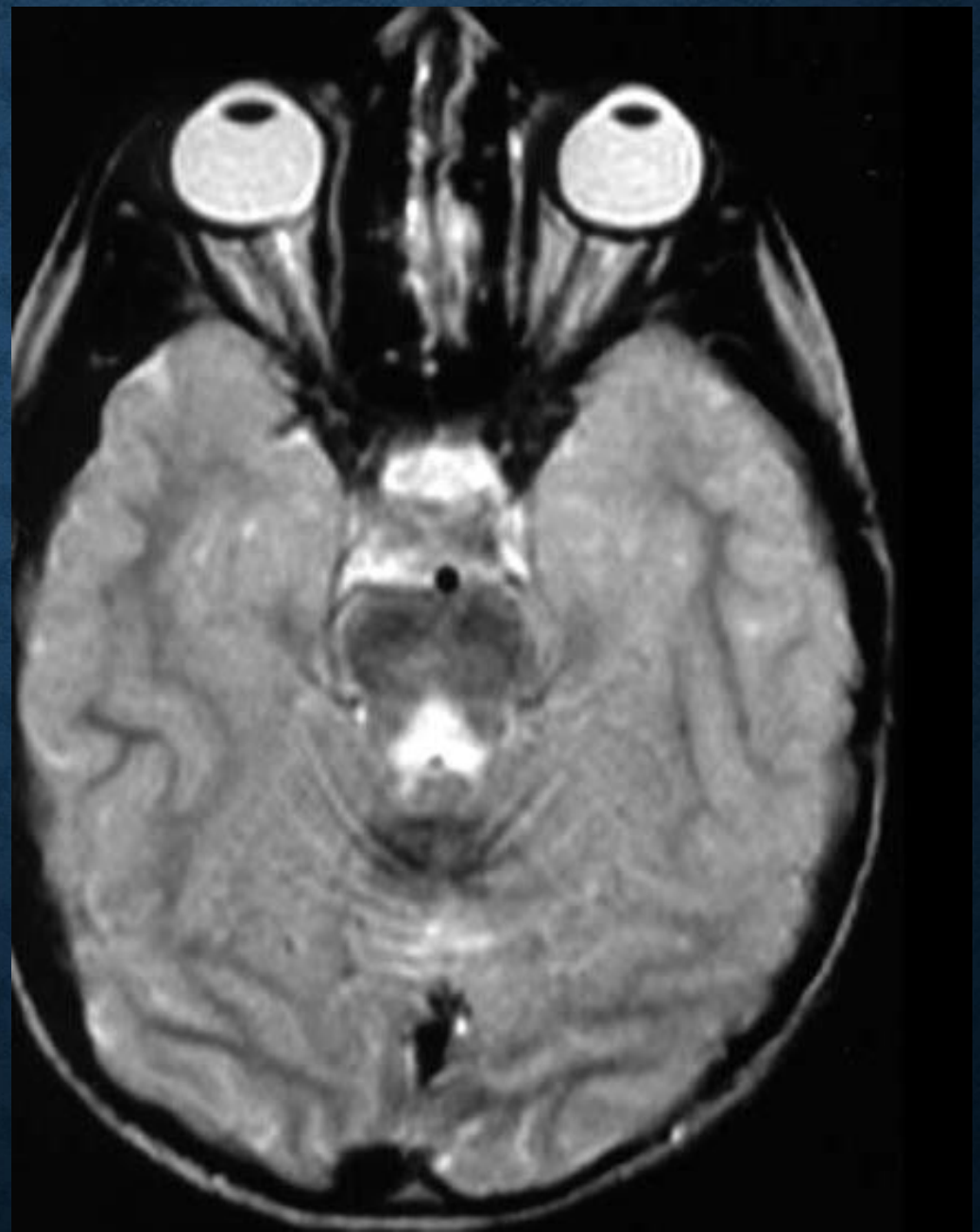

# SİROZLU HASTADA HEPATOCEREBRAL DEJENERASYON

- globus pallidus bilateral

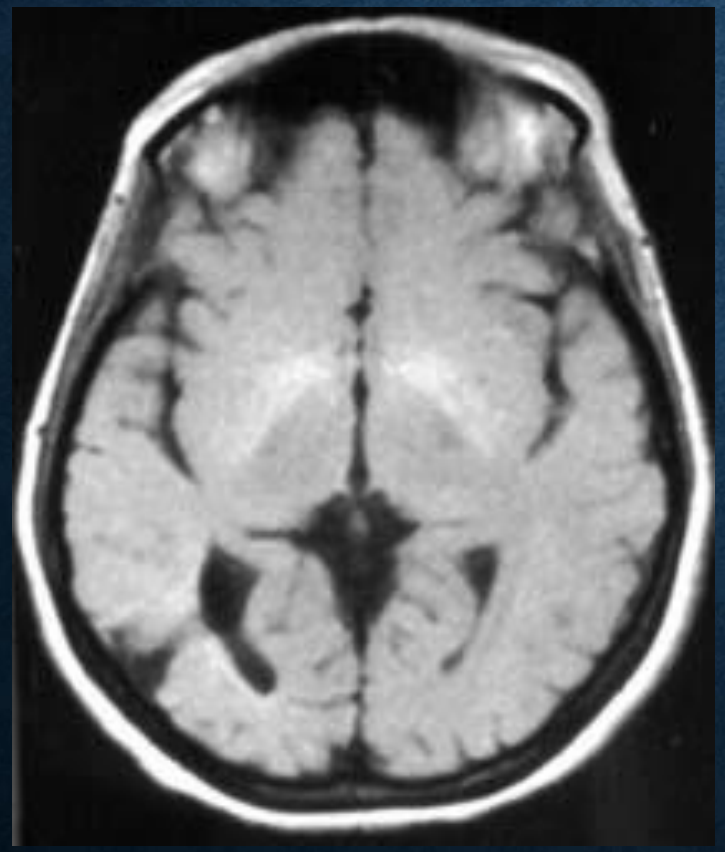

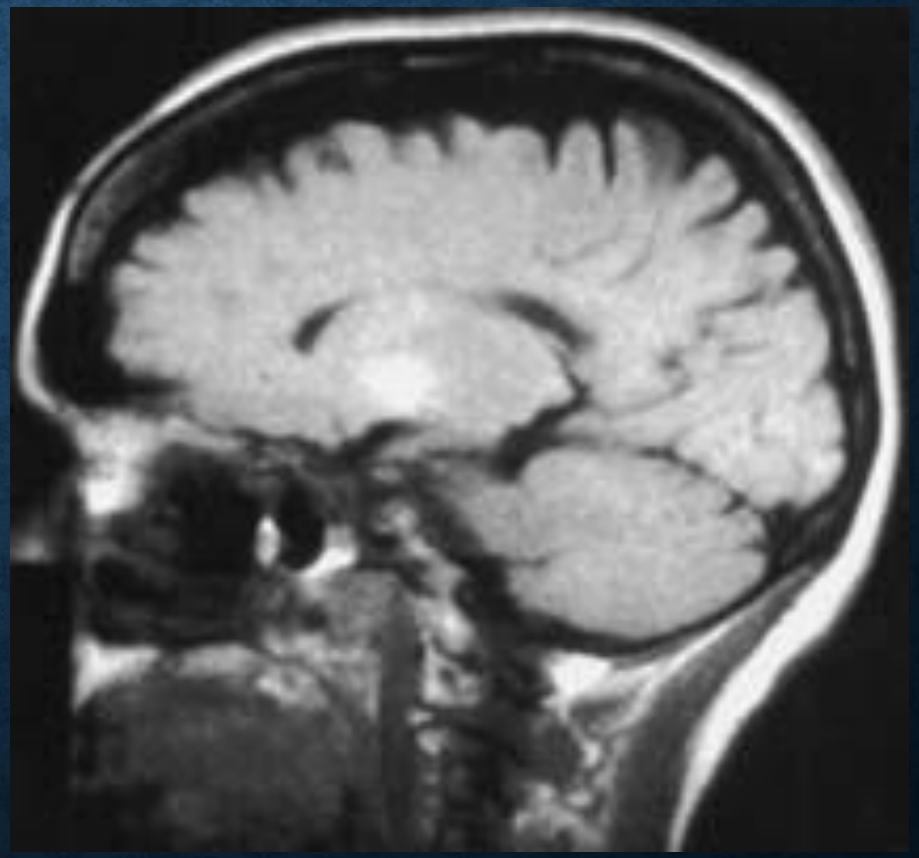

# METHOTREXATE NEUROTOXİCİTY

- T2-weighted MRG
- Cancer, under treatment

with methotrexate

- Hemisferik derin ve subkortik

beyaz cevher

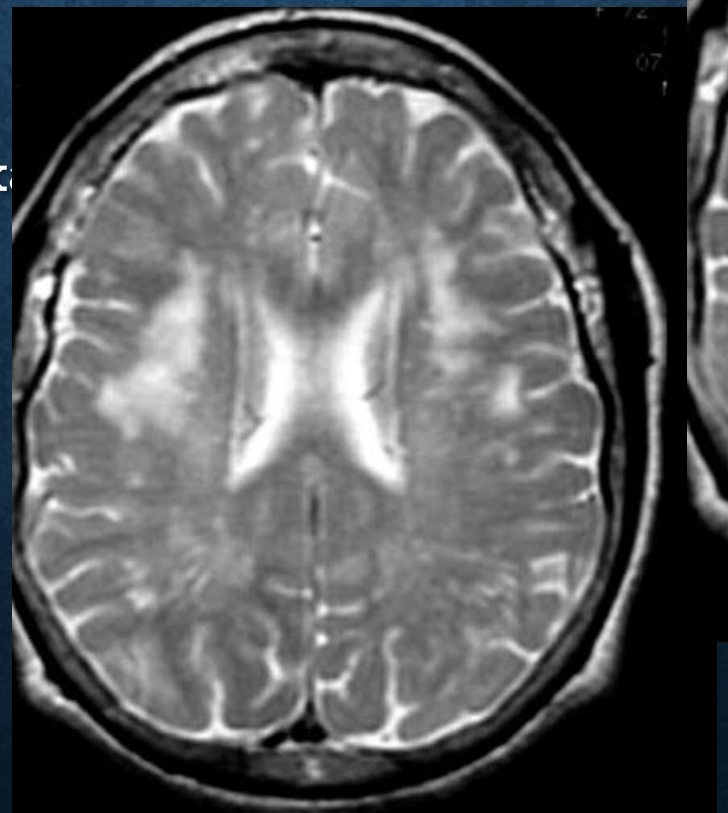

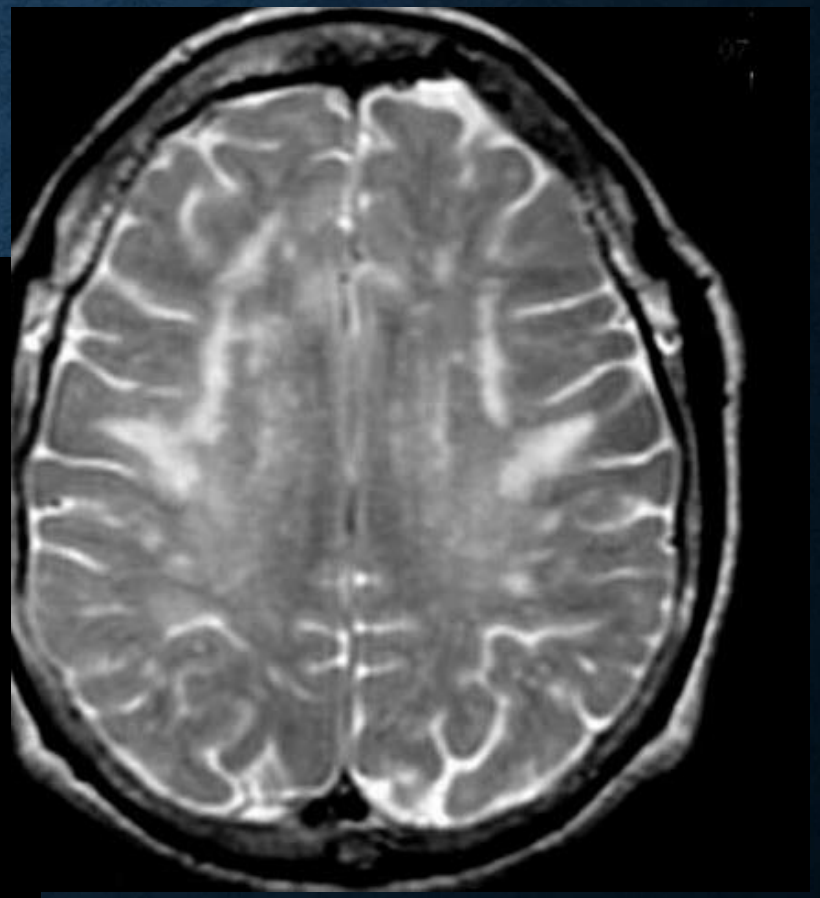

# AKUT KARBONMONOKSİT ZEHİRLENMESİ

- Akut faz BT: Bilateral globus pallidus ve her iki tarafta anterior frontal beyaz cevher içerisinde hipodensite
- 3 hf sonra T2W MRG

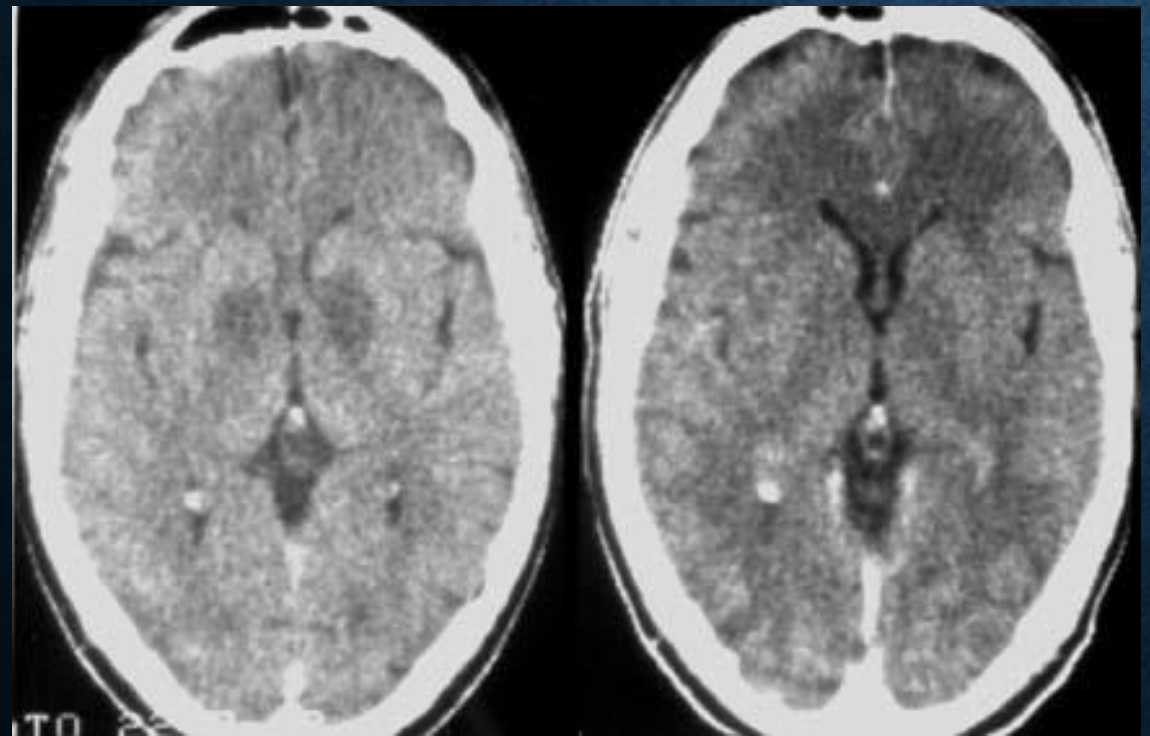

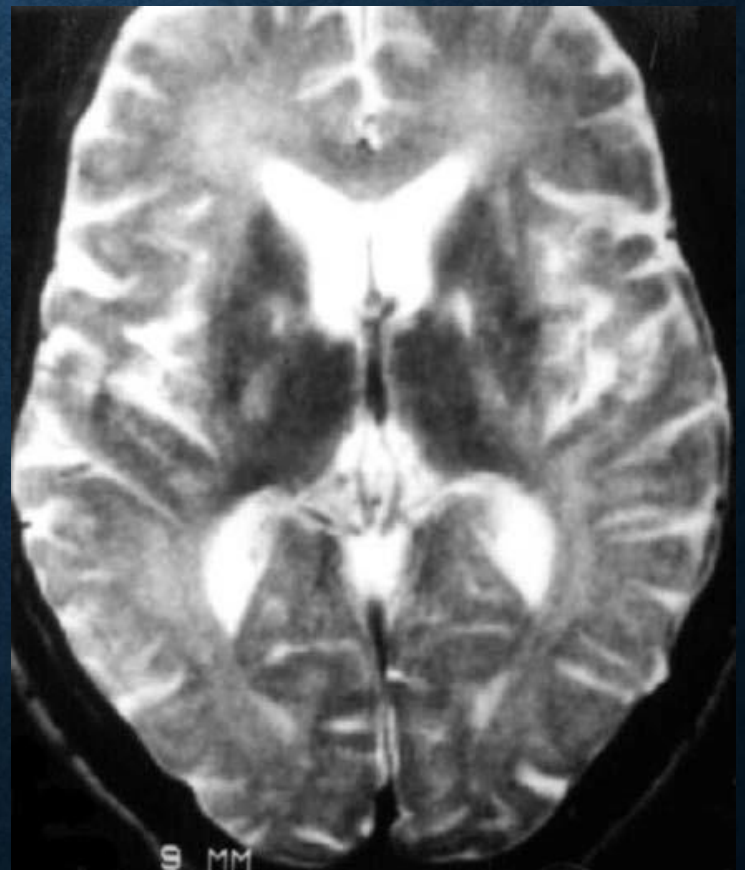

# SPİNAL ACİLLER

- Travmatik olmayan spinal aciller; benign/ malign neoplazmlar (hematolojik maligniteler dahil, primer veya metastatik), enfeksiyon veya dejeneratif hastalıklar
- Spinal kompresyon bulguları acildir ve tanı için görüntüleme yapılmalıdır. Tanı ne kadar erken olursa, tedaviyi takiben fonksiyonel iyileşme olasılığı o kadar artar
- X-Ray grafi ilk görüntüleme yöntemi olarak hala geçmektedir, özellikle spinal patolojinin daha karmaşık vakalarında ileri görüntüleme yöntemleri düşünülmelidir
- Nörolojik semptomlar var ise MRG imkanı da varsa öncelikle MRG tercih edilmelidir, BT değil.

# SPİNAL TRAVMA - BT

- Nörolojik yaralanmalar spinal travma vakalarının %10-14'ünde görülür
- Bu vakaların semptomları %85'i travma sonrasında hemen ortaya çıkar, %5-10'u kısa bir süre sonra ortaya çıkmakta ve %5-10'u daha sonra ortaya çıkmaktadır.
- Kırık anterior arch C1

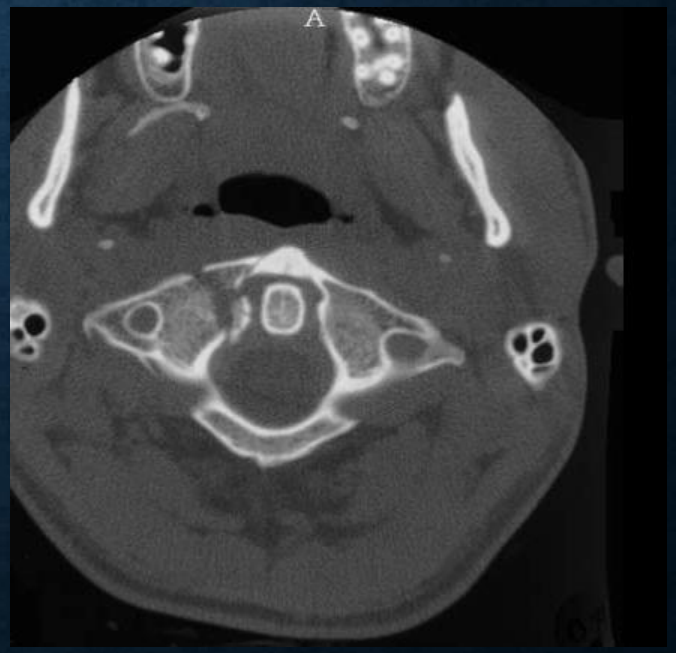

# AKUT LOMBER HİPERFLEKSİYONLA TRAVMA

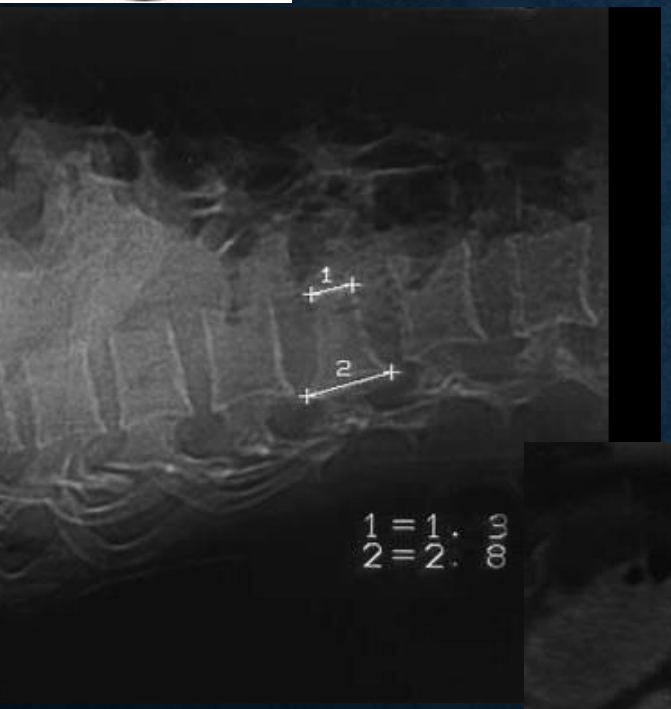


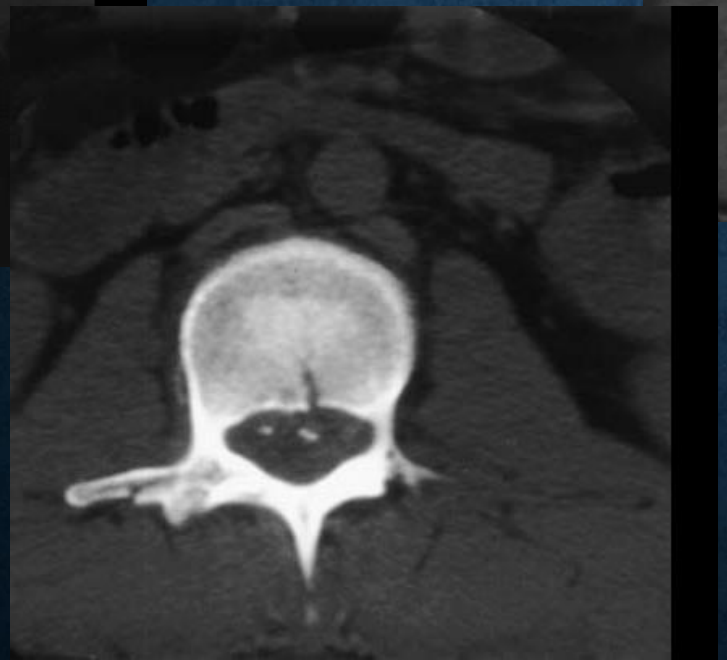

# MRG – SPİNAL TRAVMA

- BT, özellikle kemik yapılarının ayrıntılı bir değerlendirmesini sağlar
- MRG, spinal kord hasarını tespit edebilen ve osteoartiküler yapılar hakkında bilgi sağlayabilen tek görüntüleme tetkiki olduğu için tanı koymada önemi büyüktür.

- T1W

- T2W

# AKUT LOMBER OMURGA TRAVMASI
# MRG L1 VERTEBRA KIRIĞI

T1W

T2W

# AKUT SERVİKAL SPİNAL KORD TRAVMA
# C6 BURST FRAKTÜR

# T11-12 KIRIKLI ÇIKIK

# TRAVMA DIŞI HASTADA SPİNAL ACİL GÖRÜNTÜLEME

EXTRADURAL PATOLOJİ

Vertebra disk patolojisi:

- vertebral metastazlar
- disk hernisi
- şiddetli spondiloz ve artroz
- iyi huylu tümörler
- primer malign tümörler
- spondilodiskit

Epidural patoloji:

- lenfoma
- metastaz
- hematom
- araknoid kist

INTRADURAL PATOLOJİ

Ekstramedüller intradural tümörler

Omurilik tümörleri ve enfarktüsü

Çoklu skleroz

Spinal kord arteriyovenöz malformasyonları

Spinal ve dural arteriyovenöz fistüller

Kavernöz anjiyom

Miyelit ve omurilik apseleri

Akut yayılmış ensefalomiyelit

Radyasyon miyelopatisi

# MULTİPLE VERTEBRAL NEOPLASTİK METASTAZ

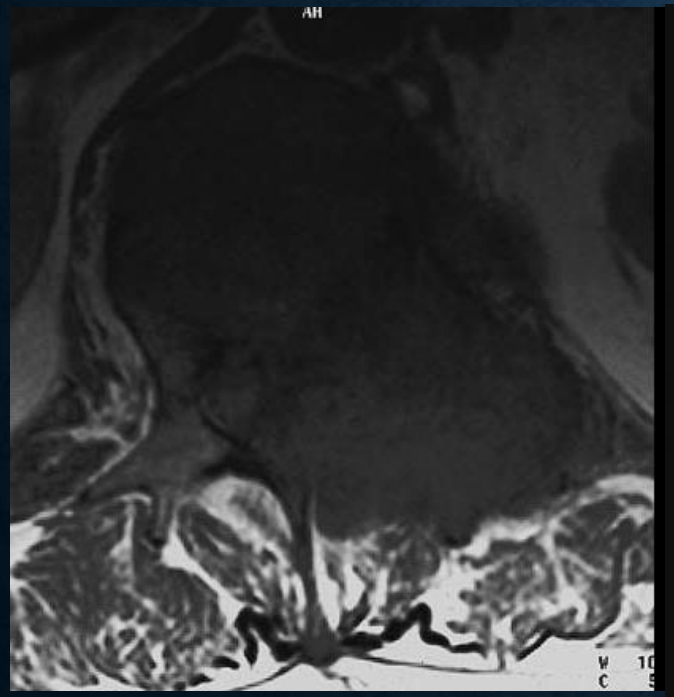

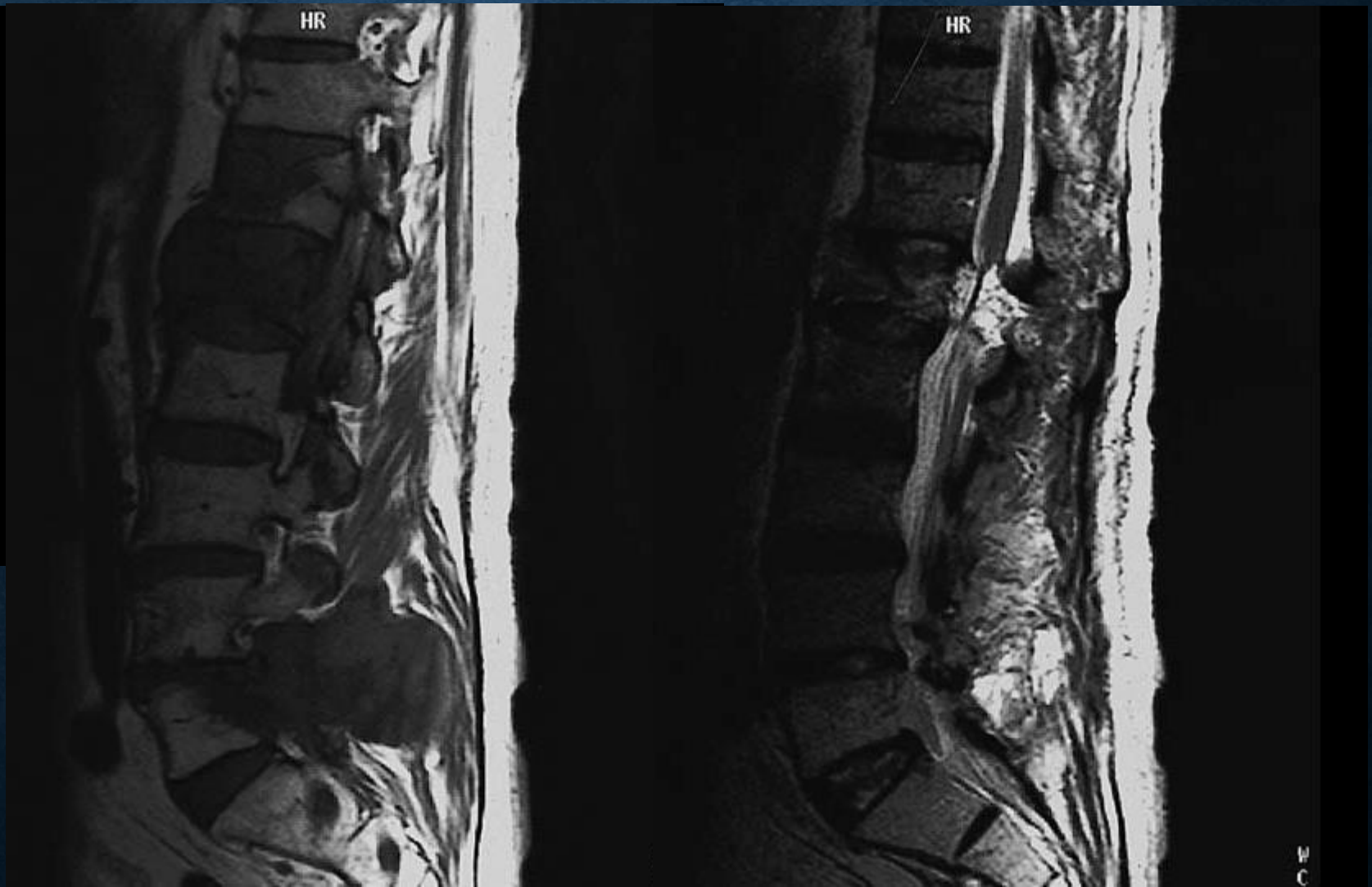

# İYATROJENİK EPİDURAL APSE

# SPONTAN SUBAKUT EPİDURAL KANAMA

# SPİNAL MENİNGİOMA

# MULTİPLE SPİNAL SCHWANNOM

# INTRADURAL SPİNAL METASTAZ

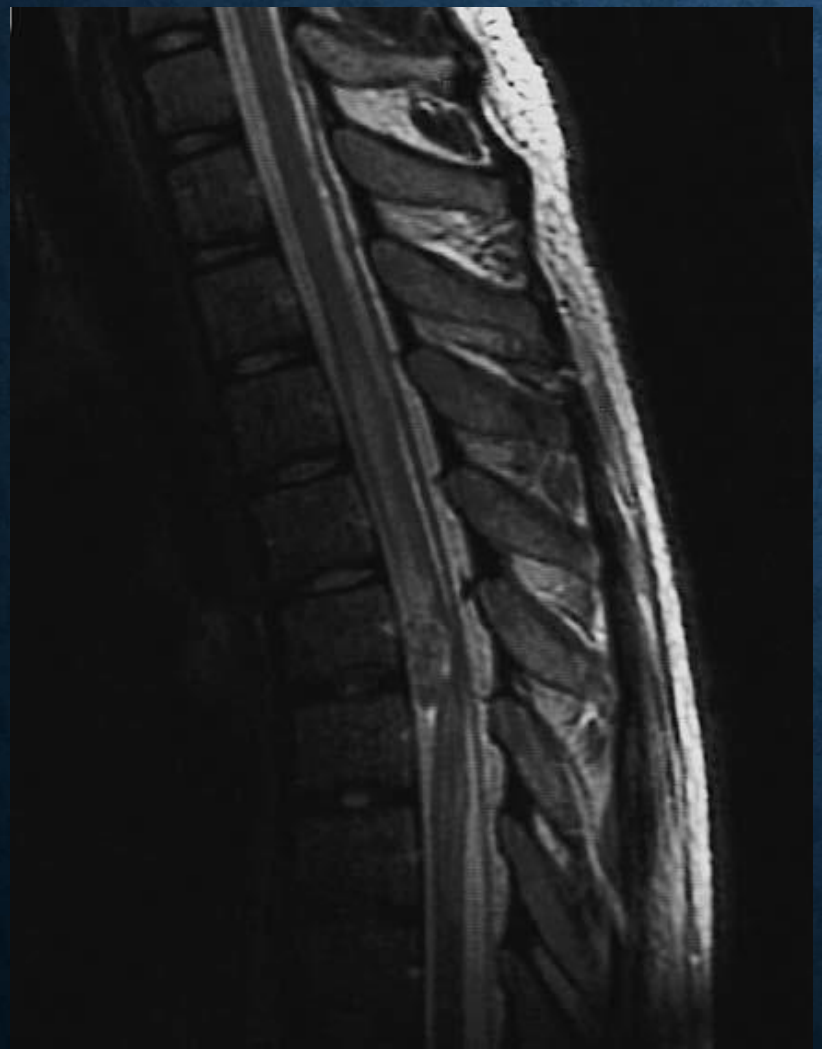

***TEŞEKKÜRLER…***

T.C. SAĞLIK BAKANLIĞI
BAĞCILAR EĞİTİM VE ARAŞTIRMA HASTANESİ

TÜRKİYE CUMHURİYETİ SAĞLIK BAKANLIĞI

# KAYNAKLAR


- Scarabino, Tommaso, Salvolini, Ugo, Jinkins, Randy J. Emergency Neuroradiology, 2006, eBook ISBN978-3-540-29941-7 DOI: 10.1007/3-540-29941-6
- 1) Marks MP, Homgren EB, Fox A et al: Evaluation of early computed tomography findings in acute ischemic stroke 30(2):389-392, 1999.
- 2) Pressman BD, Tourse EJ, Thompson JR et al: An early CT sign of ischemic infarction: increased density in a cerebral artery. AJR 149:583-586, 1987.
- 3) Von Kummer R, Allen KL, Holle R et al: Acute stroke: usefulness of early CT findings before thrombolytic therapy. Radiology 205:327-333, 1997.
- 4) Li TQ, Chen ZG, Hindmarsh T: Diffusion-weighted MR imaging of acute cerebral ischemia. Acta Radiologica 39:460-473, 1998.
- 5) Lovblad KO, Laubach HJ, Baird AE et al: Clinical experience with diffusion-weighted MR in patients with acute stroke. AJNR 19:1061-1066, 1998.
- 6) Lutsep HL, Albers GW, DeCrespigny A et al: Clinical utility of diffusion-weighted magnetic resonance imaging in the assessment of ischemic stroke. Ann Neurol 41:574- 580, 1997.

- 7) Barber PA, Darby DG, Desmond PM et al: Prediction of stroke outcome with echoplanar perfusion and diffusion weighted MRI. Neurology 51:418-426, 1998.
- 8) De Boer JA, Folkers PJM: MR perfusion and diffusion imaging in ischaemic brain disease. Medica Mundi 41:20, 1997.