Acil Serviste NSTEMI Yönetimi

Dr. Özer Badak

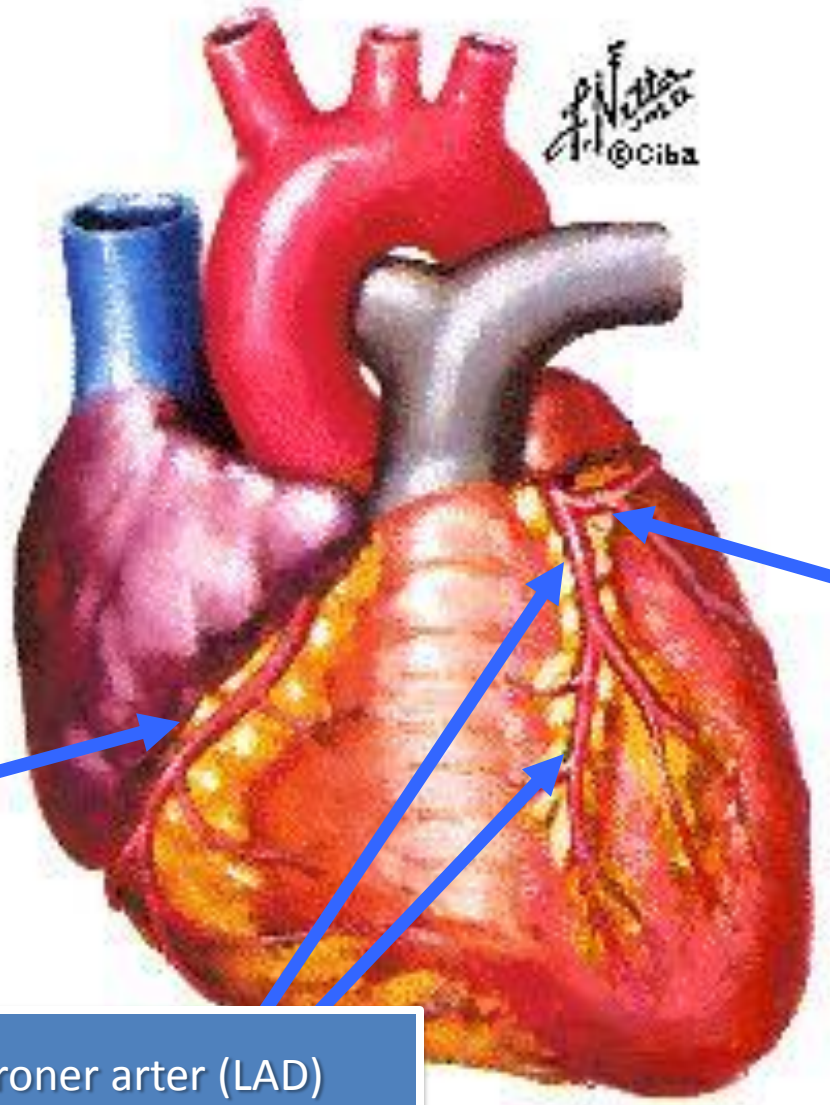

Sağ koroner Arter (RCA)

Sol ön inen koroner arter (LAD)

Sol sirkumfleks Arter (LCx)

BAŞVURU

Göğüs ağrısı / göğüste rahatsızlık hissi

Ö. Radak

OLGU

Bay Mehmet Cin, 65y

BOLUM 1

Sabah evde kahvaltı ederken **göğsünde sıkıntı** hisseden Mehmet bey, masadan kalkıp uzanıyor. Buna rağmen ağrısının geçmemesi üzerine hemen yakındaki hastanenin acil servisine gidiyor. Acil servise giren Mehmet bey, **yaklaşık yarım saattir** süren ağrısının geçtiğini hissediyor.

Sonraki bölümü alayım

BAŞVURU

Göğüs ağrısı / göğüste rahatsızlık hissi

Uzamış (>20 dak) istirahat ağrısı
Yeni başlayan angina (CCCS II-III)
Kreşendo angina
Post MI angina

Diğer sebeplere bağlı ağrılar

BAŞVURU

Göğüs ağrısı / göğüste rahatsızlık hissi

Klinik değerlendirme

EKG

ST segment elevasyonu ?

OLGU

Bay Mehmet Cin, 65y

BOLUM 1

Dr. Ali Uyanık, Mehmet beyden anamnez aldığında, yakınmasının akut koroner sendrom için tipik olduğunu düşünüp hemen EKG çekiyor ve kardiyak belirleyicileri görmek üzere kan gönderiyor.

? Hastanın EKG sini değerlendirelim. Klinik ve EKG ile birlikte tanı yaklaşımınız nasıl olurdu?

Sonraki bölümü alayım

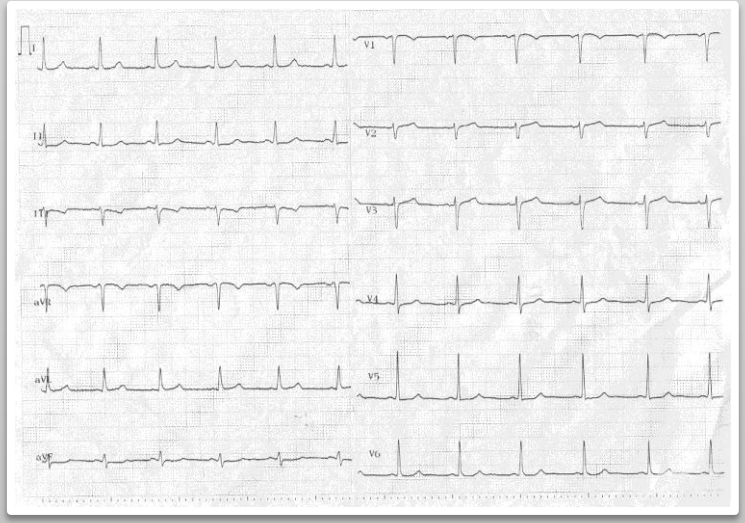

BAŞVURU

Göğüs ağrısı / göğüste rahatsızlık hissi

Evet

EKG
ST segment elevasyonu ?

Evet

Hayır

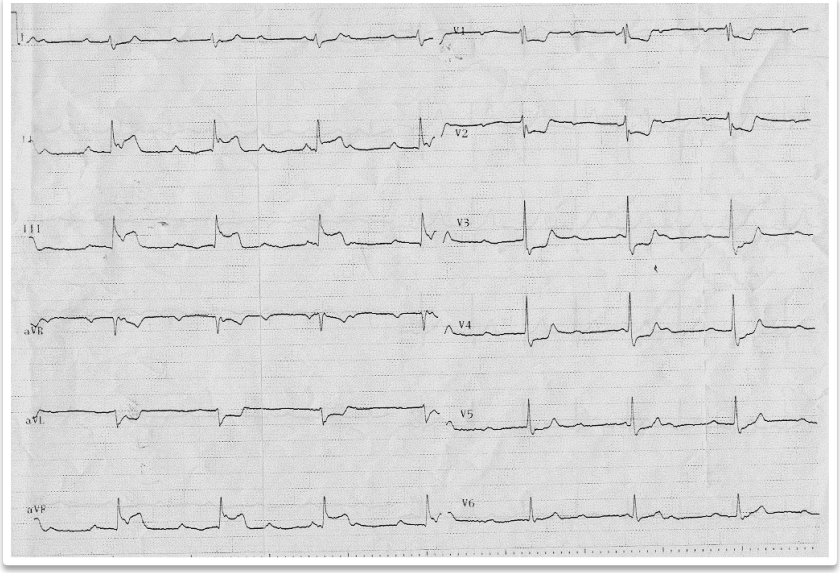

BAŞVURU

Göğüs ağrısı / göğüste rahatsızlık hissi

EKG
ST segment elevasyonu ?

Evet

Hayır

STEMI tedavisi

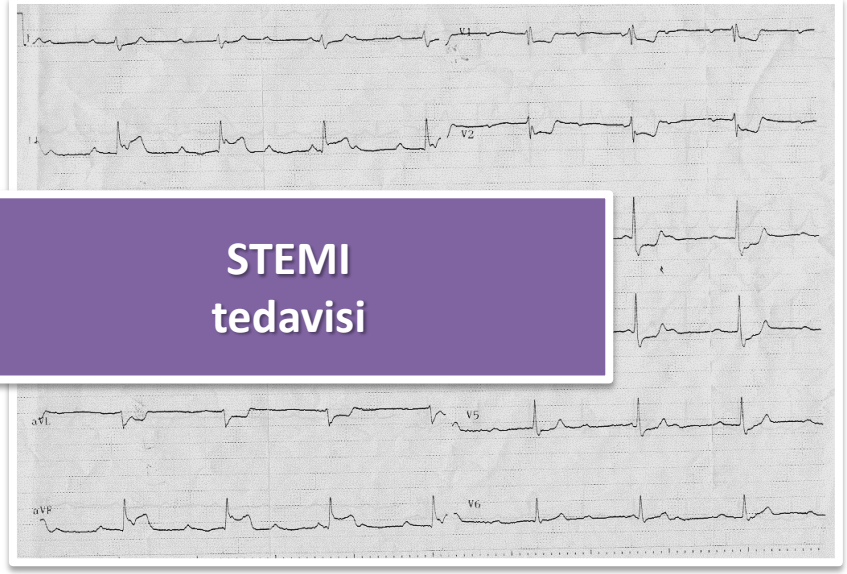

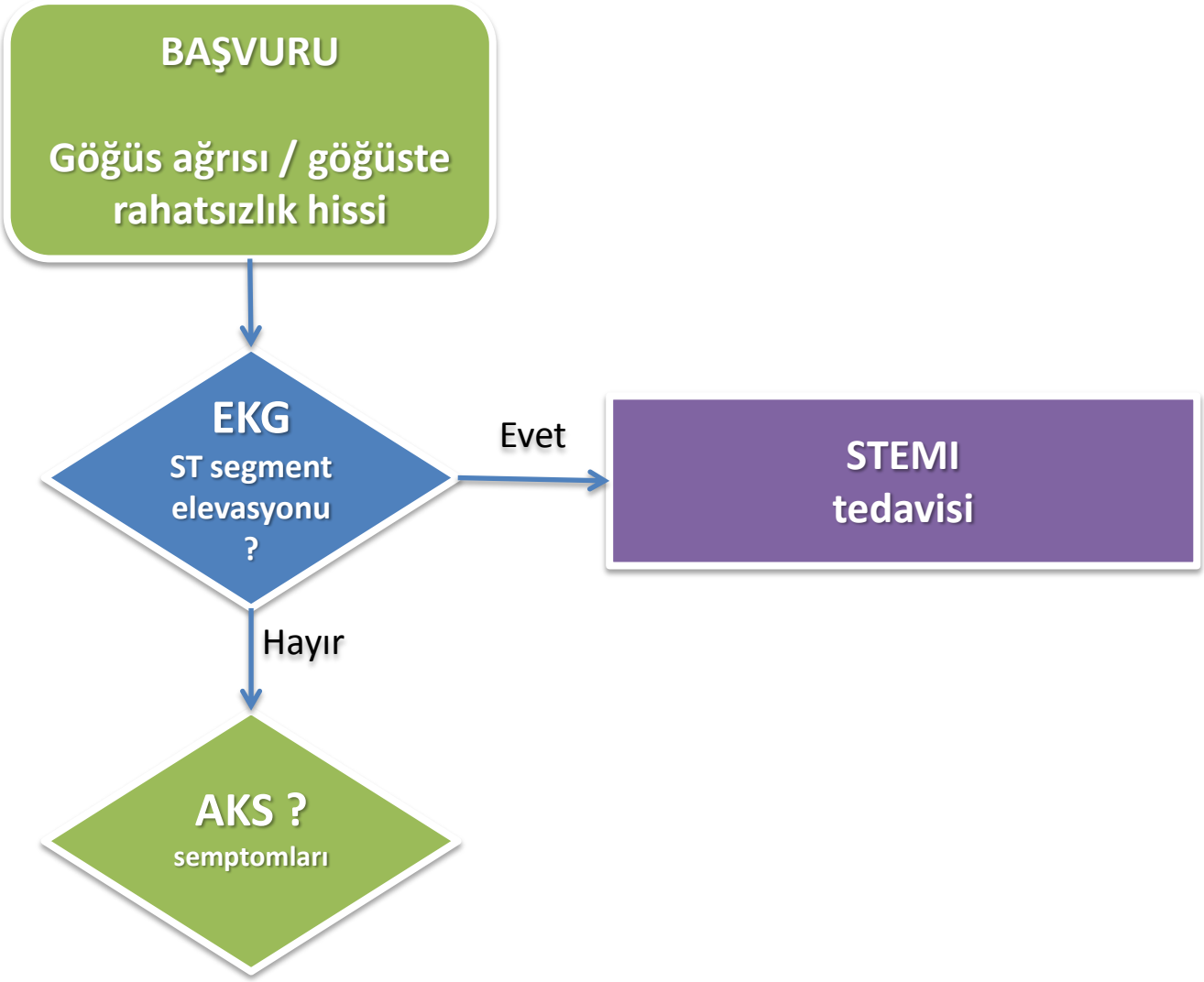
BAŞVURU
Göğüs ağrısı / göğüste rahatsızlık hissi
EKG
ST segment elevasyonu ?
Evet
STEMI tedavisi
Hayır
AKS ?
semptomları

Cardiac	Pulmonary	Haematological	Vascular	Gastro-intestinal	Orthopaedic/ infectious
Myocarditis	Pulmonary embolism	Sickle cell crisis	Aortic dissection	Oesophageal spasm	Cervical discopathy
Pericarditis	Pulmonary infarction	Anaemia	Aortic aneurysm	Oesophagitis	Rib fracture
Cardiomyopathy	Pneumonia Pleuritis		Cerebrovascular disease	Peptic ulcer	Muscle injury/ inflammation
Valvular disease	Pneumothorax			Pancreatitis	Costochondritis
Tako-Tsubo cardiomyopathy				Cholecystitis	Herpes zoster
Cardiac trauma					

	İskemik LEHİNE	Non-İskemik LEHİNE
Ağrı tipi	Künt,sıkıştırıcı	keskin
Süresi	2 ile 5 dak, genellikle <15–20 dak	Saniyeler-saatler
Başlangıç şekli	Progresif	Ani
Lokalizasyonu	Substernal	Lateral göğüs duvarında,
Ortaya çıkış şekli	Genelde eforla	Solunumla değişir
Eşlik eden semptomlar	Var	Yok
Göğüs duvarı palpasyonunda	Ağrısız	Ağrılı, lokalize alan belirgindir

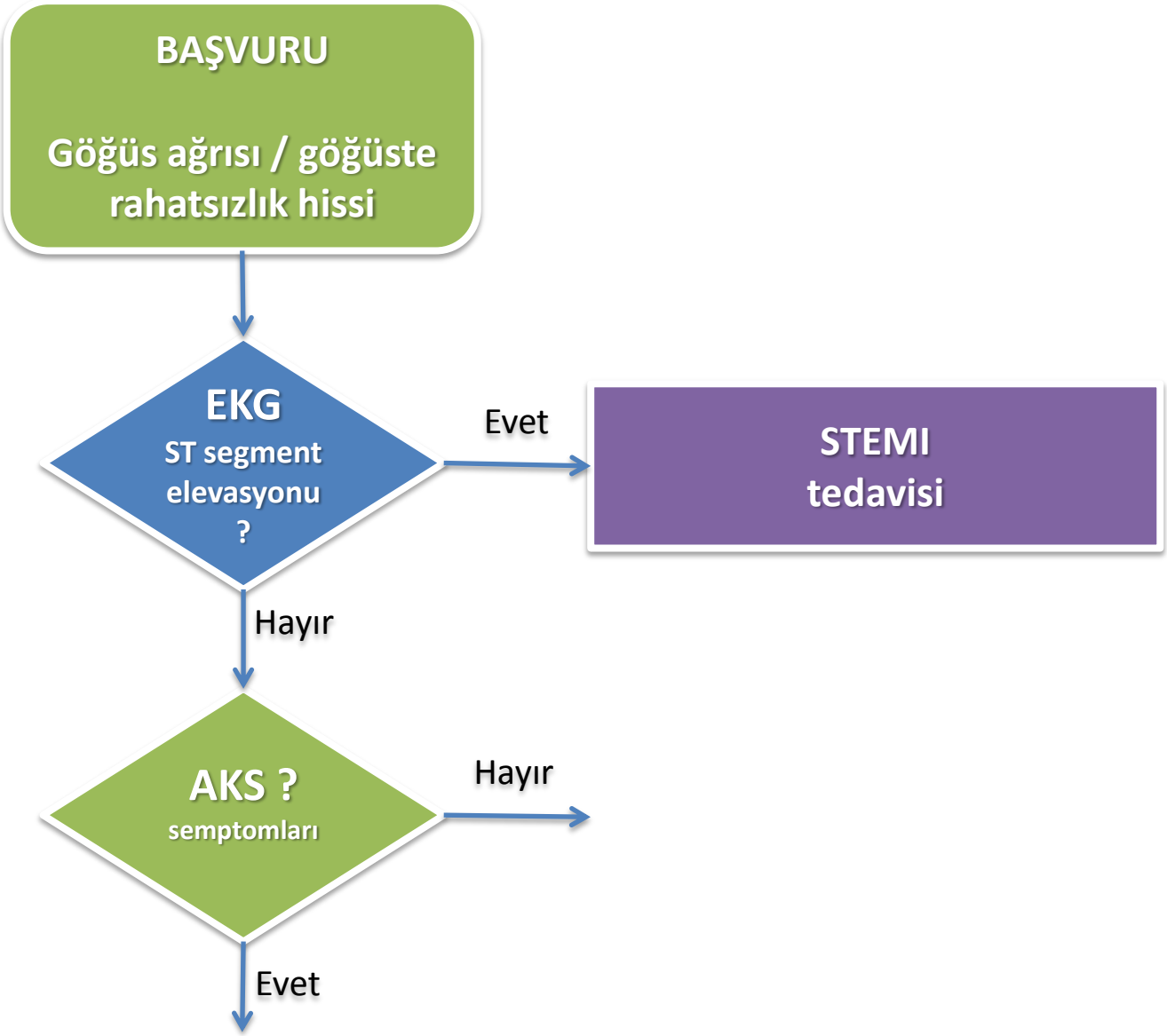
BAŞVURU
Göğüs ağrısı / göğüste rahatsızlık hissi
EKG
ST segment elevasyonu ?
Evet
STEMI tedavisi
Hayır
AKS ?
semptomları
Hayır
Evet

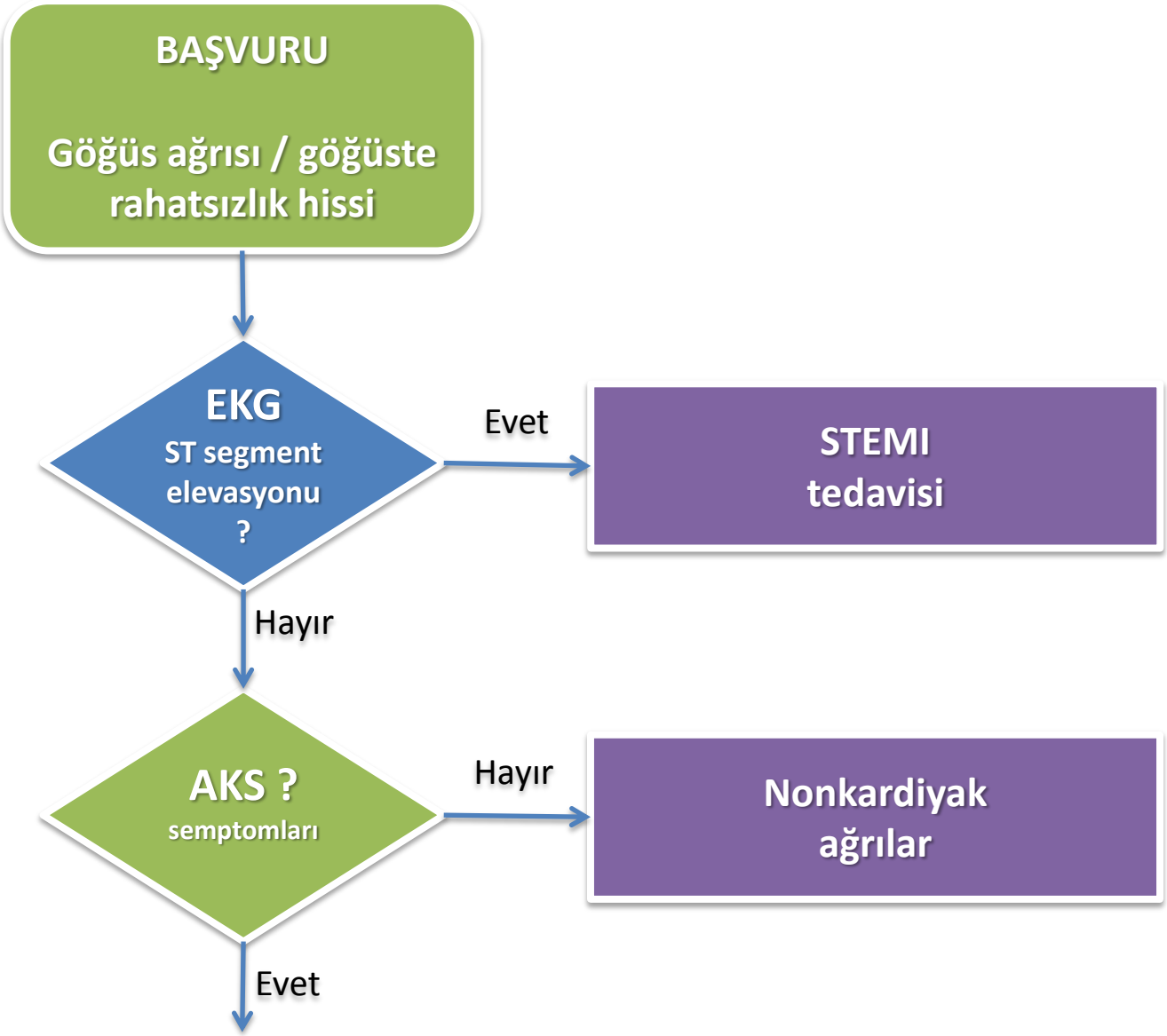
BAŞVURU
Göğüs ağrısı / göğüste rahatsızlık hissi
EKG
ST segment elevasyonu ?
Evet
STEMI tedavisi
Hayır
AKS ?
semptomları
Hayır
Nonkardiyak ağrılar
Evet

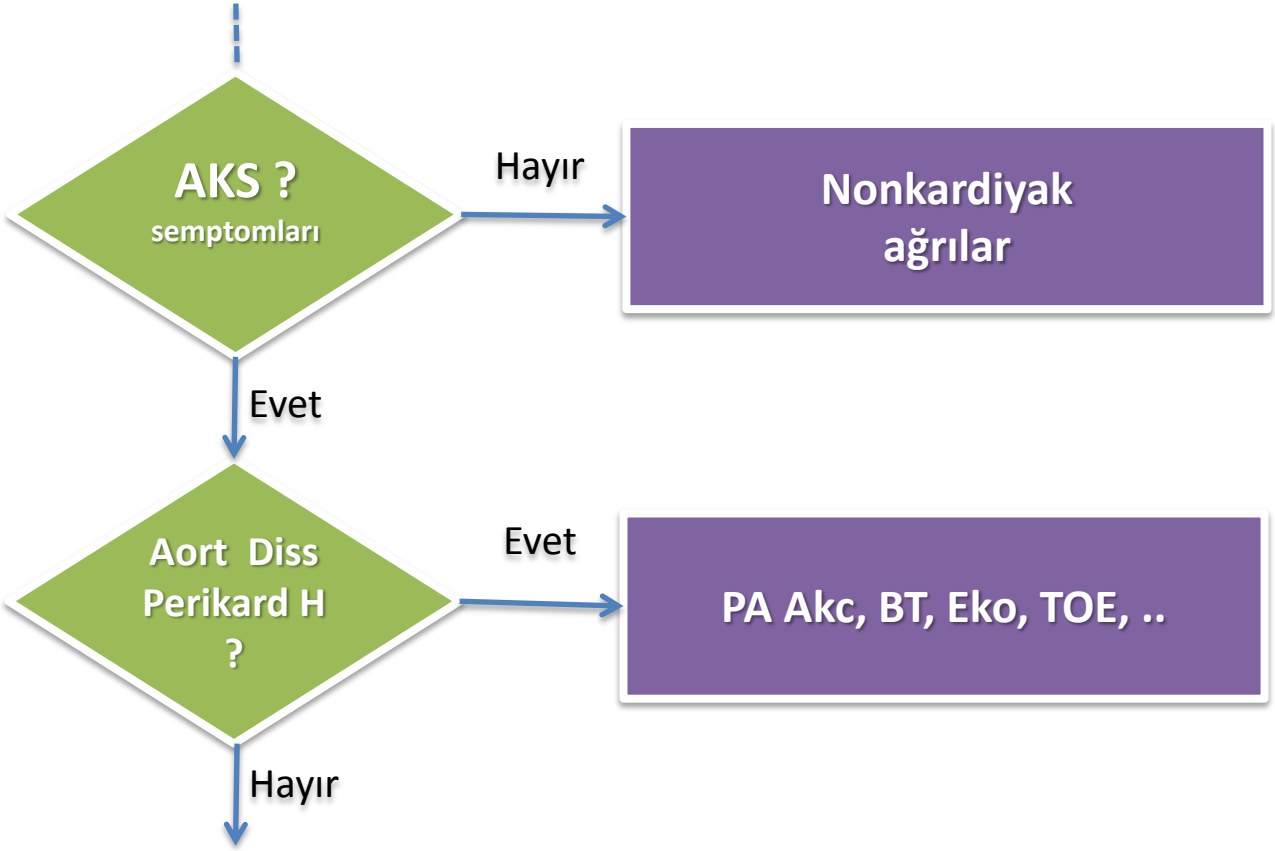
AKS ?
semptomları
Hayır
Nonkardiyak
ağrılar
Evet
Aort Diss
Perikard H
?
Evet
PA Akc, BT, Eko, TOE, ..
Hayır

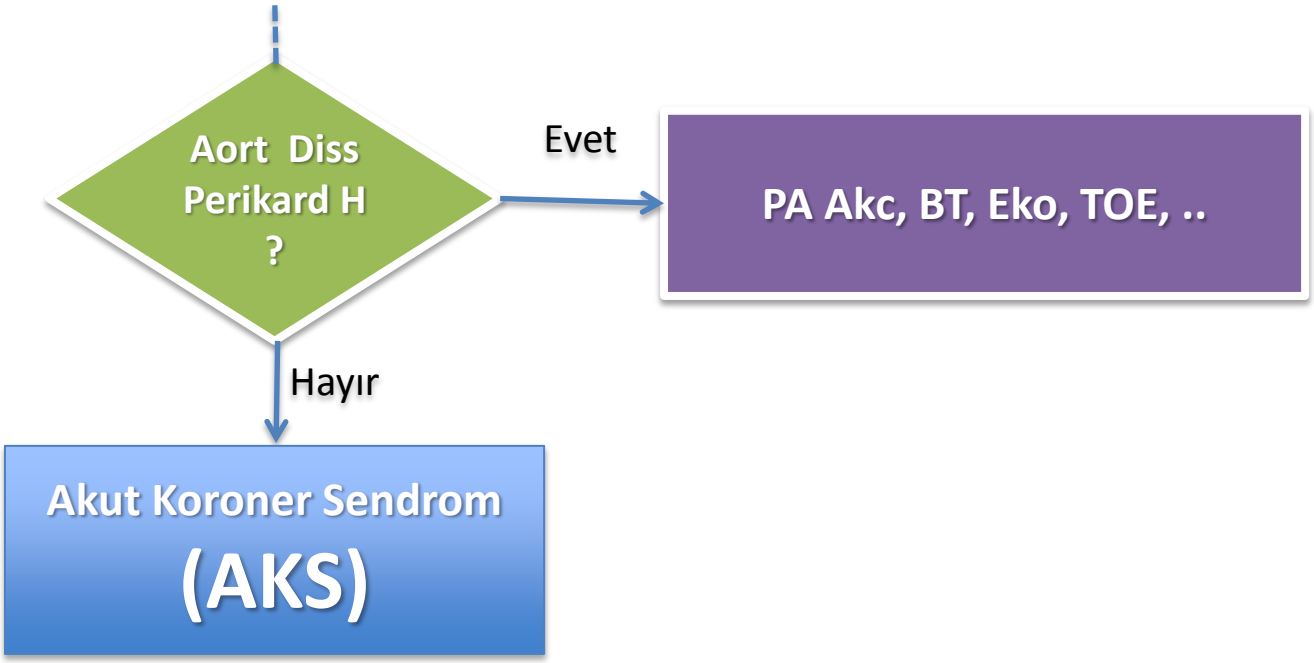
Aort Diss
Perikard H
?
Evet
PA Akc, BT, Eko, TOE, ..
Hayır
Akut Koroner Sendrom
(AKS)

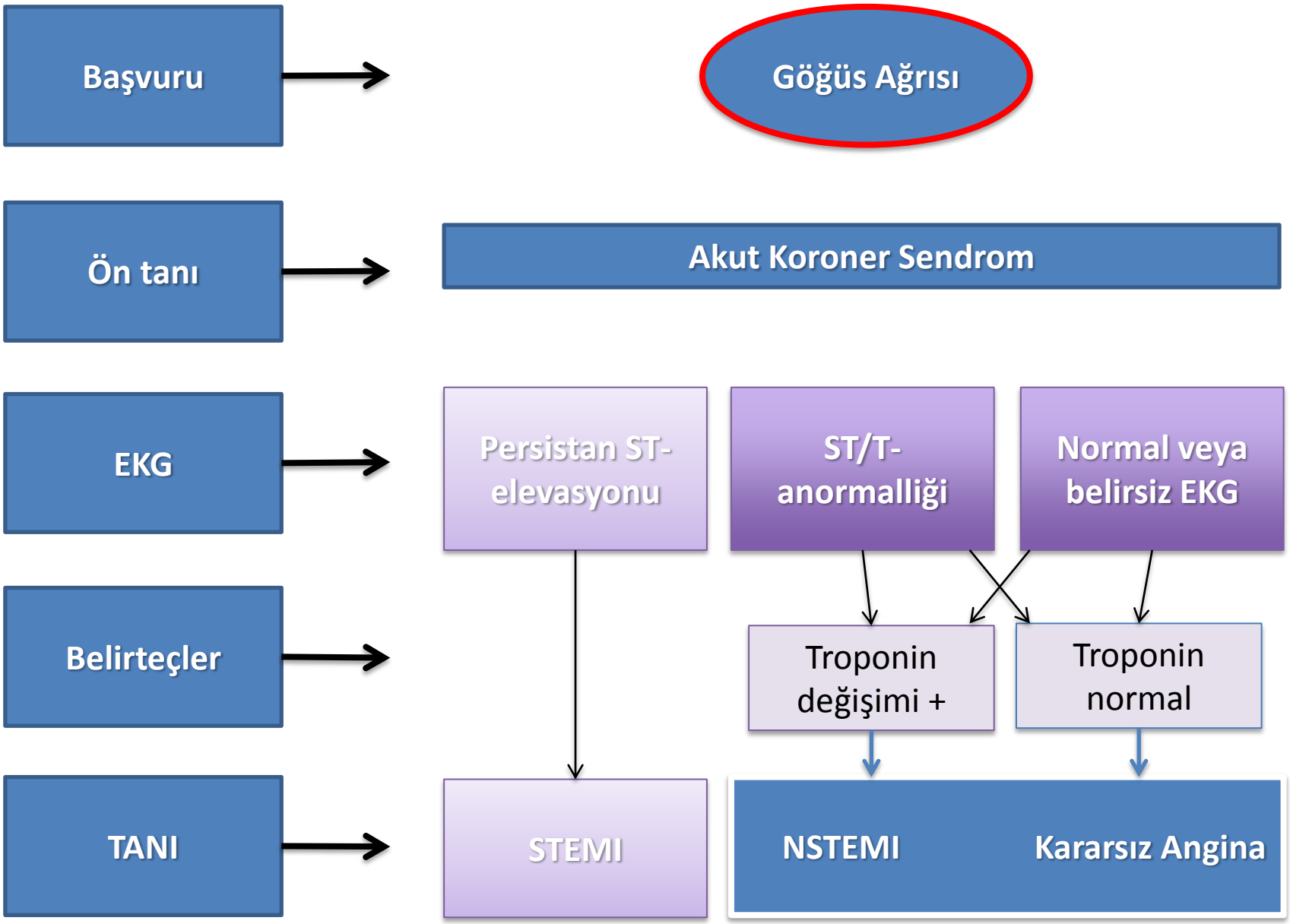

European Heart Journal (2011) **32**, 2999–3054

Patofizyoloji - Klinik

TANI → STEMI

NSTEMI Kararsız Angina

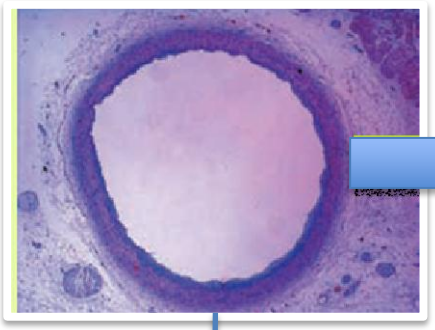

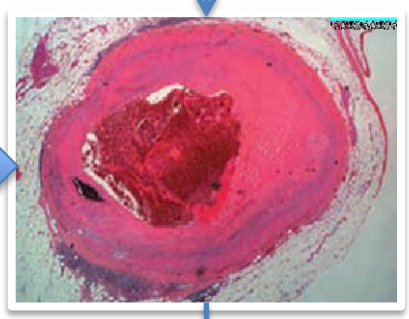

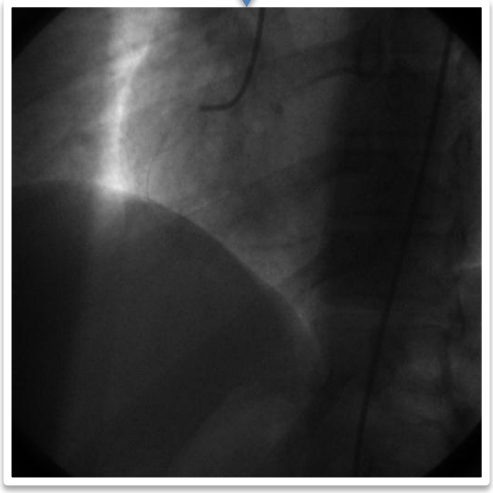

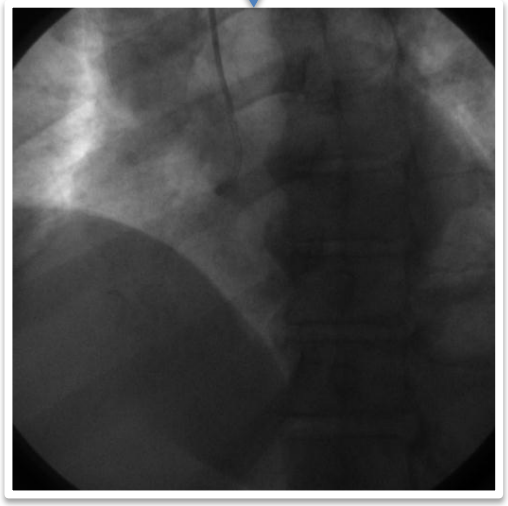

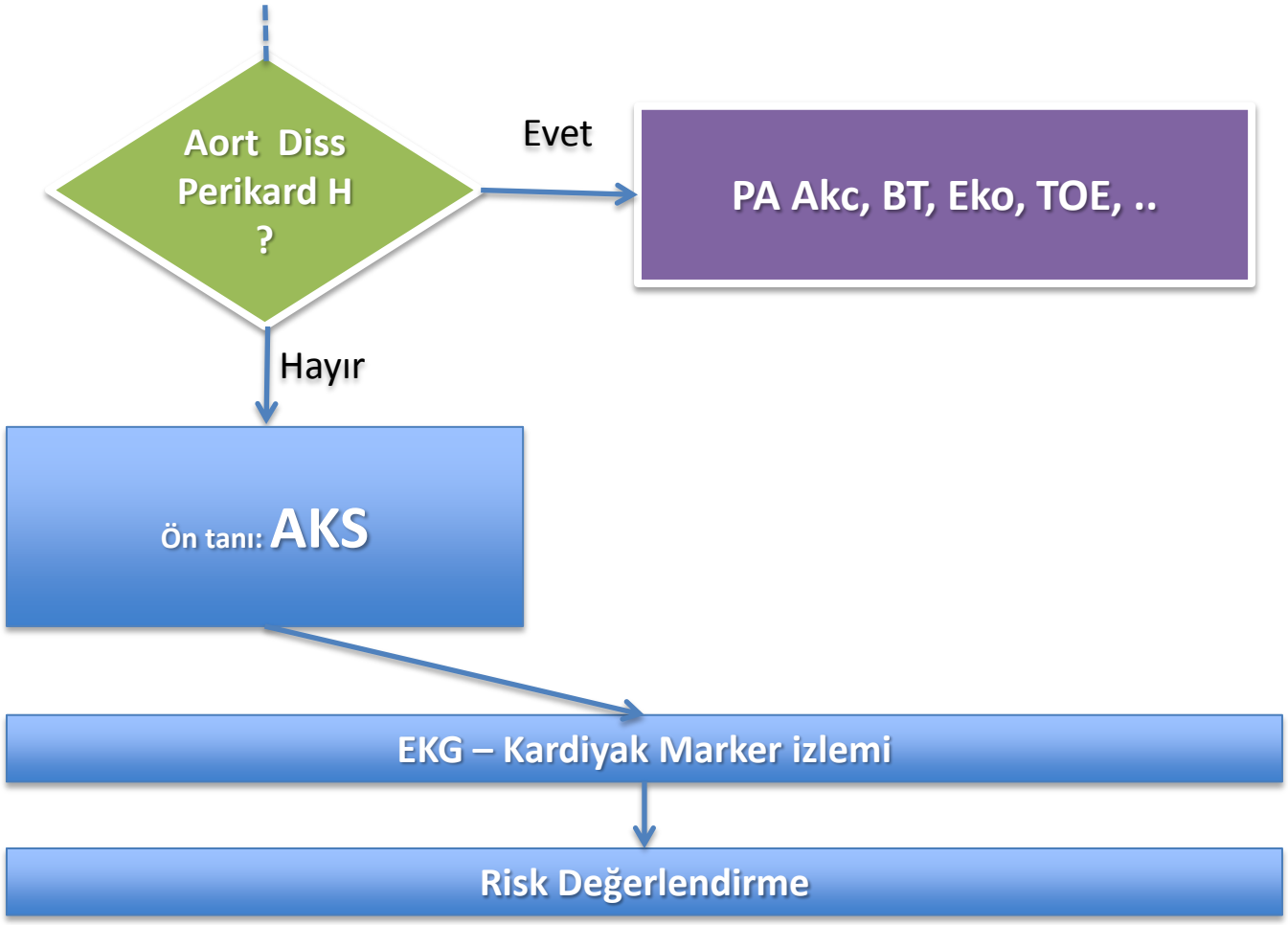
Aort Diss
Perikard H
?
Evet
PA Akc, BT, Eko, TOE, ..
Hayır
Ön tanı: AKS
EKG – Kardiyak Marker izlemi
Risk Değerlendirme

ST yükselmesi olmayan AKS

BOLUM 2

Mehmet beyin EKG'sinde anlamlı patoloji saptamayan Dr. Ali Uyanık, bekleyip kardiyak marker (belirleyici) sonuçlarını görmek istiyor. Yarım saat sonra çıkan biyokimyasal belirleyicilerin sonuçlarında:

Myoglobin: 32 ng/mL (N:<75ng/mL)

Troponin I:<0.05 ng/mL (N:<0.05ng/mL)

Kreatin kinaz (CK):89 IU/L (N:<195 IU/L, aktivite)

CK-MB: 2.1 ng/mL (N:<3.9ng/mL, kütle)

Dr. Ali bey, EKG ve belirleyicilerde patoloji saptamamasına rağmen, ağrısının tipik olusu nedeniyle, Mehmet beyin biraz daha hastanede kalmasını, bu süre içinde EKG takibini ve 6. saatteki belirleyici değerlerini görmek istiyor. Bunu kabul eden Mehmet beye 2 saatte bir EKG çekiliyor ve 6. saatte yeniden kanları alınıyor.

? Dr. Ali beyin, ilk değerleri normal saptanmışken,6. saatte neden yeniden aynı biyokimyasal belirleyicileri görmek istediğini tartışalım.

Sonraki slaytı alayım

ST yükselmesi olmayan **AKS**

↓

ST yükselmesi olmayan **MI**

BOLUM 3

- İzlemde EKG leri hep normal saptanan hastanın 6. saat kan değerleri:
  - Myoglobin: 189 ng/mL (N:<75ng/mL)
  - Troponin : 3.5 ng/mL (N:<0.05ng/mL)
  - Kreatin kinaz :320 IU/L (N:<195 IU/L, aktivite)
  - CK-MB: 8.9 ng/mL (N:<3.9ng/mL, kütle)

Dr. Ali bey bu sonuçlarla hastasına, küçük bir kalp krizi geçirmiş olduğunu belirtip hastaneye yatması gerektiğini belirtiyor. Mehmet bey ise, uzun süredir ağrısı olmadığı için yatışı kabul etmiyor, evinde istirahat edeceğini belirtip hastaneden çıkıyor.

- Evine giden Mehmet bey, dinlenmekte iken yeniden ağrısının başladığını hissediyor. Zaman kaybetmeden tekrar acil servise gidiyor. Acil servisteyken hala ağrısı olan Mehmet beyden hemen EKG alınıyor.

? Hastanın tanısını tartışalım

Sonraki bölümü alayım

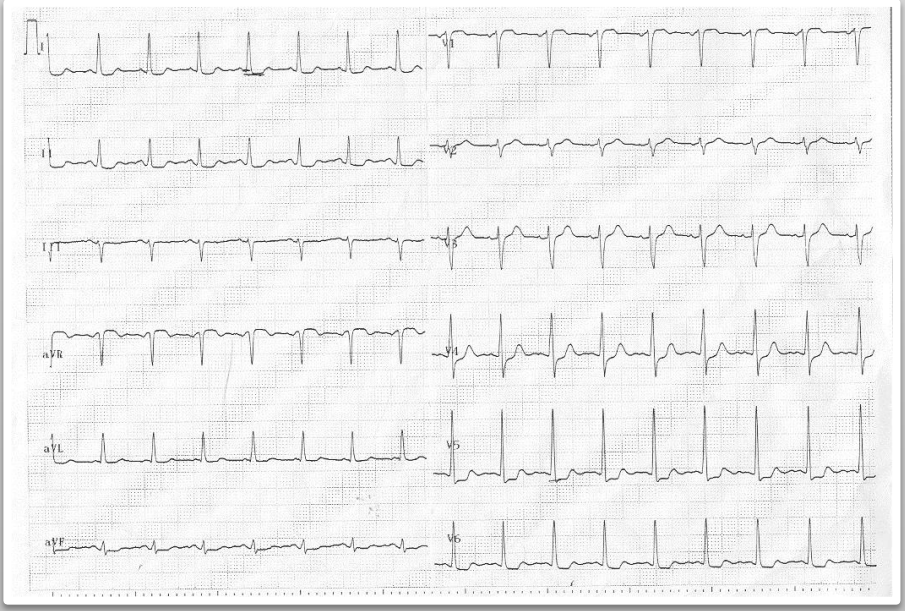

EKG

- Karakteristik EKG değişiklikleri:
  - Semptom ile eşzamanlı
    - ST segment depresyonu
    - Geçici ST segment elevasyonu
  - Semptomsuz dönemde
    - Değişikliklerin düzelmesi
    - T inversiyonu > 2mm

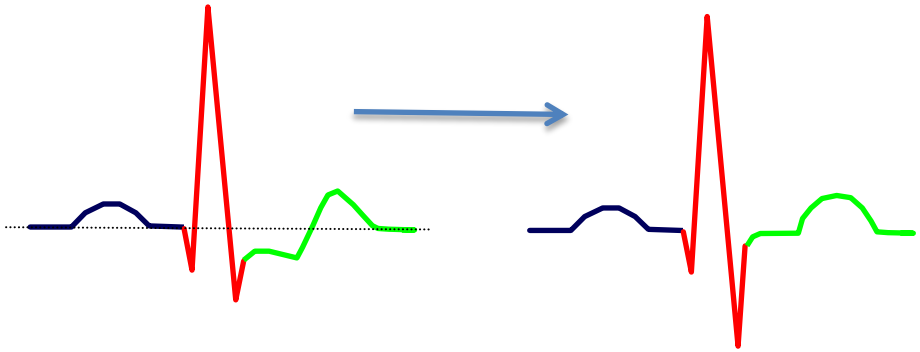

- Önceki dönemde çekişmiş EKG ler ile karşılaştırma.

- Normal EKG AKS yi ekarte ettirmez.

- Normal / nondiagnostik EKG varlığında
  - Semptom belirince
  - *Dakikalar / saatler* sonraEKG tekrarı ve karşılaştırma.

Kardiyak Belirteçler

Injury related to primary myocardial ischaemia
Plaque rupture Intraluminal coronary artery thrombus formation
Injury related to supply/demand imbalance of myocardial ischaemia
Tachy-/brady-arrhythmias Aortic dissection or severe aortic valve disease Hypertrophic cardiomyopathy Cardiogenic, hypovolaemic, or septic shock Severe respiratory failure Severe anaemia Hypertension with or without LVH Coronary spasm Coronary embolism or vasculitis Coronary endothelial dysfunction without significant CAD
Injury not related to myocardial ischaemia
Cardiac contusion, surgery, ablation, pacing, or defibrillator shocks Rhabdomyolysis with cardiac involvement Myocarditis Cardiotoxic agents, e.g. anthracyclines, herceptin
Multifactorial or indeterminate myocardial injury
Heart failure Stress (Takotsubo) cardiomyopathy Severe pulmonary embolism or pulmonary hypertension Sepsis and critically ill patients Renal failure Severe acute neurological diseases, e.g. stroke, subarachnoid haemorrhage Infiltrative diseases, e.g. amyloidosis, sarcoidosis Strenuous exercise

- Kardiyak troponinler (cTnI, cTnT).
- Semptom zamanına göre uygun ölçümler gerekir:
  - Uygun tanısal duyarlılık için semptom sonrası 8-10 saat gerekebilir.
  - HsTn: Normal troponine göre çok daha düşük miktar artışları saptayabilir, 3 saat içinde yeterli tanısal duyarlılık sağlanır..
- Testlerin nonkoroner / nonkardiyak artışlar gösterebileceğini bilerek uygun kişide istenmesi gerekir.

Risk Değerlendirilmesi

- Yatırılacak ya da taburcu edilip tetkike yönlendirilecek hastaların seçiminde,
- Yatırılacak yerin seçiminde,
- Hastaya uygulanacak tedavinin seçiminde faydalı.

TIMI Risk Skoru
GRACE Risk Skoru
….

Tedavi

ST yükselmesi olmayan **MI**

Medikal

- Antiiskemik
  - Beta bloker
  - Nitrat
- Antiagregan
  - Aspirin
  - Klopidogrel
- Antikoagülan
  - UFH
  - LMWH

Girişimsel

-PKG

-Cerrahi

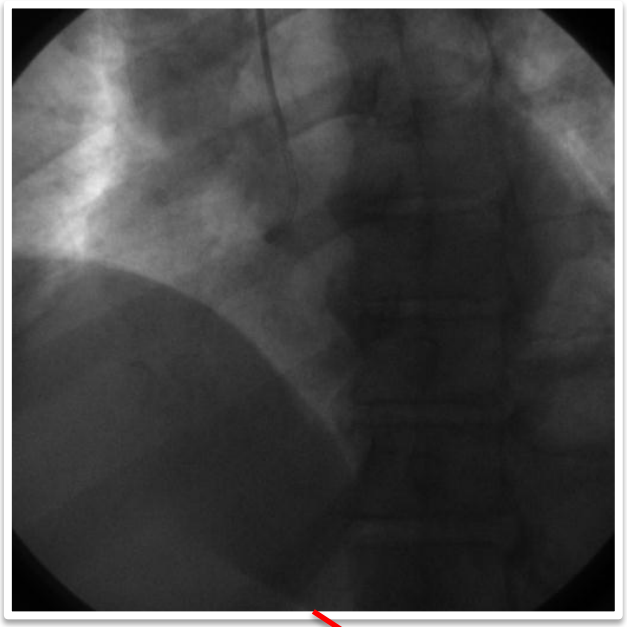

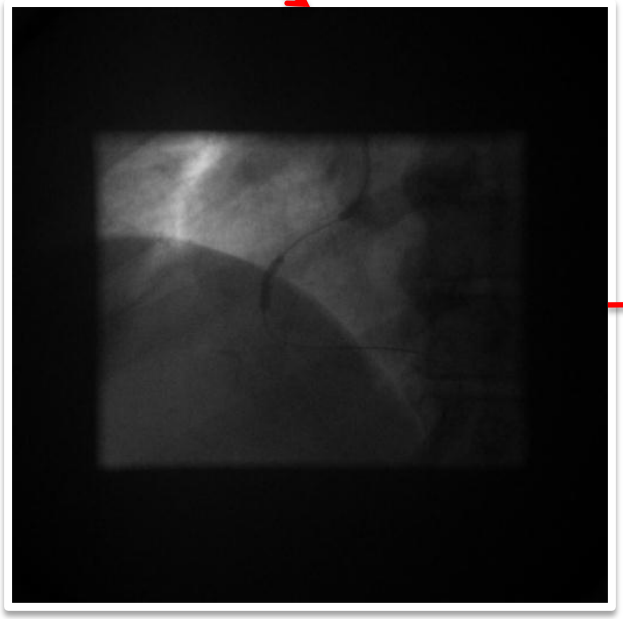

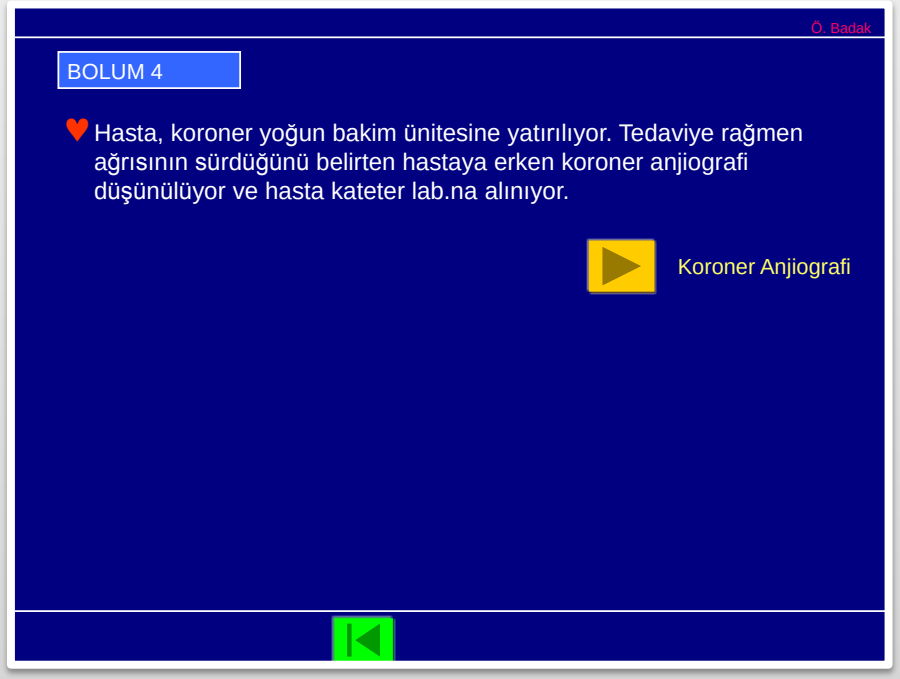
Ö. Badak
BOLUM 4
Hasta, koroner yoğun bakim ünitesine yatırılıyor. Tedaviye rağmen ağrısının sürdüğünü belirten hastaya erken koroner anjiografi düşünülüyor ve hasta kateter lab.na alınıyor.
Koroner Anjiografi

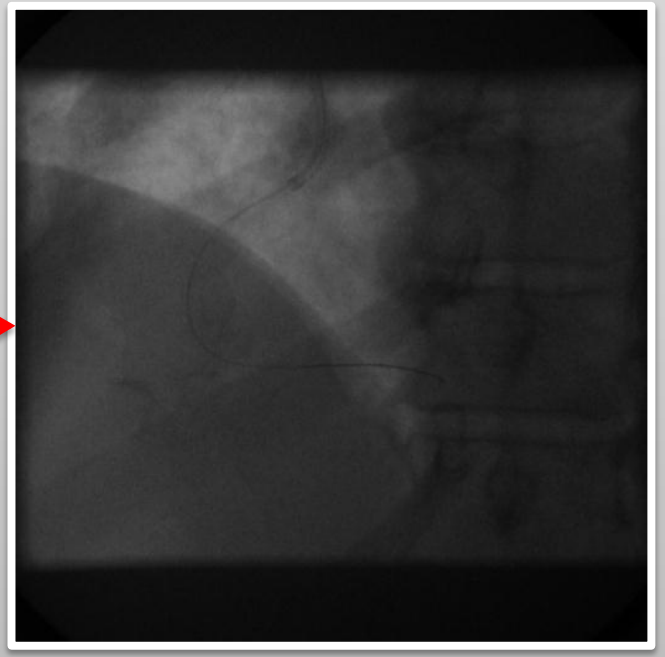

Sonuç

- Akut koroner sendromlu hastalar, klinik, laboratuvar ve prognostik olarak oldukça heterojen dağılım gösterirler.
- Acil serviste kardiyak hastalar ve riskli hastalar saptanıp tedavi başlangıcı ve hızlı devir gerçekleştirilebilmelidir.
- Uygun bir kullanımla EKG ve cTn testleri en önemli yardımcılarımızdır.

Teşekkürler…

	İskemik LEHİNE	Non-İskemik LEHİNE
Ağrı tipi	Künt,sıkıştırıcı	keskin
Süresi	2 ile 5 dak, genellikle <15–20 dak	Saniyeler-saatler
Başlangıç şekli	Progresif	Ani
Lokalizasyonu	Substernal	Lateral göğüs duvarında,
Ortaya çıkış şekli	Genelde eforla	Solunumla değişir
Eşlik eden semptomlar	Var	Yok
Göğüs duvarı palpasyonunda	Ağrısız	Ağrılı, lokalize alan belirgindir

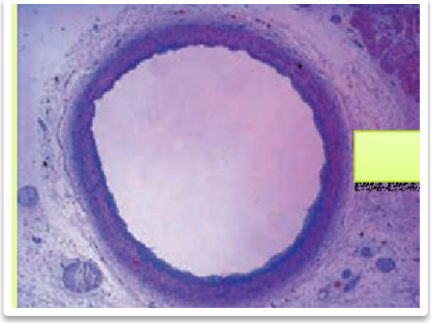

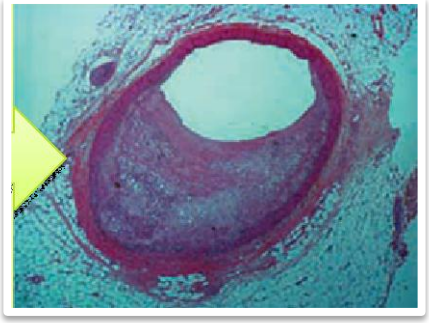

İnf MI EKG

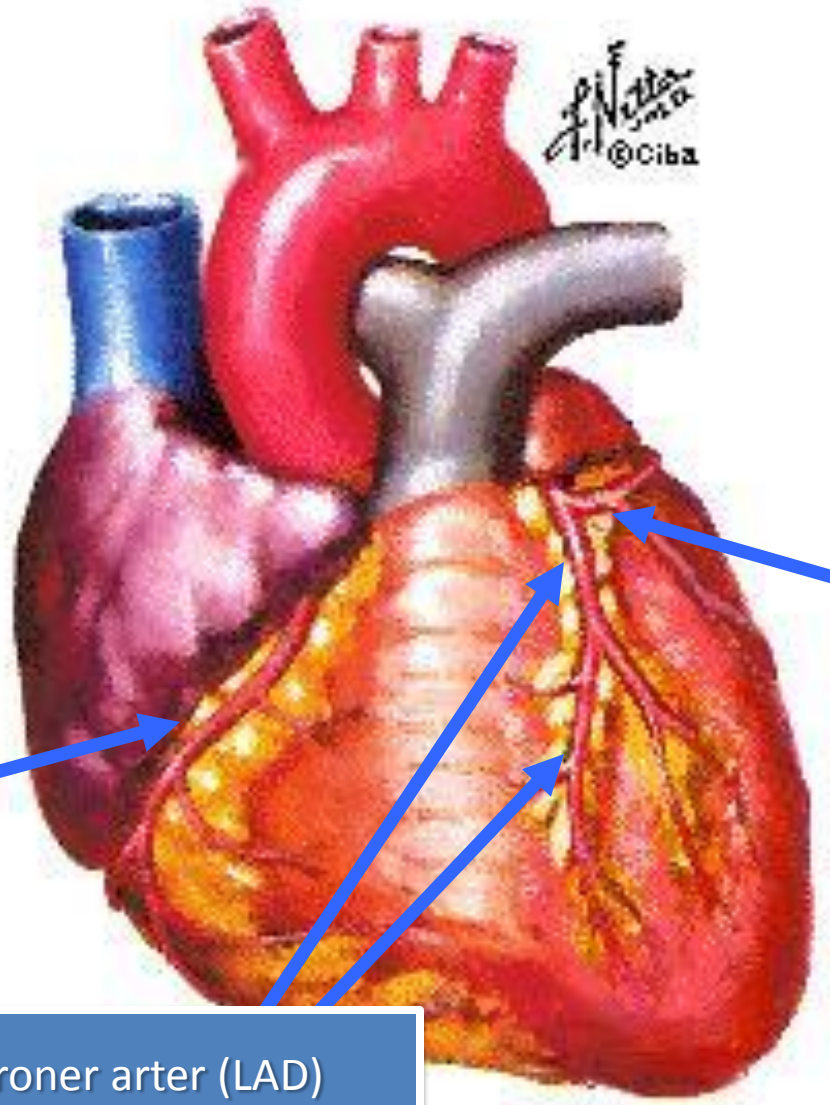

Sağ koroner Arter (RCA)

Sol ön inen koroner arter (LAD)

Sol sirkumfleks Arter (LCx)

Kardiyak Belirteçler

Injury related to primary myocardial ischaemia
Plaque rupture Intraluminal coronary artery thrombus formation
Injury related to supply/demand imbalance of myocardial ischaemia
Tachy-/brady-arrhythmias Aortic dissection or severe aortic valve disease Hypertrophic cardiomyopathy Cardiogenic, hypovolaemic, or septic shock Severe respiratory failure Severe anaemia Hypertension with or without LVH Coronary spasm Coronary embolism or vasculitis Coronary endothelial dysfunction without significant CAD
Injury not related to myocardial ischaemia
Cardiac contusion, surgery, ablation, pacing, or defibrillator shocks Rhabdomyolysis with cardiac involvement Myocarditis Cardiotoxic agents, e.g. anthracyclines, herceptin
Multifactorial or indeterminate myocardial injury
Heart failure Stress (Takotsubo) cardiomyopathy Severe pulmonary embolism or pulmonary hypertension Sepsis and critically ill patients Renal failure Severe acute neurological diseases, e.g. stroke, subarachnoid haemorrhage Infiltrative diseases, e.g. amyloidosis, sarcoidosis Strenuous exercise

- Kardiyak troponinler (cTnI, cTnT).
- Semptom zamanına göre uygun ölçümler gerekir:
  - Uygun tanısal duyarlılık için semptom sonrası 8-10 saat gerekebilir.
  - HsTn: Normal troponine göre çok daha düşük miktar artışları saptayabilir, 3 saat içinde yeterli tanısal duyarlılık sağlanır..
- Testlerin nonkoroner / nonkardiyak artışlar gösterebileceğini bilerek uygun kişide istenmesi gerekir.

ST yükselmesi olmayan AKS

OLGU

Bay Mehmet Cin, 65y

BOLUM 1

Dr. Ali Uyanık, Mehmet beyden anamnez aldığında, yakınmasının akut koroner sendrom için tipik olduğunu düşünüp hemen EKG çekiyor ve kardiyak belirleyicileri görmek üzere kan gönderiyor.

? Hastanın EKG sini değerlendirelim. Klinik ve EKG ile birlikte tanı yaklaşımınız nasıl olurdu?
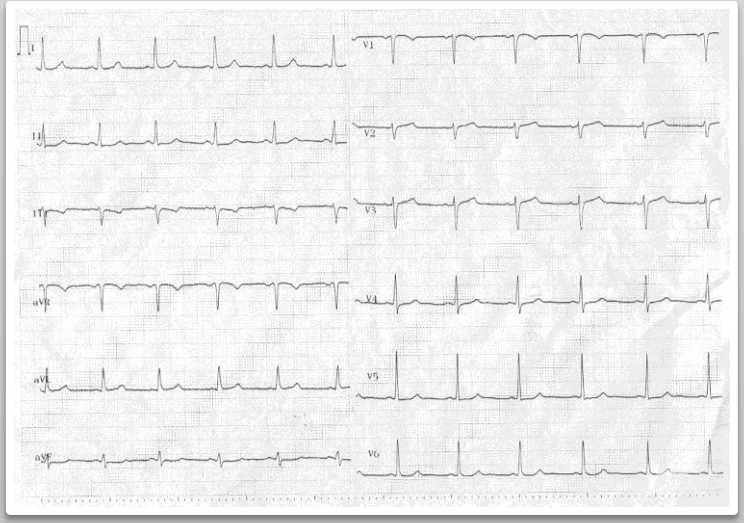
Sonraki bölümü alayım