ORTOPEDİK ACİLLER

Dr. Ali ihsan KİLCİ

Amaçlar

- Acil ortopedik yaralanmalar
- Sık görülen ortopedik yaralanmalar
- Atel teknikleri

- **Gerçek Ortopedik Aciller**
- 1. Açık kırık ya da eklem yaralanması
- 2. Kompartman sendromu
- 3. Vasküler yaralanma
- 4. Çıkıklar
- 5. Septik Artrit

Gerçek Acil Durumlar

- • **1. Açık kırık ya da eklem**
- - IV antibiyotikler, analjezi, irrigasyon
- - Acil cerrahi müdahale gerektirir
- • **2. Kompartman sendromu**
- - Daha çok bacağın alt kısmında
- - 45 mmHg üzerindeki basınç perfüzyonu durdurur
- - Acilen fasyotomi yapılması gerekir

KAYSERİ EĞİTİM VE ARAŞTIRMA HASTANESİ ACİL TIP
KAYSERİ ACİL GÜNLERİ 2017

- • **3. Vasküler yaralanma**
- - Acil revaskülarizasyon gerektirir
- • **4. Çıkık**
- - Hemen yerine yerleştirilmesi gereklidir

- **5. Septik Artrit**
- • Tanımlama
- - Eklem enfeksiyonu
- - Gerçek bir ortopedik acildir (%8-27)
- • Tanı
- - Şiş ve ağrılı eklem, eklem hareket kısıtlılığı (%50 diz)
- - %80 Gr (+) aerob (staf/strep)
- - Lökositoz ve sedimentasyon yüksekliği
  – Kesin tanı: Artrosentez (>50,000 WBC)
- • Tedavi
- - Cerrahi debridman + İV antibiyotik

Genel Ortopedik Kurallar

- 1. Her zaman dolaşım, duyu ve motor fonksiyonları kontrol ediniz.
- • Kol:
- • Radial ve ulnar nabzı kontrol ediniz
- • Median, radial ve ulnar sinirler
- • Bacak:
- • Dorsalis pedis nabzını kontrol ediniz
- • Tibial, derin ve yüzeyel peroneal sinirler

- **2. Bir kırıktan şüpheleniyorsanız ama x-ray negatif ise, siz yine de kırık gibi tedavi ediniz**. Kallus oluşup oluşmadığını görmek için 10 gün içinde x-ray'i tekrarlayınız.
- **3. Eklemi yaralanma bölgesinin altından ve üstünden askıya alınız.**

Omuz

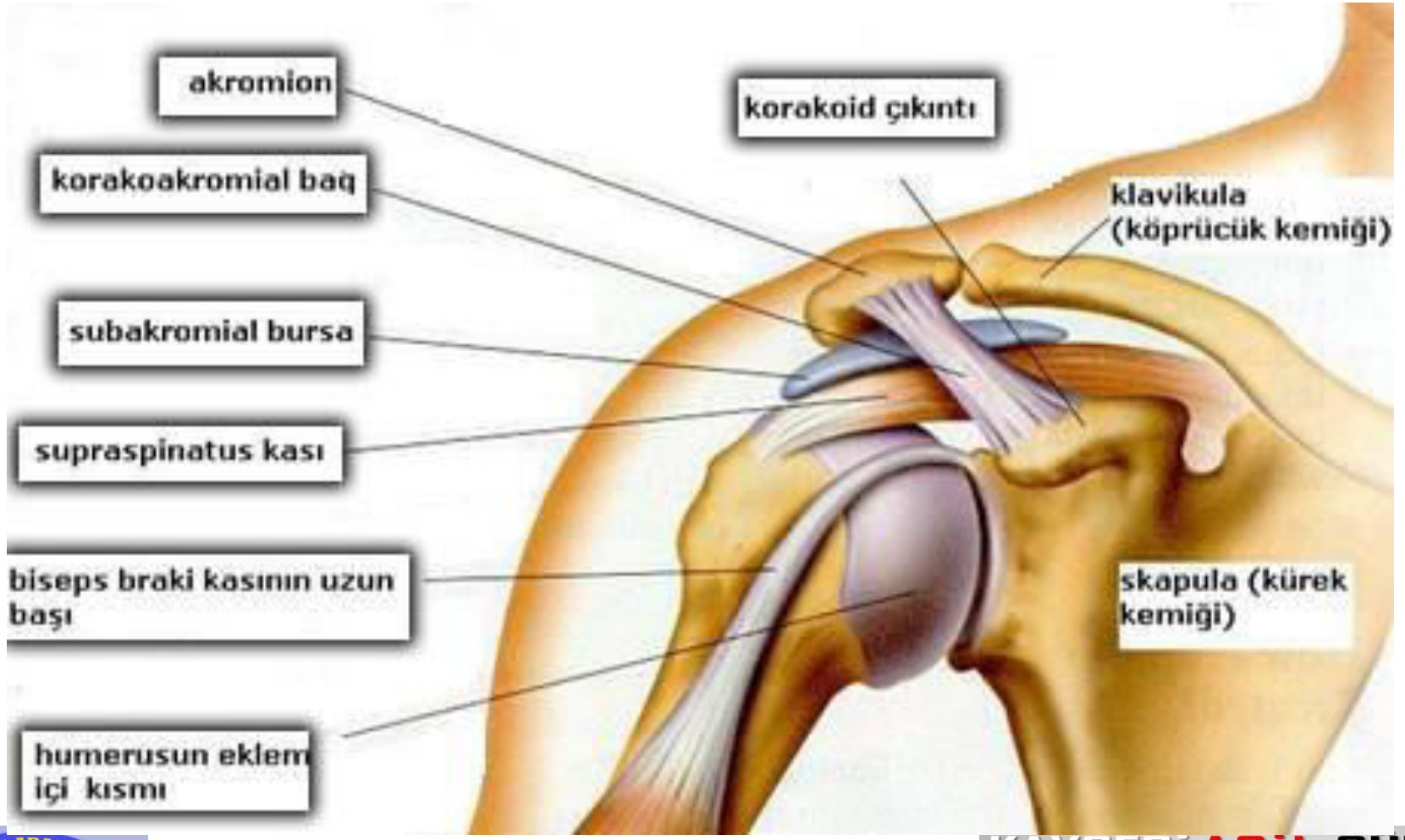

KAYSERİ EĞİTİM VE ARAŞTIRMA HASTANESİ
ACİL TIP
KAYSERİ ACİL GÜNLERİ
2017

- **Akromiyoklaviküler Yaralanma**
- Direkt travma
- • Minör olanlar x-ray’de izlenmez
- • Dokunmaya karşı hassasiyetle tanı konur
- • Askıya alın
- – Ortopedi polk kontrol

KAYSERİ EĞİTİM VE ARAŞTIRMA HASTANESİ ACİL TIP
KAYSERİ ACİL GÜNLERİ 2017

Anterior-Posterior (AP)

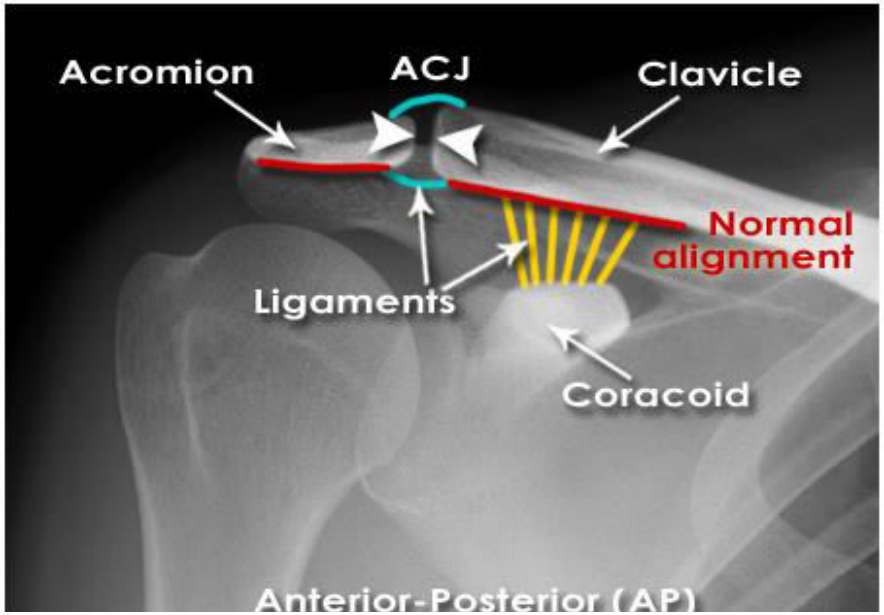
Acromion
ACJ
Clavicle
Normal alignment
Ligaments
Coracoid
Anterior-Posterior (AP)

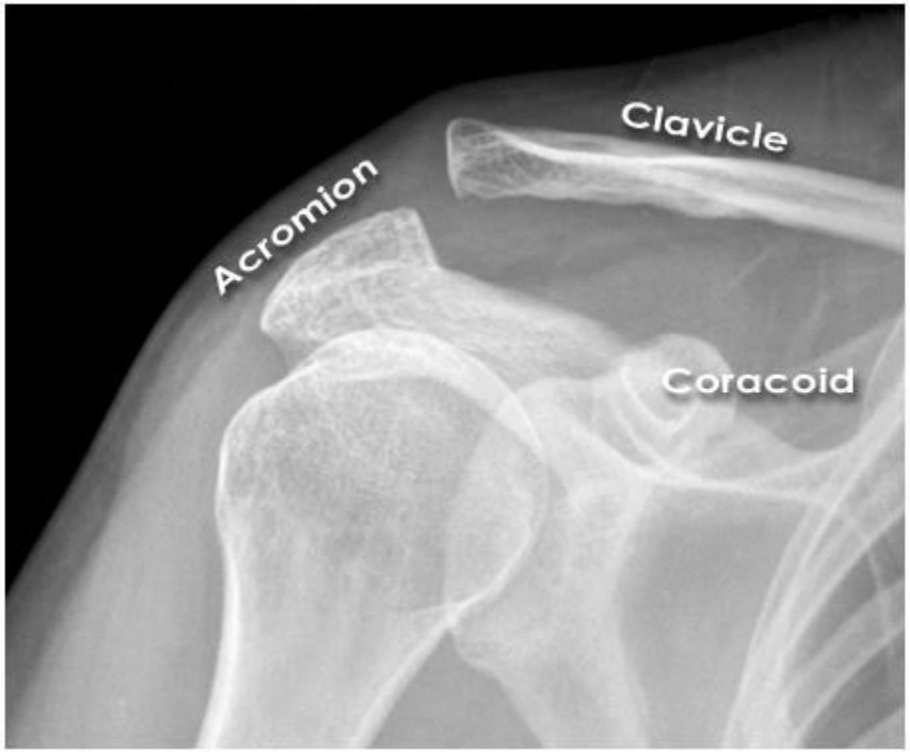
Clavicle
Acromion
Coracoid

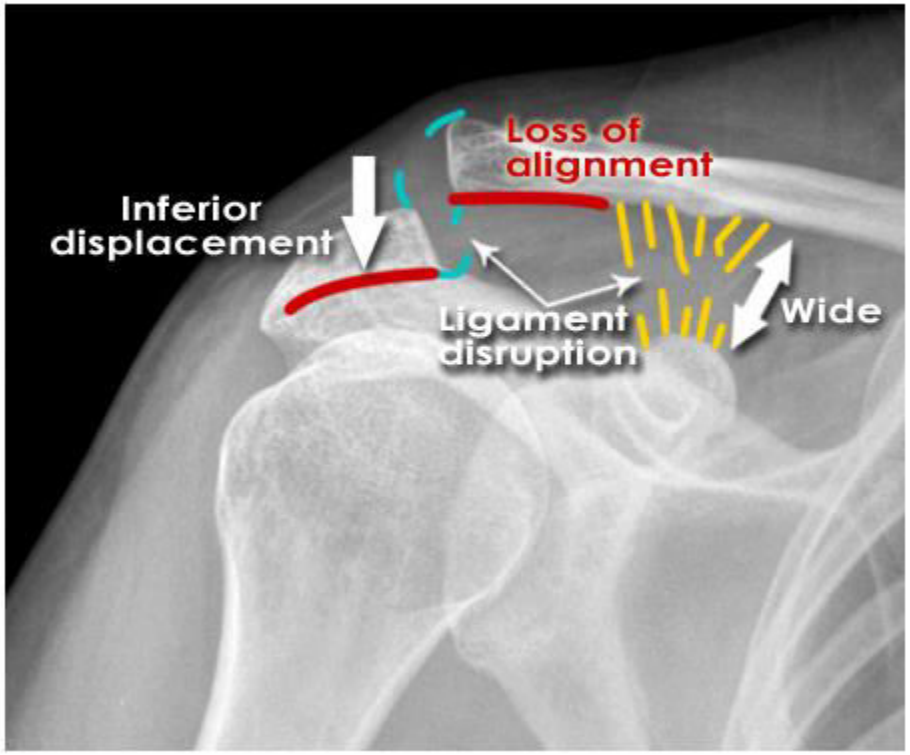
Loss of alignment
Inferior displacement
Ligament disruption
Wide

Ön Omuz çıkığı

- Tüm omuz çıkıklarının %90'dan fazlası
- • Sulkus elle palpe edilebilir
- • Komplikasyonlar
- - Eklem laksisitesi—yeniden çıkabilir
- - Aksiller sinir hasarı (ÖNEMLİ)
- • Deltoid kasın uyarılara verdiği yanıtı test ediniz
- • Omuzun duyu durumunu test ediniz

- Redüksiyon bir çok teknikle yapılabilir
- • Genellikle:
- - Hastanın gevşemesi anahtar olgudur
- - Sedasyon yapılması gerekebilir
- - Ekleme anestezik enjekte edilmesi yeterli olabilir
- - Redüksiyon sonrasında sinirler ve nabız kontrol
- edilmelidir.
- - Redüksiyon sonrasında omuz sabitlenmelidir

Arka omuz çıkığı

- • Sık değildir
- • Epilepsi nöbetleri ya da
  elektrik şoku nedeni ile oluşur
- • Gözden kaçması kolaydır,
  yarısı başlangıçta fark edilmemektedir
- • Şunlara bakınız:
- - 1. Geniş eklem boşluğu
- - 2. “Ampul işareti”: Kemiğin baş kısmı ampul gibi
  görünür
- Çıkığı görmek için sıklıkla Aksiller ya da Skapular Y görüntüsü Y grafisi isteyin) almak gerekir

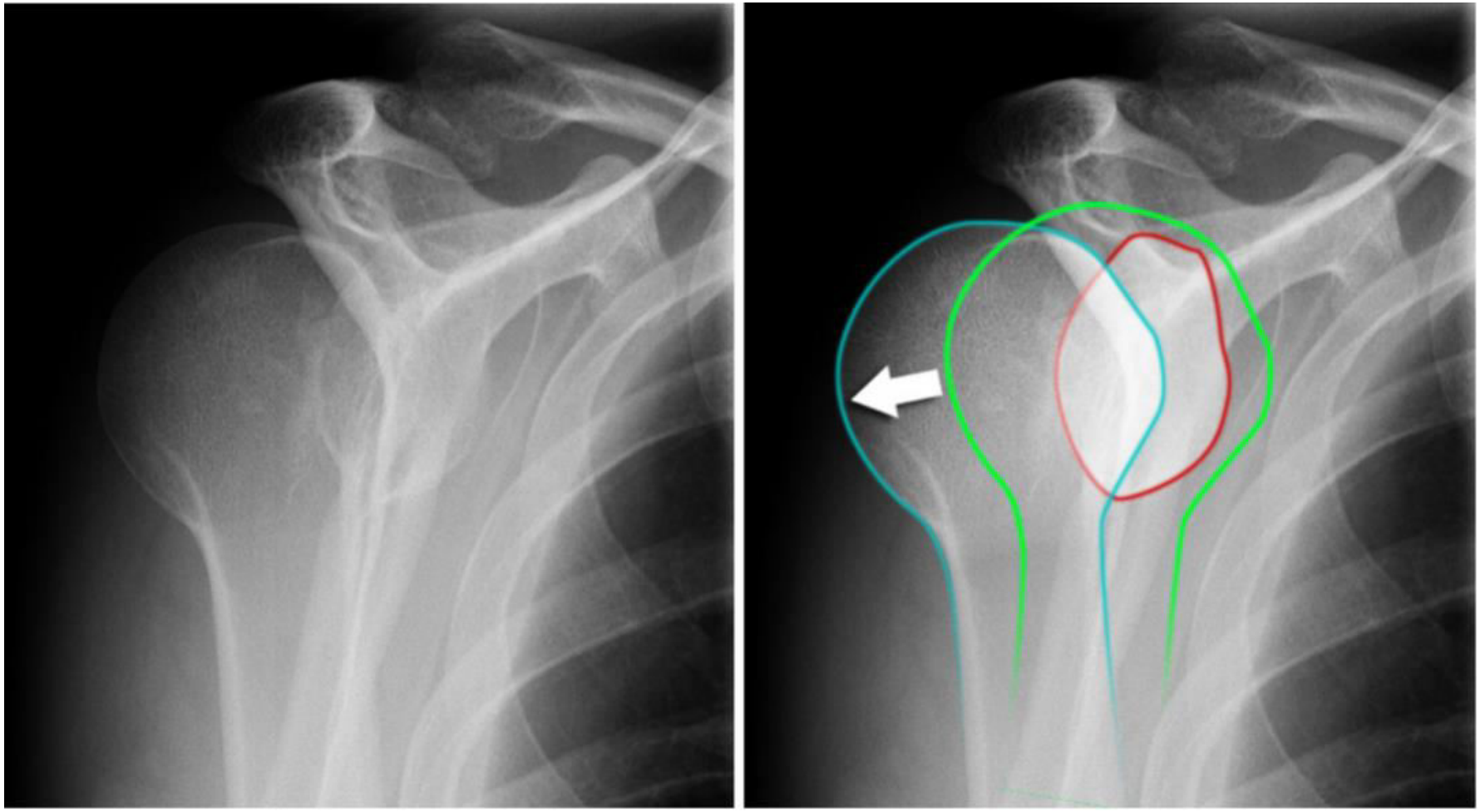

Humerus başı (mavi hat), glenoid (kırmızı hat) üzerinde değildir.

Yeşil hat: Humerus başının normalde olması gereken pozisyonu göstermektedir.

KAYSERİ EĞİTİM VE ARAŞTIRMA HASTANESİ ACİL TIP

KAYSERİ ACİL GÜNLERİ 2017

Humerus Kırığı

- • Radial sinir humerusu çevreden sarar
- - Sıklıkla yaralanır
- - Duyu muayenesi ve Düşük el ?
- • Sabitleme: sıkıca gövdeye bandajlanır

Suprakondiler Kırık

- Daha çok çocukluk yaralanması
- Güç algılanabilir
- Tanı konmazsa sıklıkla kalıcı sakatlığa yol açar
- **Brakial artere hasar verebilir (%10-20)**
- - İskemik nekroz ve ön kolun kontraktürü ile sonlanabilir
- • **Median sinire zarar verebilir**
- - Başparmak pozisyonunu kontrol ediniz
- - İşaret parmağının his algılamasını kontrol ediniz
- • Sabitleme: Üst uzun kol atel
- Deplase kırıklar acil cerrahi gerektirir.

Yağ Yastıkçığı Bulgusu

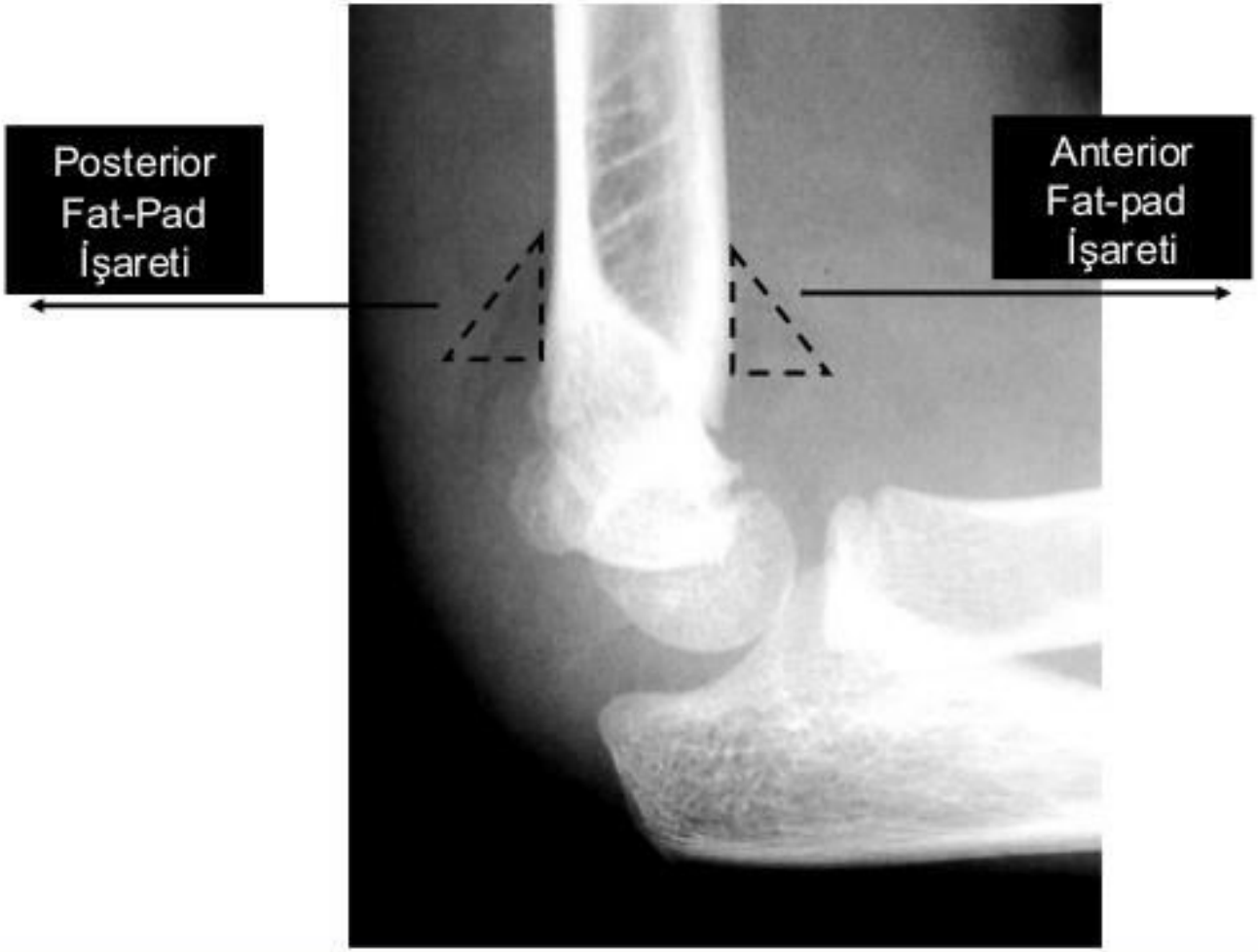

KAYSERİ EĞİTİM VE ARAŞTIRMA HASTANESİ
ACİL TIP
KAYSERİ ACİL GÜNLERİ
2017

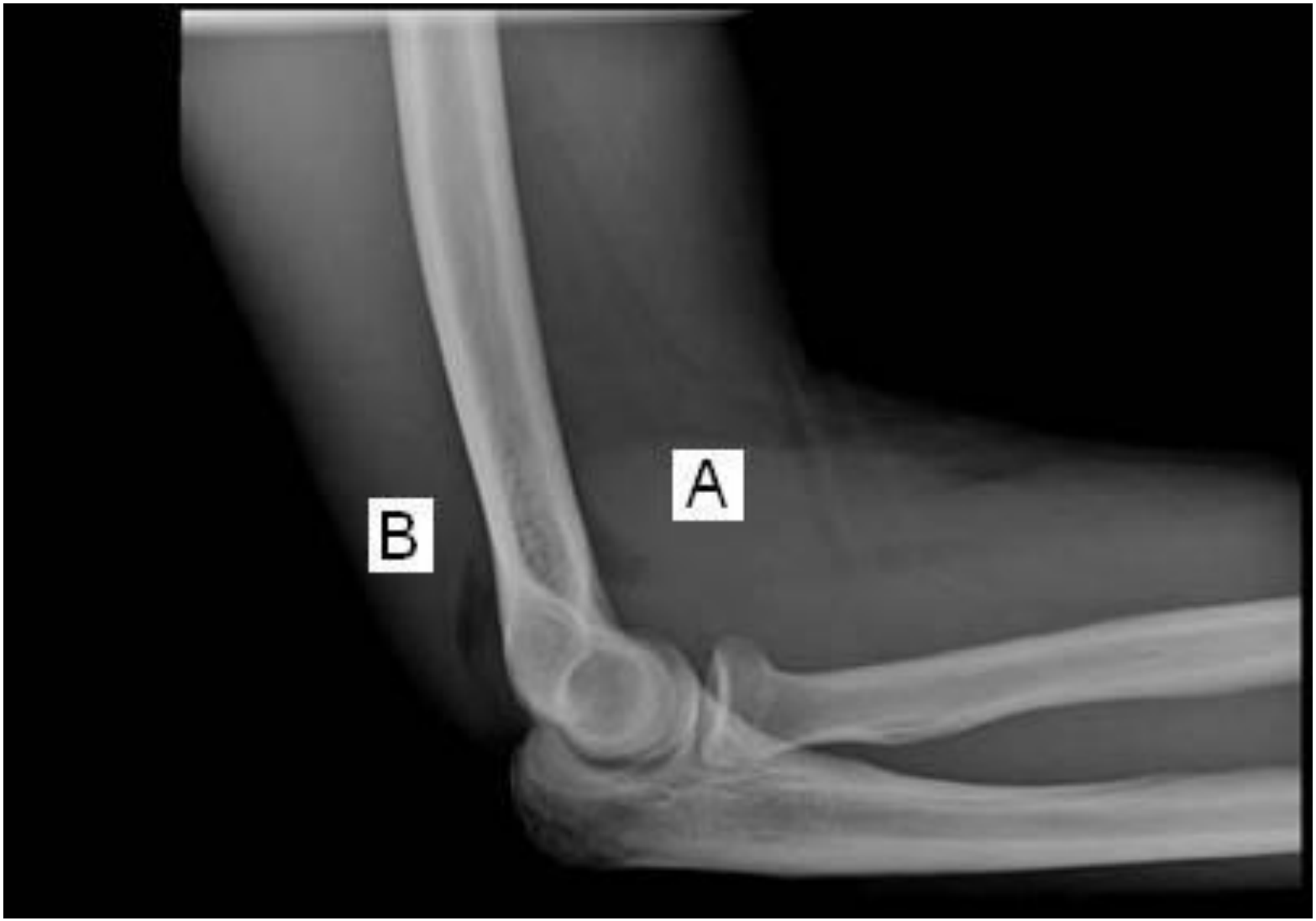

KAYSERİ EĞİTİM VE ARAŞTIRMA HASTANESİ
ACİL TIP

KAYSERİ ACİL GÜNLERİ
2017

Ön Humeral Hat Bulgusu

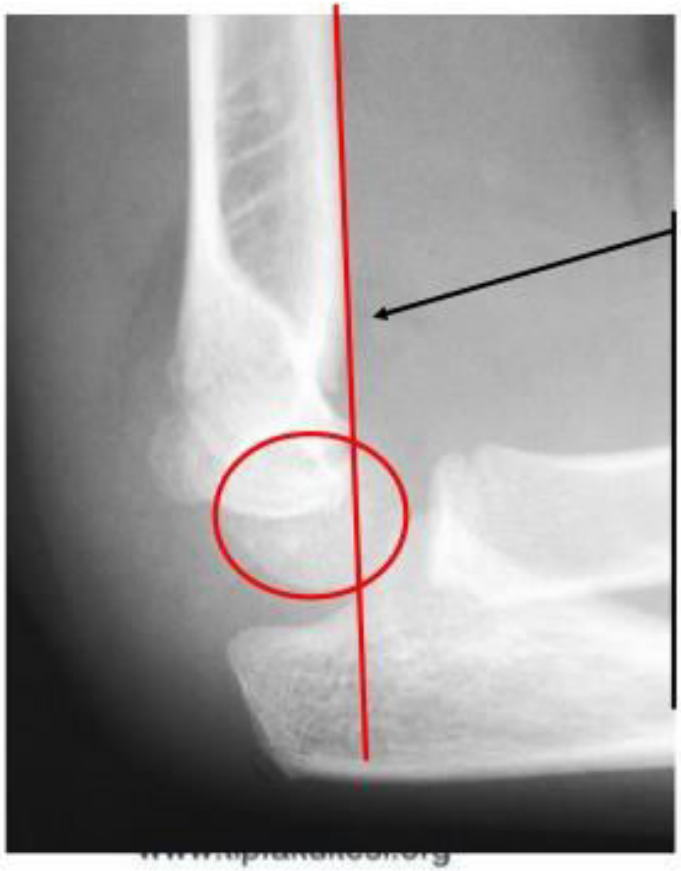

Anterior humeral hat: kapitellumun ortasına doğru gitmelidir. Ön kapitellumdan doğru gidiyorsa bu bir suprakondiler kırıktır.

KAYSERİ EĞİTİM VE ARAŞTIRMA HASTANESİ ACİL TIP
KAYSERİ ACİL GÜNLERİ 2017

Radius başı çıkığı
-Dadı dirseği-

- • Genellikle 1 ile 4 yaş arasında
- • Kolun aniden çekilmesi nedeniyle oluşur
- • Kol bükülmüş ve öne doğru durur.
- • Travma yoksa, x-ray gerekmez
- • Supinasyon/pronasyon +fleksiyon ile yerine yerleştiriniz

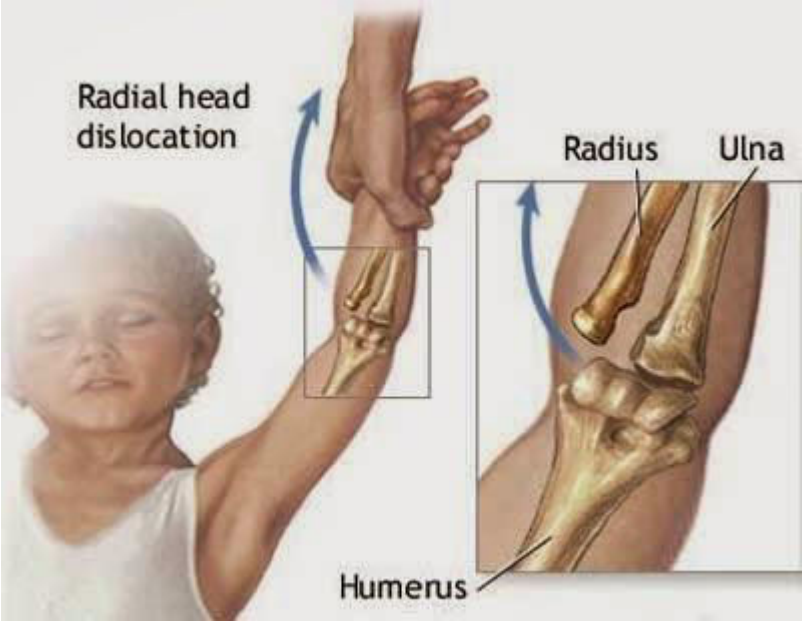

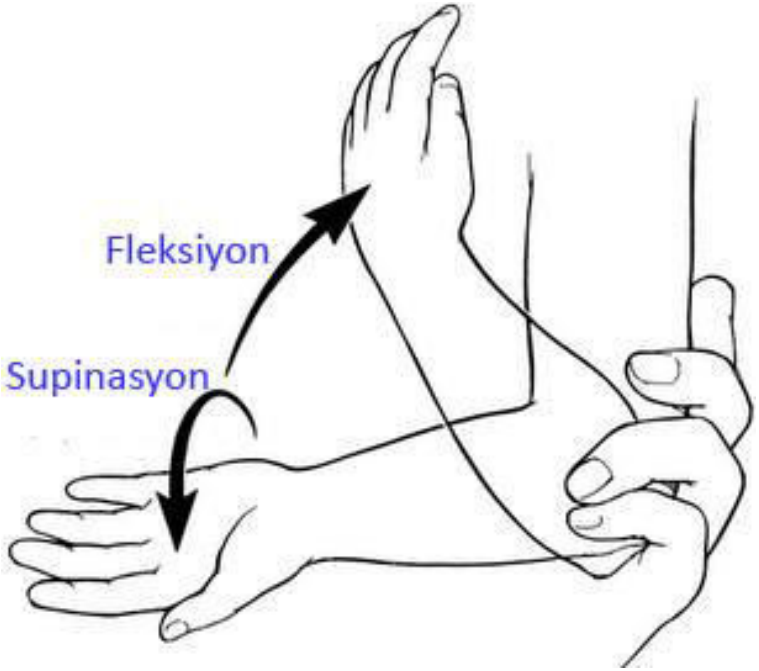

KAYSERİ EĞİTİM VE ARAŞTIRMA HASTANESİ
ACİL TIP

KAYSERİ ACİL GÜNLERİ
2017

Ön Kol Çift Kemik Kırığı

- Büyük güç uygulanmasını gerektirir
- • Cerrahi mücadele gereklidir
- • Kompartman sendromu gelişebilir
- - Gözlem için yatırınız

Galeazzi Kırığı

- Distal radyoulnar eklem yırtılması ile radius şaft kırığı
- Cerrahi mücadele gereklidir

KAYSERİ EĞİTİM VE ARAŞTIRMA HASTANESİ
ACİL TIP
KAYSERİ ACİL GÜNLERİ
2017

Monteggia Kırığı

- • Radius baş yırtılması ile Ulna Şaft kırığı
- • Radyal baş acil serviste yerine konmalıdır
- • Cerrahi mücadele gereklidir

Colles Kırığı

- • Radius dışa doğru döner
- • Yaşı >50 olanlarda en sık görülen kırık
- • Açık el üzerine düşme sonucu oluşur
- • Acilde hematoma anestezik enjeksiyonu ya da sedasyonla yerine konur
- • FLEKSİYONDA Volar Sabitleme

KAYSERİ EĞİTİM VE ARAŞTIRMA HASTANESİ
ACİL TIP

KAYSERİ ACİL GÜNLERİ
2017

Smith Kırığı

- Radius avuç içine doğru açılıdır
- • Acilde hematoma anestezik enjeksiyonu ya da sedasyonla yerine konur
- • EKSTANSİYONDA Volar sabitleme

Skapolunat Çıkığı

- • El bağlarında en sık görülen yaralanma
- • Sıklıkla gözden kaçar
- • Skapoid ve lunat kemikler arasında >3mm aralık
- • Başparmak spika Lunate sabitleme
- • El cerrahisi kontrolü

Lunat ve Perilunat Çıkık

- Normal hizalanma Radius Lunate Capitate Metacarpal
- • Yan görüntüde bilek kemikleri hizalanır
- • Bu bölgedeki çıkıklar sıklıkla çok büyük hasara yol açar

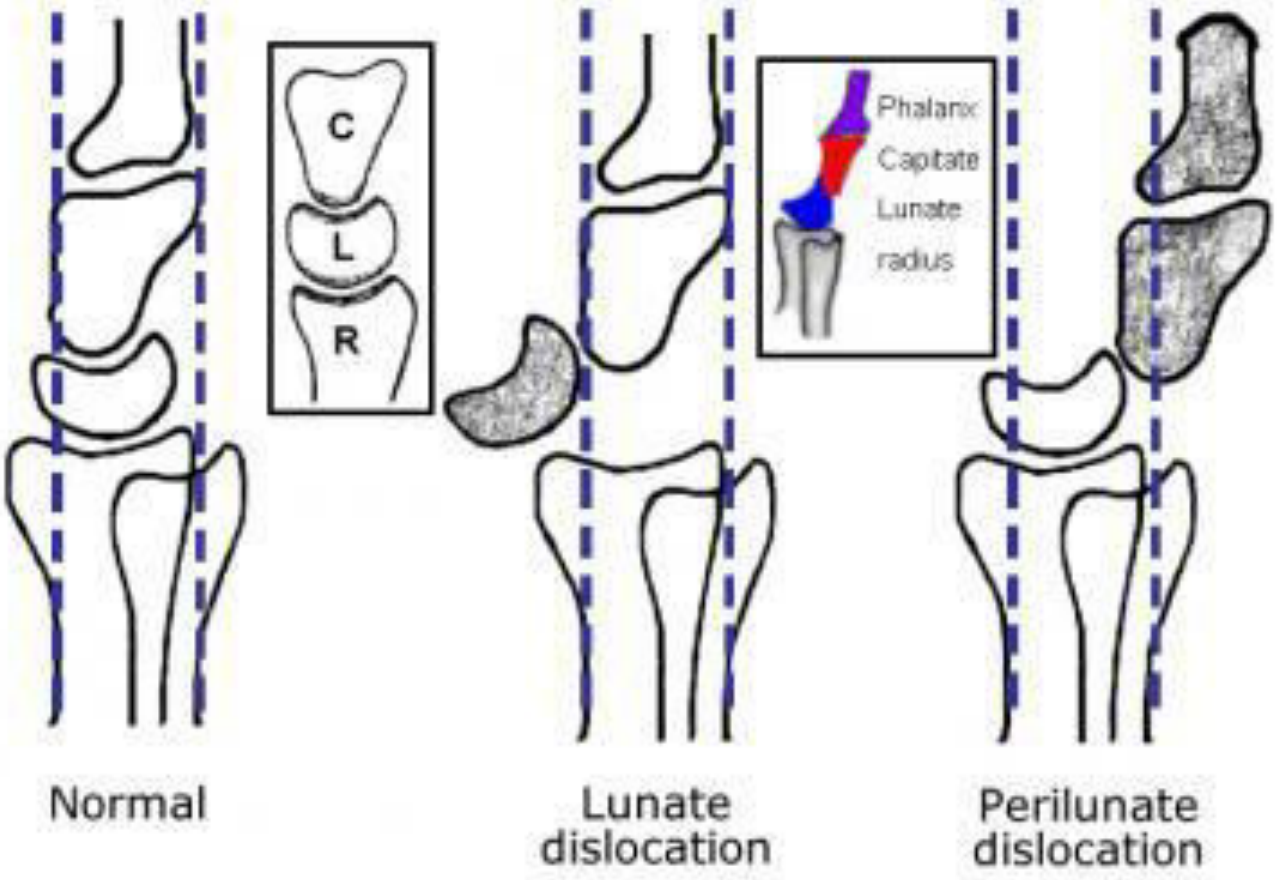

KAYSERİ EĞİTİM VE ARAŞTIRMA HASTANESİ
ACİL TIP
KAYSERİ ACİL GÜNLERİ
2017

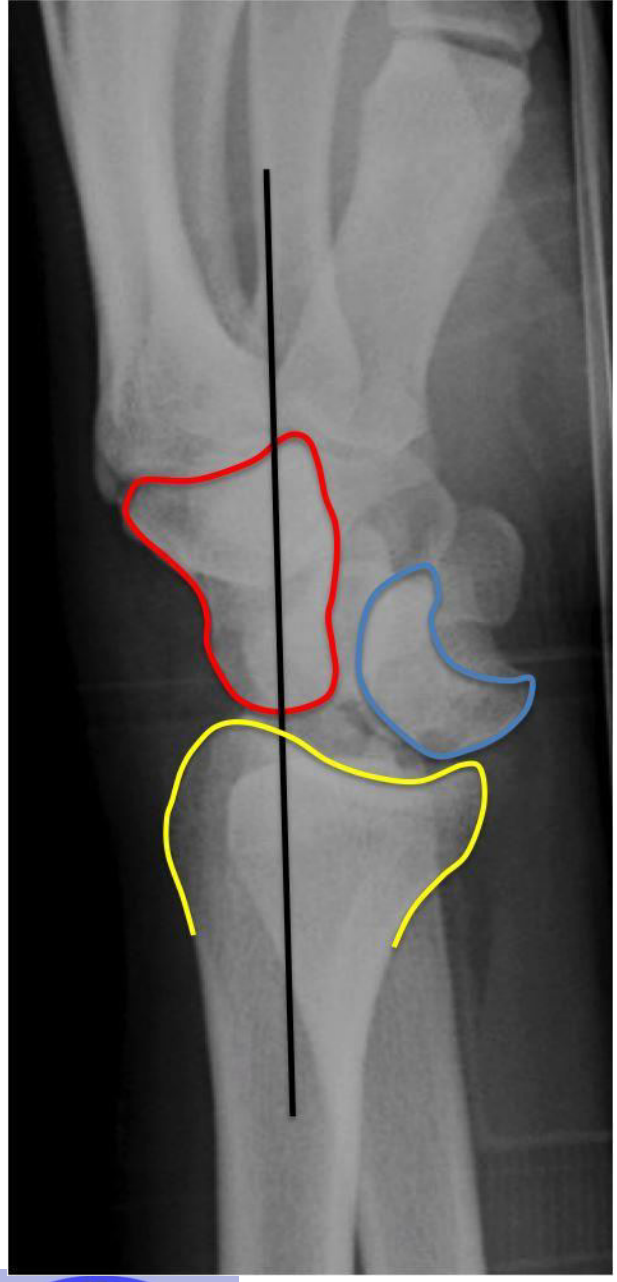

KAYSERİ EĞİTİM VE ARAŞTIRMA HASTANESİ
ACİL TIP

KAYSERİ ACİL GÜNLERİ
2017

Skafoid Kırık

- • En sık görülen karpal kırık
- • Başlangıçta x-ray normalmiş gibi
- görünebilir
- • Proksimal skafoid'de avasküler

nekroz ile sonuçlanabilir

- Enfie hassasiyeti varsa spica atele Kontrol önerilmeli

El sinirleri

Sinir	Duyu Fonksiyonu
Medyan	İşaret parmağı ucu
Radyal	Dorsal ilk karpal kemik arası
Ulnar	Küçük parmak ucu

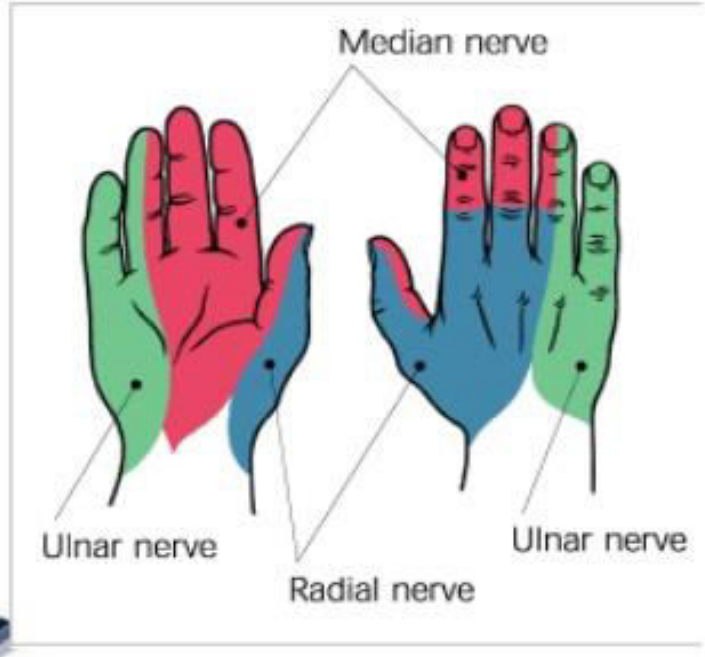

www.tipfakultesi.org

KAYSERİ EĞİTİM VE ARAŞTIRMA HASTANESİ ACİL TIP
KAYSERİ ACİL GÜNLERİ 2017

- **Sinir** **Motor İşlevi**
-
-
- Median Başparmağın oppozisyonu
-
-
- Radial Parmak ektansiyonu
-
-
- Ulnar Parmak abdüksiyonu
-

KAYSERİ EĞİTİM VE ARAŞTIRMA HASTANESİ ACİL TIP
KAYSERİ ACİL GÜNLERİ 2017

Metakarpal Boyun Kırığı

- • Kabul edilebilir volar açılar
- - 2. Metakarp 10 derece
- - 3. 10 derece
- - 4. 30 derece
- - 5. 40 derece
- • Rotasyon KABUL EDİLEMEZ!
- - Muayene edilip yerine yerleştirilmelidir

KAYSERİ EĞİTİM VE ARAŞTIRMA HASTANESİ
ACİL TIP

KAYSERİ ACİL GÜNLERİ
2017

Paronişi

- Tırnak çevresinde enfeksiyon
- • Sıcak suya sokmalarla tedaviyi başlatınız
- • Sıcak suya sokmalar işe yaramazsa tırnağın dibinden kesi yapınız

Kalça Çıkığı

- %90 posterior
- • X-ray genellikle yeterli, ama CT ile;
- - Asetabulum ve eklem aralığı
- - Nörovasküler yaralanma
- - Femur başı kırıkları
- •Allis manevrası’ ile redüksiyon
- • Komplikasyonlar;
- - AVN, %10-20, (>6 saat)
- - Post-travmatik artrit, %10-35
- - Siyatik sinir yaralanması, %10-15

KAYSERİ EĞİTİM VE ARAŞTIRMA HASTANESİ ACİL TIP
KAYSERİ ACİL GÜNLERİ 2017

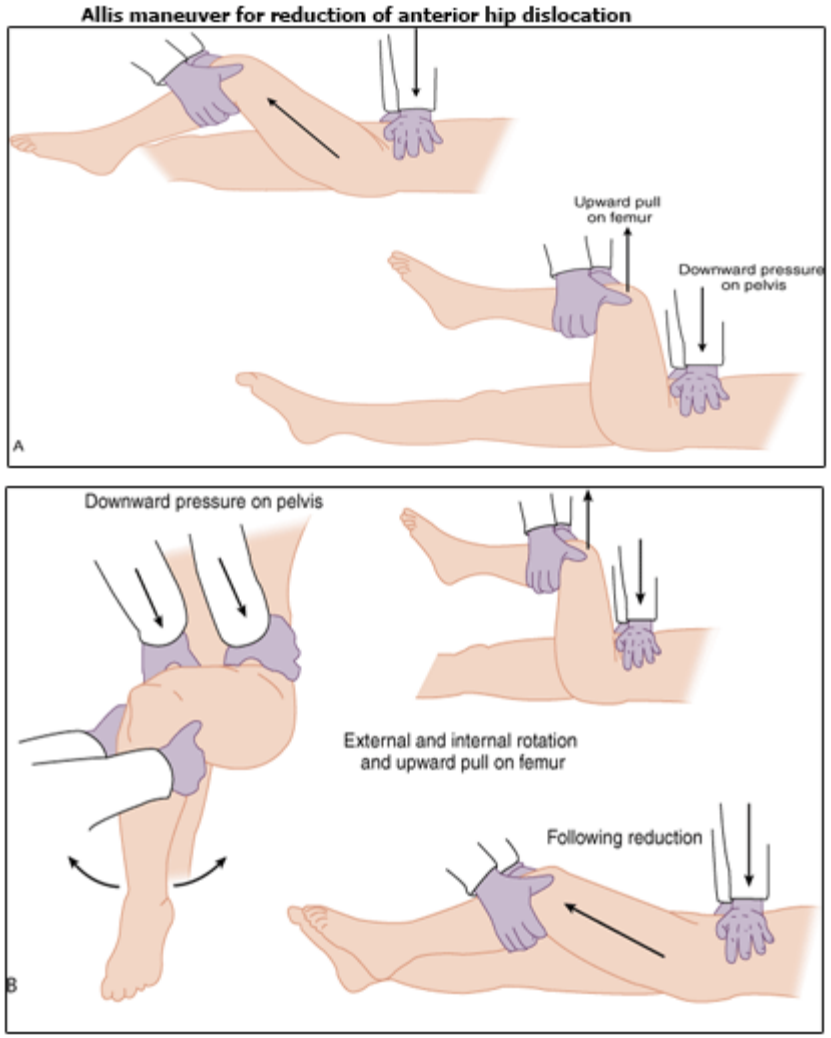

KAYSERİ EĞİTİM VE ARAŞTIRMA HASTANESİ
ACİL TIP
KAYSERİ ACİL GÜNLERİ
2017

Femur Boyun Kırığı

- • Yaşlılarda sık görülür
- • Bacak kısalır ve dışa dönük kalır
- • X-ray bazen ilk çekildiğinde doğaldır
- • Kırık gibi tedavi ediniz ve 2 hafta içinde x-ray'i tekrarlayınız
- • Cerrahi müdahale gereklidir

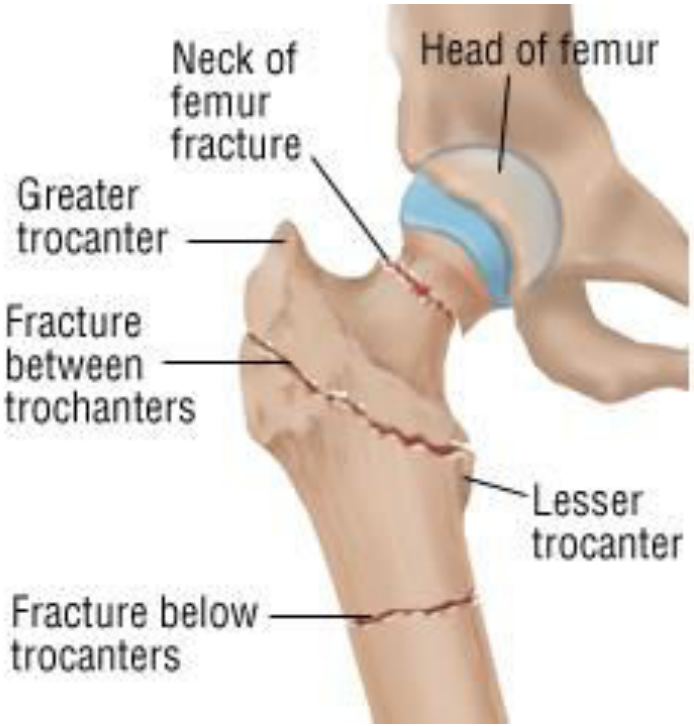

KAYSERİ ACİL TIP EĞİTİM VE ARAŞTIRMA HASTANESİ
KAYSERİ ACİL GÜNLERİ
2017

Femur Kırığı

- • Yüksek enerji
- • Uyluğa >1 litre kanayabilir
- • Traksiyonla sabitleme. Cerrahi müdahale gerektirir
- • Yağ embolisine neden olabilir
- - Yaralanmadan 12-72 saat sonra
- - Solunum yetmezliği
- - Deliryum

KAYSERİ EĞİTİM VE ARAŞTIRMA HASTANESİ
ACİL TIP

KAYSERİ ACİL GÜNLERİ
2017

Yumuşak Doku
Diz Yaralanmaları

- Akut tanısı zordur
- - Dizde ağrı ve şişme muayeneyi zorlaştırır
- - Eğer x-ray negatif ise:
- • Diz sabitleyici
- • Koltuk değnekleri
- • 1 hafta içinde muayeneyi tekrarlayınız

- **OTTOWA DİZ KURALLARI**
- *55 yaş üstü hasta
  *fibula başında hassasiyet
  *izole olarak patella hassasiyeti
  *diz fleksiyonunun 90 dereceden az olması
  *acil serviste 4 adım atamama

Üst Diz Çıkıkları

- • Tüm diz bağları yırtılır
- • “Popliteal arter” sıklıkla yaralanır (%40)
- - Çoğunlukla başlangıçta nabız alınır
- - Eğer tedavi 6-8 saat gecikmeli olursa,çok yüksek oranda ampütasyon riski
- • %11 den%86 ya yükseliyor
- – Distal nabızlar düzenli olarak kontrol edilmelidir
- • Ameliyat ya da arteriogram yapılmalıdır
- • “Peroneal sinir” yaralanması % 25-35

KAYSERİ EĞİTİM VE ARAŞTIRMA HASTANESİ ACİL TIP
KAYSERİ ACİL GÜNLERİ 2017

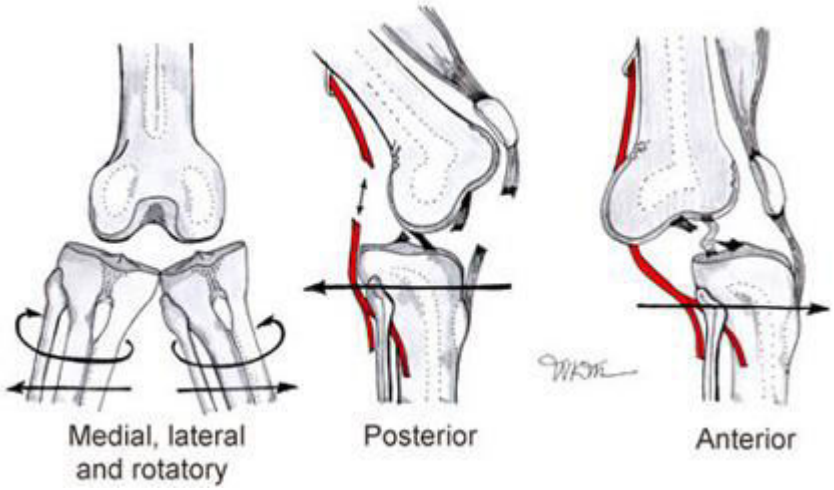

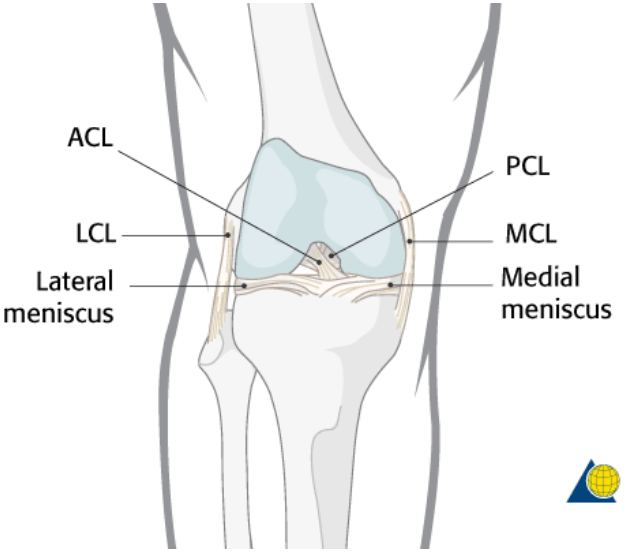

KAYSERİ EĞİTİM VE ARAŞTIRMA HASTANESİ
ACİL TIP

KAYSERİ ACİL GÜNLERİ
2017

Tibial Plato Kırığı

KAYSERİ EĞİTİM VE ARAŞTIRMA HASTANESİ
ACİL TIP

KAYSERİ ACİL GÜNLERİ
2017

Kompartman Sendromu

- En sık tibia kırığına bağlı olarak önkompartmanda

  - 45 mmHg üzerindeki basınç perfüzyonu durdurur
- • **4 - 6 saat** içinde geriye dönüşümsüz hasar
- • En güvenilir bulgu normal duyunun
- kaybıdır (Sup Peroneal Sinir Ant Komp'da)
- • Nabız normal kalır
- • Acilen fasiyotomi yapılması gerekir **< 6 saat**

KAYSERİ EĞİTİM VE ARAŞTIRMA HASTANESİ ACİL TIP
KAYSERİ ACİL GÜNLERİ 2017

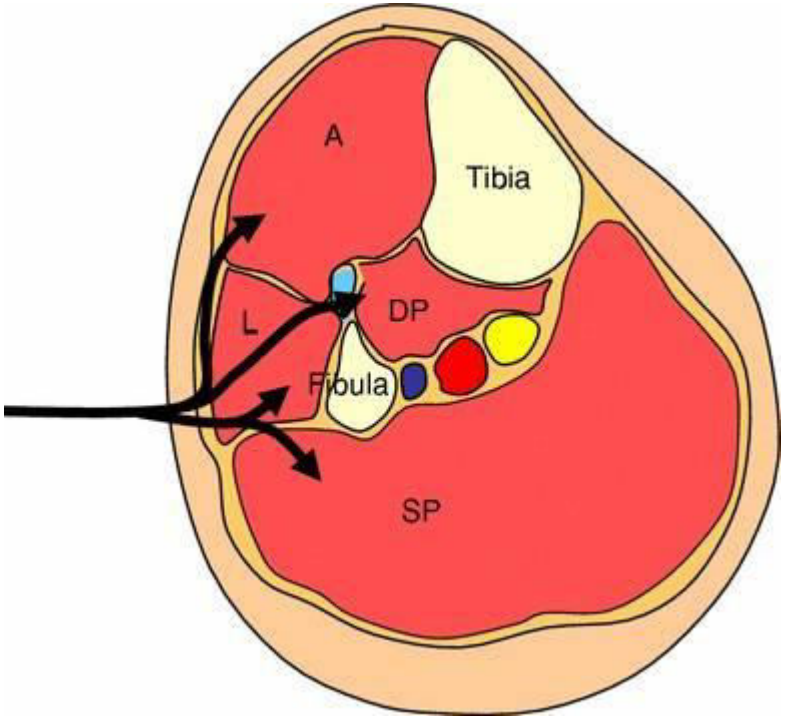

KAYSERİ EĞİTİM VE ARAŞTIRMA HASTANESİ
ACİL TIP

KAYSERİ ACİL GÜNLERİ
2017

Ayak Bileğinde Çıkık

- Genellikle kırıklarla birlikte görülür
- • Birçok komplikasyon
- - Nörovasküler hasar
- - Kemikte avasküler nekroz
- • Acil yerine konmalıdır

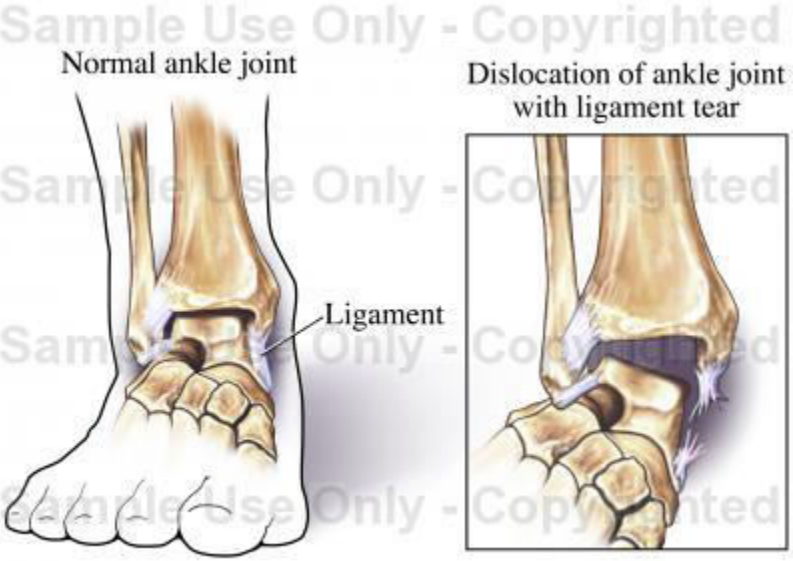

Sample Use Only - Copyrighted

KAYSERİ EĞİTİM VE ARAŞTIRMA HASTANESİ
ACİL TIP

KAYSERİ ACİL GÜNLERİ
2017

Ayak Bilek Burkulması

- Genellikle yan bağlar sıra ile yırtılır
- - 1. Anterior talofibular (ATFL)
- - 2. Kalkanofibular (KFL)
- - 3. Posterior talofibular (PTFL)
- • Tedavi:
- - Dinlenme
- - Buz
- - Elevasyon
  – NSAI ilaçlar

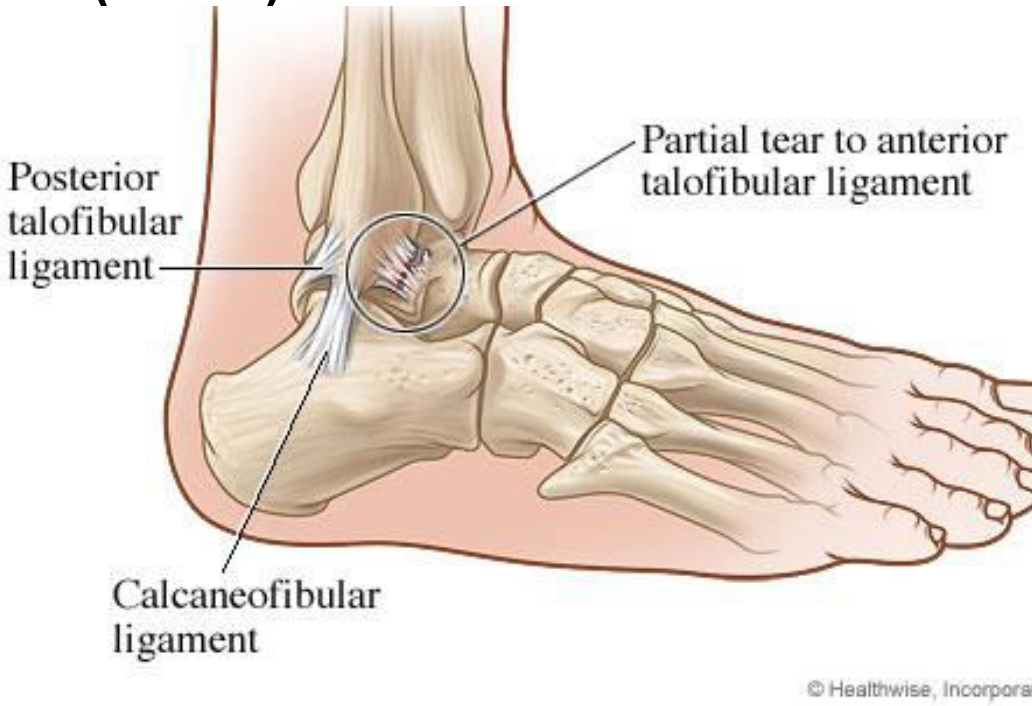

Ottawa ayak bileği kuralları

- **Röntgen şu durumlarda GEREKMEZ:**
- 1. >4 adım yürüme
- 2. medial malleol veya ucunda
- hassasiyet yoksa
- 3. lateral malleol veya ucunda
- hassasiyet yoksa
- 4. 5.metatars tabanında hassasiyet yoksa

Kalkaneus Kırığı

- Topuklar üzerine düşmeden kaynaklanır
- • Genellikle
- - Vertebra kırıkları
- - Sakroiliak hasara neden olur
- • X-ray negatif olabilir
- - Harris pozisyonu gerekebilir
- – BT gerekebilir

KAYSERİ EĞİTİM VE ARAŞTIRMA HASTANESİ ACİL TIP
KAYSERİ ACİL GÜNLERİ 2017

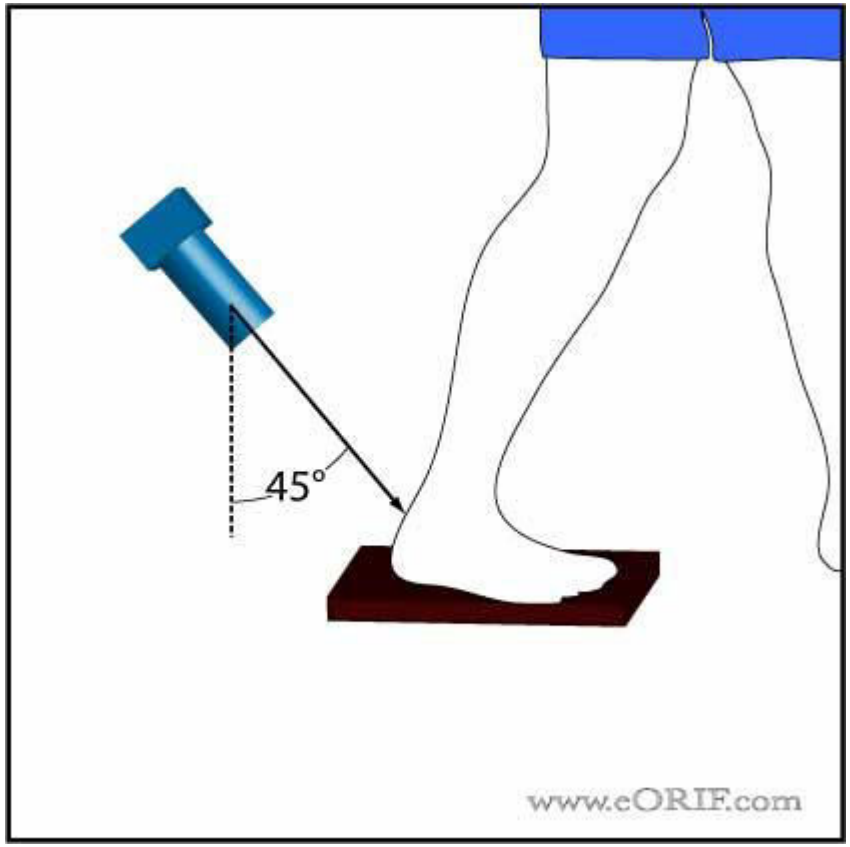

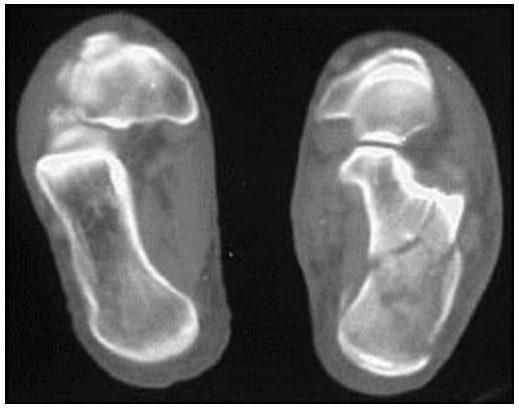

KAYSERİ EĞİTİM VE ARAŞTIRMA HASTANESİ
ACİL TIP

KAYSERİ ACİL GÜNLERİ
2017

Beşinci Metatarsal Kırık

- • En sık görülen ayak kırığı
- • Tabanda kırılma:
- - Yürüme bandajı
- •Şaftta kırık:
- - Tam alçı ya da cerrahi müdahale

KAYSERİ EĞİTİM VE ARAŞTIRMA HASTANESİ
ACİL TIP

KAYSERİ ACİL GÜNLERİ
2017

Lisfrank Yaralanması

- Tarsometatarsal bölgede hasar
- • Tanı konmazsa kalıcı sakatlığa yol açabilir
- • Genellikle cerrahi müdahale gerektirir
- •İkinci küneiform kemiğin ikinci metatarsal ile aynı hizada olduğundan emin olunuz

Atel Teknikleri

Atel Endikasyonları

- • Kırık
- • Burkulma
- • Eklem enfeksiyonları
- • Tenosinovit
- • Akut artrit/gut
- • Eklem üzeri laserasyonlar
- • El ve ayakta hayvan ısırıkları ve Ponksiyon tipi yaralanmalar

Atel Malzemesi

- Kalsiyum sulfat dihidrat yapılı
- • Islanınca eksotermik reaksiyon
- • Hızla kurur (5-8 dk)
- •Üst ekstremite en az 8-10 kat
- • Alt ekstremite en az 12-15 kat

KAYSERİ EĞİTİM VE ARAŞTIRMA HASTANESİ ACİL TIP
KAYSERİ ACİL GÜNLERİ 2017

- Atel — ekstremite çevresini tümüyle sarmadan
- - Kollar için 10 kat, bacaklar için 15 kat
- - Sıcak su kullanmayın—yanma riski
- • Pamuk—çevresini tümüyle sararak
- - <gevşek olarak 2 - 3 tabaka kullanın
- - Kemikli bölgelere ekstra tamponlama yapın
- - Parmak aralarını da tamponlayın
- - Katlanma olmamasına dikkat edin

Özel Atel Teknikleri
Uzun Kol Posterior Atel

- **Endikasyonlar**
- - Dirsek ve ön kol yaralanmaları
- - Distal humerus kırığı
- - Ön kol çift kemik kırığı
- - Unstable proksimal radius veya ulna kırığı (sugar-tong daha iyi)
- • Unstable distal ön kol kırığı varsa double sugar tong kullan

KAYSERİ EĞİTİM VE ARAŞTIRMA HASTANESİ ACİL TIP
KAYSERİ ACİL GÜNLERİ 2017

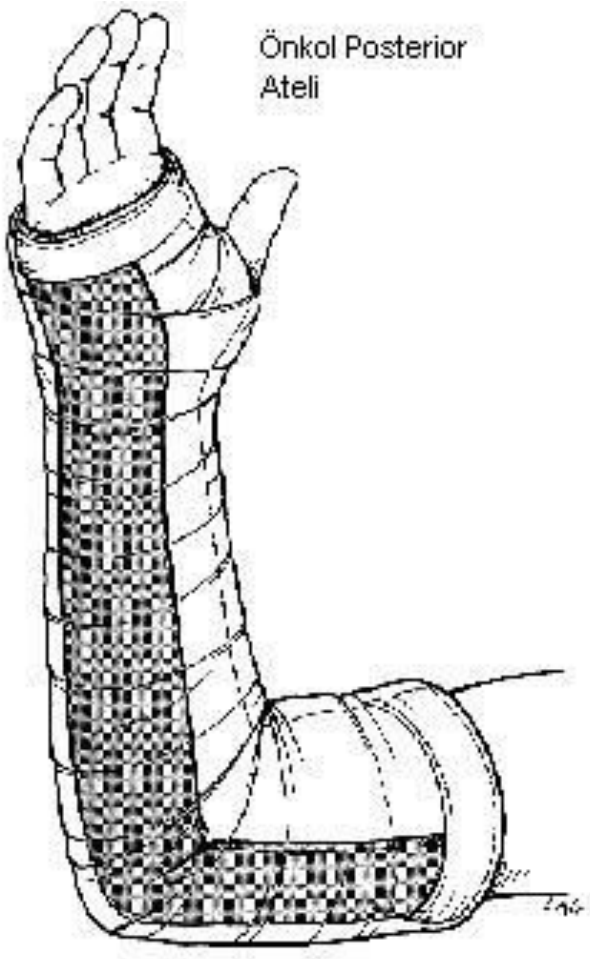
Önkol Posterior
Ateli

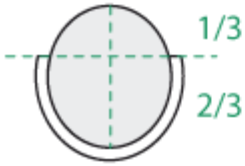
1/3
2/3

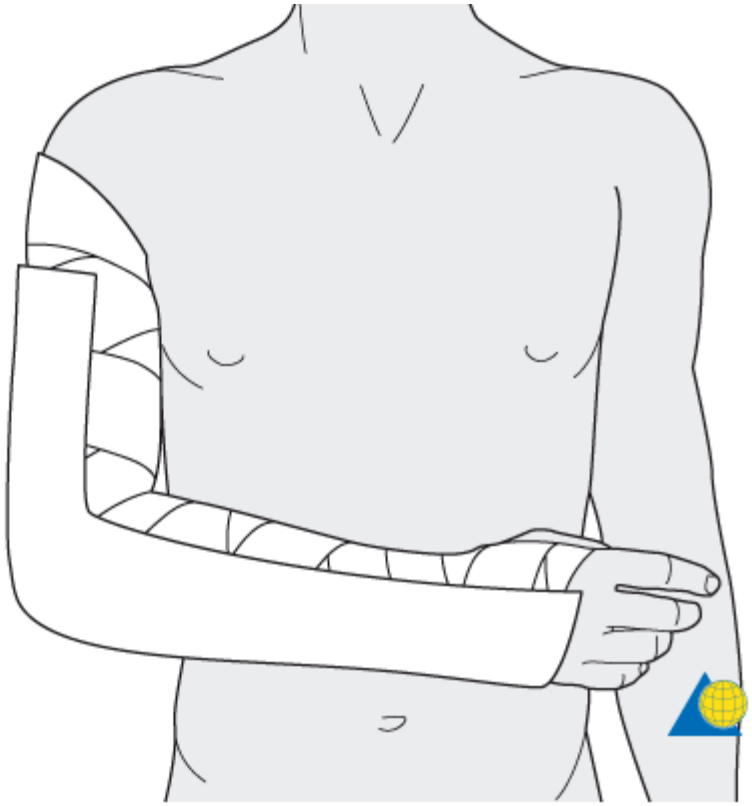

Double Sugar Tong

- • **Endikasyonla**r
  - Dirsek ve ön kol kırığı -prox/mid/distal radius ve ulnar kırığı
- - Flex/ext/pronasyon/supinasyon engellendiğinden çoğu distal ön kol ve dirsek kırıklarında daha

KAYSERİ EĞİTİM VE ARAŞTIRMA HASTANESİ
ACİL TIP
KAYSERİ ACİL GÜNLERİ
2017

Volar Ön Kol Atel ‘Cockup’

- • **Endikasyonlar**
- - Yumuşak doku el / el bileği yaralanmaları, karpal tunel
- - Metakarpal kırıklar
- - Stabiliteyi arttırmak için çoğunlukla dorsalden de atel konur - “sandwich splint”
- - Distal radius veya ulna kırıklarında kullanma (supinasyon ve pronasyona izin verir)

Ön Kol Sugar Tong

- • **Endikasyonlar**
- - Distal radius ve ulna
- kırıkları
- • Pronasyon/ supinasyonu
- engeller ve dirsek immobilize
- olur

El Atelleri

- Doğru pozisyon nötral pozisyondur (çoğunlukla)
- • El bileği 10-25°ekstansiyon, parmaklar fleksiyonda: “bardak” tutar pozisyonda
- • MCP boyun kırıklarında MCP eklem 90°

fleksiyonda olmalıdır

Thumb Spica

- **Endikasyonla**r
- - Skafoid kırığı – şüphe veya aşikar De Quervain tenosinoviti
- • Sargı materyalinin baş parmak etrafında kat yapmasını önleyin
- • “Kadeh” tutar pozisyonda

Ulnar ve Radial Gutter

• Hand/Fingers

(1) Ulnar Gutter Splint

• Indications:

– Phalangeal and metacarpal fractures

• Most common use-Boxer fractures

• 5th MCP fracture Soft tissue injury to little and ring finger.

(2) Radial Gutter Splint

•Indications

- Fractures, phalangeal and metacarpal and soft tissue injuries of the index and middle fingers.

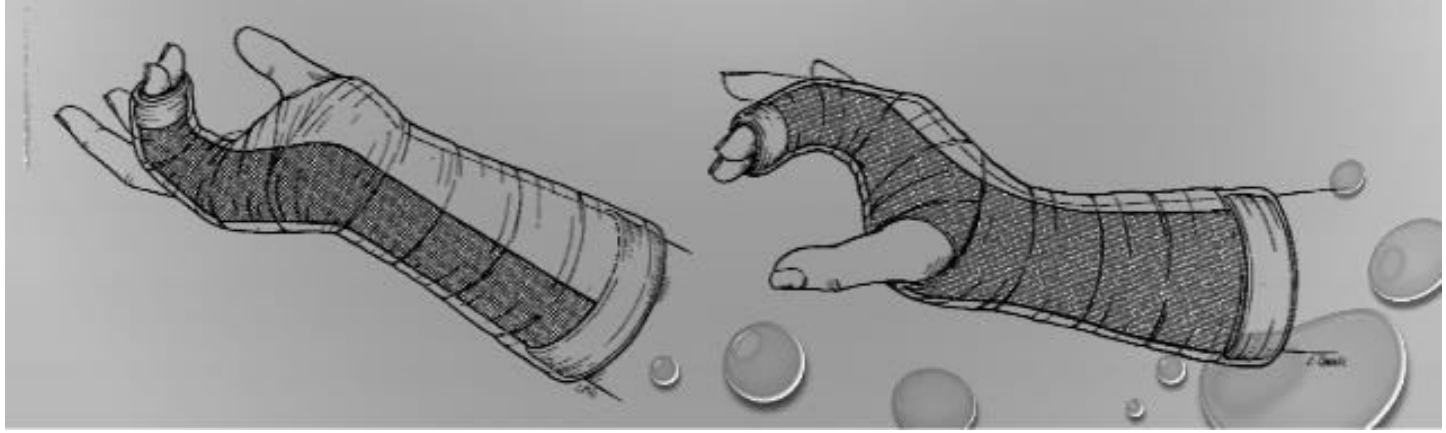

Parmak Atelleri

- Burkulmalar - dinamik atelleme (buddy taping)
- • Dorsal/Volar parmak atel -falanks kırıkları, proksimal kırıklarda gutter atel daha uygun

Posterior Ayakbileği Ateli

- **Endikasyonlar**
- - Distal tibia/fibula kırıkları
- - Ciddi burkulmalar
- - Tarsal / metatarsal kırıklar
- • En az 12-15 tabaka alçıkullan
-

Stirrup (Üzengi) Atel

- **Endikasyonla**r
  - Posterior atele benzer
- - Daha az inversiyon/eversiyon ve plantar fleksiyon
- - Ciddi ayak bileği burkulmalarında
- - En az 12-15 tabaka atel

ÖZET

- **Genel Ortopedik Kurallar**
-
-
- **1.** Her zaman dolaşım, duyu ve motor fonksiyonları kontrol ediniz
-
-
- **2.** Bir kırıktan şüpheleniyorsanız ama x-ray negatif ise, siz yine de kırık gibi tedavi ediniz
-
-
- **3.** Eklemi yaralanma bölgesinin altından ve üstünden askıya alınız

Gerçek ortopedik aciller

- 1. Açık kırık ya da eklem yaralanması
- 2. Kompartman sendromu
- 3. Vasküler yaralanma
- 4. Çıkıklar
- 5. Septik Artrit