Baş Ağrısı

Uzm. Dr. Taner ŞAHİN

Baş Ağrısı

- Baş ağrısı ABD'de acil servislere en sık başvuru nedenleri arasında dördüncü sıradadır ve tüm acil servis başvuru nedenlerinin %3-4'ünü oluşturur.
- Acil servise başvuran baş ağrıların büyük çoğunluğu primer baş ağrılarıdır(en sık migren)
- Migren tipi baş ağrısının prevelansı Kadın %17, Erkek %5'tir.
- Çoğu, benign primer baş ağrılarından oluşur
- %3.8 kadarı ciddi ya da sekonder bir patolojiden kaynaklanır.
- Baş ağrısı şikayeti olan hastaların büyük kısmı acil servisten taburcu edilir.

Baş Ağrısı

- Baş ağrısı şikayeti olan hastayı değerlendiren acil hekimi;
  - hastanın şikayetini geçirmeli,
  - hastanın hayatını tehdit edebilecek ya da önemli sekeller bırakabilecek tüm tıbbi nedenlerin dışlandığından emin olmalıdır.
- Ağrının tedaviye yanıt vermesi ya da vermemesi hastanın taburculuk kararında etkilidir. Ancak ağrı yanıtı taburculukta tek kriter olarak kullanılmamalıdır.

Sınıflama

- Primer baş ağrıları
  - Migren
  - Küme tipi baş ağrısı
  - Gerilim tipi baş ağrısı
- Geri döndürülebilir ikincil nedenler
  - Santral sinir sistemine bağlı olmayan enfeksiyonlar (fokal, sistemik, sinüs, diş)
  - İlaca bağlı nedenler (uzun süre analjezik kullanımı)
  - Diğer (Lomber ponksiyon sonrası, hipertansif acil)

American College of Emergency Physicians (ACEP), başağrılı hastaları 4 gruba ayırmış

Baş Ağrısı Kategorisi	Örnekler
I. Acil tanı ve tedavi gereksinimi olan ikincil kritik nedenler	SAK, menenjit, artmış ICP' lı beyin tm
II. Acil tanı ve tedavi gereksinimi olmayan ikincil kritik nedenler	ICP normal beyin tm
III. Benign ve reversibl ikincil nedenler	Sinüzit, HT, LP sonrası baş ağrısı
IV. Birincil baş ağrıları	Migren, gerilim tipi, küme tipi

ICP: İntrakranial basınç

Baş Ağrısı Nedenleri

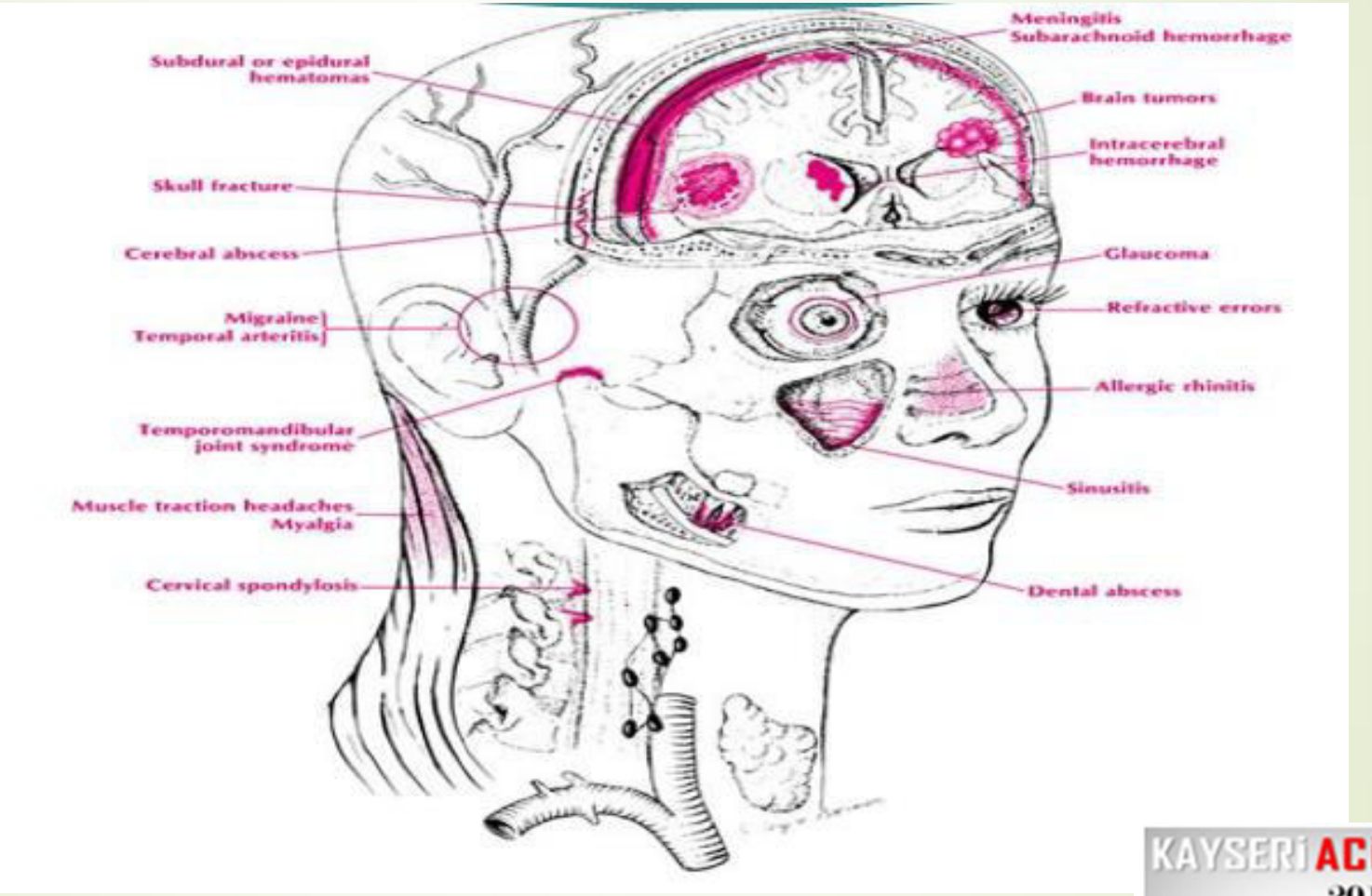

Sekonder Baş ağrısı-Reversibl Nedenler

- **SSS kaynaklı olmayan enfeksiyonlar**
  - Fokal, sistemik, sinüs, odontojenik, otik
- **İlaçla ilişkili nedenler**
  - Uzun süre analjezik kullanımı
  - Monosodyum glutamat(Çin tuzu)
- **Diğer nedenler**
  - LP sonrası
  - Hipertansif aciller

Sekonder Baş Ağrıları – Ciddi Nedenler

- **Vasküler kaynaklı**
  - SAK, intraparankimal hemoraji, epidural/subdural hematom,
  - stroke, venoz sinüs trombozu, AV malformasyon,
  - temporal arterit, karotid veya vertebral arter diseksiyonu,
- **SSS enfeksiyonları**
  - menenjit, ensefalit, beyin absesi

Sekonder Baş Ağrıları – Ciddi Nedenler

- **Tümör**
- **Pseodotümör serebri**
- **Oftalmik nedenler** ; glokom, iritis, optik nörit
- **İlaçla ilişkili nedenler;** nitratlar, MOA inh, alkol çekilmesi

Sekonder Baş Ağrıları – Ciddi Nedenler

- **CO zehirlenmesi**
- **Feokromasitoma**
- **Metabolik nedenler**
  - hipoksi, hipoglisemi, hiperkapni,
  - yüksek rakım, serebral ödem, preeklampsi

Kafasında 64 Yıldır Bir Kurşun Taşıyormuş!!!

- 77 yaşındaki Çinli kadının baş ağrıları, 64 yıldır beyninde bulunan kurşun cerrahlar tarafından çıkarılınca sonunda dindi.
- Görünüşe göre Jin Guangying; 13 yaşındayken **2. Dünya savaşı** sırasında gerilla olan babasına malzeme kaçırırken yaralanmış. Kurşun önce yanındaki kişinin kolundan geçtiği için Jin'e isabet ettiğinde ölmesine neden olmamış.
Jin ameliyattan beri baş ağrılarının mucizevi bir şekilde kaybolmasını kutluyor ve **ucuz ağrı kesicileri suçlamayı bıraktı**

ACİL TIP

KAYSERİ ACİL GÜNLERİ 2017

Baş ağrısı 2 yaşında başladı. Nedeni 8 yıl sonra anlaşıldı!

Henüz 2 yaşında başlayan ağlama krizleri esnasında sürekli kafasını gösteren küçük Kayra Matara ailesine kafasında bir sorun olduğunu hissettiriyordu. Hastalığına uzun yıllar teşhis koyulamayan Kayra, sokakta oyun oynayamıyor, okula gidemiyordu. Ağrılar 8 yıl boyunca sürdü. İşte ağrıların bitişi ve doğru teşhisin önemine dair bir haber...

Baş ağrısından kurtulmak için geniz eti ameliyatı da olan küçük çocuğa son olarak migren teşhisi koyulduğunu söyleyen anne Gamze Matara, oğlunun çok yüksek alerjisi olduğunun ortaya çıktığını, kolesterolünün yüksek olduğunu ve endokrin tedavisi gördüğünü belirtti. Anne Matara, geçtiğimiz haziran ayında başlayan çok kapsamlı bir tedavi ile alerjiyi kontrol altına aldıklarını ve kolesterolü de düşürdüklerini açıkladı ve o günden sonra oğlunun hiç baş ağrısı yaşamadığını söyledi.

***Ciddi sebepleri düşündüren bulgular**

1. Subakut ve/veya progresif artan başağrısı
2. Yeni veya farklı bir başağrısı
3. Hayatının en şiddetli baş ağrısı
4. 50 yaşından sonra başlayan baş ağrısı
5. Nöbet ve/veya nörolojik bulgu
6. Sistemik hastalık bulgusu
7. Egzersizle birlikte ortaya çıkan baş ağrısı
8. Tedaviye yanıt vermeyen baş ağrsı

Baş ağrısı ile başvuran hasta

Detaylı öykü,

Odaklanmış fizik muayene

Odaklanmış nörolojik muayene

*Ciddi sebepleri düşündürür bulgu var mı?

+

İkincil baş ağrısı nedenlerini düşün ve tanıya yönelik inceleme yap

−

Birincil baş ağrısı nedenlerini düşün ve tanıya yönelik inceleme yap

Hikaye

- Başağrısının Karakteri
- Yeri
- Ağrı başlangıcı, tipi ve yerleşiminin sorgulanması (ani başlangıç, tek taraflı, iki taraflı, zonklayıcı, sıkıştırıcı, basınç hissi, iğne batar tarzda)
- Eski tanılar
- Eski ağrılar
- Aile hikayesi
- Çevresel maruziyet (CO zehirlenmesi)

Dikkat Edilmesi Gereken Durumlar

- Hayatının en şiddetli baş ağrısı
- Ani başlangıç
- Egzersiz ile oluşan baş ağrısı
- Bilinç durum değişikliği
- Açıklanamayan ateş ve bradikardi
- Meningeal irritasyon bulgusu
- Lateralize nörolojik bulgu
- Yakın zamanlı travma ve malignite öyküsü

Başağrısının Karakteri

- İlk şiddetli baş ağrısı,
- daha kötü baş ağrısı,
- birkaç gün içinde kararlı kötüleşme olması,
- önceki baş ağrısına göre süresi, şiddeti ya da ilişkili semptomlar açısından önemli farklılıklar olması

Başlangıcı

- Ani başlangıçlı baş ağrısı
- Eforla ilişkili baş ağrısı (öksürük, dışkılama)

intrakraniyal patoloji

% 25 subaraknoid kanama

Yeri

- Baş ağrısı için spesifik değil…
- Migren genellikle tek taraflı,
- Gerilim tipi genellikle bilateral,
- Baş ağrısı ense bölgesinde ise; intrakraniyal patolojileri düşün, SAK için en yaygın lokalizasyon

İlişkili Semptomlar

- *Senkop, şuur bozukluğu, konfüzyon, boyun ağrısı veya sertlik, persistan görme bozukluğu, ateş, nöbet*
- Baş ağrısına yol açan nörolojik olmayan nedenler;
  - Görme bozuklukları, göz ağrısı → Glokom, iritis
  - Çene ağrısı → Temporal arterit
  - Yüz ağrısı ve konjesyon → Sinüzit

Fizik Muayene

- Öncelikle vital bulgular
- Kulak, burun, boğaz, göz, sinüs muayeneleri
- Nörolojik muayene

Fizik Muayene

- Göz muayenesi:
  - akut glokom, üveit..
  - Fundoskopi: subhyaloid preretinal kanama, retinal hemoraji (SAK)

SAK ta Preretinal subhyaloid kanama

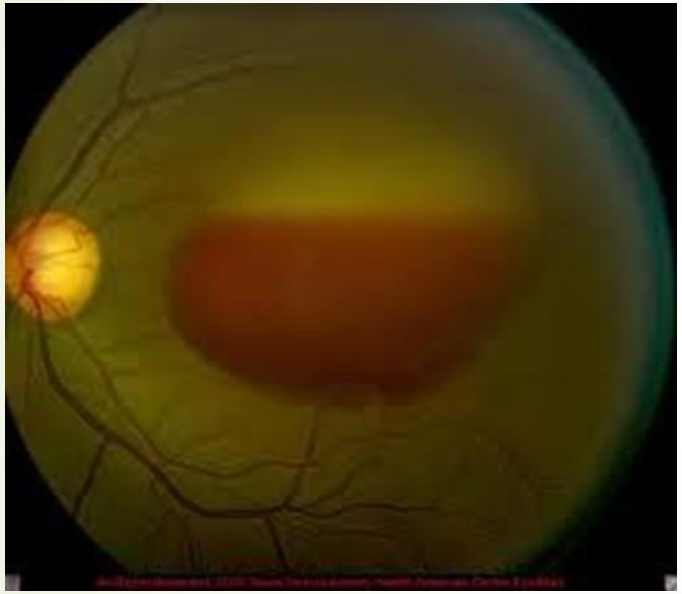

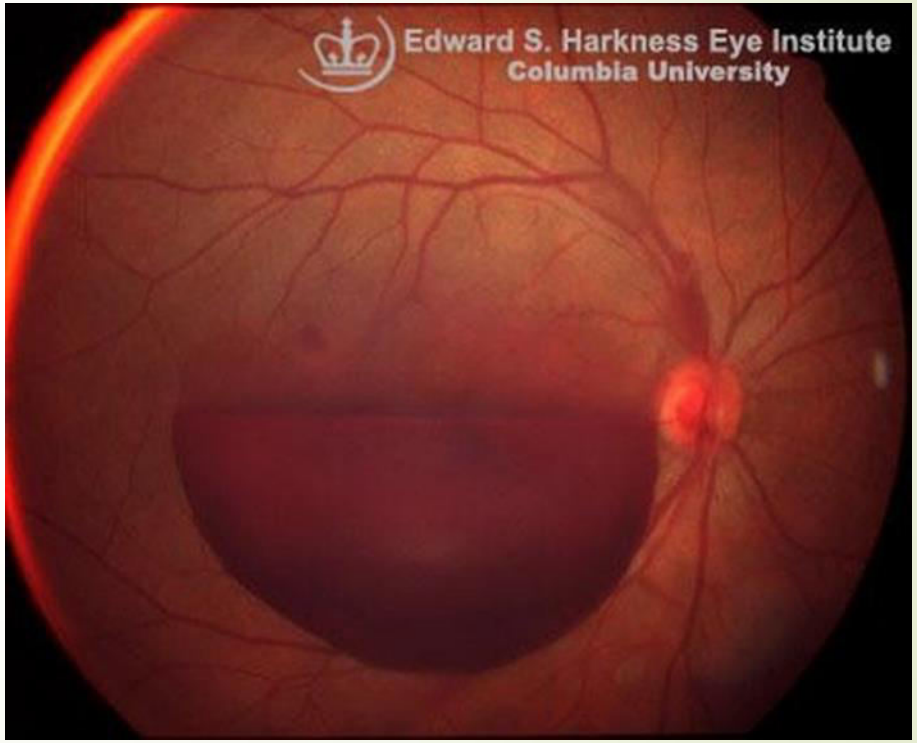

Özel Durumlar

- Bayanlar ; menstrüasyon, OKS kullanımı, gebelik, menapoz
- Gebeler, preeklampsi, düşük hikayesi olanlarda koagülopati varlığı, postpartum dönemde *venöz sinüs trombozları*
- Yaşlı hastalar; >50 yaş, sıklıkla primer başağrıları, ama sekonder nedenlere dikkat!

Tanı

- *Hikaye ve fizik bakı temeline dayanır*.
- Radyolojik olarak kontrastsız BT;
  - BT tanı ve dışlama aracı
  - Akut patolojileri göstermede (özellikle kanama)MRI' dan üstün
- Kimlere BT çekelim?

Fizik Muayene

- Dikkatli nörolojik muayene.
- Bilinç durumu, kranial sinirler, motor muayene, serebellar muayene, yürüyüş refleksler.

- Herhangi bir anormallik:

GÖRÜNTÜLEME YAP!!!

Tanı Yöntemleri - BT

- Kontrastsız Beyin BT ilk tercih.
- Özellikle BBT(-) olan SAK dışında Akut SAK'ta en iyi tanı yöntemi BBT.
- Küçük lezyonların gösterilmesinde kontrastlı BT öneriliyor.

ACEP kimlere görüntüleme yapalım?

Hasta prezentasyonu	Öneri seviyesi
Başağrısı + nörolojik muayenede yeni anormal bulgu (ör. Fokal defisit, mental durum değişikliği, bilişsel fonksiyon bozukluğu)	Seviye B öneri (acil kontrastsız BT)
Yeni ani başlangıçlı ciddi başağrısı	Seviye B öneri (acil kontrastsız BT)
HIV pozitif hastada yeni başağrısı	Seviye B öneri (acil kontrastsız BT)
>50 yaşta yeni başağrısı olan fakat nörolojik muayenesi normal hasta	Seviye B öneri (kontrastsız BT)*

MR Kimlere İstenmeli?

- Özellikle iskemik olaylar, diffüz aksonal hasar, küçük parankimal kontüzyonlar, izodens subdural kanamalar, çoğu tümörler için
- İmmün yetmezlikli BT si normal olan hastalar,
- Klinik olarak SAK düşünülen ancak BT si normal olan hastalarda MR

Lomber Ponksiyon

- Menenjit şüphesi veya BT(-) SAK şüphesinde…

  mutlaka önce BT çekilmelidir.

(Herniasyon Riski)

BT Negatif, SAK şüphesi varsa

- BT anjiografi
- LP düşünülebilir.

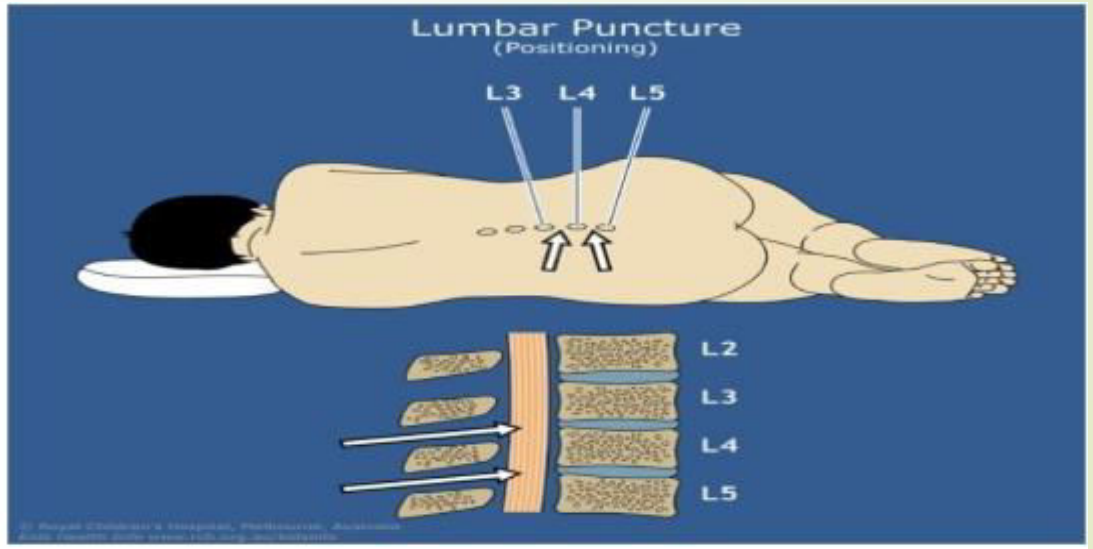

Yaşamı Tehdit Eden Nedenler– SAK

- Başvuru anında hastaların yarıdan fazlasında vital, bilinç, nörolojik muayene normaldir.

- **Ani başlangıçlı, en şiddetli başağrısı**.
  - İlk tanı Kontrastsız BT
  - 12 saate kadar BT(-) olabilir.
  - BT(-) se LP yapılmalı.
  - LP: **Ksantokromik BOS.**

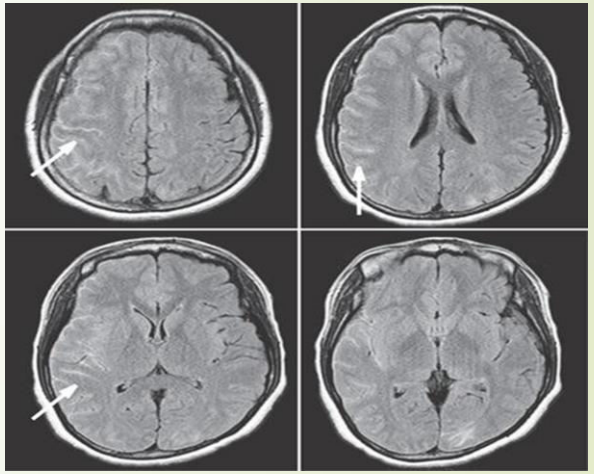

Yaşamı Tehdit Eden Nedenler– Menenjit

- Her türlü menenjit başağrısı yapabilir.
- İmmünsüprese bireylerde *Cryptococcus menenjitinde*

ense sertliği olmayabilir!

- LP gecikecekse mutlaka antibiyoterapi başlanmalı.

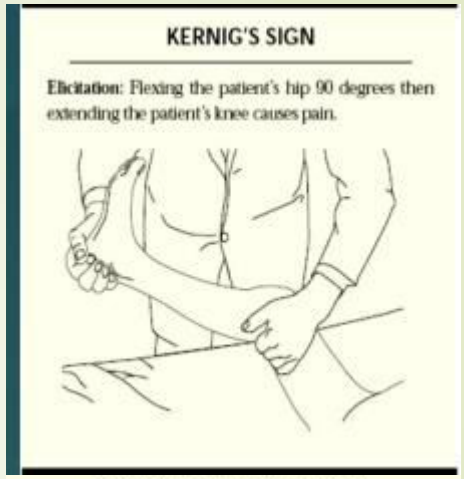

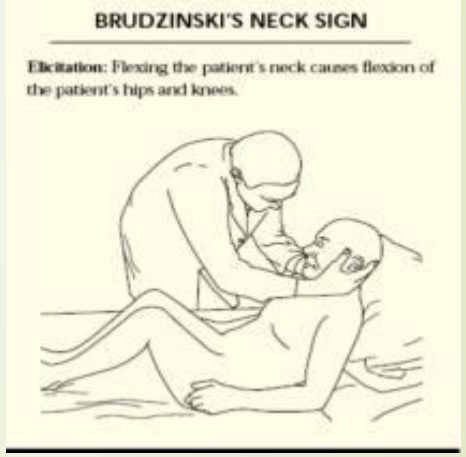

Yaşamı Tehdit Eden Nedenler– İntraserebral Kanama ve Sereblar İskemi

- Birçok intraparankimal kanama hastası ilk gelişinde başağrısı şikayetiyle başvurabilir. Ancak başka nörolojik semptomları da genellikle mevcuttur.

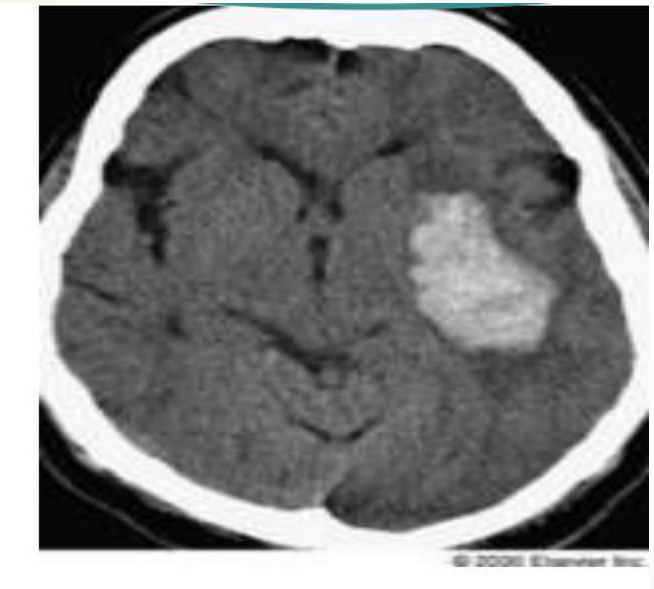

İntraparankimal kanama

İskemik Stroke

Yaşamı Tehdit Eden Nedenler– Epi/Subdural Hematom

- Yüksek riskli hastalar:
  - Antikoagülan kullananlar
  - Kronik Alkolikler
  - Yaşlılar
  - Travma

Epidural Hematom

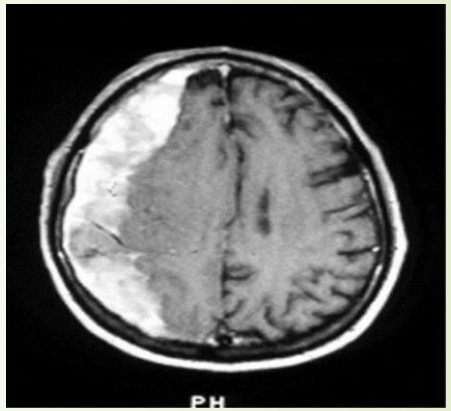

Subdural Hematom

- Kontrastsız BT(-) ve şüphe devam ediyorsa Kontrastlı BT ve MR önerilir.

Yaşamı Tehdit Eden Nedenler– Beyin Tümörü

- %70 başağrısı(+)
- Sadece %8inde nörolojik muayene abnormaldir.
- Klasik kliniği:
  - Sabah daha kötü,
  - pozisyonla değişen ve
  - bulantı kusmayla birlikte olan ağrı.

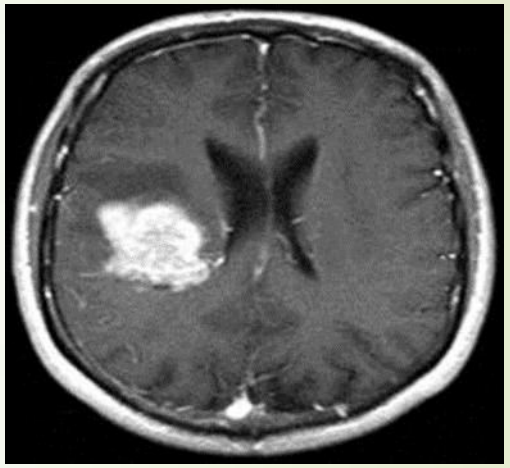

Yaşamı Tehdit Eden Nedenler– Sinüs Ven Trombozu

- Risk faktorleri
  - OKS kullanımı, Postpartum hasta Post-op hastalar,
  - faktor V Leiden mut, antithrombin III eks., protein S-C eks, Polisitemi
- SVT, nadirdir. Yüksek klinik şüphe gerektirir.
- Tanı: MR venogram

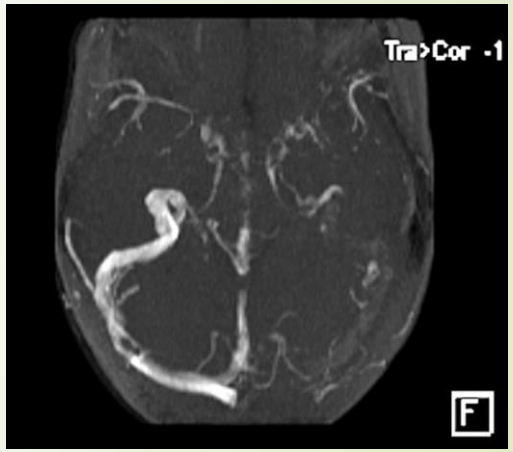

Baş ağrısı ile birlikte riskli klinik durumlar

- Gökgürültüsü (thunderclap) veya 'yıldırımvari' tarzda baş ağrısı+ Ani/ciddi başlangıçlı → SAK

- Başağrısı + Fokal Nörolojik Bulgu ve Bilinç durum değişikliği →

HİPO/HİPERGLİSEMİ
Malignite, kanama, menenjit/ensefalit ya da travmatik intrakraniyal basınç artışına neden olan sorunlar
Oftalmoplejik Migren

ACİL TIP
KAYSERİ ACİL GÜNLERİ 2017

Baş ağrısı ile birlikte riskli klinik durumlar

- Başağrısı + HIV veya immunsuprese hasta → kriptokokal menenjit ve toksoplazma gibi enfeksiyöz nedenler ve lenfoma
- Başağrısı + ileri yaş → İntrakraniyal kanama, travmalar, dev hücreli arterit (temporal arterit) maligniteler

ACİL TIP
KAYSERİ ACİL GÜNLERİ 2017

Baş ağrısı ile birlikte riskli klinik durumlar

- Başağrısı + Gebelik → Gerilim tipi başağrısı
migren
Preeklampsi
sinüs trombozu
pitüiter apopleksi
SVO

- Başağrısı + Koagulopati → Antikoagulan kullanımı varsa spontan intrakraniyal kanama
Sinüs ven trombozu

Baş ağrısı ile birlikte riskli klinik durumlar

- Başağrısı + Malignite → Tümörün kitle etkisine ya da tümör içi kanamaya ve tedavi komplikasyonu

- Başağrısı + Ateş → Menenjit, ensefalit,beyin absesi
  Otit, sinüzit, tonsillit,dental enfeksiyon
  SAK, pitüiter apopleksi ve temporal arterit

Baş ağrısı ile birlikte riskli klinik durumlar

- Başağrısı + Görme bozukluğu → Karotis arter diseksiyonuna bağlı retinal iskemi
  Optik nörit, akut glokom krizi ve temporal arterit
  Retinal migren

- Başağrısı + Bilinç kaybı → vasküler nedenler
  SAK
  ekplampsi, intrakraniyal hemoraji, maligniteler ve SSS enfeksiyonları

Temporal Arterit

- **En sık şikayet: Baş ağrısıdır.**

- Yaş >50
- Yeni başlangıçlı lokalize baş ağrısı, ani başlayan görme bozukluğu
- Temporal arter hassasiyeti ya da nabzın azalması
- Sedim >50 mm/h
- Abnormal arteriyal biyopsi bulguları

- Bulguların 3/5 pozitifliği varsa tanı konur..
- **Tedavi: 40-60 mg. Prednison po.**

Oftalmik Patolojiler

- Glokom
- Üveit
- Optik Nörit

Hipertansiyon

- Hipertansif acil mi?
- Tansiyon yüksekliğinin baş ağrısının nedeni mi, sonucu mu olduğu incelenmelidir,
- Diğer nedenler dışlanmadan tansiyon düşürülmez!

Sinüzit

- **Tahmini semptomlar:**
  - Renkli nazal akıntı,
  - Maksiller diş ağrısı,
  - Dekonjestanlara zayıf yanıt.

≥4 ise : yüksek ihtimal
≤2 ise : düşük ihtimal

- **Kuvvetli semptomlar:**
  - Pürülan nazal akıntı
  - Transilluminasyonda abnormal bulgular (acilde zor)

Benign Intracranial Hypertension (Pseudotumor Cerebri)

- Kronik başağrılı, genç ve obez olmayan kişilerde karşımıza cıkar.
- Bulantı-kusma ve görme bozuklukları eşlik edebilir.
- OKS kullanımı, A vitamin azlığı ya da fazlalığı, tiroid hastalıkları, tetrasiklin.

- Karakteristik özellikleri: papilödem varlığı, normal bilinç ve normal BT, LP'de ciddi yüksek BOS basıncı

- Tedavi asetazolamid (2x250 mg/gün) ve sık LP ile boşaltma

Servikal Arter Diseksiyonu

- Spontan, travma, genç hasta (ort.40y)
- Tek taraflı ve boynun ön kısmına vuran ağrı ya da frontal bölge ve göz etrafında şiddetli ağrı varlığında şüphelenilmelidir.
- Bazı nörolojik bulgular gelişir:
  - TIA, stroke, horner sendromu,
  - geçici tek taraflı körlük veya kranial sinir palsisidir

LP Sonrası Başağrısı

- LP sonrasında Dura Matere BOS sızıntısının devam etmesi
- %10-36 sıklıkta
- Ayakta kötüleşen, yatma ile azalan başağrısı
- 24-48 saat sürer
- Tedavi: analjezikler, iv sıvı, iv caffein 500mg*1 , blood patch

Migren

- Tipik bulgular
  - Tek taraflı
  - Pulsatil
  - Bulantı kusma
  - Işık / ses hassasiyeti
  - 4-72 saat sürür
  - Egzersiz ile ağrı artar

Bulunmazsa başka ayırıcı tanı düşün

ACİL TIP EĞİTİM VE ARAŞTIRMA HASTANESİ

KAYSERİ ACİL GÜNLERİ 2017

Migren ?

POUNDing (zonkluyor)

- **P**=**P**ulsatil - zonklamalı
- **O**=h**O**ur **4-72 saat**
- **U**=**U**nilateral
- **N**=N/V nausea vomiting
- **D**=Disabling (kişiyi devre dışı bırakması)

4/5 = migren LikelihoodRatio (kişinin migren olma olasılığı) 24 kat artmış.

- *JAMA. 2006;296(10):1274-1283. doi: 10.1001/jama.296.10.1274*

Migren - Tedavi

- Kesin konsensus oluşturulmuş bir tedavi yöntemi yok
- Dihidroergotamin (1 mg IV): 5HT seratonin reseptör agonisti. Baş ağrısını rahatlatmada birincil tedavide en etkili ilaç. (ciddi bulantı yapar bu yüzden metoklopramit veya clorpromazin ile birlikte hazırlanmalı)
- Sumatiriptan (6 mg SC) : Daha az bulantı yapar
- **Metekloropamid (10 mg IV infuzyon)**
- Olanzapin
- Ketorolak

Migren Tedavisi- Özel Durumlar

- Gebelerde ilk seçenek ilaç dışı tedavi:
- İstirahat ve buz uygulaması…
- İlk tercih Asetaminofen: Parol tb.
- Bulantı/kusma için: Metoklopramid (B kategorisi)
- 3.trimesterde NSAID kullanımı uygun değil !
  - amniyon sıvısını azaltıyor, duktusu kapatıyor.
- Triptan ve ergotamin türevleri kontrendikedir.

Gerilim Tipi Baş Ağrısı

- En sık birincil baş ağrısı nedeni
- İki taraflı
- Sıkıştırıcı
- Hafif – orta düzeyde
- Bulantı / kusma / ışık ses hassasiyeti beklenmez(Migrenden ayırımı)
- Egzersizle ilişkisi yok

Küme Tipi Baş ağrısı

- Erkeklerde ve sigara içenlerde daha sıktır
- Karakteristiği: tek taraflı, çok ağrılı, orbital, supraorbital ya da temporal bir ağrı olması.
- **O kadar ağrılıdır ki hasta yerinde duramaz.**
- **Beraberinde göz yaşarması, burun akıntısı, terleme, miyozis, pitozis eşlik edebilir.**

Tedavide
sumatriptanlar etkili

Oksijen tedavisi

Trigeminal Nevralji

- "Şiddetli", 1-2 sn'lik ağrı
- "Şimşek çakması"
- Trigeminal sinir trasesi
- Sıklıkla 2 ve 3. dal
- Ataklar arası ağrısız
- BT çekilmeli
- Karbamazepin 100 mg X2

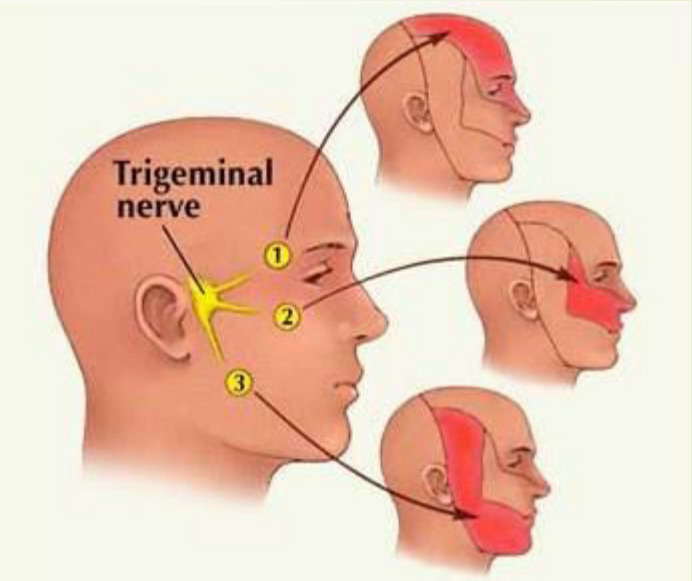

Kırmızı Bayraklar

- Başağrısının 10 yaşından önce, 50 yaşından sonra başlaması
- Son 6 ay içinde başlamış olması veya karakter, sıklık ve şiddet gibi özelliklerinde değişiklik göstermesi
- Günler içinde ilerleyici seyretmesi ve tedaviye yanıt vermemesi
- Yeni başlayan baş ağrısının akut ve şiddetli özellikte olması
- Kişinin yaşamındaki ‘en şiddetli ağrı’ olarak tanımlanması

Kırmızı Bayraklar

- Hamilelik döneminde veya doğum sonrası ortaya çıkması
- Fiziksel aktivite, ıkınma veya öksürmekle artması
- Vücut ve baş pozisyonu ile ilişkili olması
- Başlangıç yaşı ve klinik özelliklerin tanımlanan başağrısı için tipik olmaması
- İlerleyici ve tedavi edilemeyen kusmanın olması

Kırmızı Bayraklar

- Ateş, ense sertliği
- Epileptik nöbetlerin varlığı
- Fokal nörolojik bulgu
- Bilinç bozuklukları veya senkop
- Göz dibi bulguları (papil ödem, subhyaloid hemoraji)
- Halsizlik, kilo kaybı ve sistemik bir hastalığın varlığı
- Toksik görünüm

Akut baş ağrılı erişkin hastanın değerlendirilmesinde yanıtlanması gereken 5 kritik soru: (ACEP)

1. Düşünülen baş ağrısı etyolojisine yönelik tedaviye yanıt var mı?
2. AS' de hangi baş ağrılı hastalara görüntüleme yapalım?
3. SAK düşünülen hastada kontrastsız kranial BT normalse rutin LP yapalım mı?
4. Hangi hastada kranial BT çekmeden önce güvenle LP yapılabilir?
5. Ani başlangıçlı, şiddetli baş ağrılı, kranial BT ve LP negatif çıkan hastada ileri görüntüleme yöntemlerine gerek var mı?

Yanıtlar

1. Düşünülen baş ağrısı etyolojisine yönelik tedaviye yanıt var mı?

Yanıt: Nontravmatik baş ağrısında etyolojiye yönelik tedaviye yanıtta kanıtlanmış veriler olmamakla birlikte, değişik analjeziklere ağrı yanıtında düzelmeyi yada klinik iyileşmeyi gösteren çalışmalar (klass 3) mevcut. (Düzey C)

İCH → ibuprofen, ketorolac, prochlorperazin
Menenjit → dihidroegotamin, metoclopramide
CO zehirlenmesi → sumatriptan
Serebral venöz tromboz → sumatriptan
Karotid arter diseksiyonu → sumatriptan
SAK → sumatriptan

Yanıtlar

2. AS' de hangi baş ağrılı hastalara görüntüleme yapalım?

- Yanıt: Baş ağrısı ve nörolojik bakıda anormal bulgusu olan, yeni başlayan şiddetli baş ağrılı hastalar ve HIV (+) hastalara acil (emergent) kranial BT çekilmeli! (Düzey B)

- > 50 yaş ve yeni tipte baş ağrısı olan hastaya ivedilikle (urgent) kranial BT çekilmeli! (Düzey C)

Yanıtlar

- 3. SAK düşünülen hastada kontrastsız kranial BT normalse rutin LP yapalım mı?
- Yanıt: Ani başlangıçlı-şiddetli baş ağrılı ve kranial BT negatif olan ve SAK düşünülen hastalarda LP yapılmalı! (Düzey B)
- Kranial BT' nin yetersiz olduğu durumlar; *teknik yetersizlik *tanısal yetersizlik
- LP' nin yetersiz olduğu durumlar; *rüptüre olmamış anevrizma *arteriel diseksiyon *serebral venöz sinüs trombozu *pitüiter apopleksi *nonkoopere/obes hasta *BOS' un venöz kanla kontaminasyonu *postdural LP baş ağrısı

Yanıtlar

- 4. Hangi hastada kranial BT çekmeden önce güvenle LP yapılabilir?
- Yanıt: Baş ağrısına ek olarak İCP artışı bulguları varsa LP öncesi mutlaka kranial BT çekilmeli! (Düzey C)
- İCP artışı bulguları yoksa kranial BT olmadan LP yapılabilir. (Düzey C)

Yanıtlar

- 5. Ani başlangıçlı, şiddetli baş ağrılı, kranial BT ve LP negatif çıkan hastada ileri görüntüleme yöntemlerine gerek var mı?
- Yanıt: Ani başlangıçlı-şiddetli baş ağrılı, kranial BT (-), BOS açılış P normal ve BOS analizi (-) ise ileri görüntülemeye gerek yok, hasta takibe alınarak taburcu edilebilir. (Düzey B)
- Bazı araştırıcılar ***" şimşek çakması"*** şeklinde baş ağrılı hastalarda kranial BT ve LP negatif bile olsa ***angiografi*** yapılması gerekliliğini savunur.

Baş Ağrılı Hastanın Değerlendirilmesi

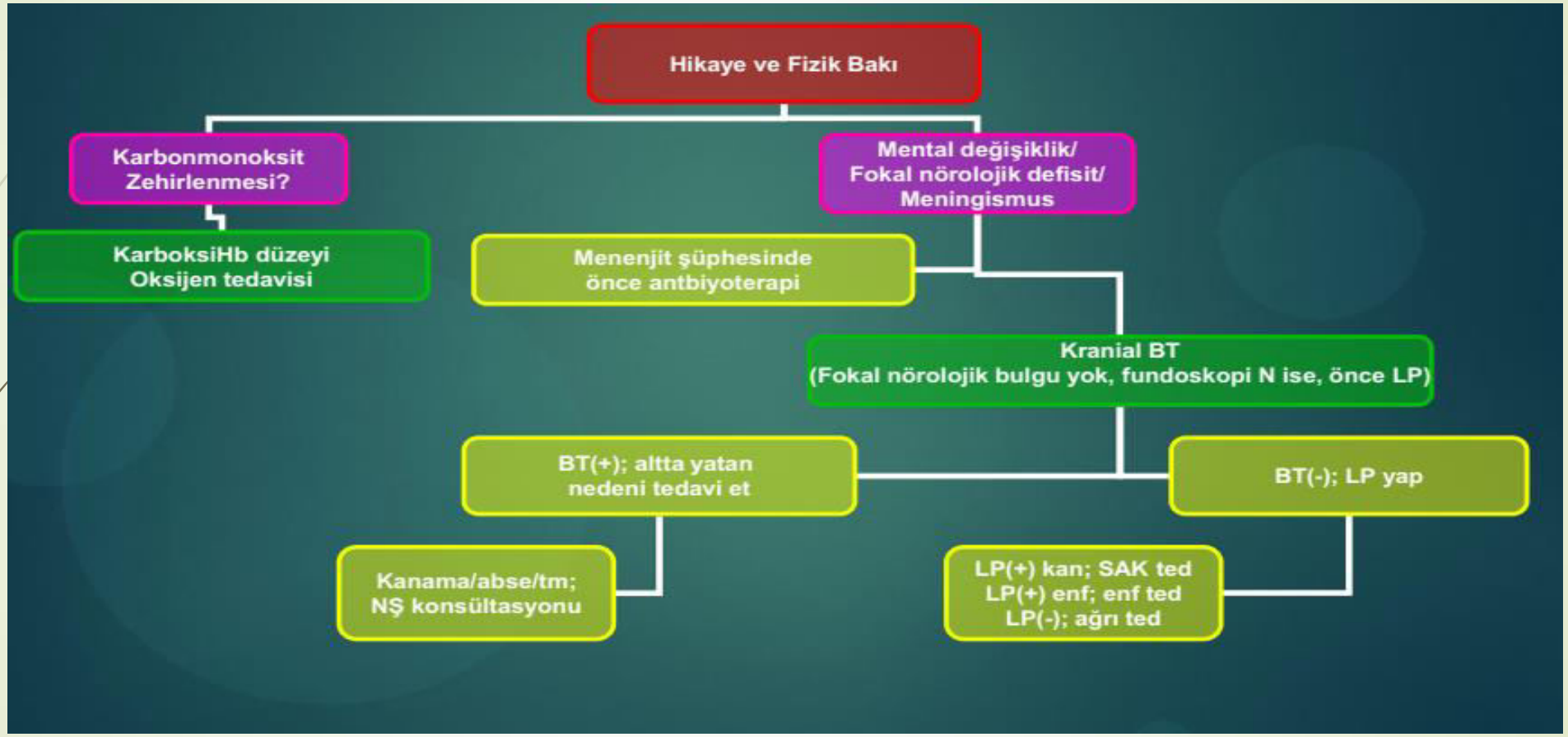

- Teşekkürler…..