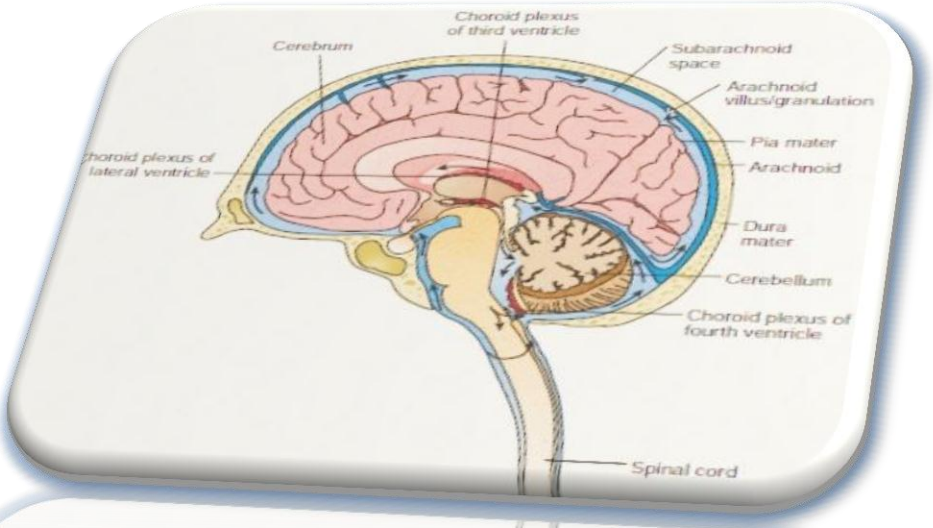

BEYİN OMURİLİK SIVISI (BOS) ANALİZİ

Yrd.Doç.Dr. Kamil TÜNAY
Afyonkocatepe Üniversitesi
Acil Tıp Anabilim Dalı

Sunum Planı

- BOS sentezi ve anatomisi
- BOS’un kimyasal bileşenleri
- BOS örnek alma (Lomber Ponksiyon)
- BOS’un görünümü
- Tanısal testler
- BOS basıncı

BOS

- Sinir dokusuna besin desteği sağlayan,
- Atık maddeleri uzaklaştıran
- Beyin ve omuriliği travmaya karşı koruyan fizyolojik bir sistem oluşturmaktadır.

BOS, koroid pleksuslardan salgılanan, subaraknoidal aralık ve ventriküllerde bulunan, araknoid villus yapılardan ve lomber bölgedeki damarlardan kana geri dönen plazma ultrafiltratıdır.

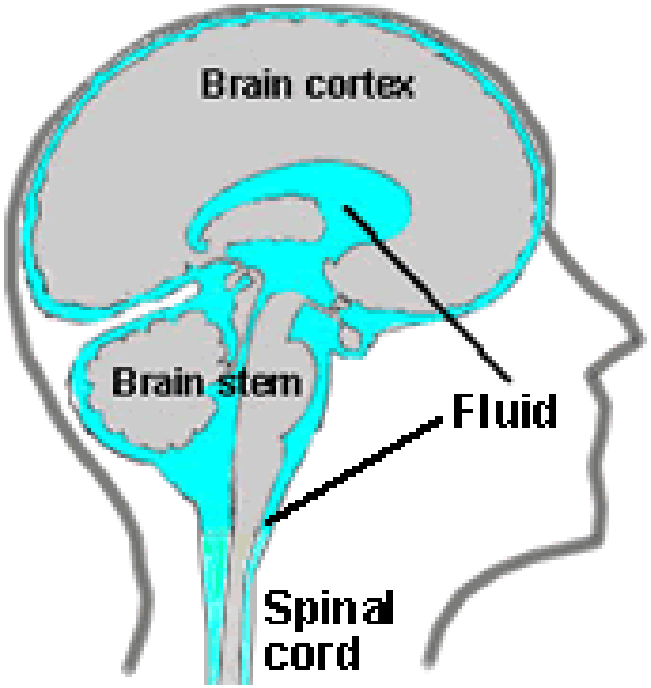

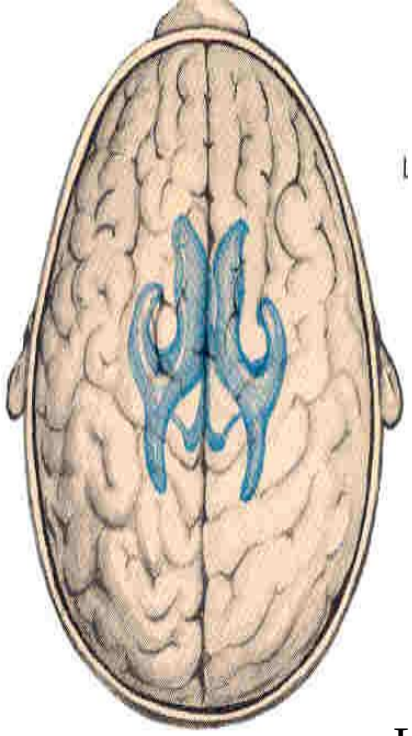

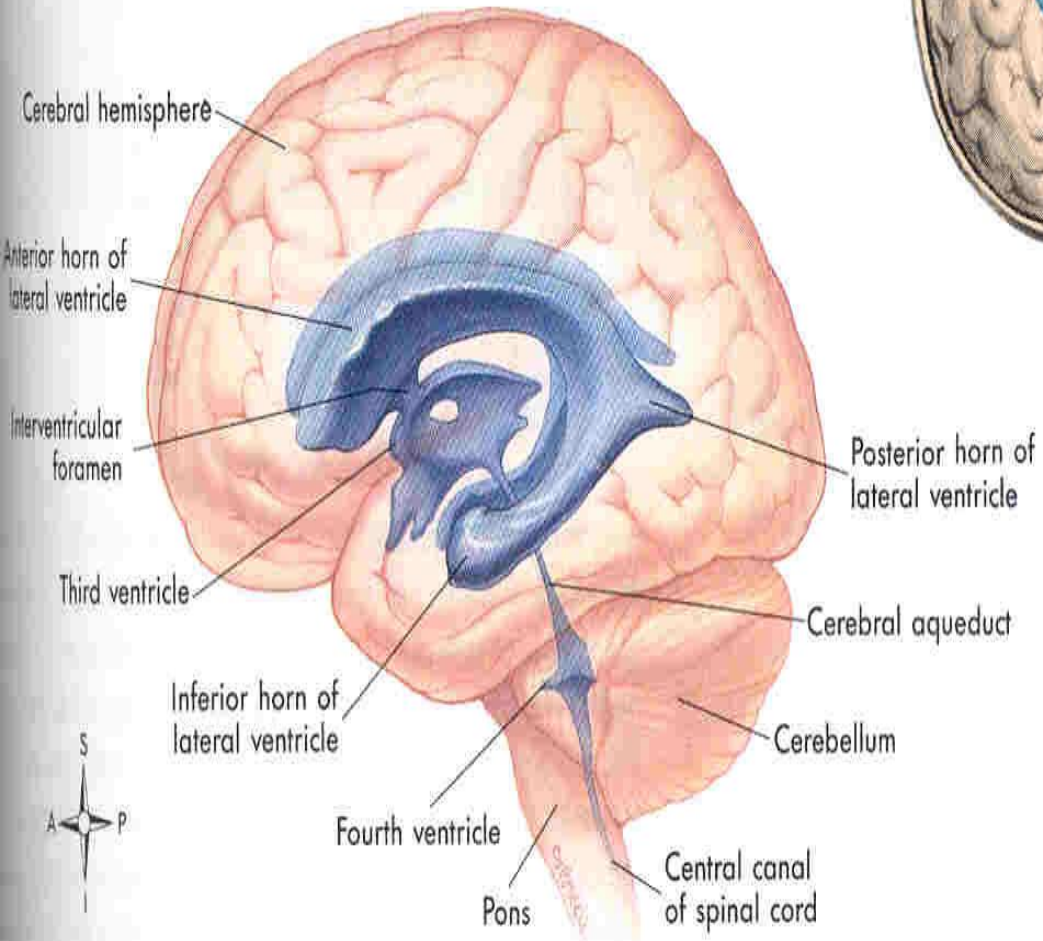

- Lateral ventriküller
  - Koroid pleksus
  - %85 BOS yapım yeri
    - Monra delikleri
- III ventrikül
    - Aquaductus silvii
- IV ventrikül
    - Luschka ve magendi
  - Subaraknoid boşluk
  - MS içi sentral kanal

Copyright © The McGraw-Hill Companies, Inc. Permission required for reproduction or display.

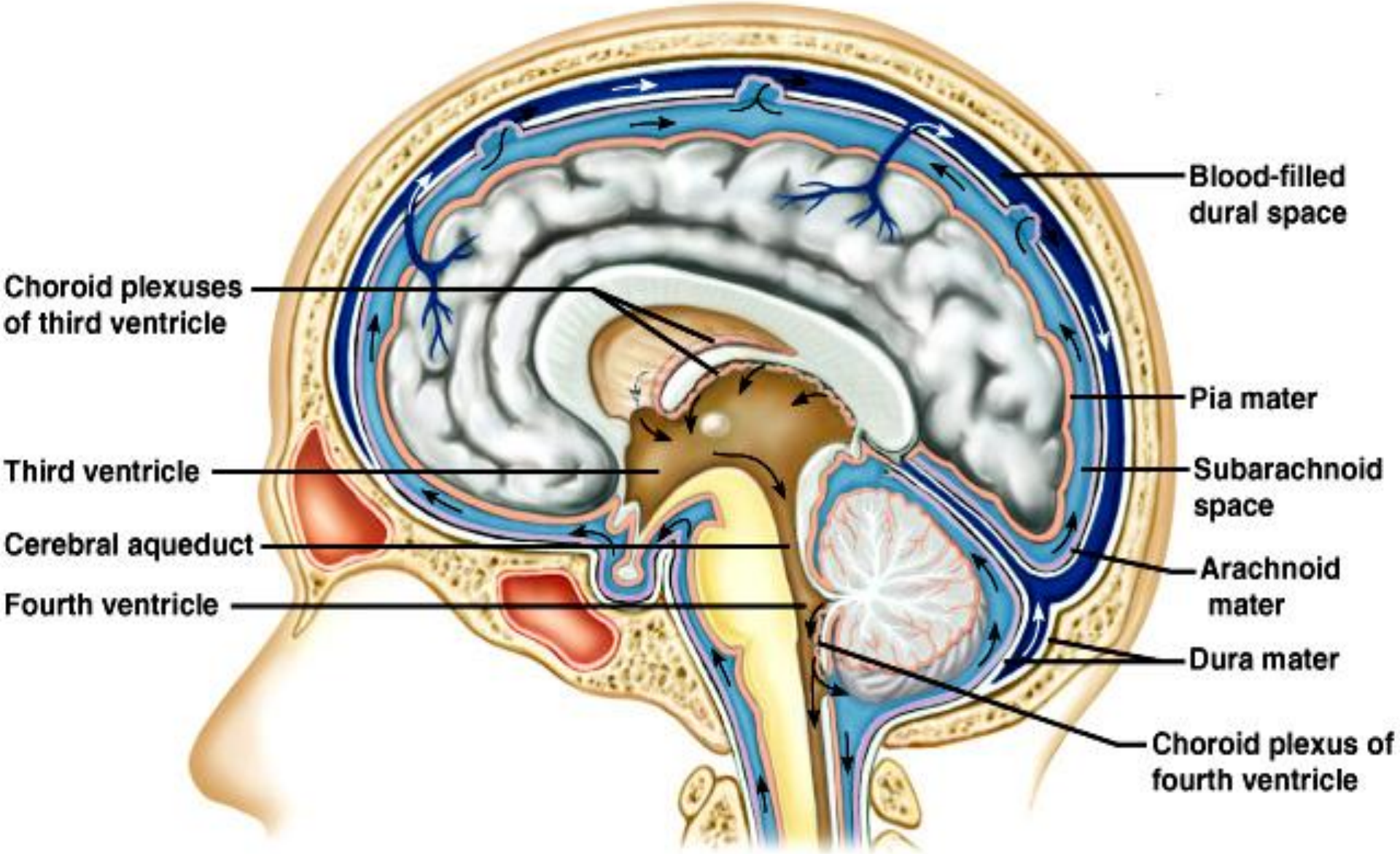

Geri emilimi

- Araknoid zardan ven sinuslarına giren Aracnoid vililer ile kana geri emilir
  - Tek taraflı valf sistemi

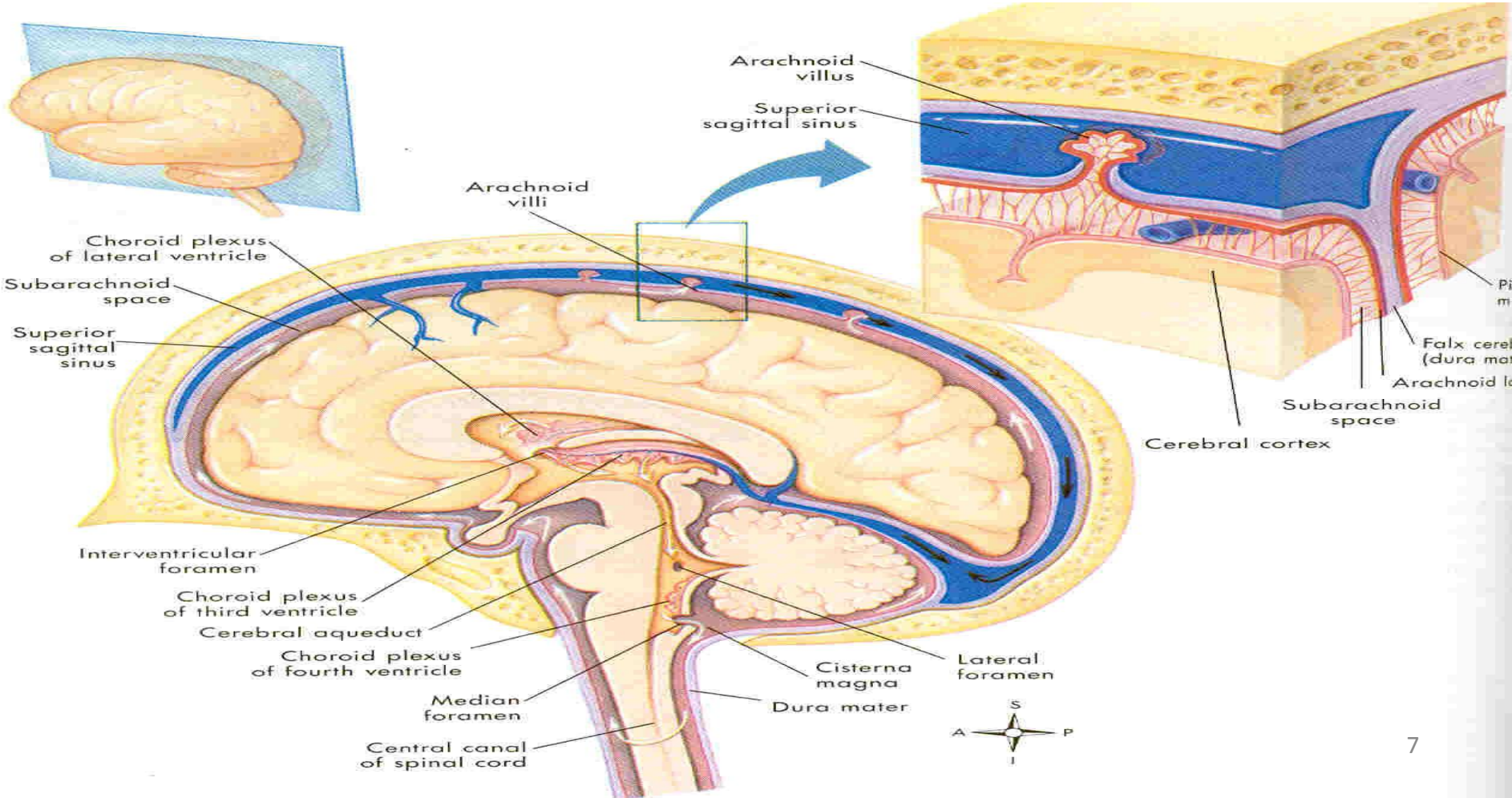

Kimyasal Bileşimi

Kan plazmasının bileşiminden oldukça farklıdır:

- 1) Proteinden fakir, Albümin/Globülin:8
- 2) Glukoz konsantrasyonu, plazmadan düşüktür; 45-80 mg/dl arasında değişir.
- 3) Sodyum plazma ile eşdeğer, potasyum düşüktür. Klorür, plazmadan yüksek
- 4) BOS pH’ı kan pH’ı civarında (7,4)

	BOS	SERUM
SU MİKTARI (%)	99	93
PROTEİN (mg/dl)	15-45	7000
GLUKOZ (mg/dl)	45-80	90
OSMOLARİTE (mosm/l)	295	295
SODYUM (mEq/l)	138	138
POTASYUM (mEq/l)	2.8	4.5
KALSİYUM (mEq/l)	2.1	4.8
MAGNEZYUM (mEq/l)	0.3	1.7
KLOR (mEq/l)	118-132	102
pH	7.33	7.41

Örnek Alma
Lomber Ponksiyon (LP)

- LP lateral dekübit veya oturur pozisyon
- Fetüs pozisyonu
- L3,L4-L5 arasından (İliac kanatları birleştiren çizgi)

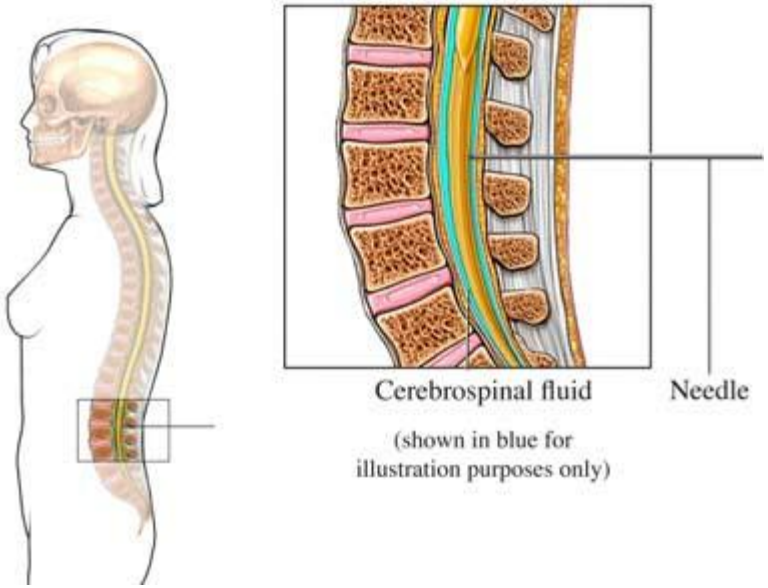

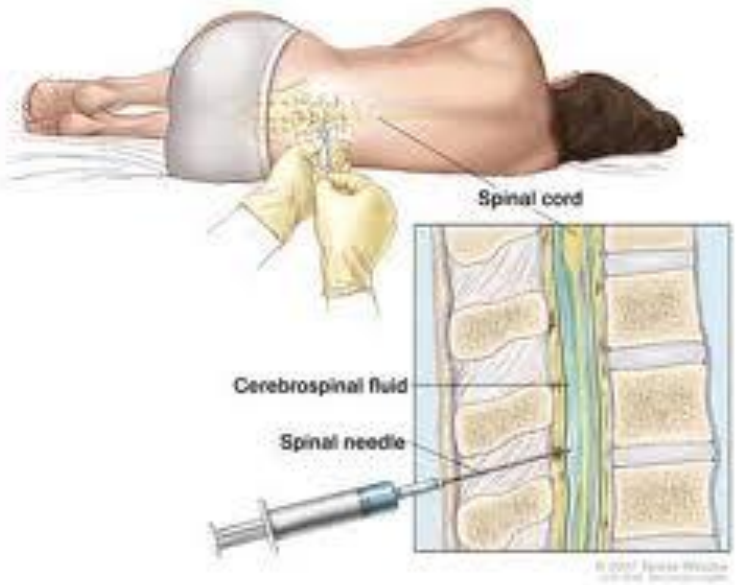

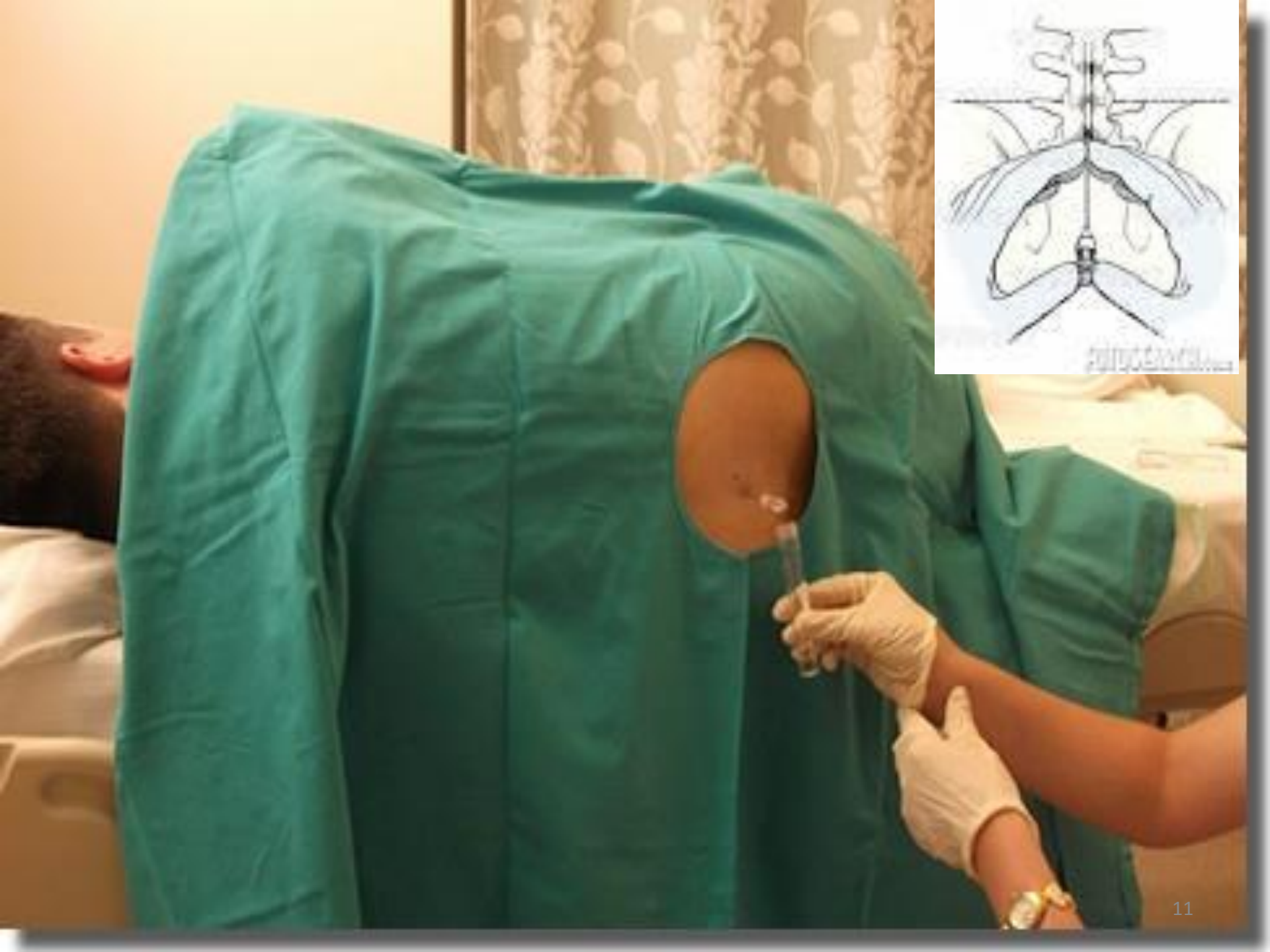

- 20-22 gauge spinal iğne, umblikus
- 8-15 ml sıvı rutin
- Aspirasyon (= Kanama riski) önerilmez
- Floroskopik guide ve USG travmatik LP riskini azaltır

- Örnekler dört steril tüpe alınır , alınış sırasına göre etiketlenir.
- Tüp 1 biyokimya ve seroloji
- Tüp 2 mikrobiyolojik analiz
- Tüp 3 hücre sayımı için kullanılır.

- Dördüncü tüp ise mikrobiyolojik ve ek serolojik testler için kullanılabilir.

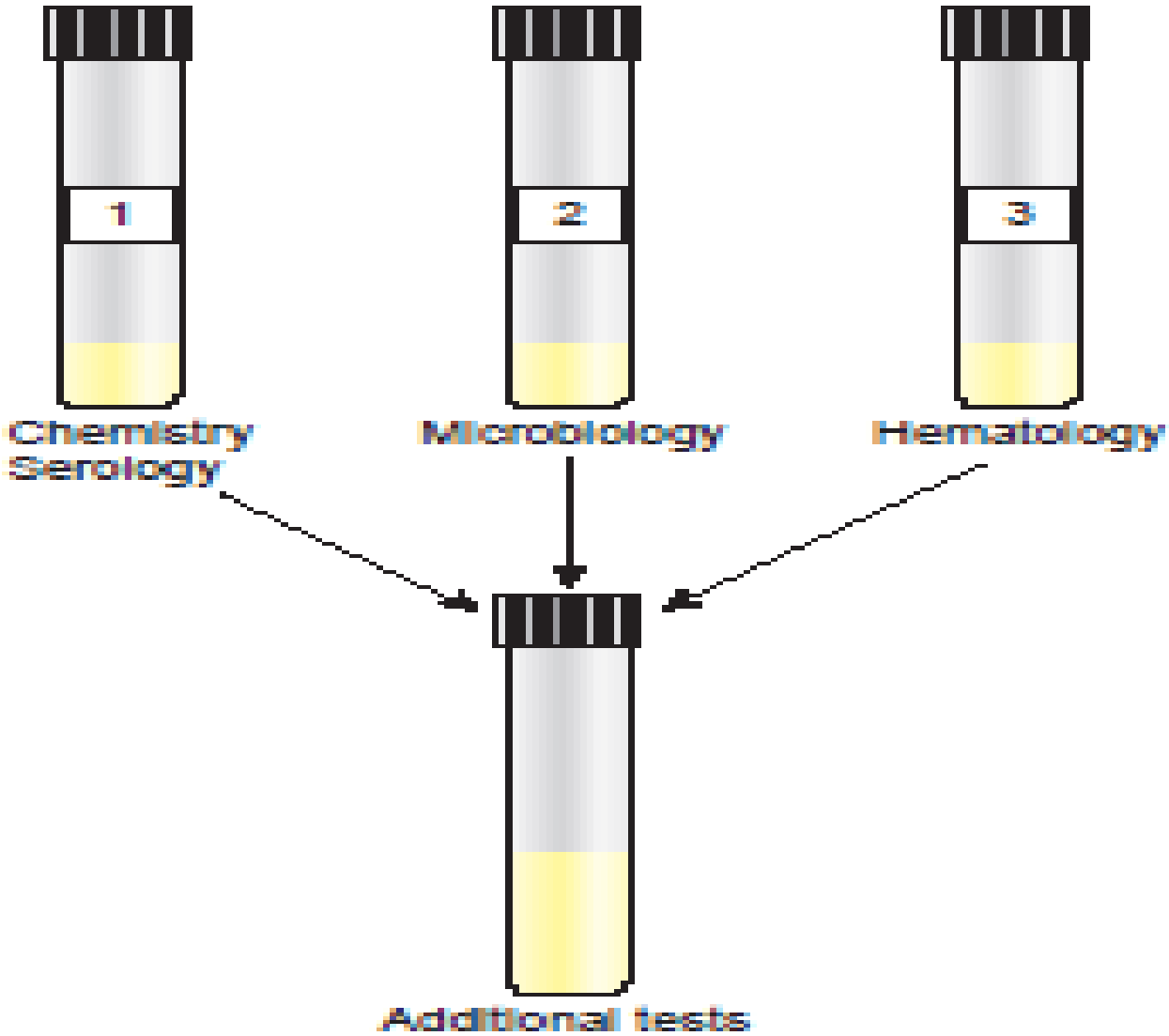

Figure 10–2 CSF specimen collection tubes.

LP Endikasyon

1. Santral Sinir Sistemi Enfeksiyonu şüphesi
2. Subaraknoid Kanama şüphesi
3. Psödotümör serebri
4. Tbc menenjit
5. SSS vaskülit, sifilizi
6. MS, G.Barre, Paraneoplastik sendrom
7. Spinal anestezi ve girişimler

LP Komplikasyon

1. Herniasyon
2. Spinal Hematom ve kord kompresyonu
3. İyatrojenik Enfeksiyon
4. Baş ağrısı
5. Sırt ağrısı

LP Kontrendikasyon

1. Bilinen veya şüpheli kitle etkisi oluşturan lezyonların varlığı
2. INR>1.5 veya trombosit sayısı <50 000/mm3
3. Ponksiyon bölgesinde enfeksiyon varlığı
4. Ciddi kardiyopulmoner yetmezlik, skolyoz

- İdeal olanı testlerin hemen çalışılmasıdır, eğer çalışılamayacak ise;
  - Hematoloji tüpleri buzdolabında saklanır.
  - Mikrobiyoloji tüpleri oda sıcaklığında tutulur.
  - Biyokimya ve seroloji tüpleri dondurulur.

BOS’un Görünümü:

- Kaya suyu berraklığında ve renksiz bir sıvı

- Kırmızı veya kırmızı-kahverengi görünümü;
  - Ventriküler veya subaraknoidal kanama
  - İntratekal venlerin travması

- Sarı (ksantokromik) görünümü;
  - Eski beyin kanaması,
  - BOS dolaşımını bozan tümör,
  - İndirekt bilirubin düzeyinde artış,
  - Püy
- BOS, bakteriyel menenjitte hafif bulanık ve iltihaplıdır

BOS GÖRÜNÜŞÜNÜN	KLİNİK ÖNEMİ	
GÖRÜNÜŞ	NEDEN	BAŞLICA ÖNEMİ
Kristal berraklığı		Normal
Puslu, bulanık, sütsü Bulutsu	WBC Mikroorganizma Protein	Menenjit Menenjit Kan beyin bariyeri bozukluk
Yağlı	Radyografik kontras madde	
Kanlı	RBC	Hemoraji Travmatik

BOS GÖRÜNÜŞÜNÜN	KLİNİK ÖNEMİ	
GÖRÜNÜŞ	NEDEN	BAŞLICA ÖNEMİ
Ksantokromi	Hemoglobin Bilirubin Melanin Protein	Eski kanama Travmatik alım hücre lizisi RBC yıkımı, bilirubin artışı Meningeal melanosarkom Kan beyin bariyeri bozukluk
Pıhtılı	Protein Pıhtılaşma faktörleri	Kan beyin bariyeri bozukluk Travmatik alım
Zarsı görünüm	Protein Pıhtılaşma faktörleri	Kan beyin bariyeri bozukluk Tüberküloz menenjit

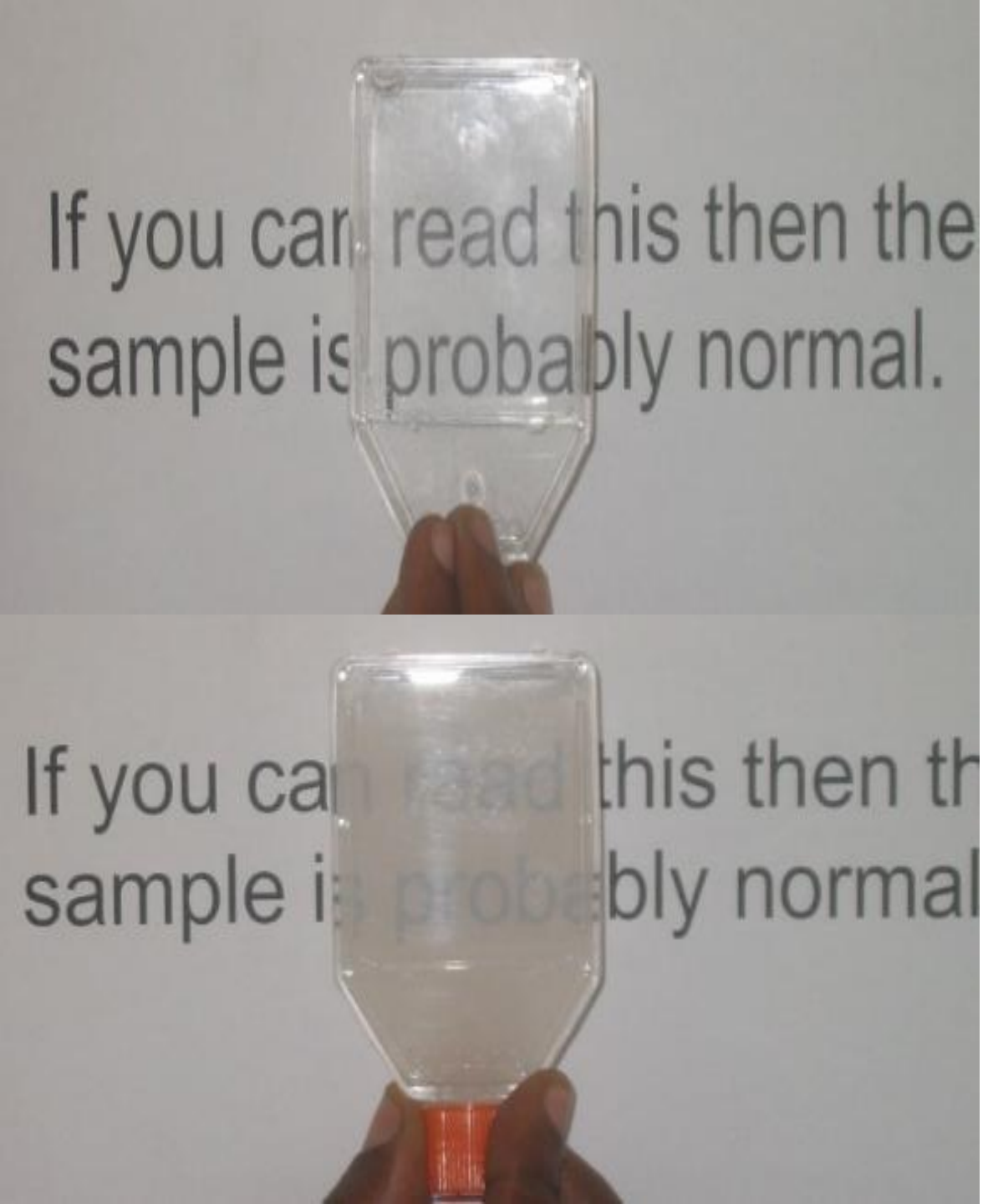

Tüpün arkasındaki yazıyı okuyamıyorsanız BOS bulanıktır.

Mikrobiyolojik İnceleme

- Steril tüpe alınan BOS’dan, uygun besi yerlerine ekim yapılır.
- Uygun boyamalar yapılarak mikroskobik olarak görülmeye çalışılır.

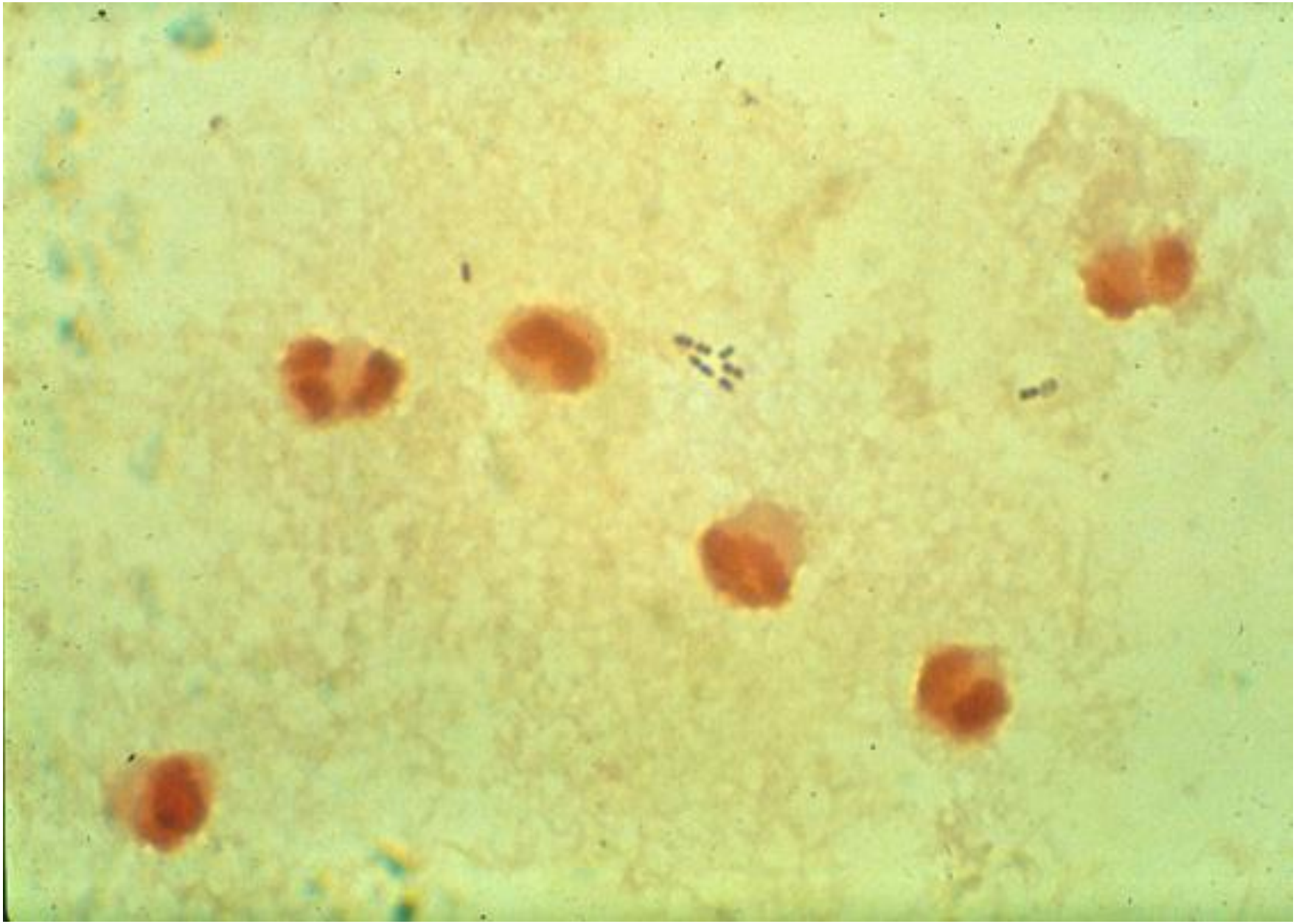

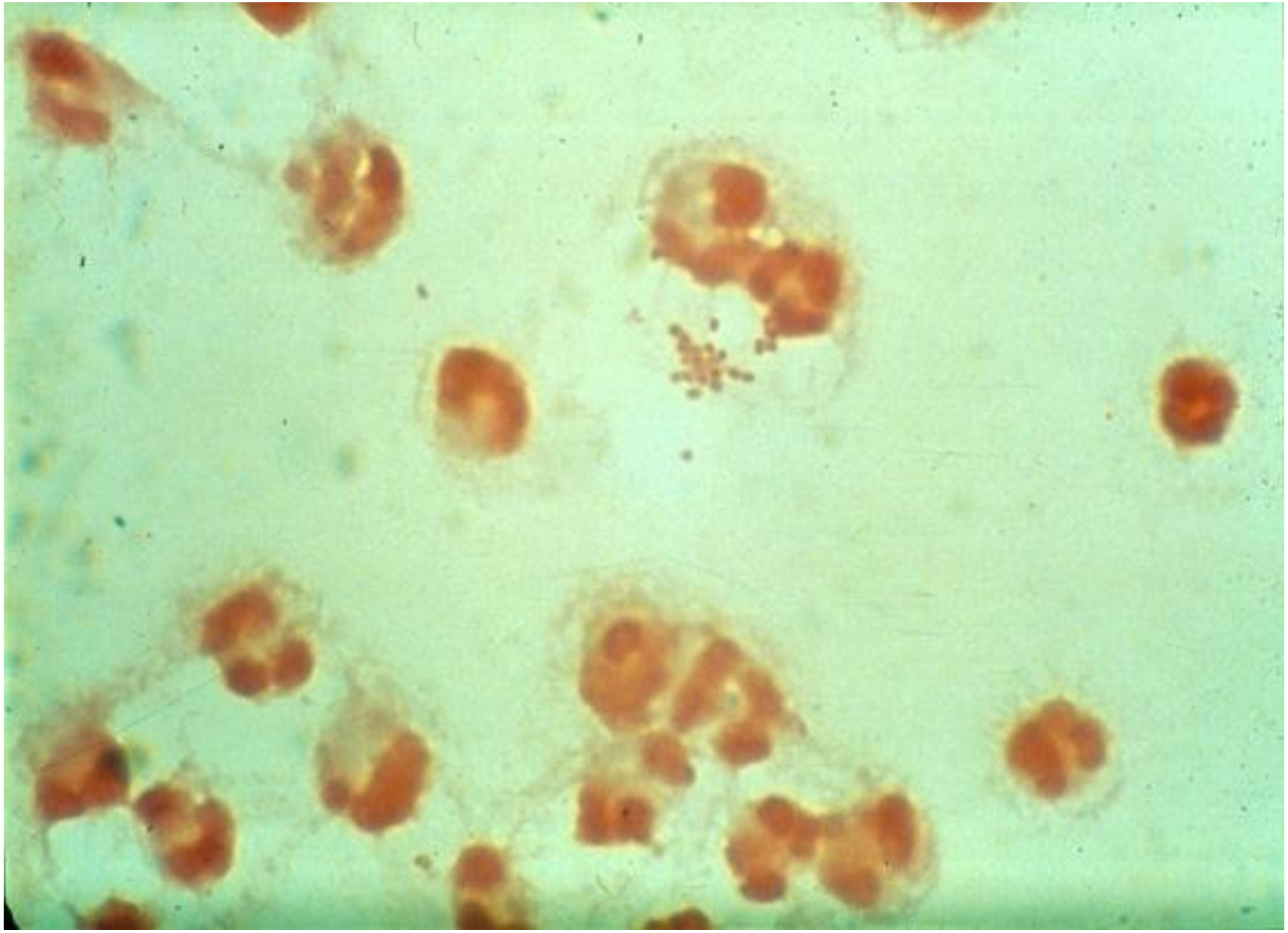

Sitolojik İncelenme

- Thoma lamı üzerinde incelenir.
- Yetişkinde 0-5/mm^3, Yenidoğanda 20/mm^3 normal
- BOS'ta hücre sayısının mm^3 te 10'un üzerine çıkması patolojiktir.
- BOS'ta hücre sayısı artışı ***pleositoz*** olarak tanımlanır ve menenjial irritasyonun işaretidir

Nötrofil Artışı	Lenfosit Artışı
Bakteriyal menenjit Tbc ve viral menenjit Beyin apsesi Poliomyelit Multipl skleroz Gullian barre Beyin tümörü	Tbc ve viral menejit geç dönemi Ensefalit Akut sifilitik menejit


0.1mmT
1/400 mm²
Thoma
GERMANY


0.025
0.05
0.25
1
3

Biyokimyasal Analiz

PROTEİN	İMMÜNOGLOBULİN
GLUKOZ	NÖRON SPESİFİK
LAKTAT	ENOLAZ
KLORÜR	GLİAL PROTEİN
WBC, NÖTROFİL	ENDOTELİN
LENFOSİT	GLUTAMİN
ENZİMLER	KREATİN KİNAZ
PCR	

BOS Proteini

- BOS’ta en sık incelenen test protein ölçümüdür.
- Normal düzeyi 15-45 mg/dl
- %80 plazma , %20’si intratekal
- Albümin/Globülin = 8/1
- İnfant ve yaşlılarda bir miktar daha yüksek olabilir.

İLKEL TESTLER	GÜNCEL TESTLER
PANDY REAKSİYONU	ELEKTROFOREZ
NONNE-APPELT REAKSİYONU	ÇİNKO SÜLFAT TESTİ
KOLLOİDAL ALTIN TESTİ	İMMÜNOLOJİK TESTLER
WEİCHBRODT REAKSİYONU	KANTİTATİF PROTEİN TAYİNİ
	FİBRİNOJEN TAYİNİ

Klinik Önemi

- Anormal düşük değerler sıvı MSS'den sızdırıldığında görülür.
- Yüksek protein nedenleri
    * Kan-beyin bariyeri hasarı
    * MSS'de immunglobulin yapımı
    * Normal protein klerensinin azalması
    * Sinir dokusu dejenerasyonu

Anormal BOS Protein Değerlerinin Klinik Nedenleri

Test Sonucu	Nedeni
Yüksek Sonuçlar	**Menenjit**
	Hemoraji
	Primer MSS tümörleri
	Multipl skleroz, Guillin Barre Sendromu
	Nörosfiliz
	Miksödem
	Cushing hastalığı
	Polinöritler
	Diyabet
	Üremi
Düşük Sonuçlar	**MSS sızıntısı/travma**
	Yakın zamanlı ponksiyon
	Hızlı BOS yapımı
	Su intoksikasyonu

BOS Glukozu

Normali eş zamanlı ölçülen kan glukoz düzeyinin 2/3'ü kadardır.
Normal değeri:45-80 mg/dl
300 mg/dl'yi aşmaz

BOS GLUKOZ ARTIŞI	BOS GLUKOZ AZALIŞI
Diabetes mellitüs, Fonksiyonel mental hastalıklar Psödotümör Serebri	Süpüratif menenjit Tüberküloz menenjit Lösemik menenjit Leptomeningeal tümör Hipoglisemide

- Glukoz ↓, Lökosit↑, Nötrofil ↑= Bakteriyal menenjit göstergesi
- Glukoz ↓, Lökosit↑, Lenfosit ↑ = Tüberküloz menenjit göstergesi
- Glukoz N, Lenfosit ↑ = Viral menenjit göstergesi

BOS Laktat Düzeyi

- BOS laktat düzeyi menenjit olguların tanı ve tedavisinin takibinde yararlıdır.
- Tbc, ve fungal menenjitte BOS laktatı 25 mg/dl’nin üzerindedir.
- Bakteriyel menenjitte 35 mg/dl’nin üzerindedir.
- Viral menenjitte 25mg/dl’nin altındadır.
- Laktatın tedavi sırasında düşmesi tedavinin başarılı olduğunu göstermektedir.

BOS Klor Düzeyi

- Normalde plazmadakinden yüksektir.
- 118-132 mEg/L
- Piyojenik menenjitte düşer görülür.
- En fazla azalma Tbc menejitinde görülür

BOS Enzim Düzeyi

- Plazmadaki değişikliklerden etkilenmez; plazma enzimleri kan-beyin engelini aşıp BOS'a geçemez.
- Konvülsif bozuklukların tanısı için CK, AST, LDH tayini yapılır.
- Santral sinir sistemi lipidozlarının tanısı için aldolaz tayini yapılır.

- Metastatik tümörlerin tanısı için AST ve LDH tayini yapılır.
- AST artışı masif parankimal beyin hasarını gösterir
- Bakteriyel menenjitte, metastatik karsinomda, subaraknoidal kanamada, serebral enfarktüste BOS'ta LDH aktivitesi yüksektir
- Glutamin MSS amonyak düzeyini yansıtır

Diğer Testler

1. PCR (HSV, Tbc, fırsatçı infeksiyonlar için)
2. Tümör belirteçleri (Karsinoembriyonik antijen gibi)
3. Beyin kaynaklı proteinler
   a) Hipoksik serebral hasar için S100b,
   b) Demans için tau ve β-amiloid 1-42
   c) Creutzfeld-Jacob hastalığı için protein 14.3.3

4. BOS/nazal sekresyon ayrımı için beta-trace protein
5. Sarkoidoz tanısı için BOS’da anjiotensin dönüştürücü (“converting”) enzim gibi...
6. BOS ve serumda IgG, IgA ve IgM
7. Oligoklonal bant incelemesi

BOS Basıncı

- Yatak başı düz olarak lateral dekübit pozisyonunda ölçülmelidir.
- Sağlıklı bireylerde, 60-195 (180) mmH2O arasındadır (3.8-15 mmHg).
- Obezlerde 250 mmH2O ‘ye yükselebilir.
- Prematüre ve yeni doğanlarda düşüktür (95 ve 100 mmH2O).

- Anksiyete veya stres esnasında artar
- Hiperventilasyon durumunda düşer
- 60 mmH2O’dan düşük olması intrakranial hipotansiyon
- 250 mmH2O’dan yüksek olması intrakranial hipertansiyon
- BOS basıncı çok düşük ve sıfıra yakınsa tam spinal blok düşünmek gerekir.

- Çok yüksek olduğu durumlarda herniasyon riskini düşünmeli ve kafa içi basıncını düşürecek önlemler alınmalı, kafa içi basıncı monitörize edilmelidir.
- Açılış basıncının %50'sine düştüğü durumlarda ek BOS örneği alınmamalıdır.

PARAMETRE	NORMAL	BAKTERİYEL	VİRAL	TÜBERKÜLOZ
BASINÇ (mmH_2O)	180	↑↑	Normal, ↑	↑↑
RENK	Renksiz	Boz	Renksiz	Ksantokromik
GÖRÜNÜM	Berrak	Bulanık	Berrak	Berrak
WBC ($/mm^3$)	0-5 $/mm^3$	↑↑ (> 1000)	↑ (< 1000)	↑ (< 1000)
NÖRTOFİL	-	↑	-	-
LENFOSİT		-	↑	↑
PROTEİN	15-45 mg/dl	↑	Hafif ↑	↑↑
GLUKOZ	45-80 mg/dl	↓↓	Normal	↓
LAKTAT		↑	↓	↑
GRAM/EZN		+	-	+

TEŞEKKÜRLER…