Akciğer Grafisi Yorumlama

UZ. DR. EMRE BÜLBÜL

Giriş

Hasta gören her hekim göğüs röntgeninin tamamına hakim olmalıdır.

Genç bir hekim kıdemli bir seviyeye gelmesinde akciğer grafisi yorumlama önemli bir basamaktır.

Yapılan çalışmalarda hala bir çok doktor göğüs röntgeni analizinde gerekli mental disiplin ve yorumlayabilme yeteneğinden yoksun.

James D. Begg

PACS Nedir?

PACS

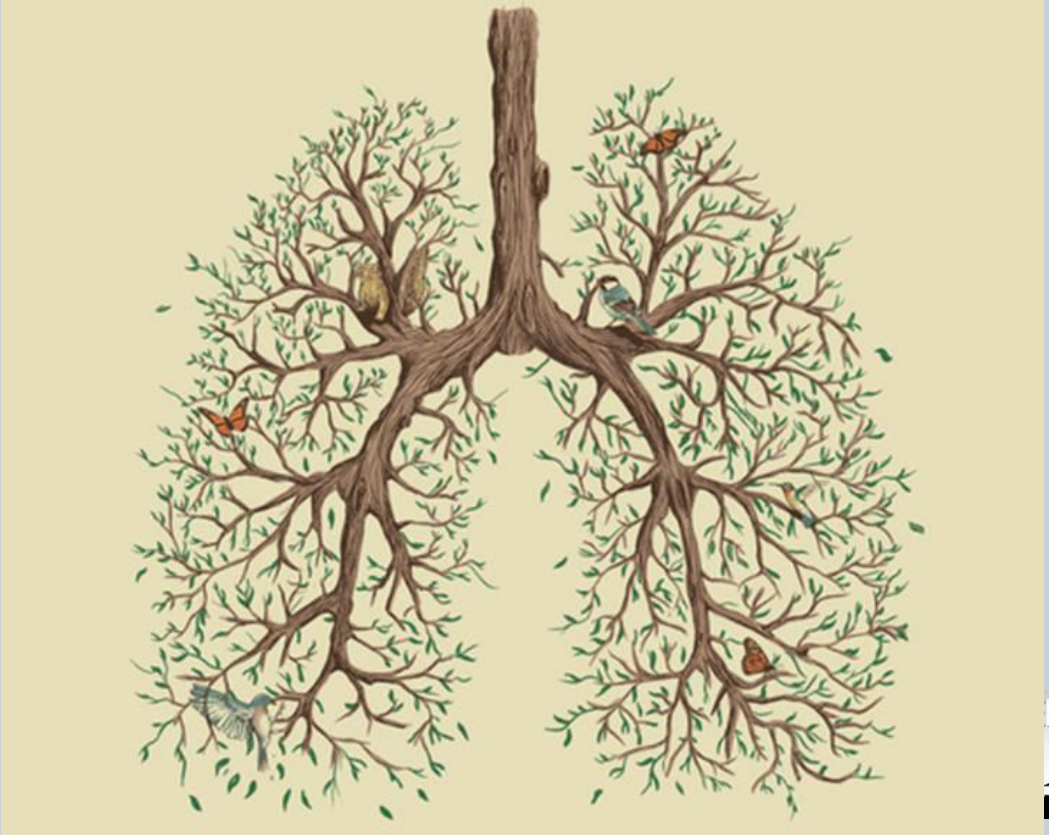

PACS Nedir?

- **(Görüntü Saklama ve İletişim Sistemleri) görüntülerin** saklanması, erişimi, dağıtımı ve sunumu için kullanılan yönetim sistemleri.
- **Picture Archiving and Communication Systems**

- Radyolojik incelemelerin %30-50'si akciğer grafisi
- -Anteroposterior (AP)
- -Posteroanterior (PA)
- -Lateral
- -Apikolordotik
- Hastaya derin nefes aldırılıp tutturulur- İnspiryum sonu
- Çekim sırasında x-ışın tüpü ile film uzaklığı 180 cm

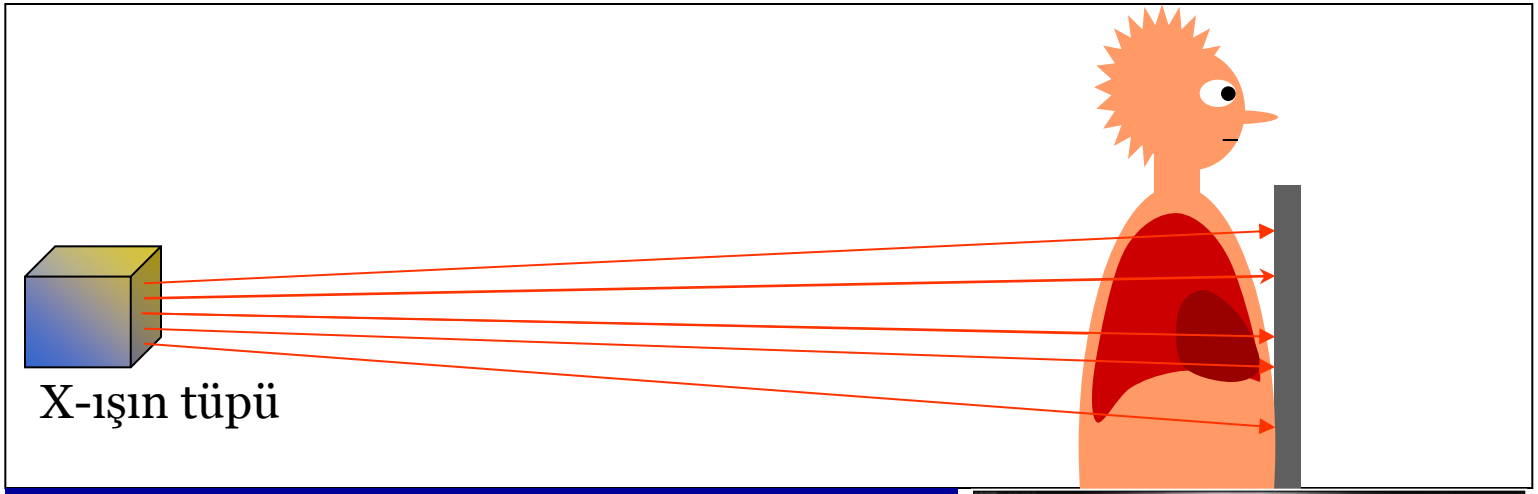
X-ışın tüpü

Scapula !!!

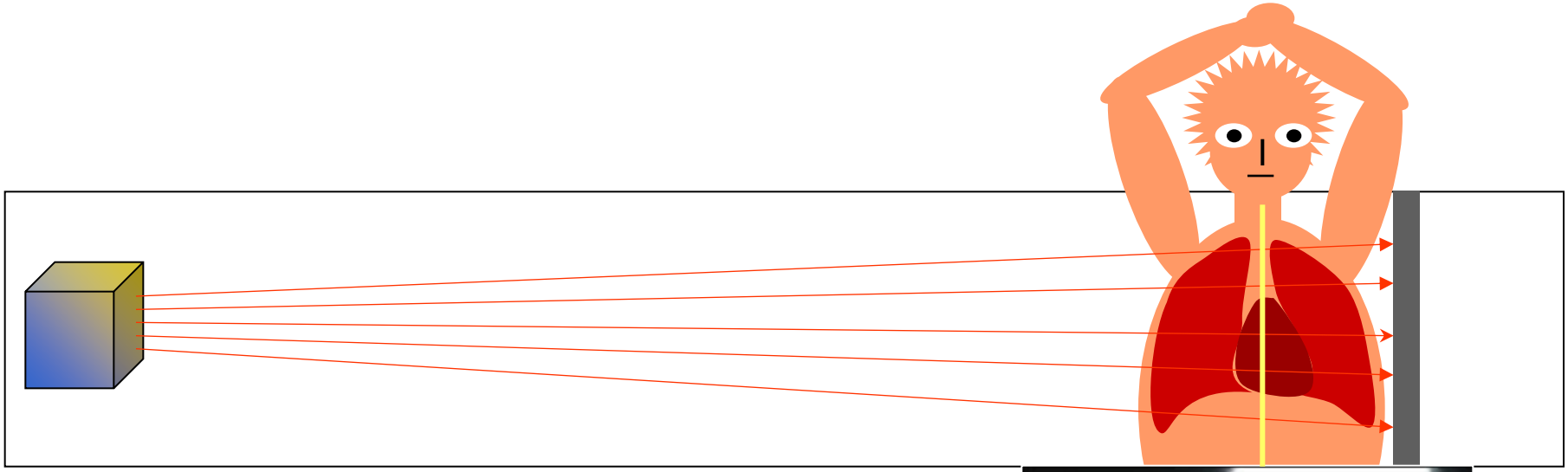

- Sol yan akciğer grafisinde x-ışınları sağ taraftan girip sol taraftan çıkar.
- Kalbin yaklaşık 2/3'ü orta hattın solunda yer alır

Apikolordotik akciğer grafisi

- Arka ön grafilerde klavikülalar arkasında gizlenen lezyonları görmek için istenebilir.
- Bilgisayarlı tomografi de bu amaçla kullanılabilir ancak düz grafiler daha ucuz ve kolay yöntemlerdir.

Apikolordotik grafi çekim tekniği

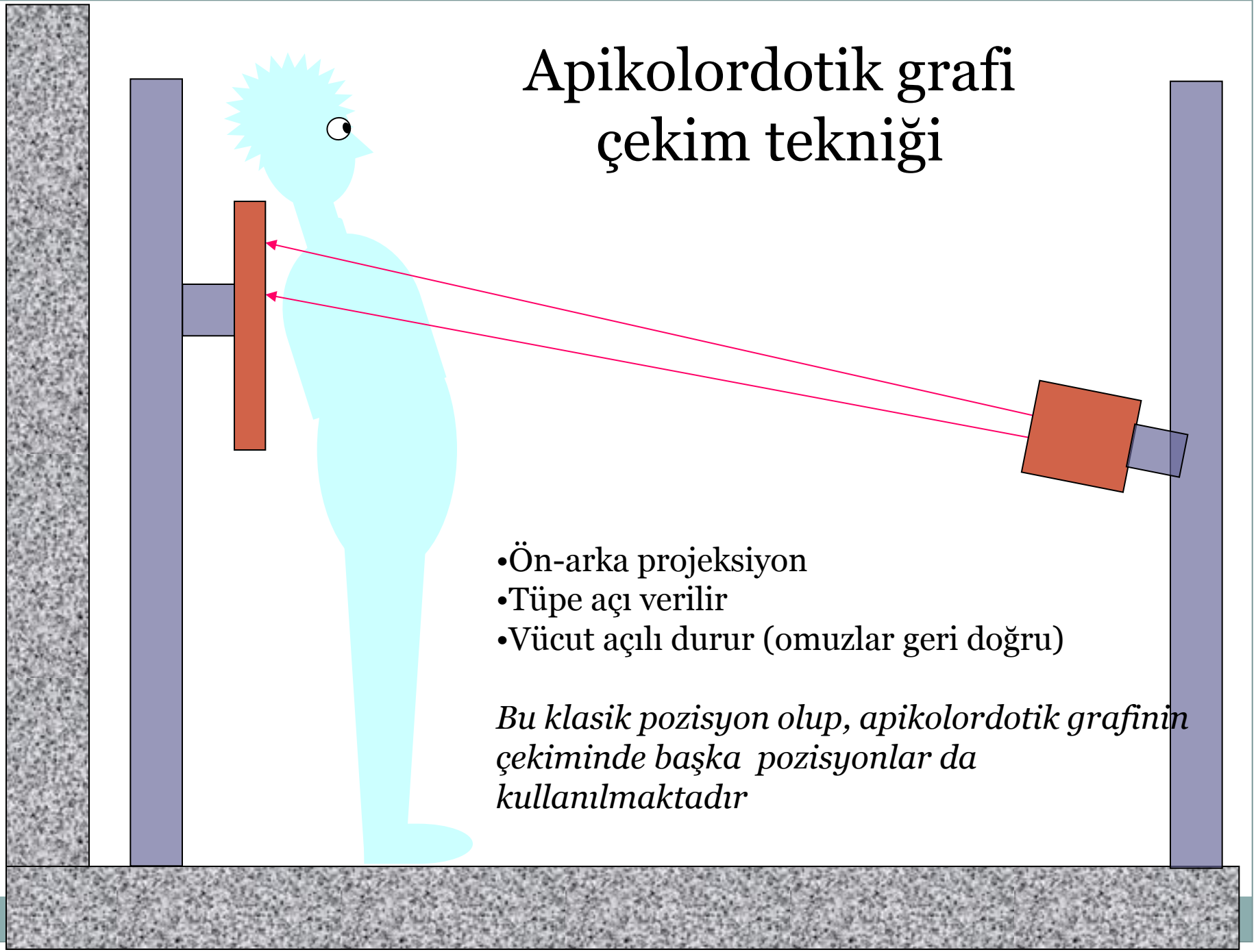

- Ön-arka projeksiyon
- Tüpe açı verilir
- Vücut açılı durur (omuzlar geri doğru)

Bu klasik pozisyon olup, apikolordotik grafinin çekiminde başka pozisyonlar da kullanılmaktadır

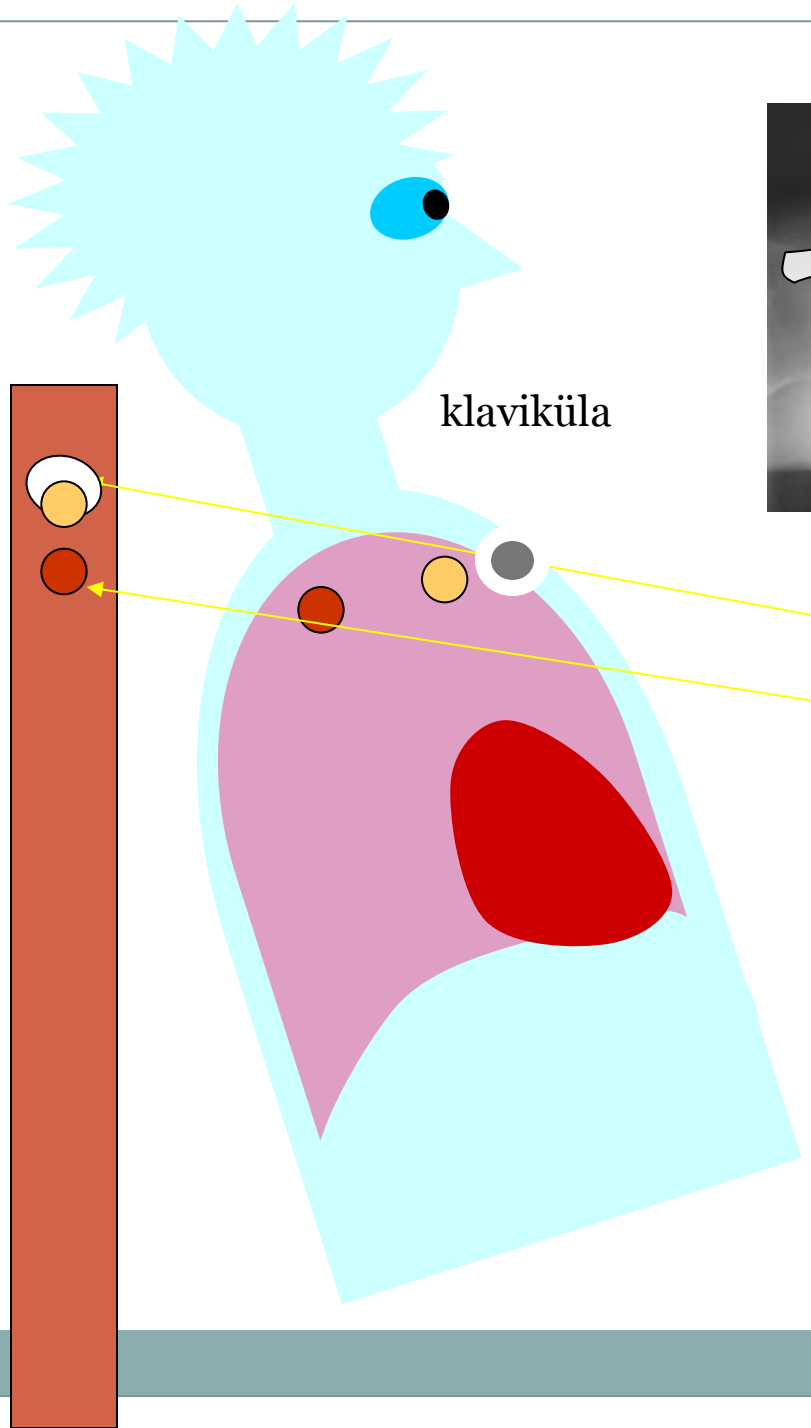

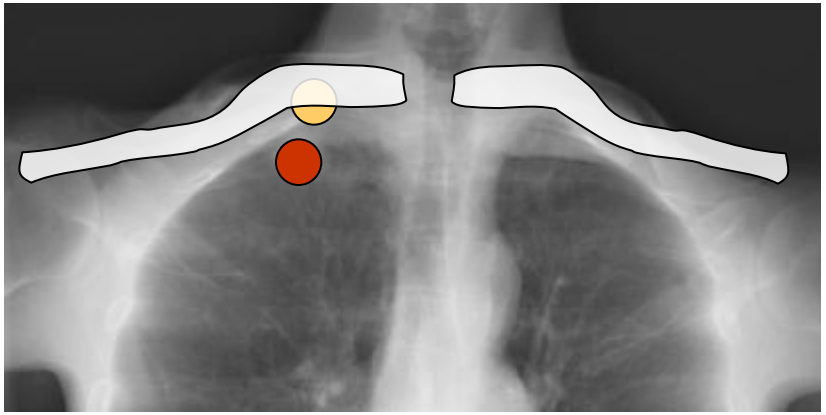

Klaviküladan uzak olan lezyonlar daha iyi görülür. Klavikülalara yakın olanlar iyi görülmeyebilir.

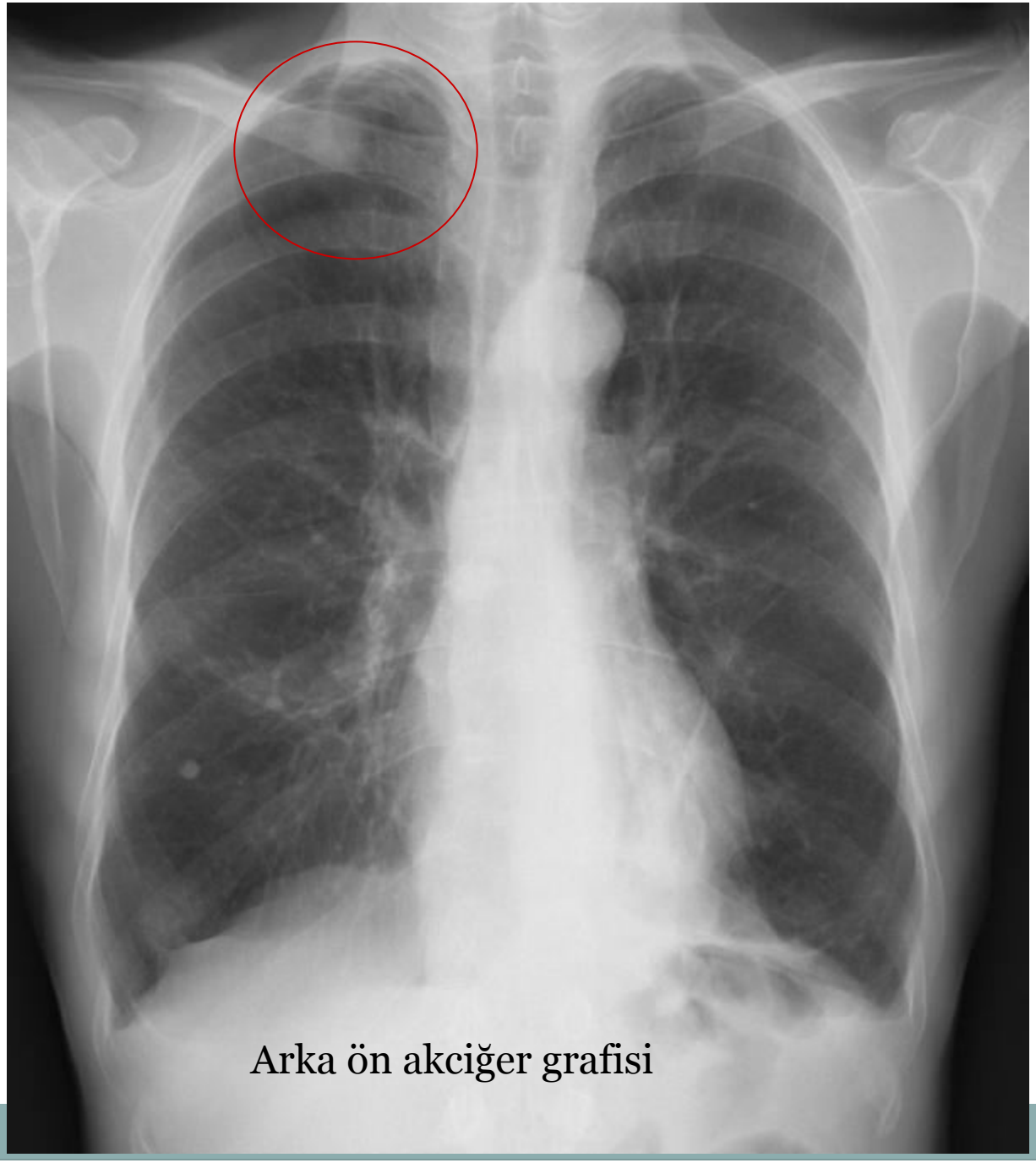

Arka ön akciğer grafisi

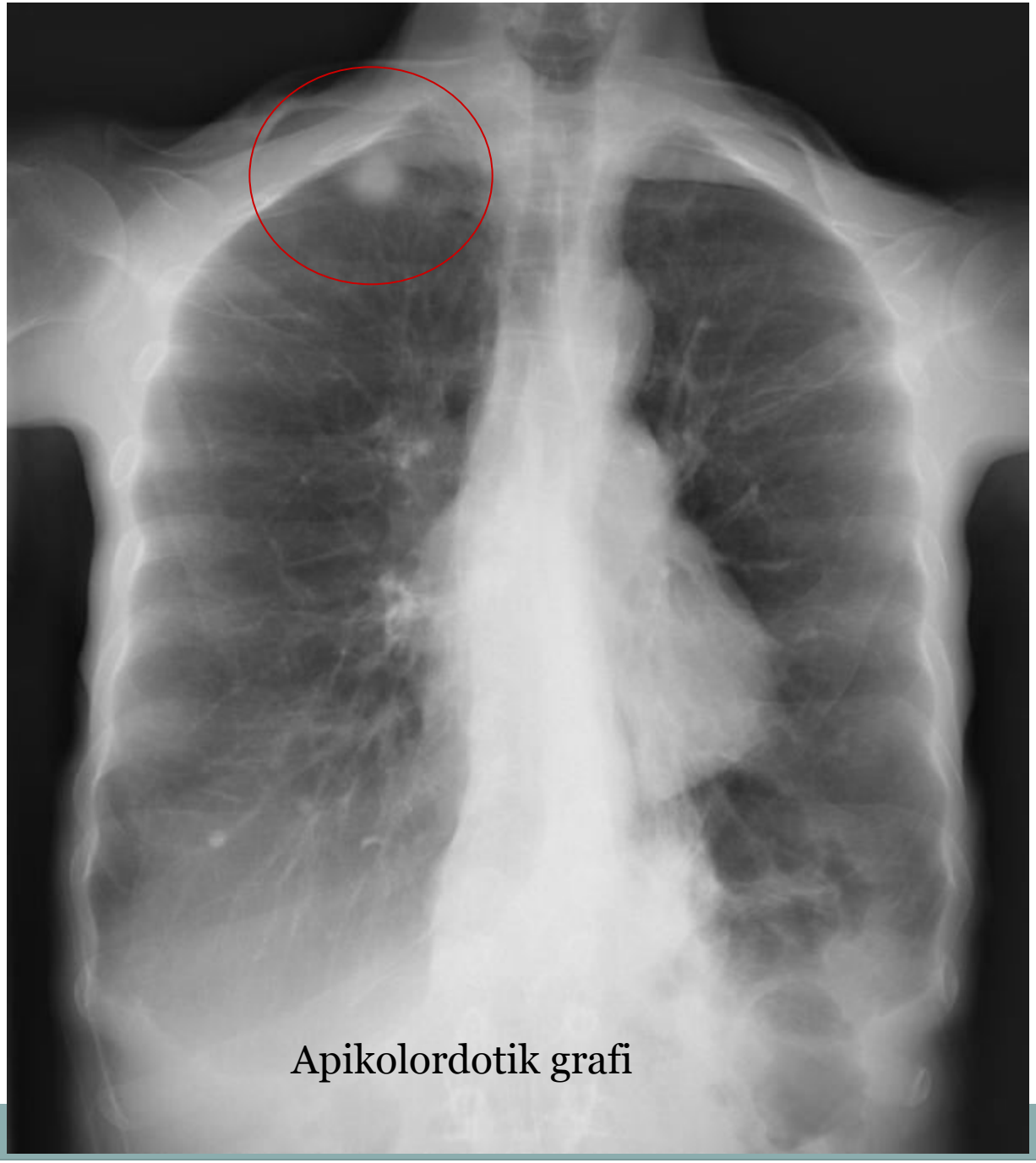

Apikolordotik grafi

Akciğer grafilerinin değerlendirilmesi

1- İlk olarak adı soyadı kontrol edilmeli

2- İkinci olarak tarih ve saat kontrol edilmeli

3-Hastaların yaşı, cinsiyeti ve hikayesinin bilinmeli

4-Filmlerin uygun teknik ile çekilmiş olmalı(Uygun teknik ile çekilmemiş olan grafiler yanıltıcı)

Teknik olarak kabul edilebilir grafi

- Simetri: T3 ün spinöz çıkıntısı sternoklaviküler eklemlere eşit mesafede olmalı
- Skapulalar akciğer alanlarını örtmemeli
- İnspiryum sonu çekim: 9-10 kostaların arka kısmı diyafragma kubbesi üzerinde kalmalı
- Damar gölgeleri akciğerlerin periferinde görülmeli (x-ışın dozunun fazla olmadığının göstergesi)
- Alt lobların büyük damarları ve torakal vertebralar kalp arkasında görülebilmeli(x-ışın dozunun az olmadığının göstergesi)

Teknik olarak kabul edilebilir PA akciğer grafisi

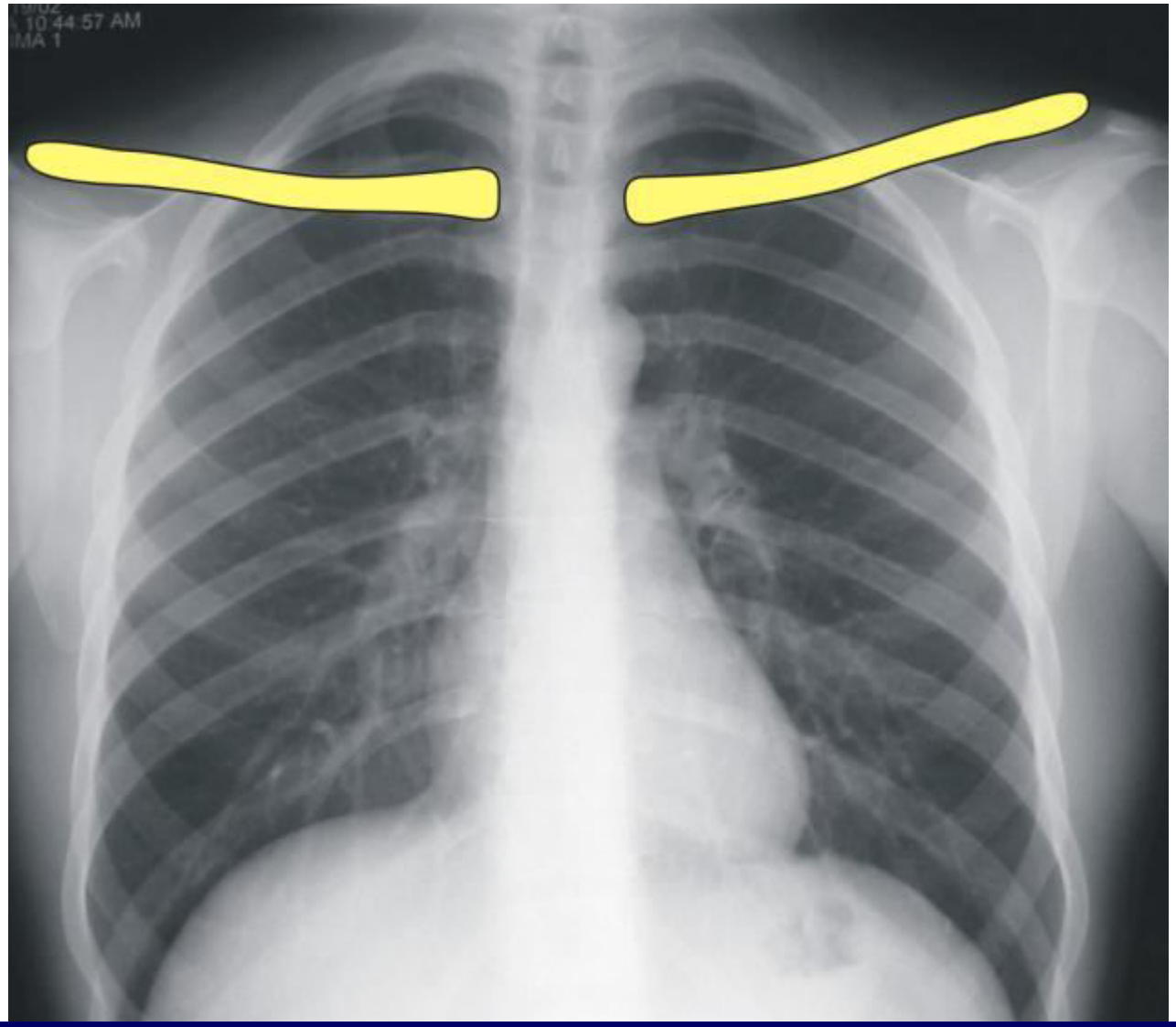

Simetri: T3'ün spinöz çıkıntısı sternoklaviküler eklemlere eşit mesafede olmalı

Teknik olarak kabul edilebilir PA akciğer grafisi

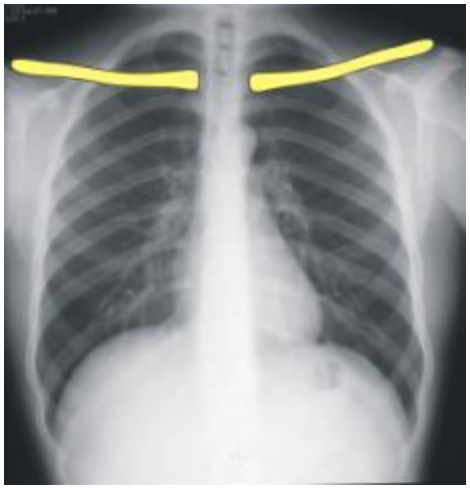

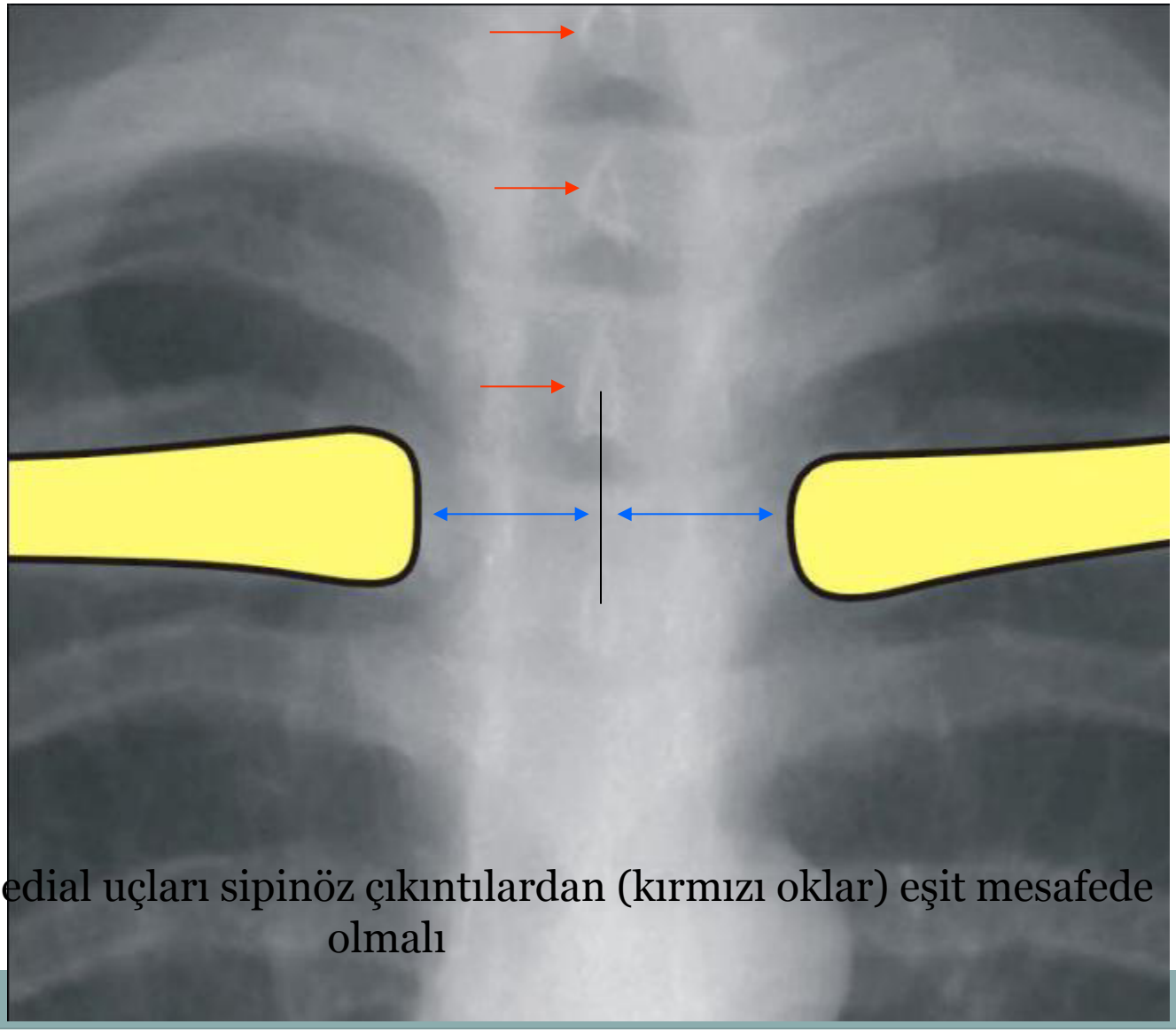

Simetri: klaviküla medial uçları sipinöz çıkıntılardan (kırmızı oklar) eşit mesafede olmalı

Teknik olarak kabul edilebilir PA akciğer grafisi

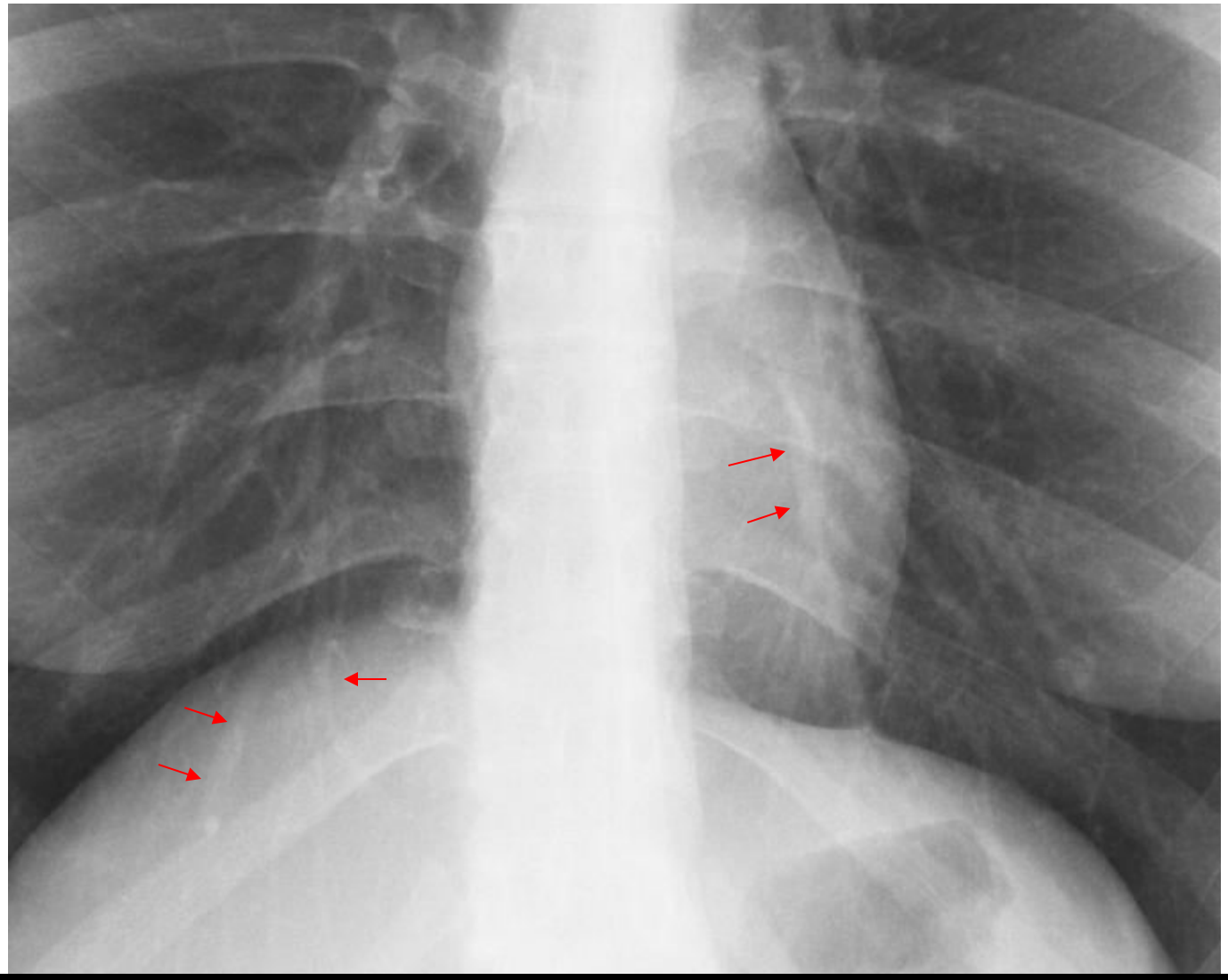

Alt lobların büyük damarları ve torakal vertebralar kalp arkasında görülebilmeli (x-ışın dozunun az olmadığının göstergesi)

Yeterli İnspirasyon

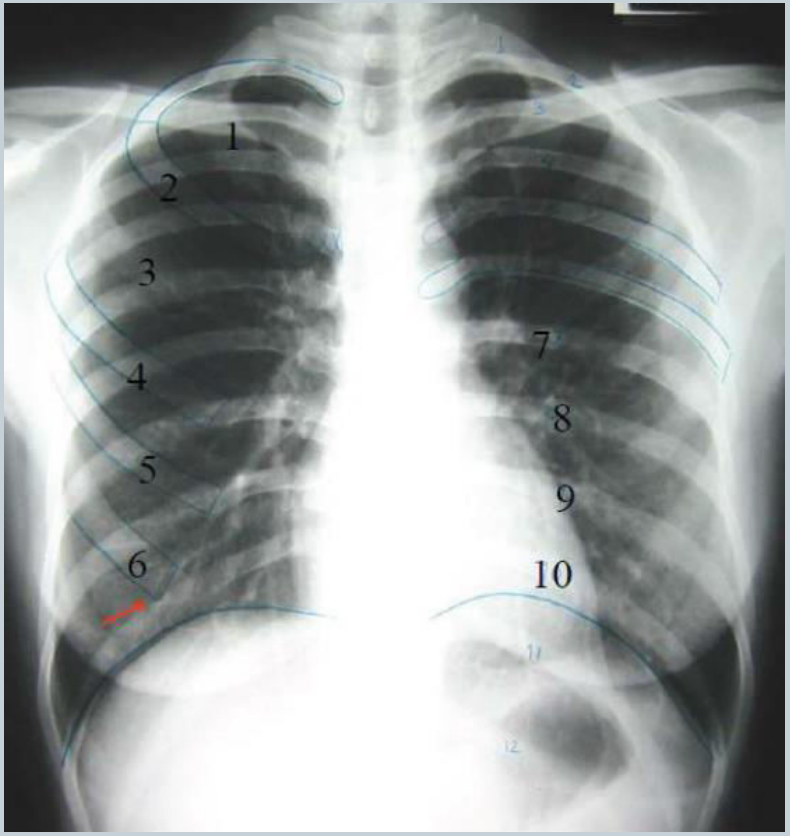

Önde 5-6. kot
Arkada 8-10. kot

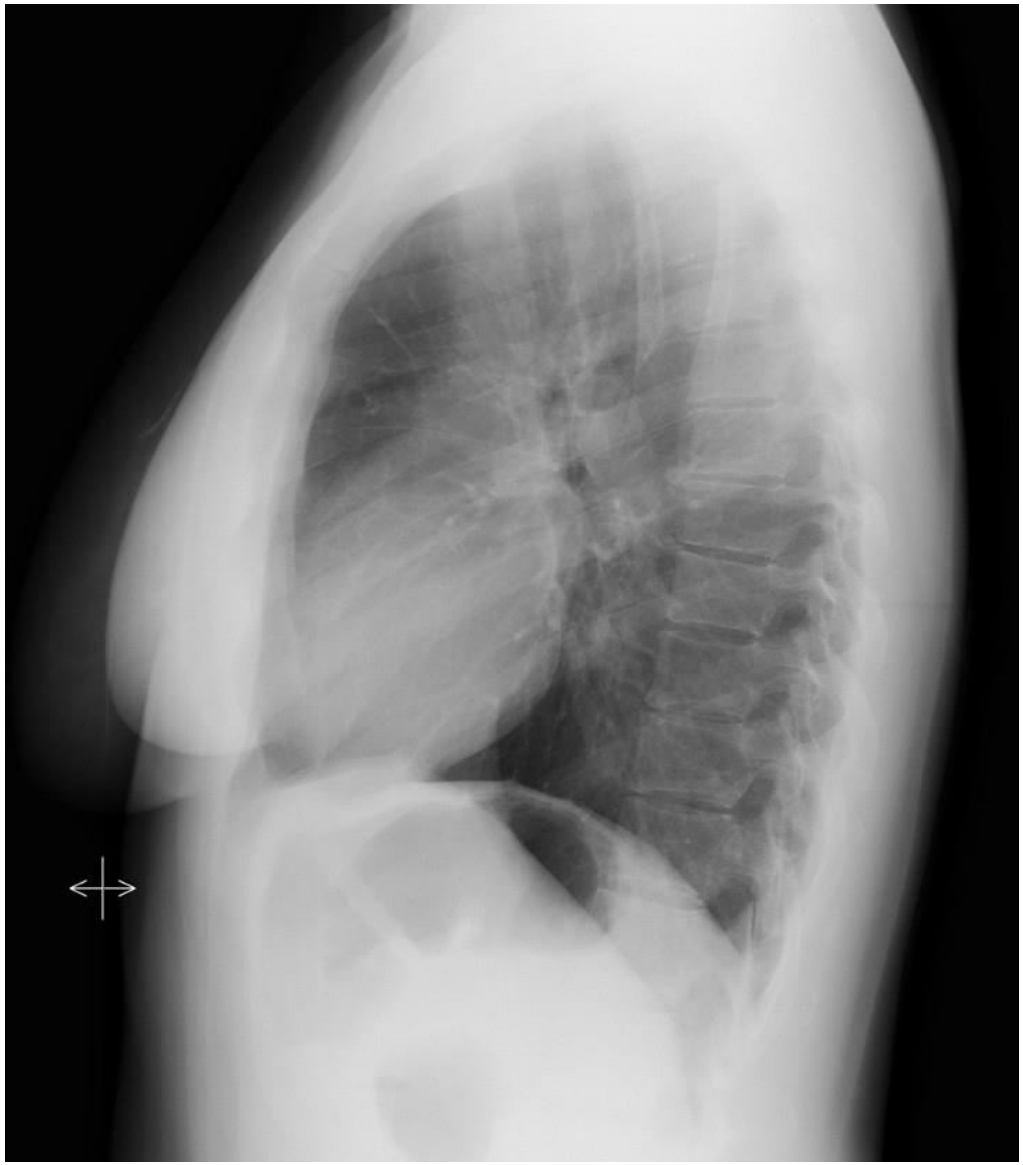

Penetrasyonu az grafi

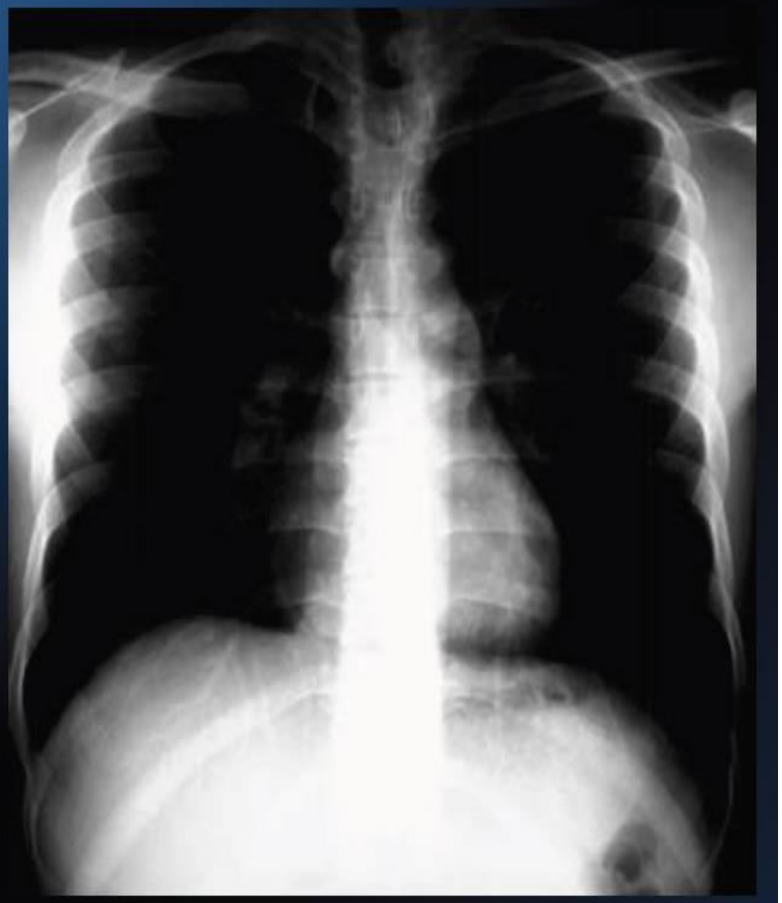

Penetrasyonu çok grafi

Yan akciğer grafisinde normal anatomi

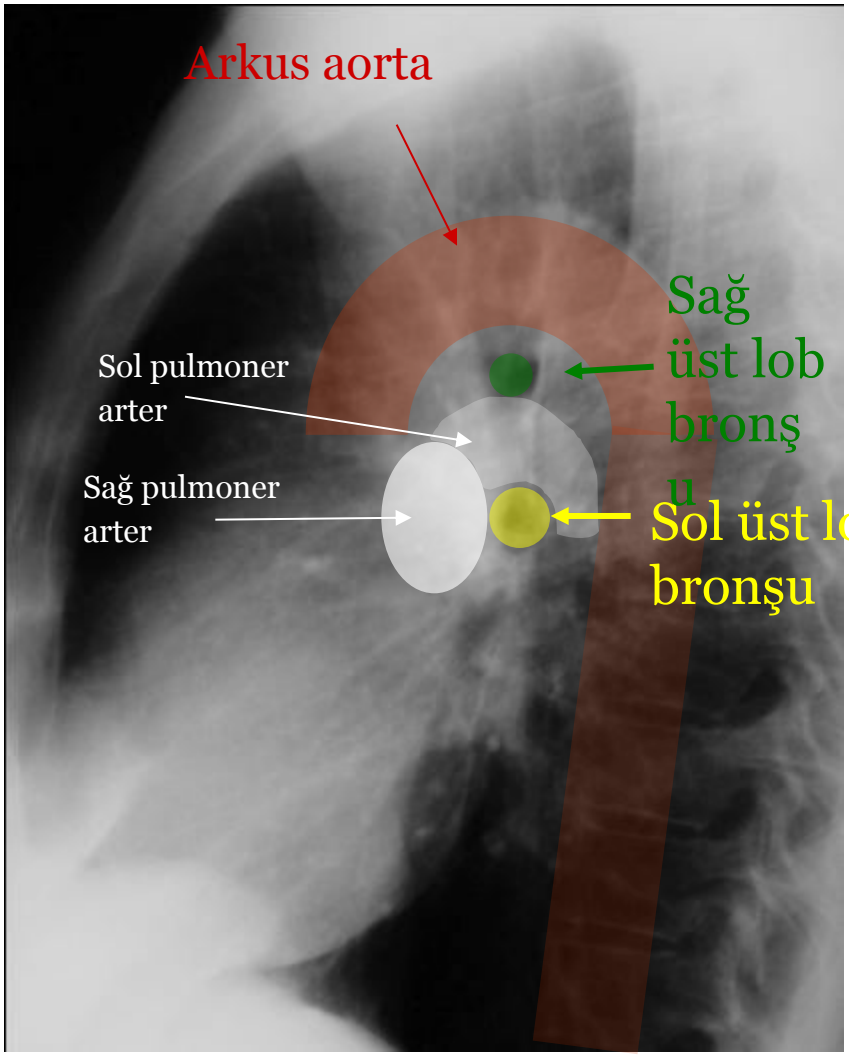
Arkus aorta
Sağ üst lob bronşu
Sol pulmoner arter
Sağ pulmoner arter
Sol üst lob bronşu

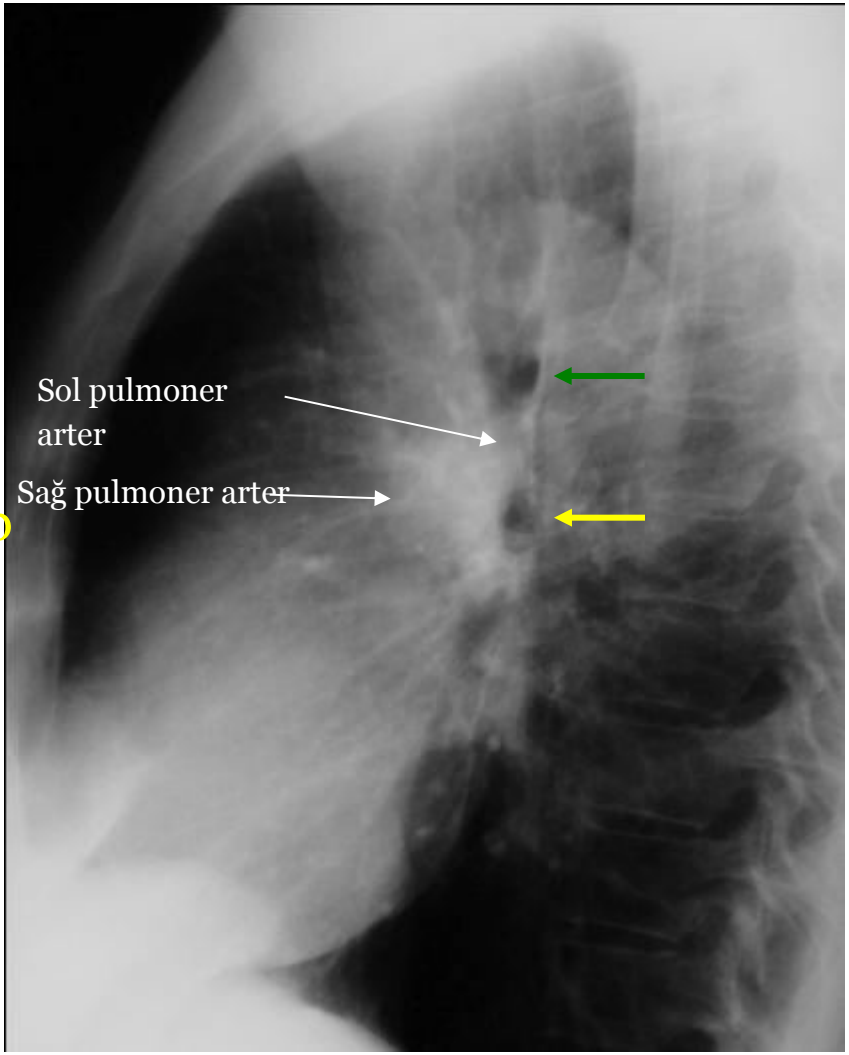
Sol pulmoner arter
Sağ pulmoner arter

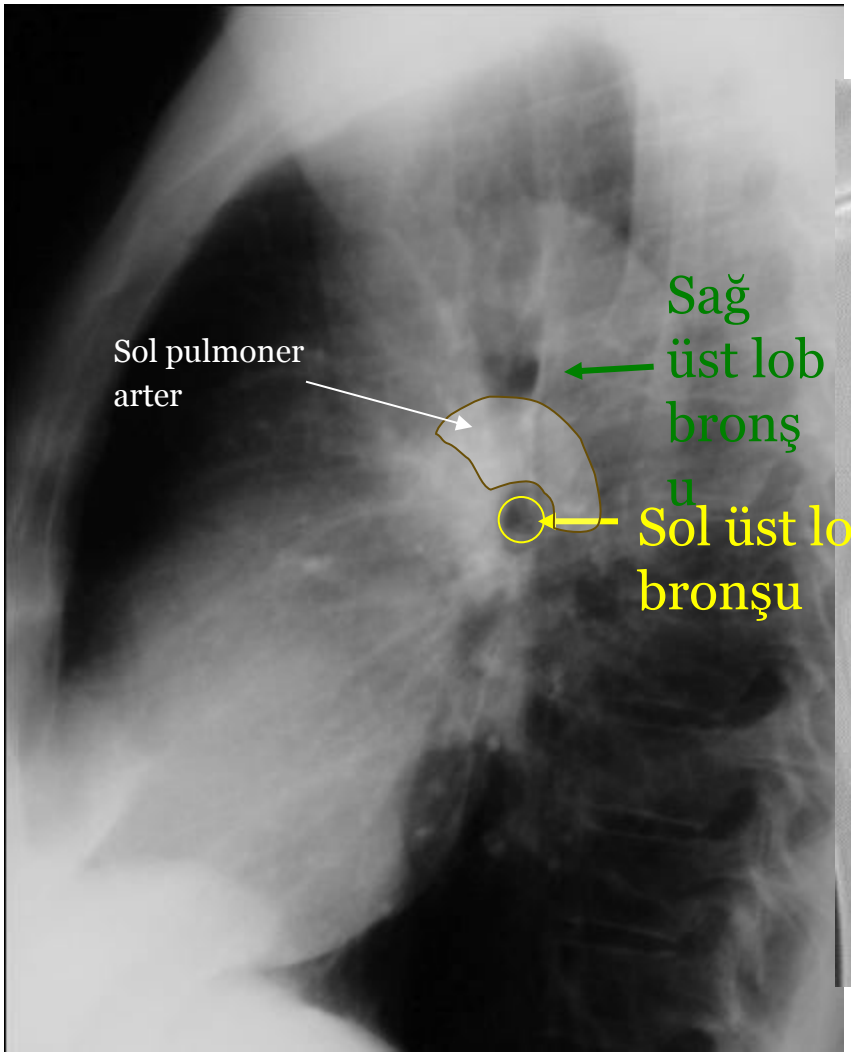
Sol pulmoner arter
Sağ üst lob bronşu
Sol üst lob bronşu

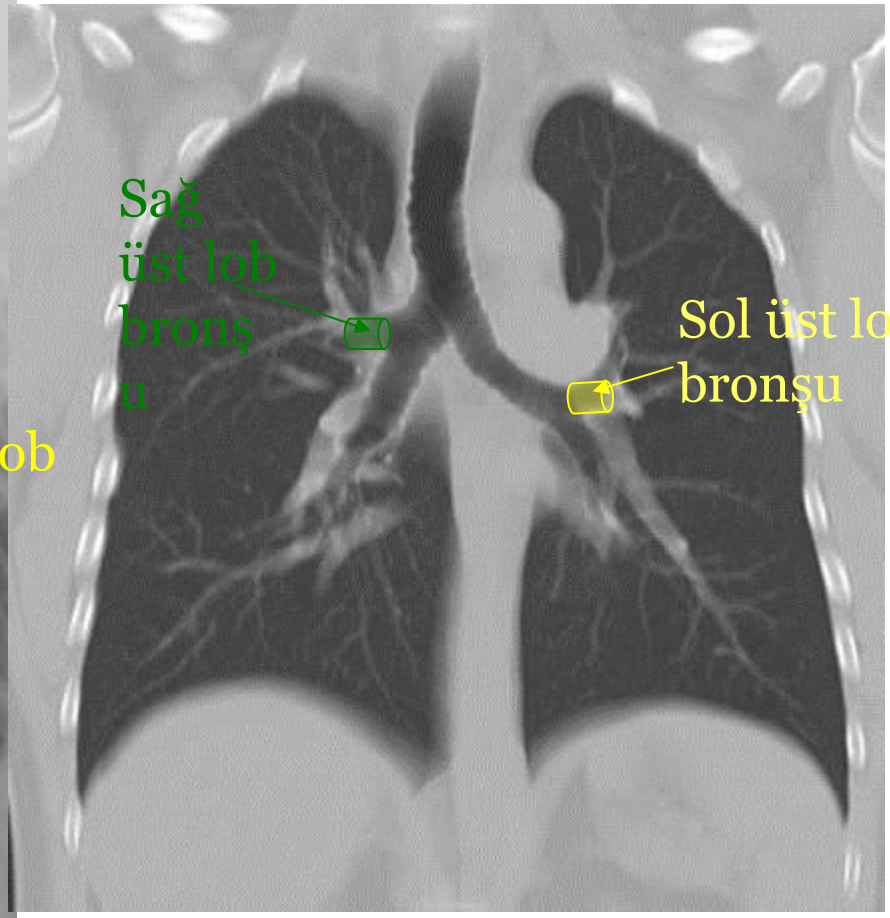
Sağ üst lob bronşu
Sol üst lob bronşu

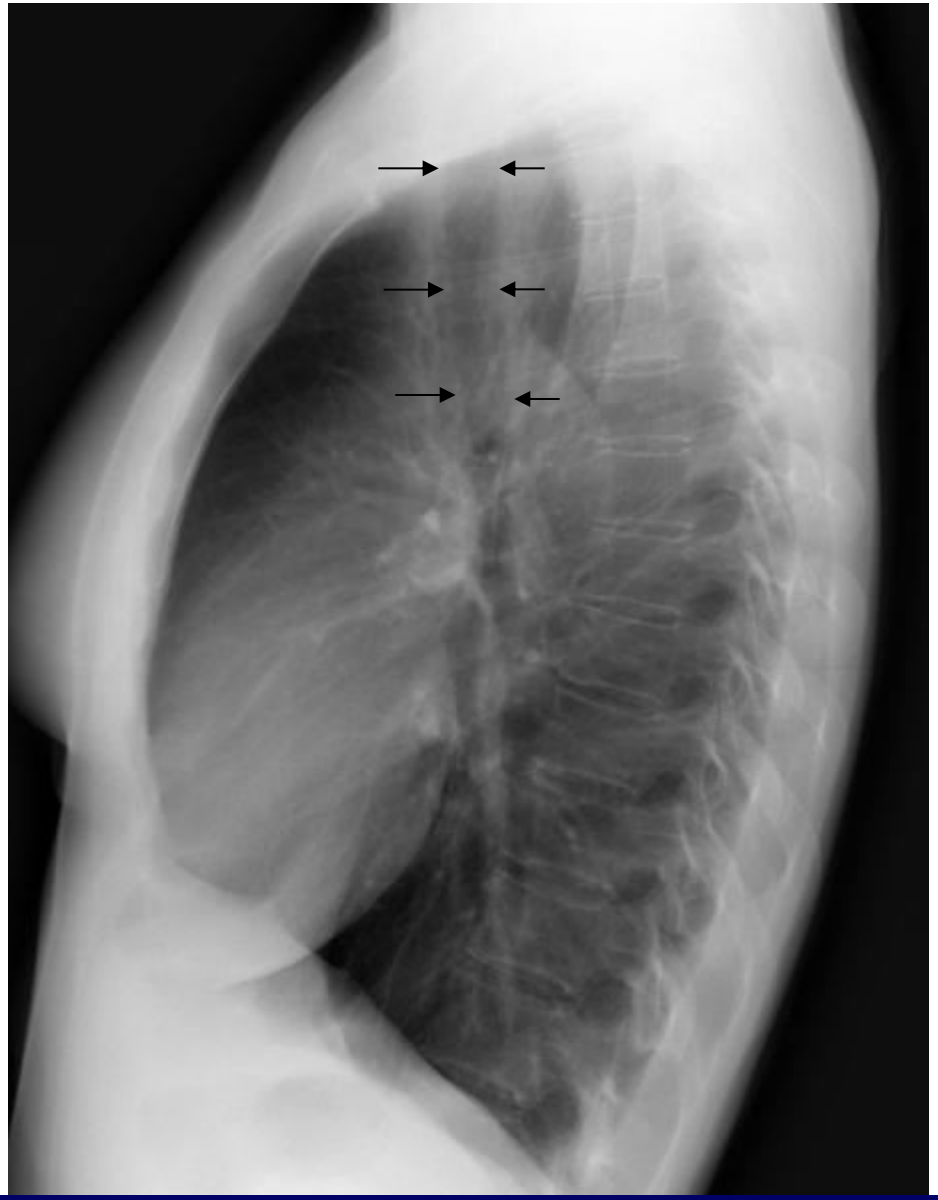

Yan akciğer grafisi: trakea lümeni

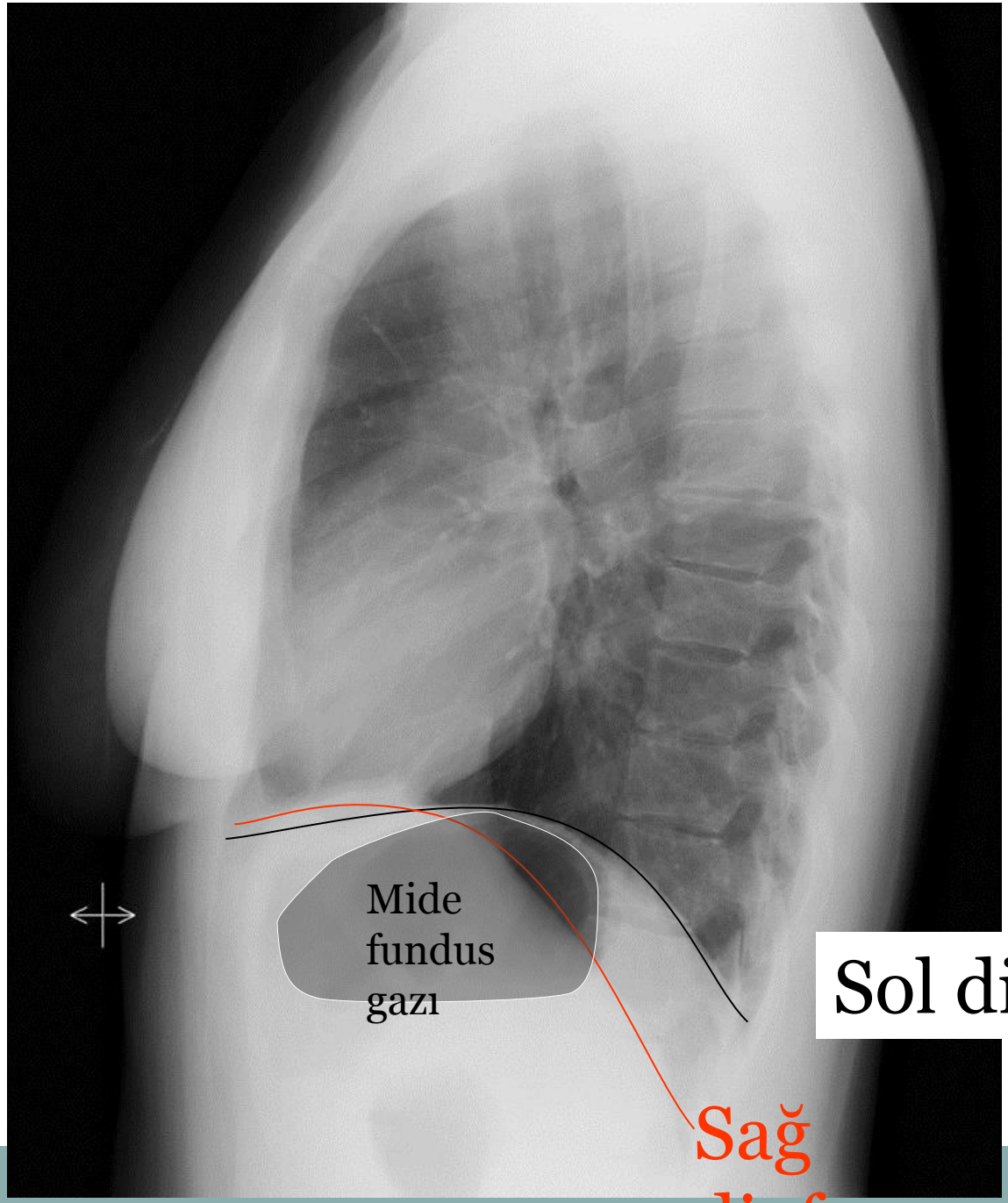
Mide
fundus
gazı
Sol diafragma
Sağ
diafragma

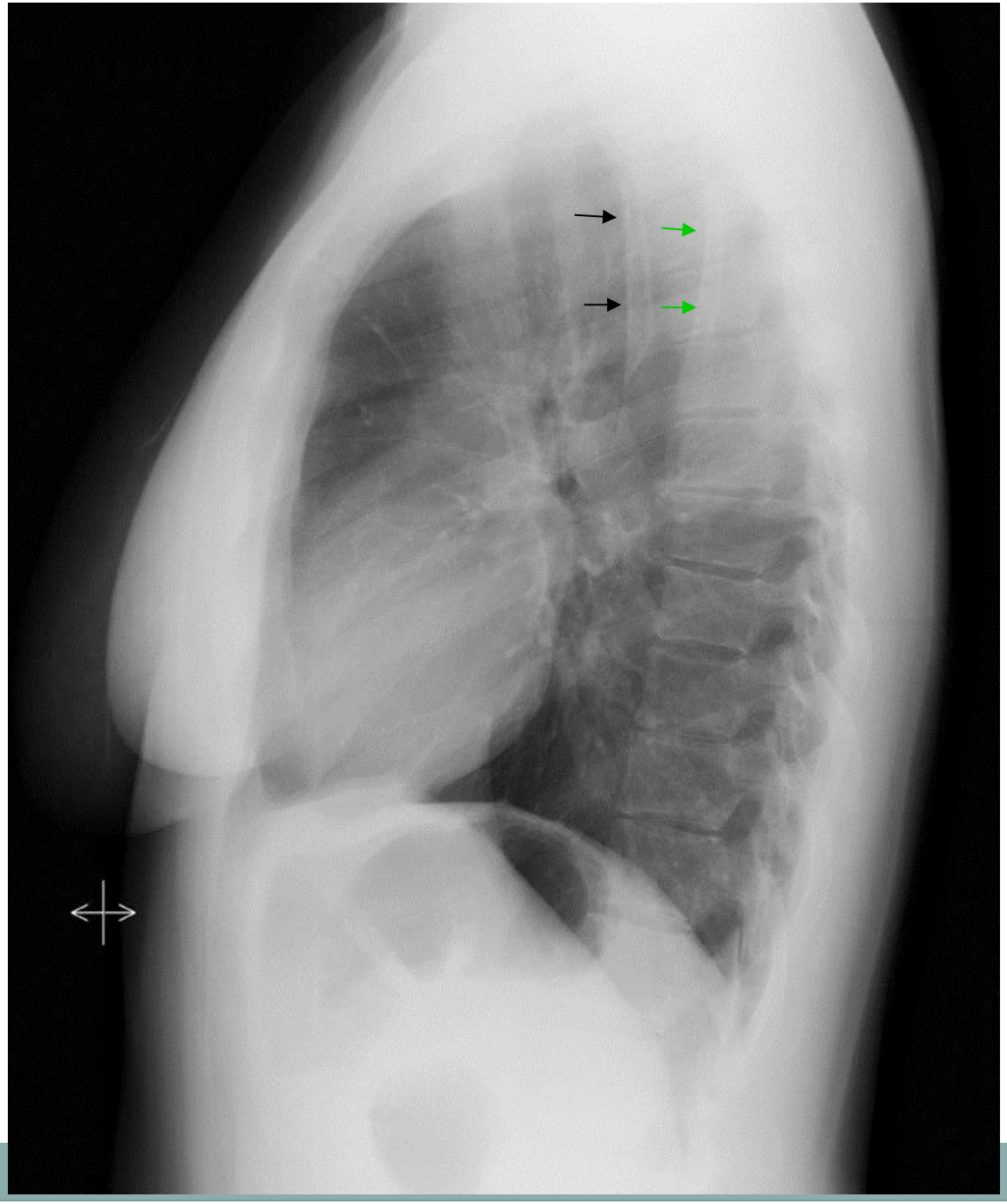

Skapulalar (siyah ve yeşil oklar)

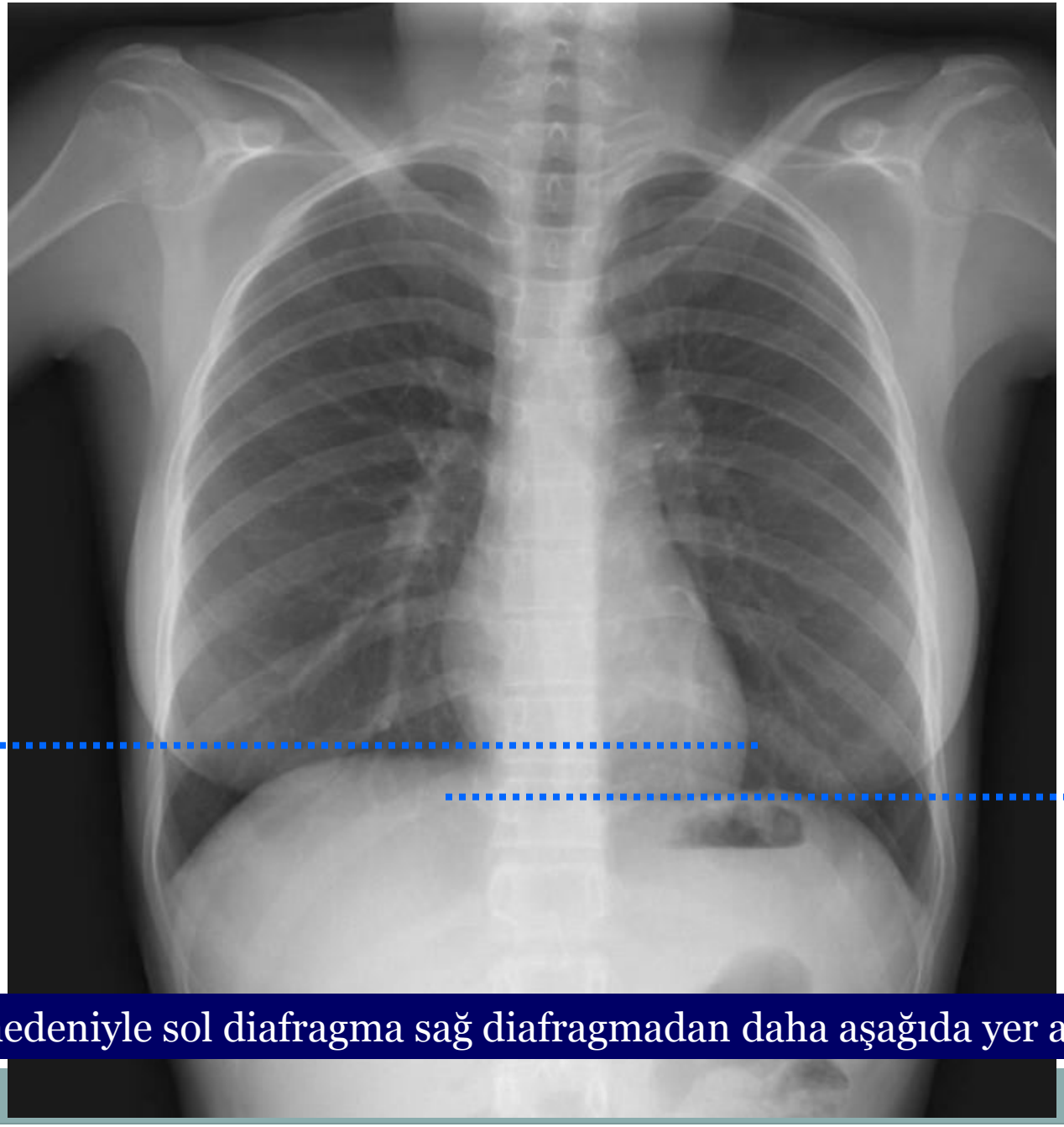

Kalbin nedeniyle sol diafragma sağ diafragmadan daha aşağıda yer alır

- Bazı durumlarda inspiryum grafisine ilave olarak ekspiryum sonu grafi de çekilebilir

İnspiryum grafisi sonrası ekspiryum fazında da grafi çekilmesi gereken durumlar:

- Hava hapsi
- Pnömotoraks (az miktarda olan pnömotoraksı göstermek için)

Uygun teknikle olmayan çekimler

1. Yakın mesafe
2. Ön-arka pozisyon
3. Ekspiryum
4. Yatar pozisyon

*Kardiomegali gibi görünüme neden olabilir

*Mediasten ve hilus değerlendirmeleri hatalı olabilir

Sistematik Değerlendirme

- Dıştan içe / içten dışa tüm oluşumlar değerlendirilir
- • Kemik yapılar
- • Yumuşak dokular
- • AC parenkimi ve hiluslar
- • Diyafragma ve plevra
- • Mediasten ve kalp gölgesi
- • Abdomen ve boyun

Kemik Yapılar

- • Kotlar
- • Sternum
- • Vertebralar
- • Omuz
- • Klavikula

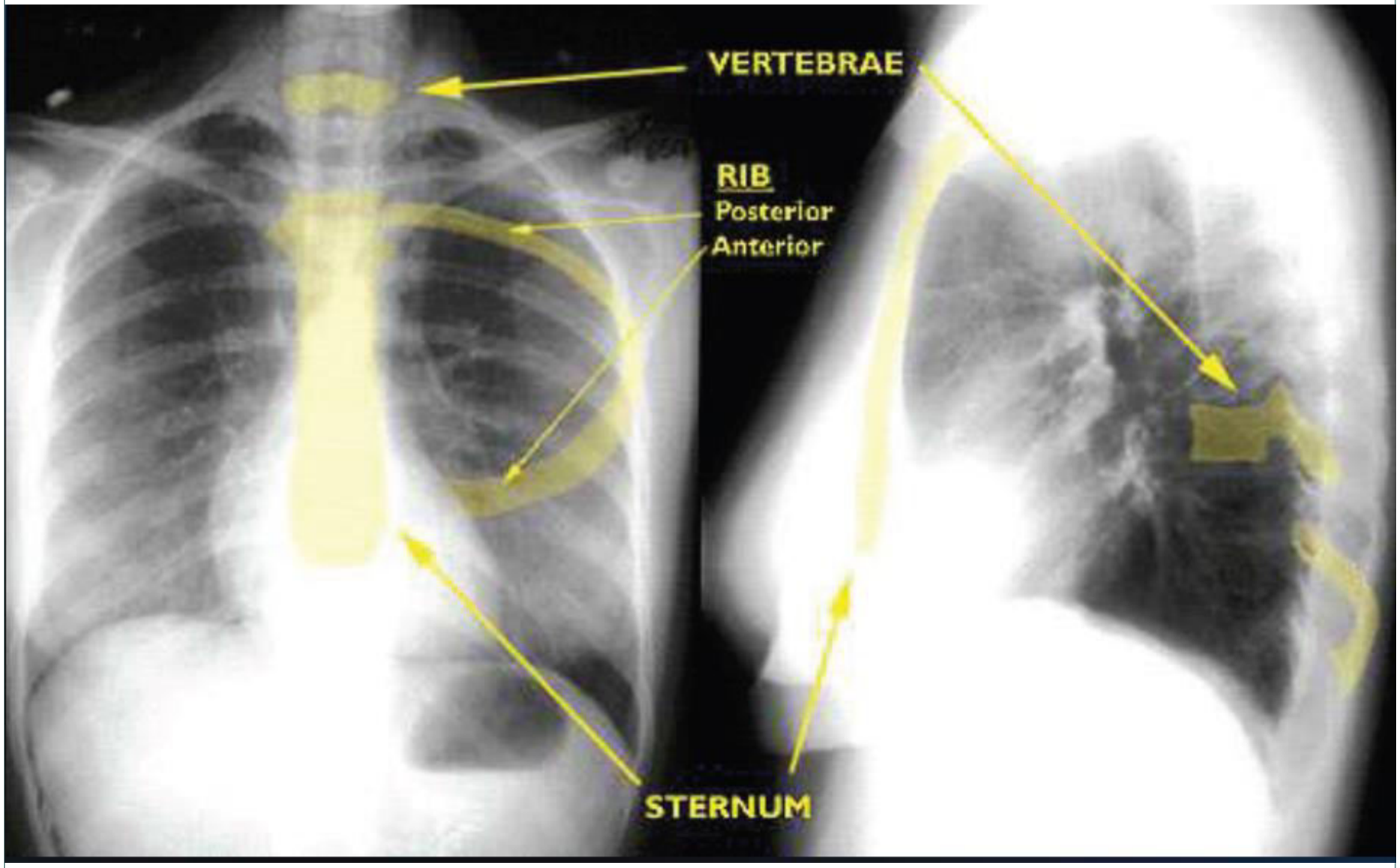
VERTEBRAE
RIB
Posterior
Anterior
STERNUM

Yumuşak Dokular

- Meme gölgeleri
- Supraklavikuler alanlar
- Aksilla
- Memelerin çevresindeki dokular

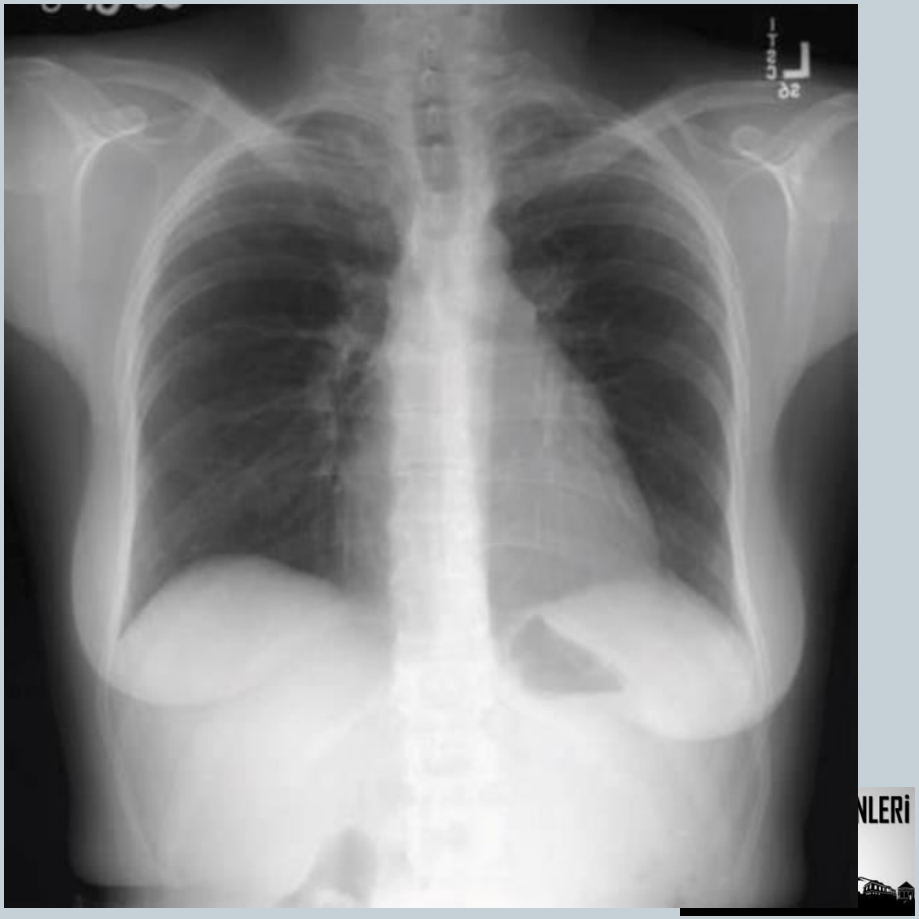

Akciğer Parankimi ve Hiluslar

- Radyolojik olarak hilusları esas olarak pulmoner arterler oluşturur ve süperiyor pulmoner venlerde bu opasitelere katkıda bulunur

Hiluslar
Normal Anatomi

- Sol hilus yaklaşık olarak sağ hilustan 25 mm daha yukarda yer alır
- Hilusların dansitesi aynı olmalı
- Hilusların dış konturu konkav veya düz olmalıdır

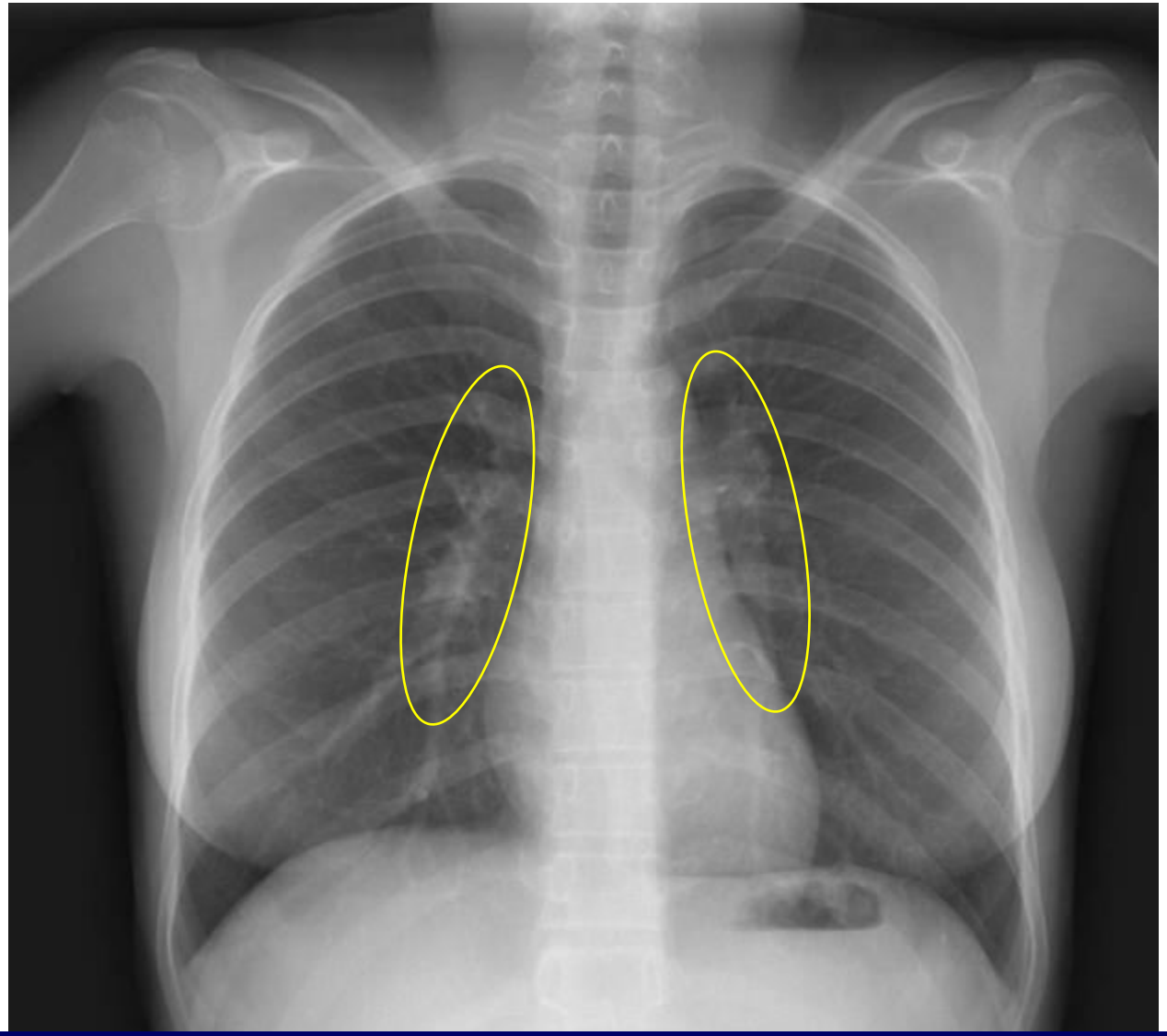

Sol pulmoner arter daha yukarıda olduğundan sol hilus daha yukarıda yer alır. Sağ hilusun sol hilusdan daha yukarıda oluşu patolojiktir

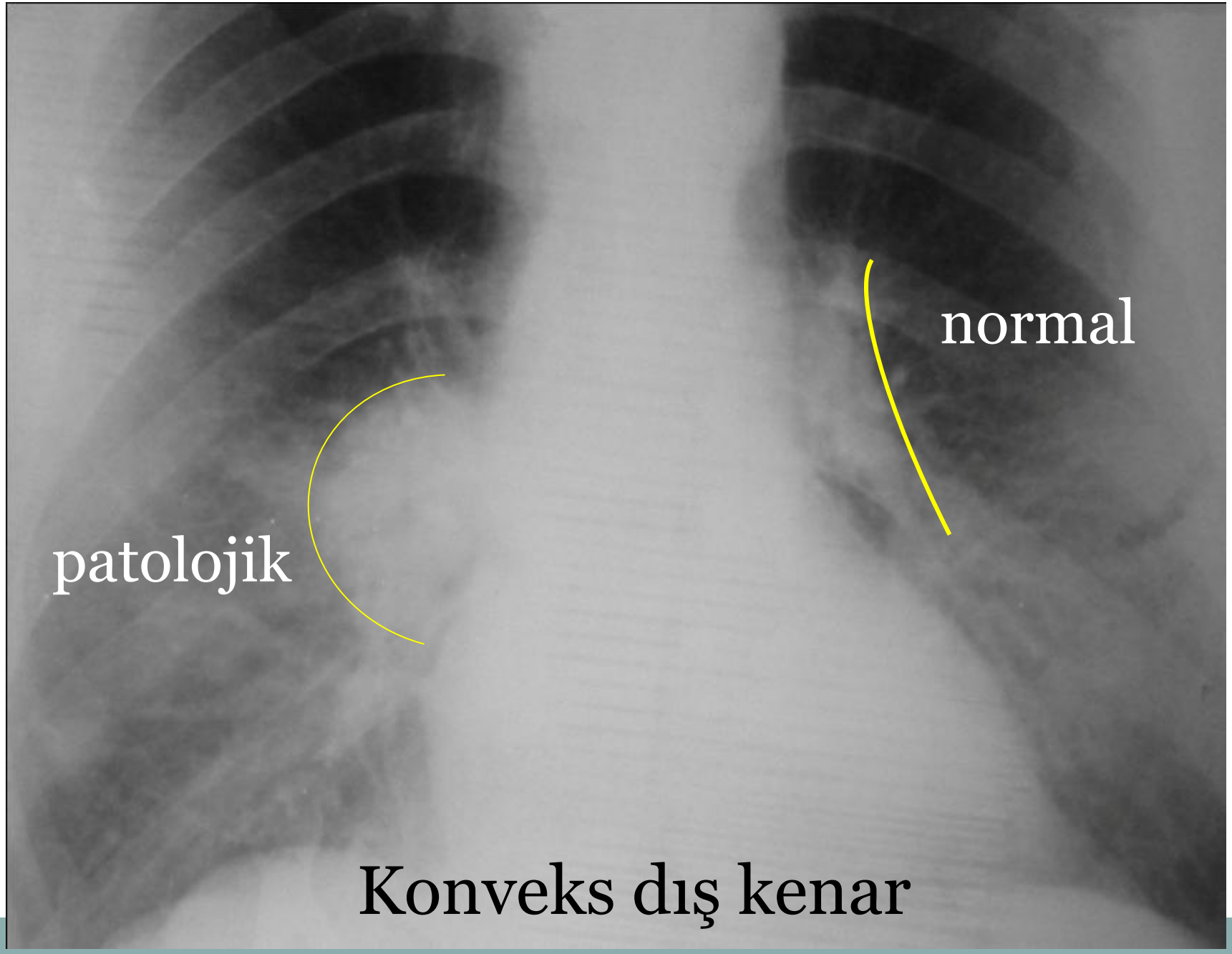

Konveks dış kenar

Sarkoidoz: Hiler lenfadenopatiler.

Dansiteleri aynı ancak konveks dış kenar

Diyafragma ve Plevra

- Diyafragma

 - Kubbe şeklinde

- Normalde plevra görülmez

Kardiyotorasik Oran

- KTO = a+b/c+d < 0.5

Kardiomegali gibi görünüm oluşturan grafi çekimleri
- Yakın mesafe
- On-arka (AP) pozisyon
- Ekspiryum sonu
- Yatar pozisyon

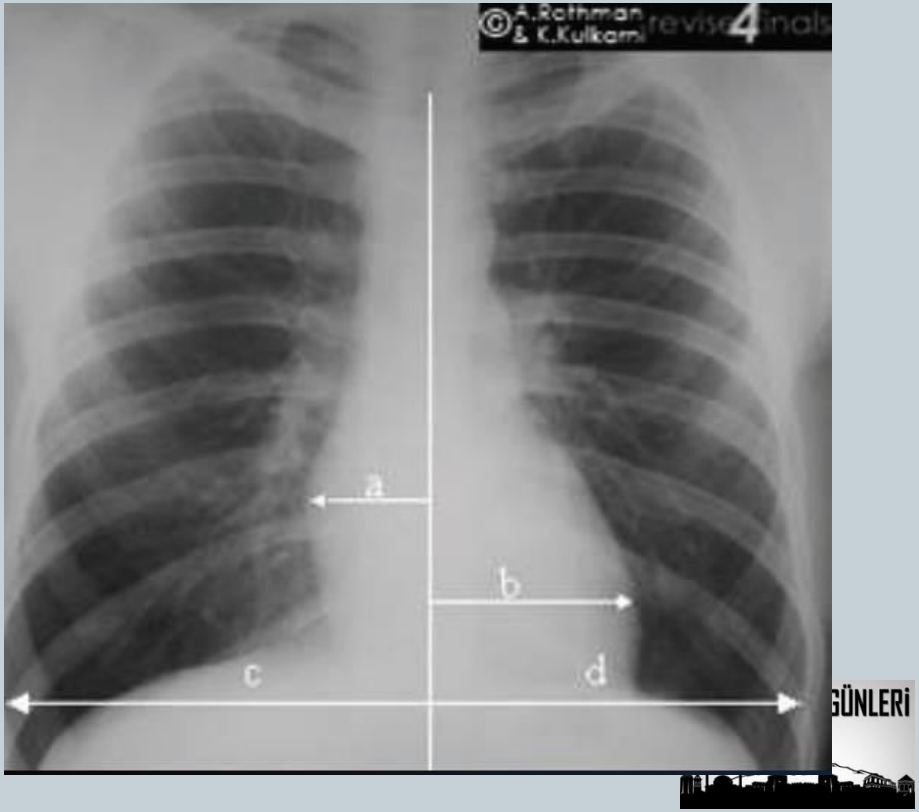

Patolojik akciğer grafileri örnekleri

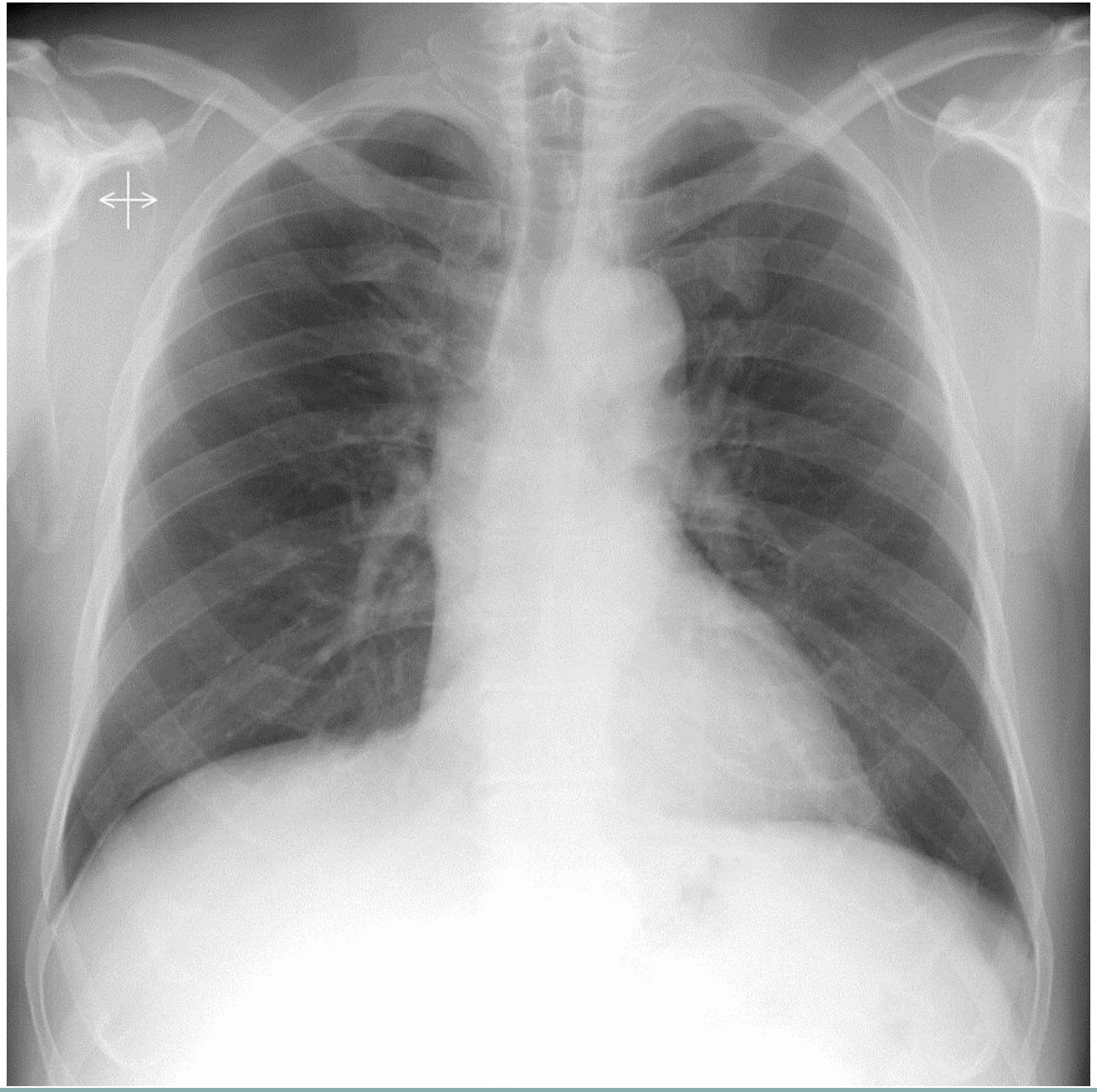

Birinci kostlara ait kosto-kondral birleşim yeri kalsifiye olabilir ve nodül gibi görünüm oluşturabilir

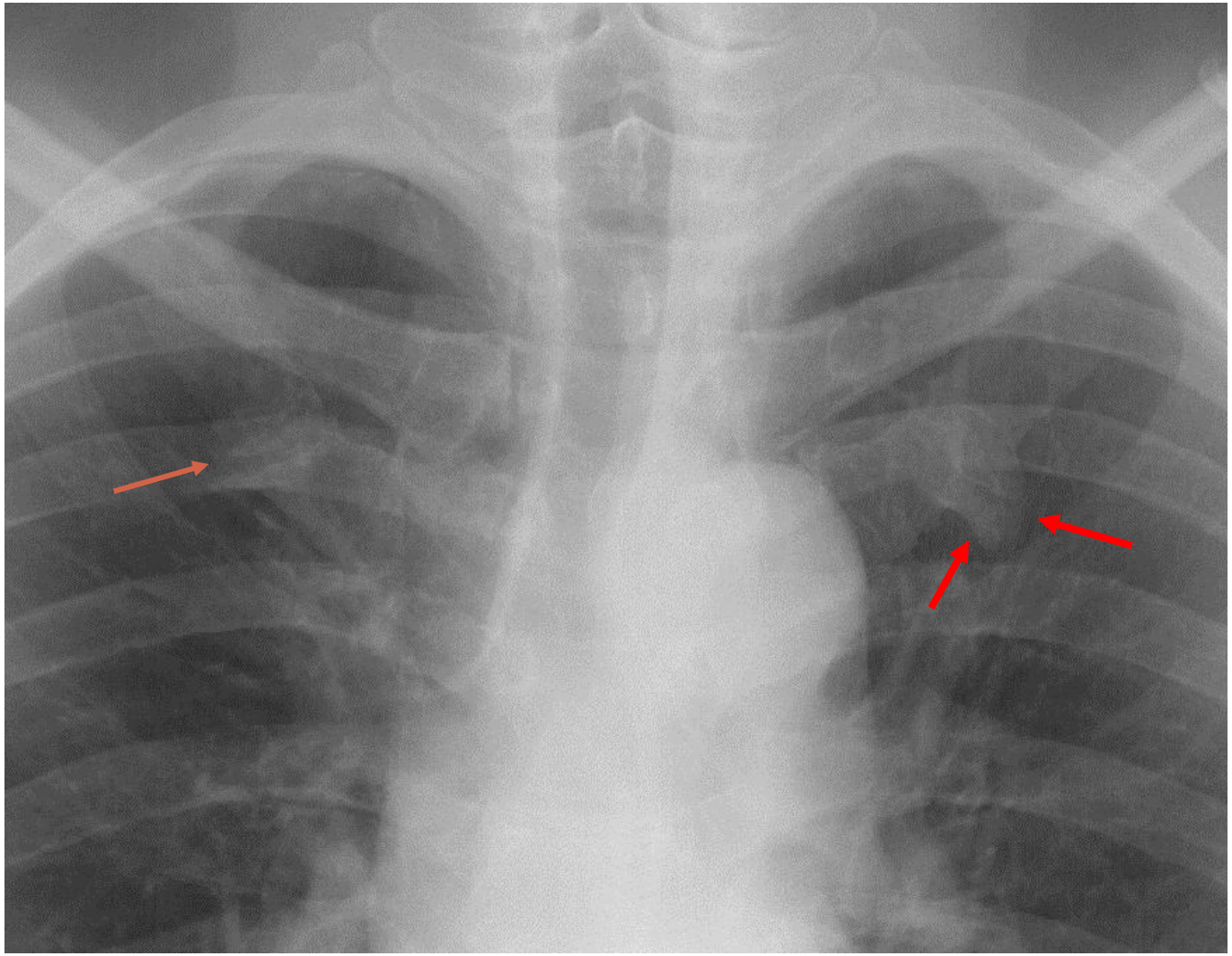

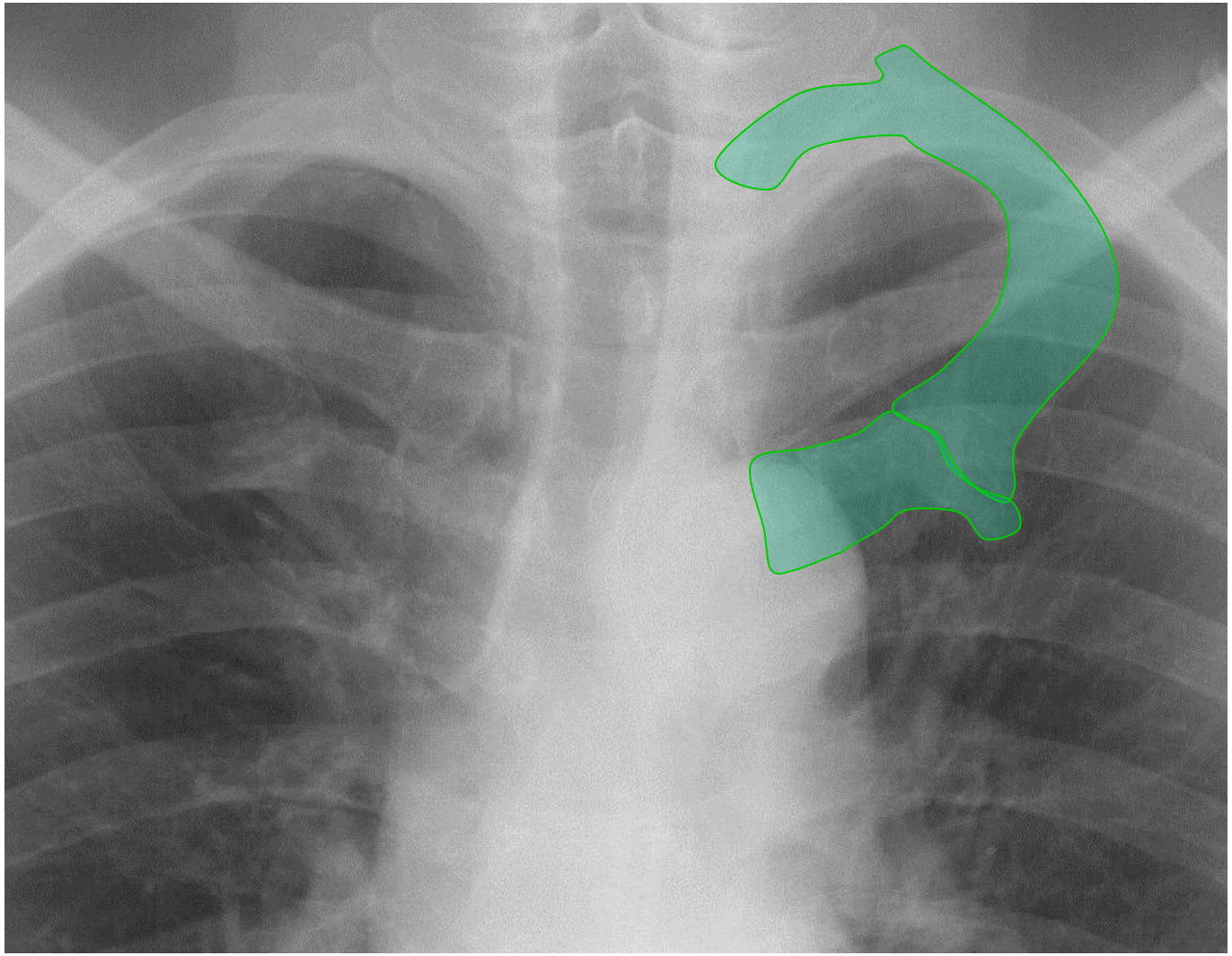

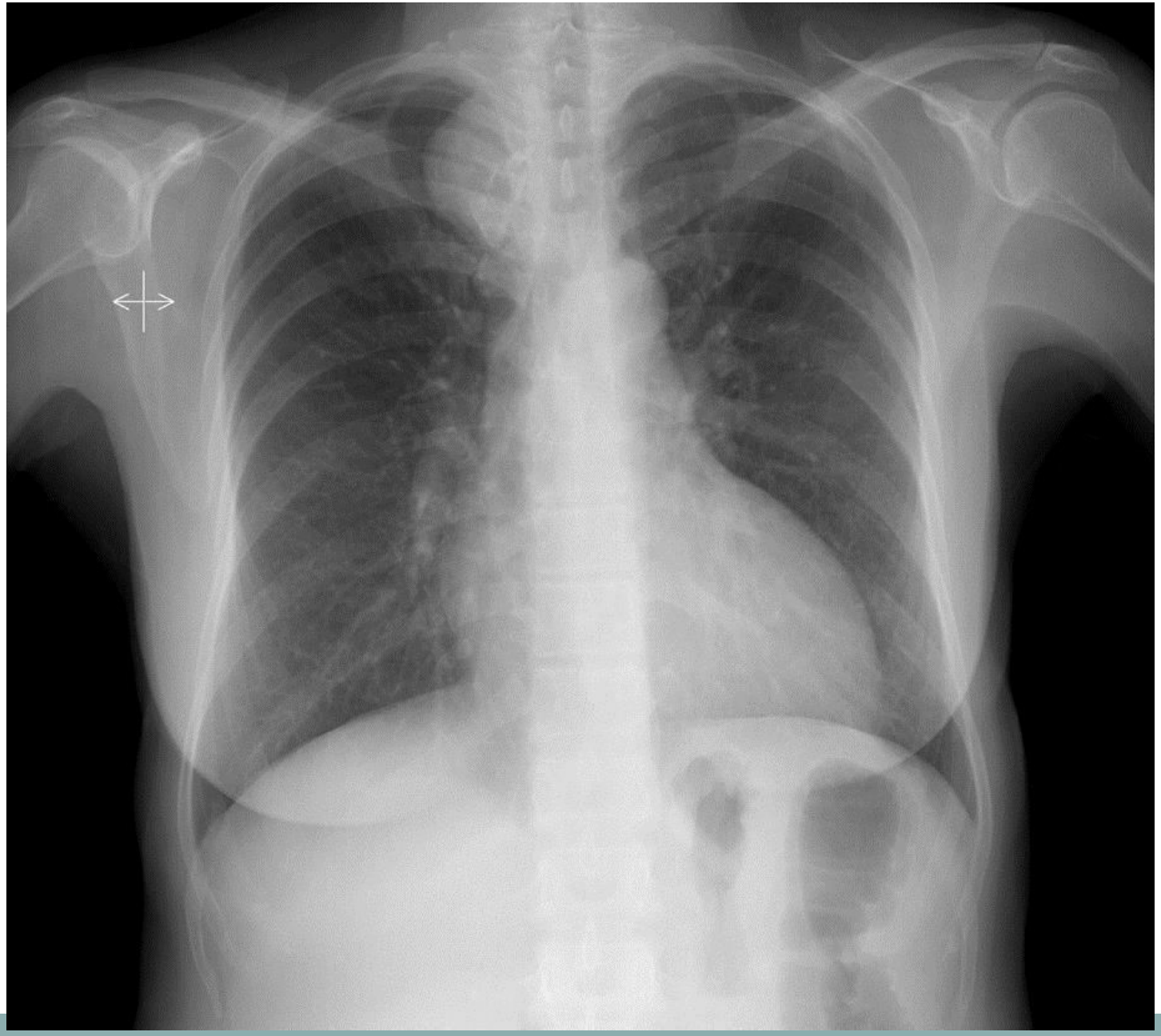

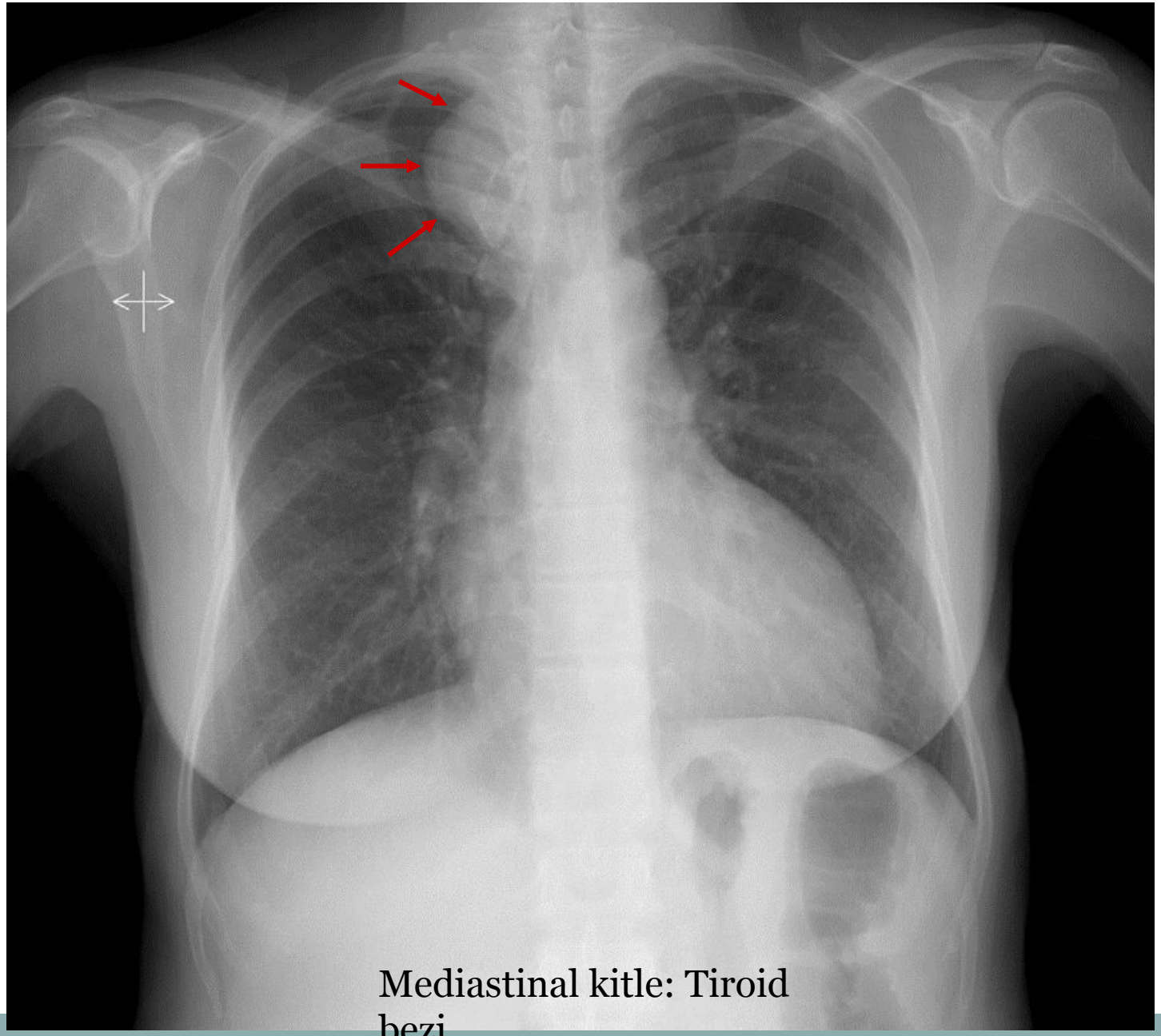

Mediastinal kitle: Tiroid bezi

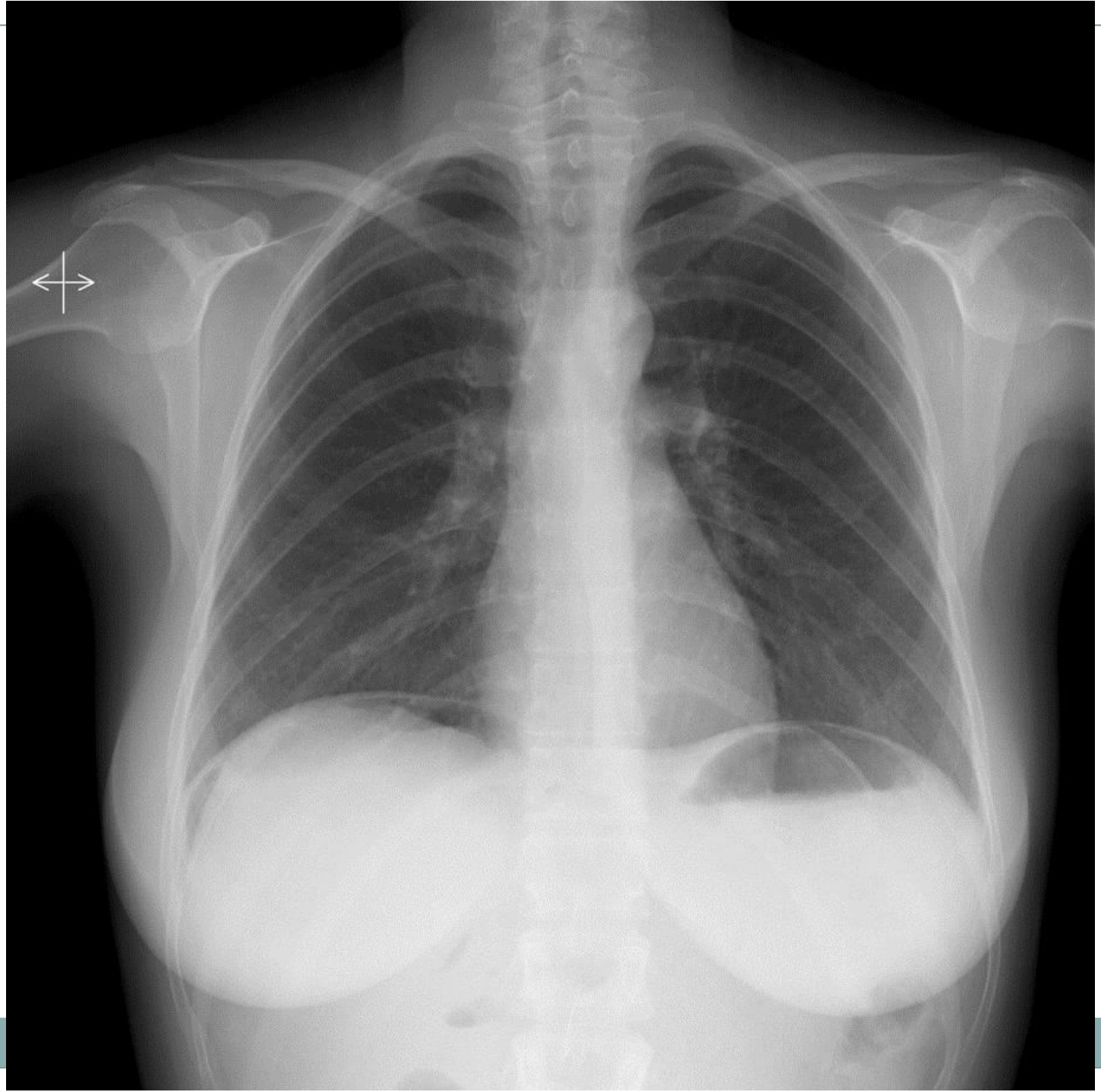

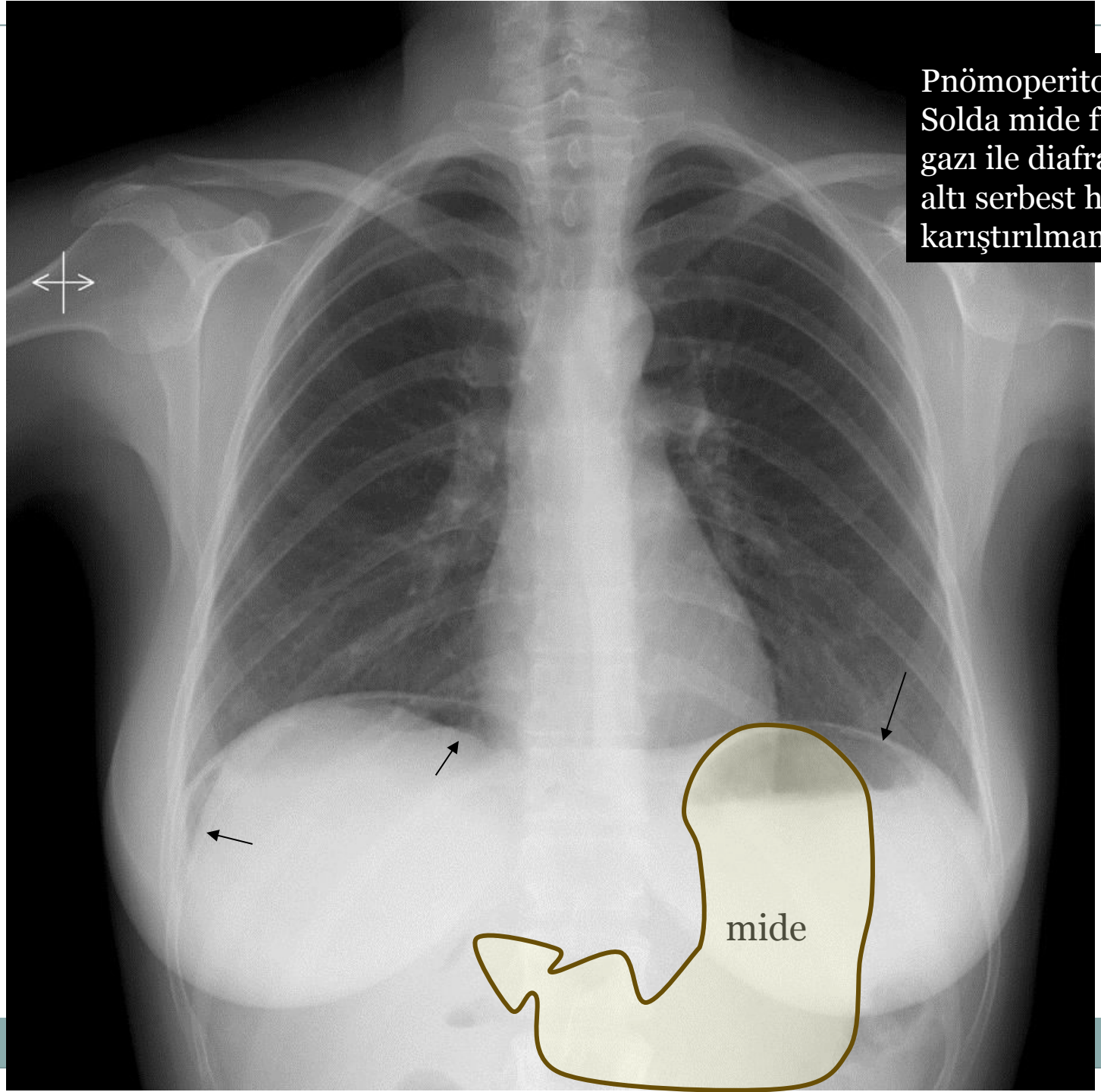

Pnömoperitonyum. Solda mide fundus gazı ile diafragma altı serbest hava karıştırılmamalıdır.

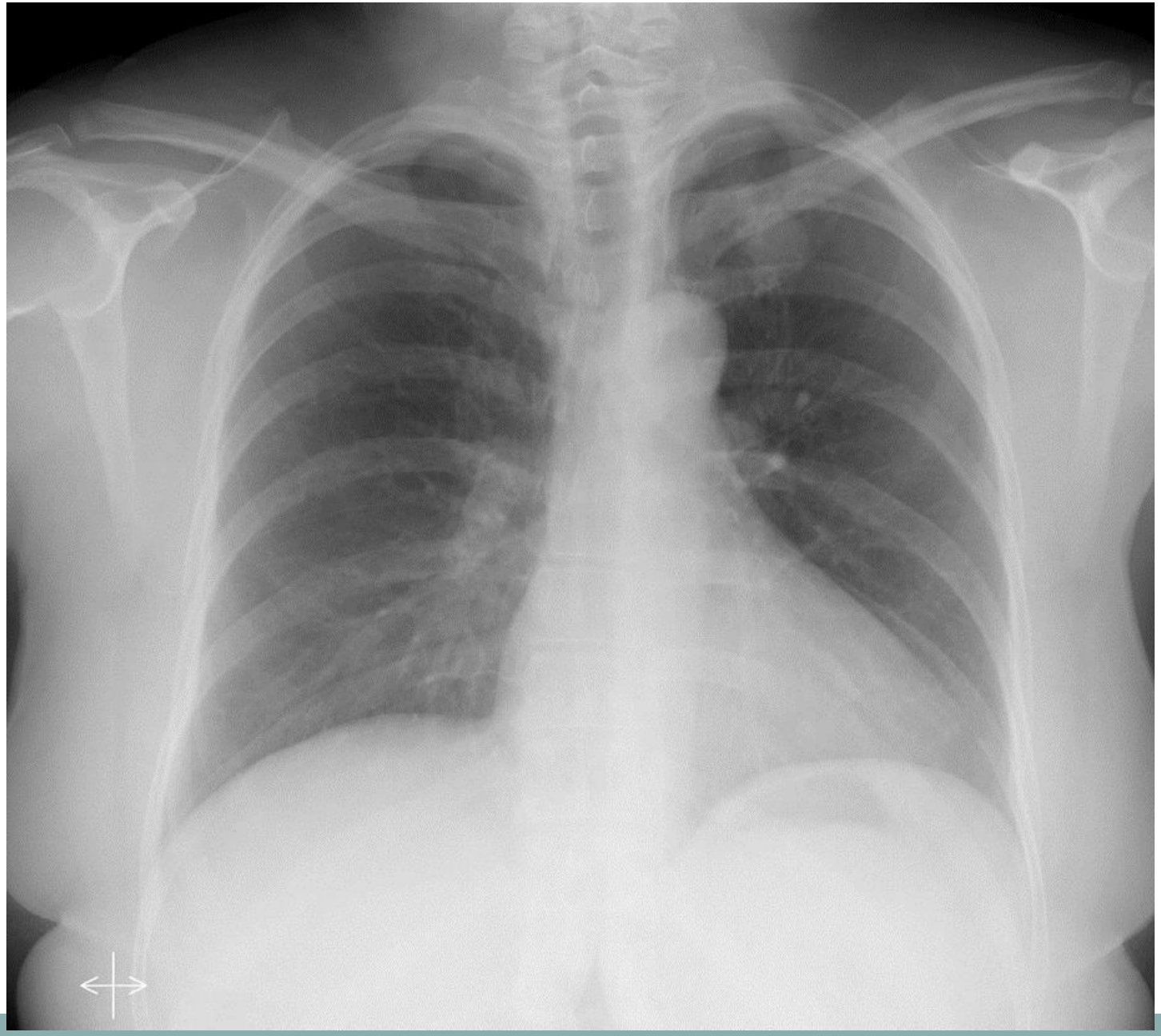

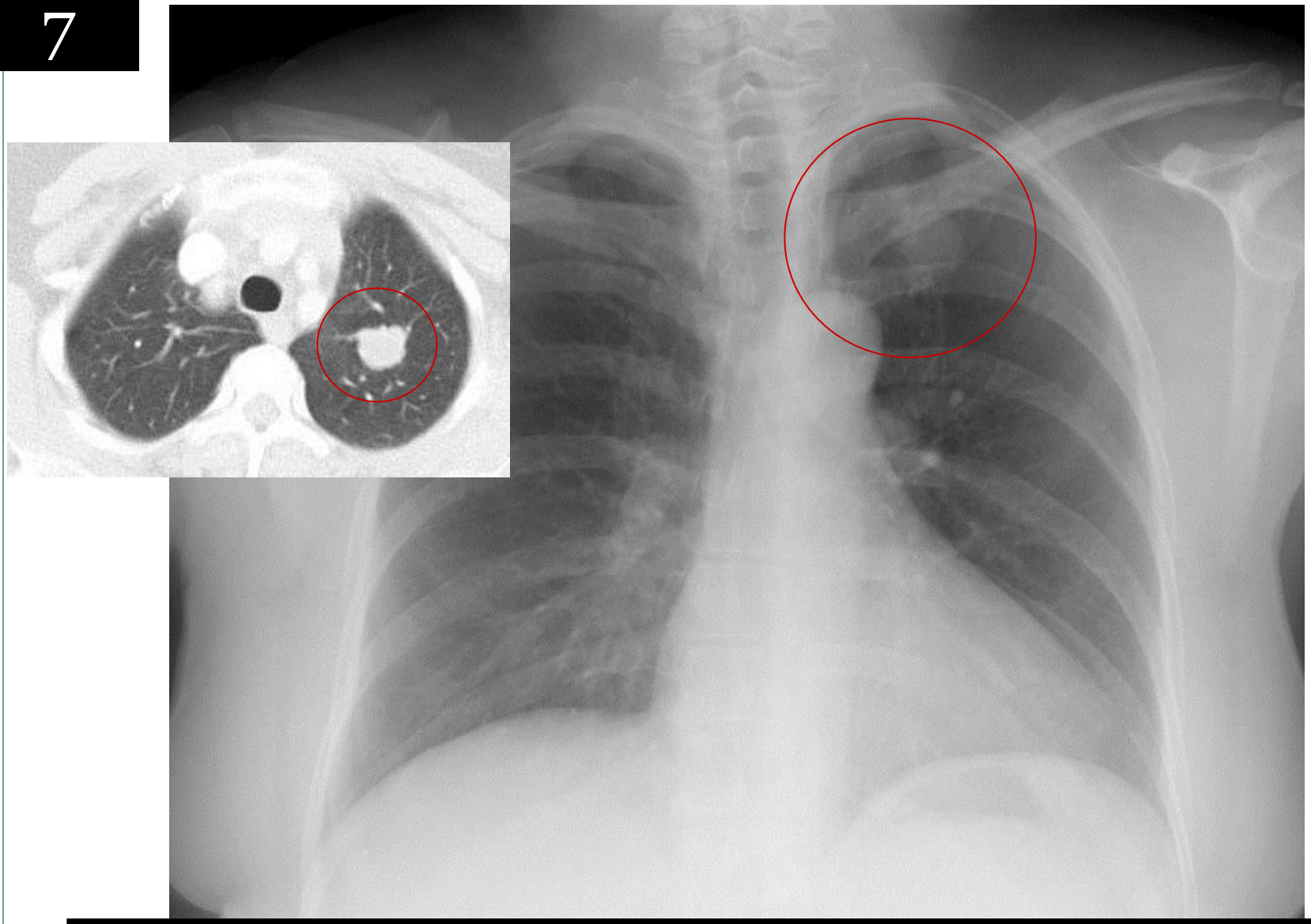

Sol apikal nodül: Kist hidatik
Birçok benign ve malign hastalık nodül görünümü oluşturabilir

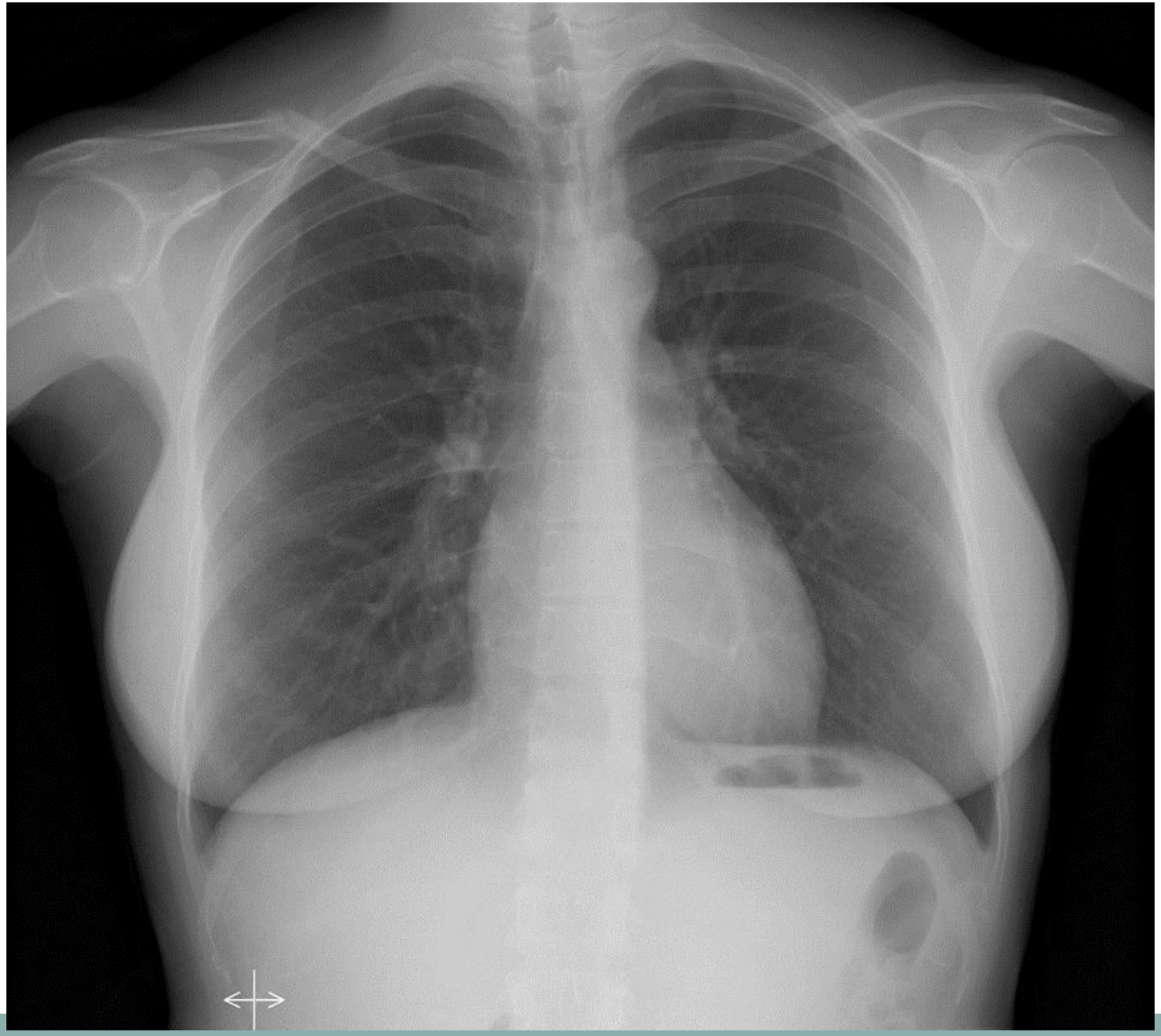

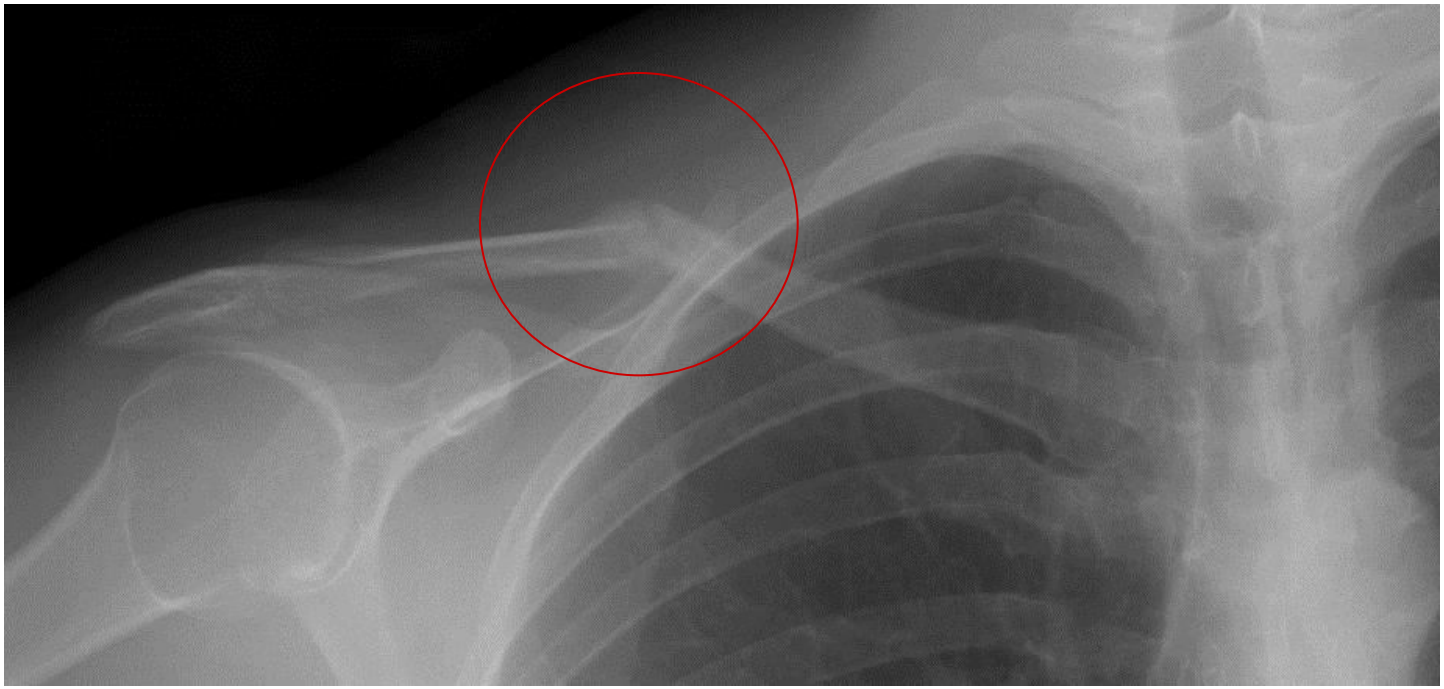

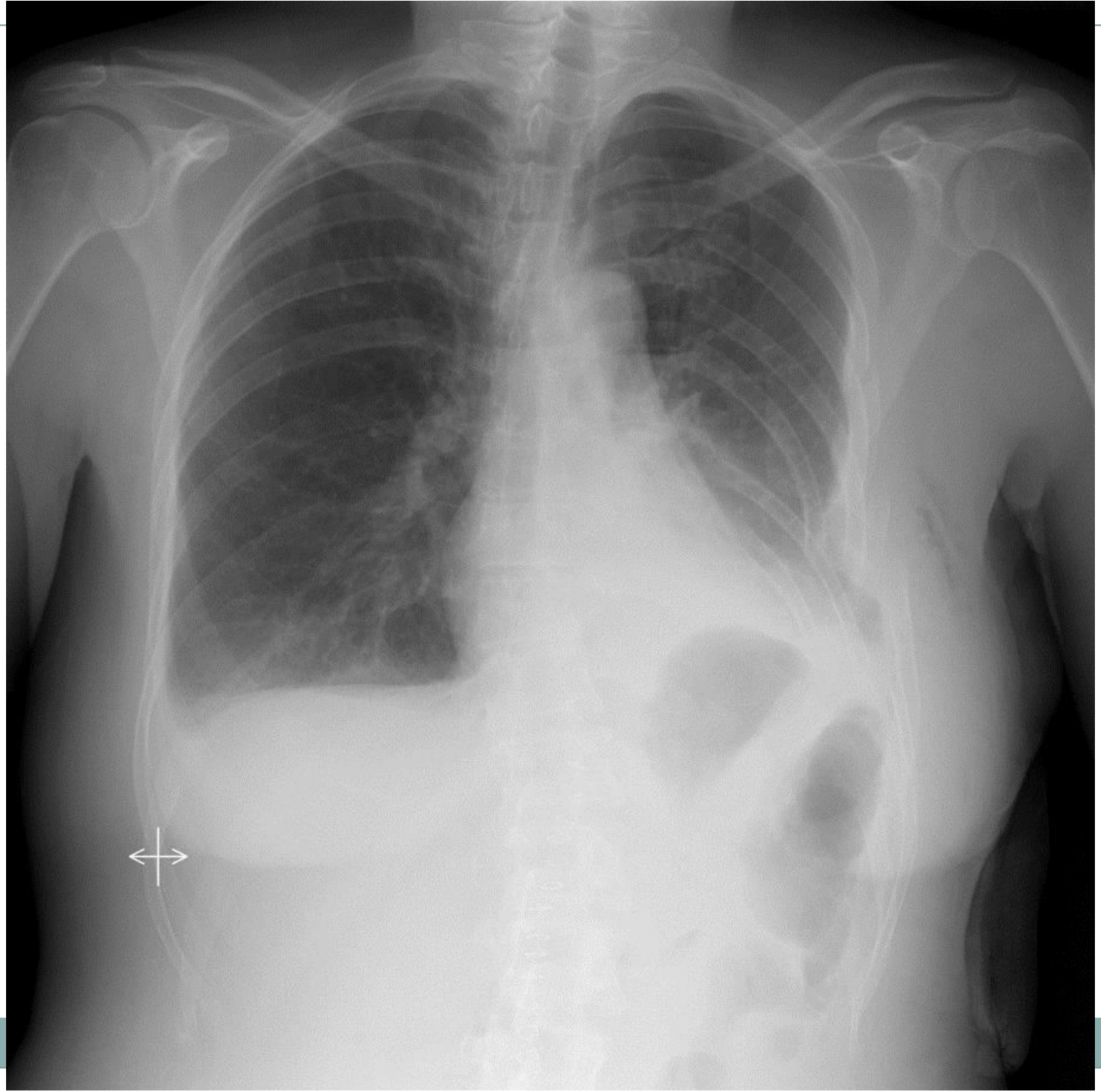

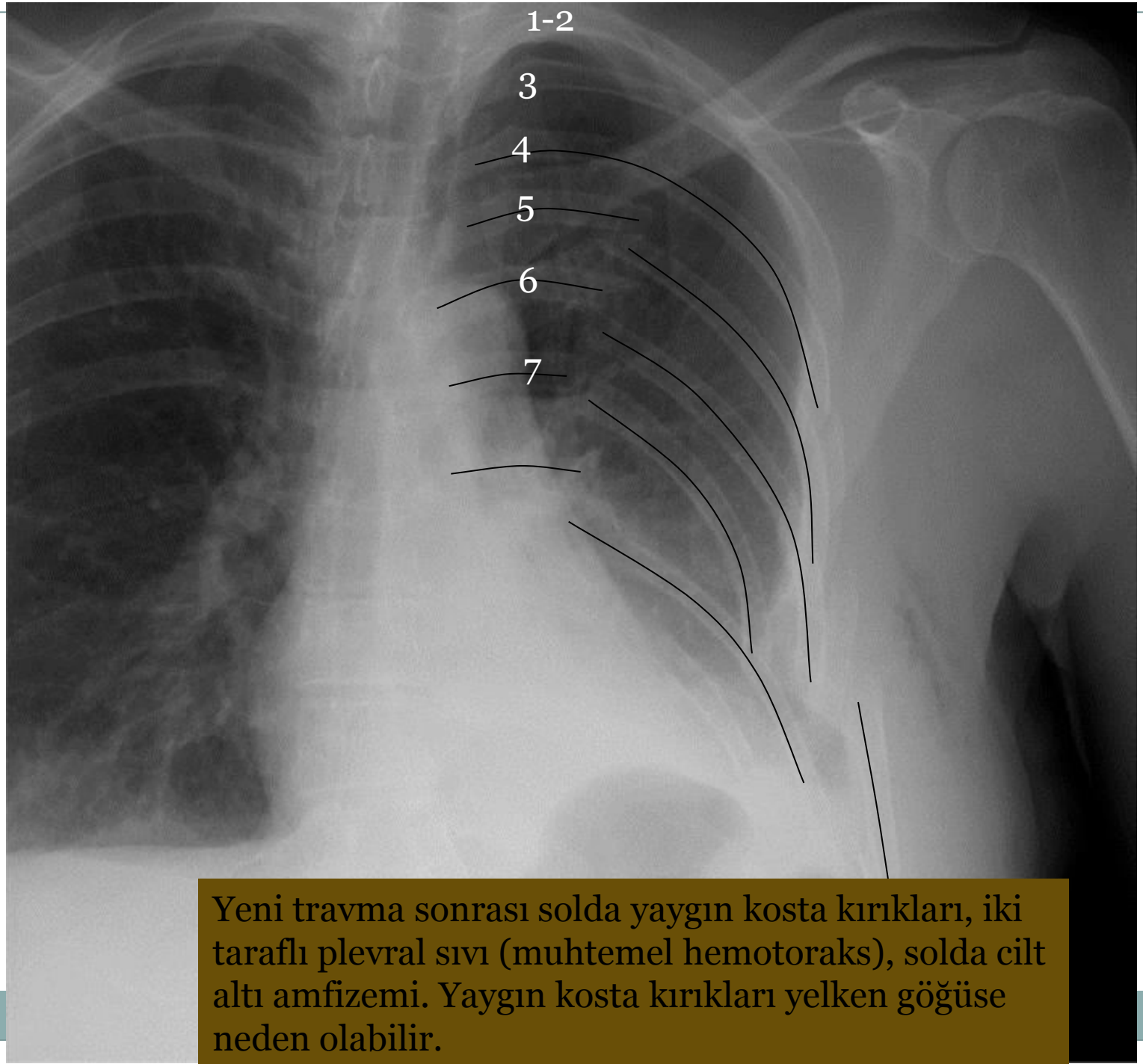

Yeni travma sonrası solda yaygın kosta kırıkları, iki taraflı plevral sıvı (muhtemel hemotoraks), solda cilt altı amfizemi. Yaygın kosta kırıkları yelken göğüse neden olabilir.

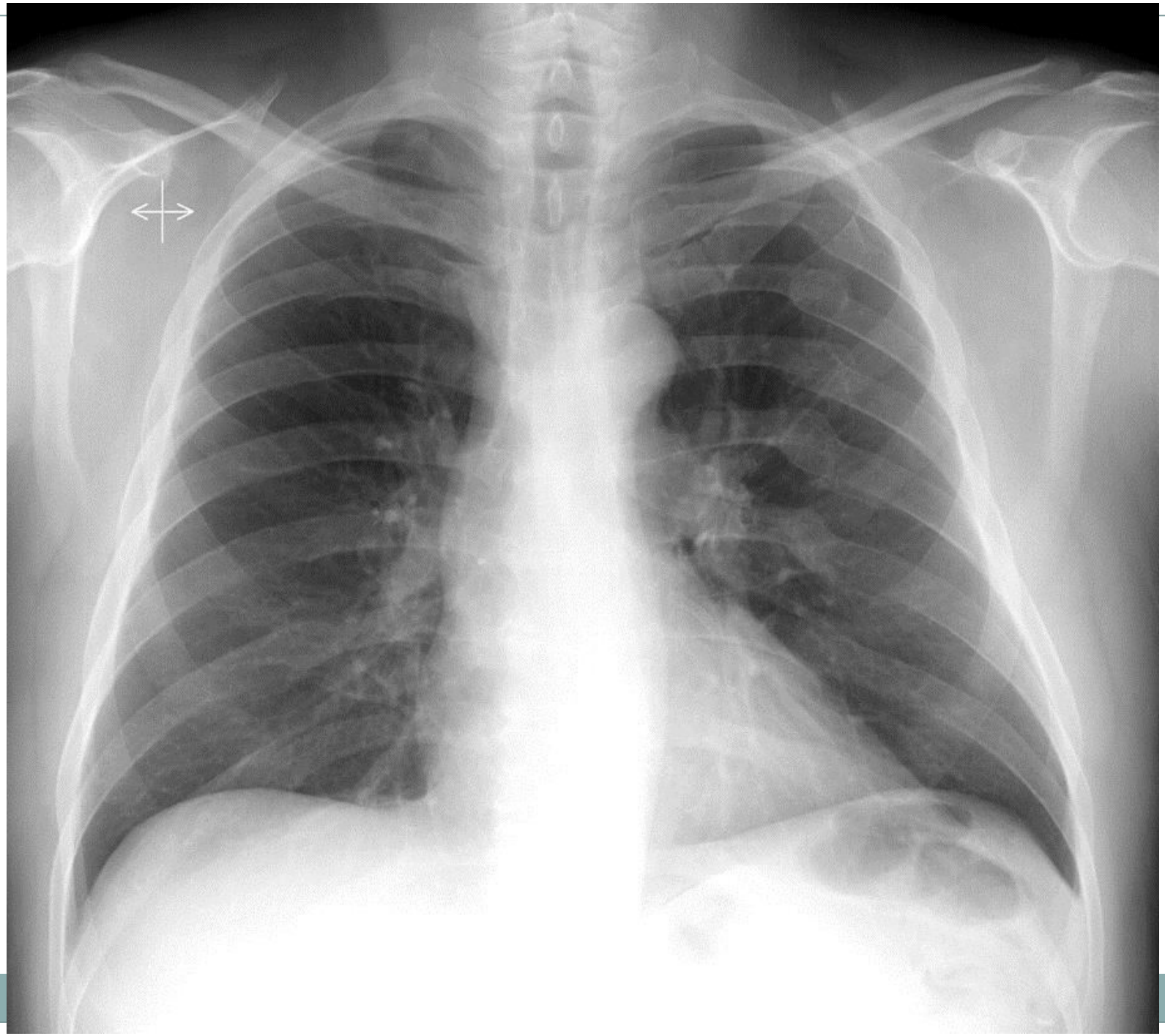

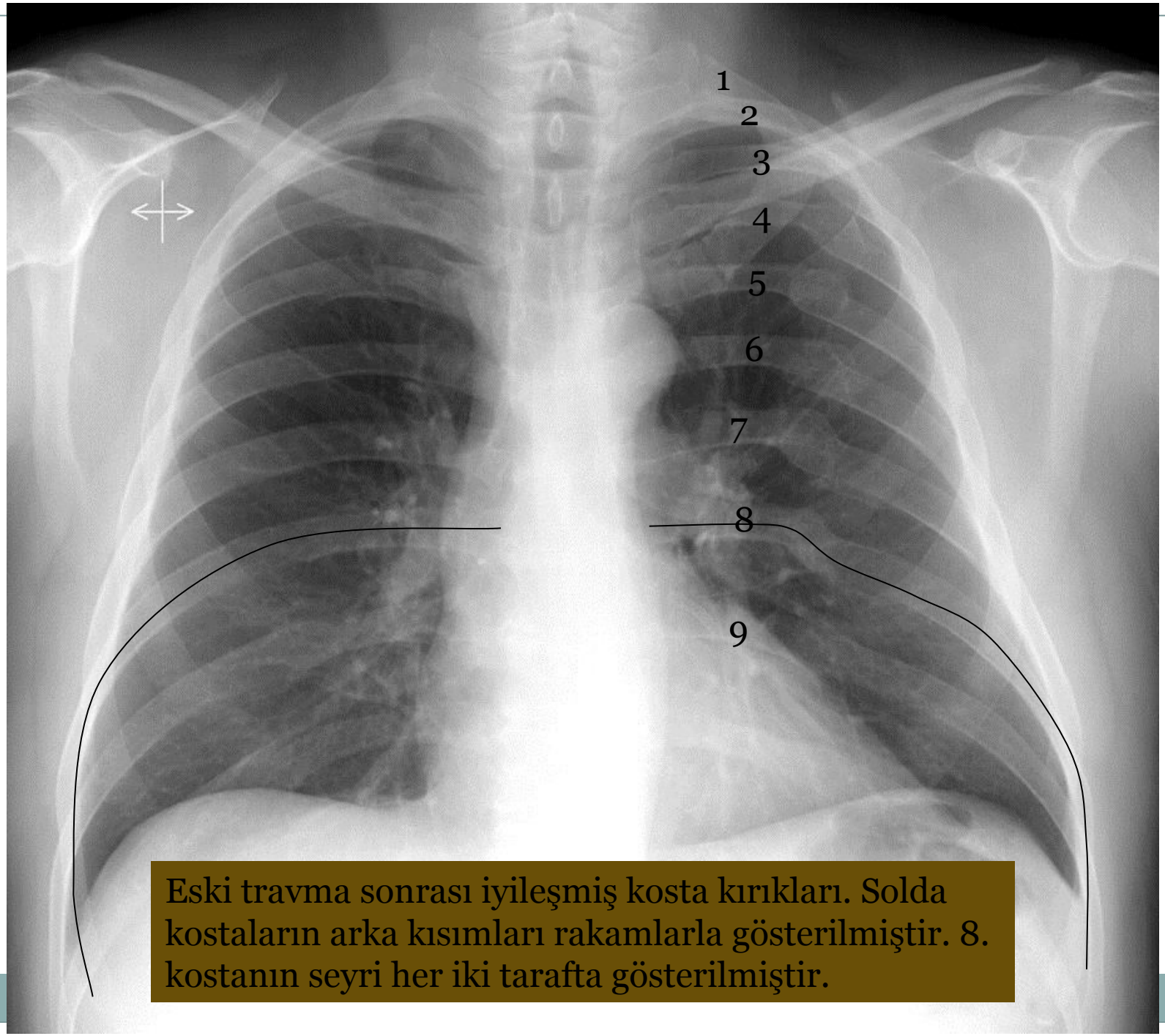

Eski travma sonrası iyileşmiş kosta kırıkları. Solda kostaların arka kısımları rakamlarla gösterilmiştir. 8. kostanın seyri her iki tarafta gösterilmiştir.

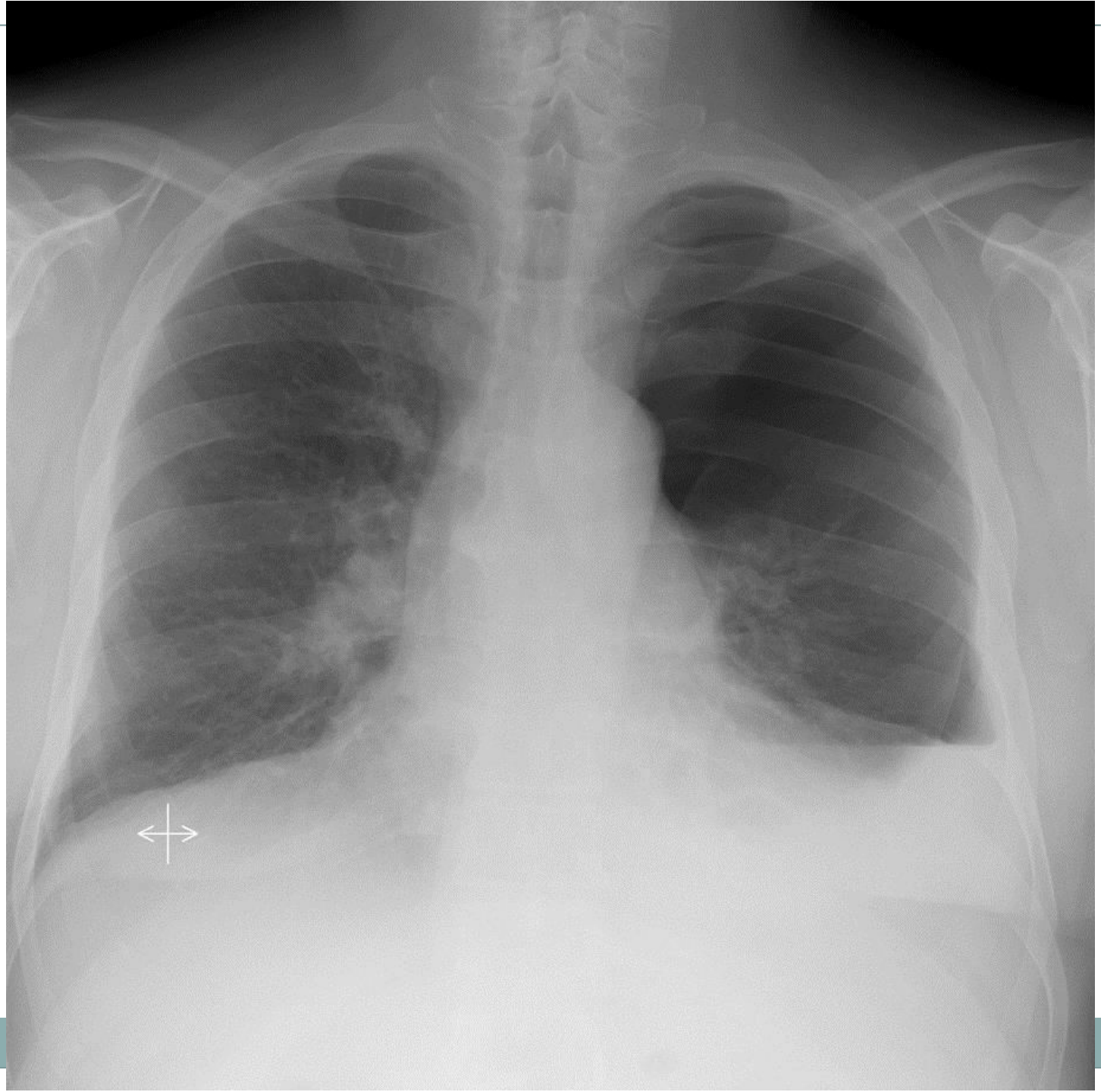

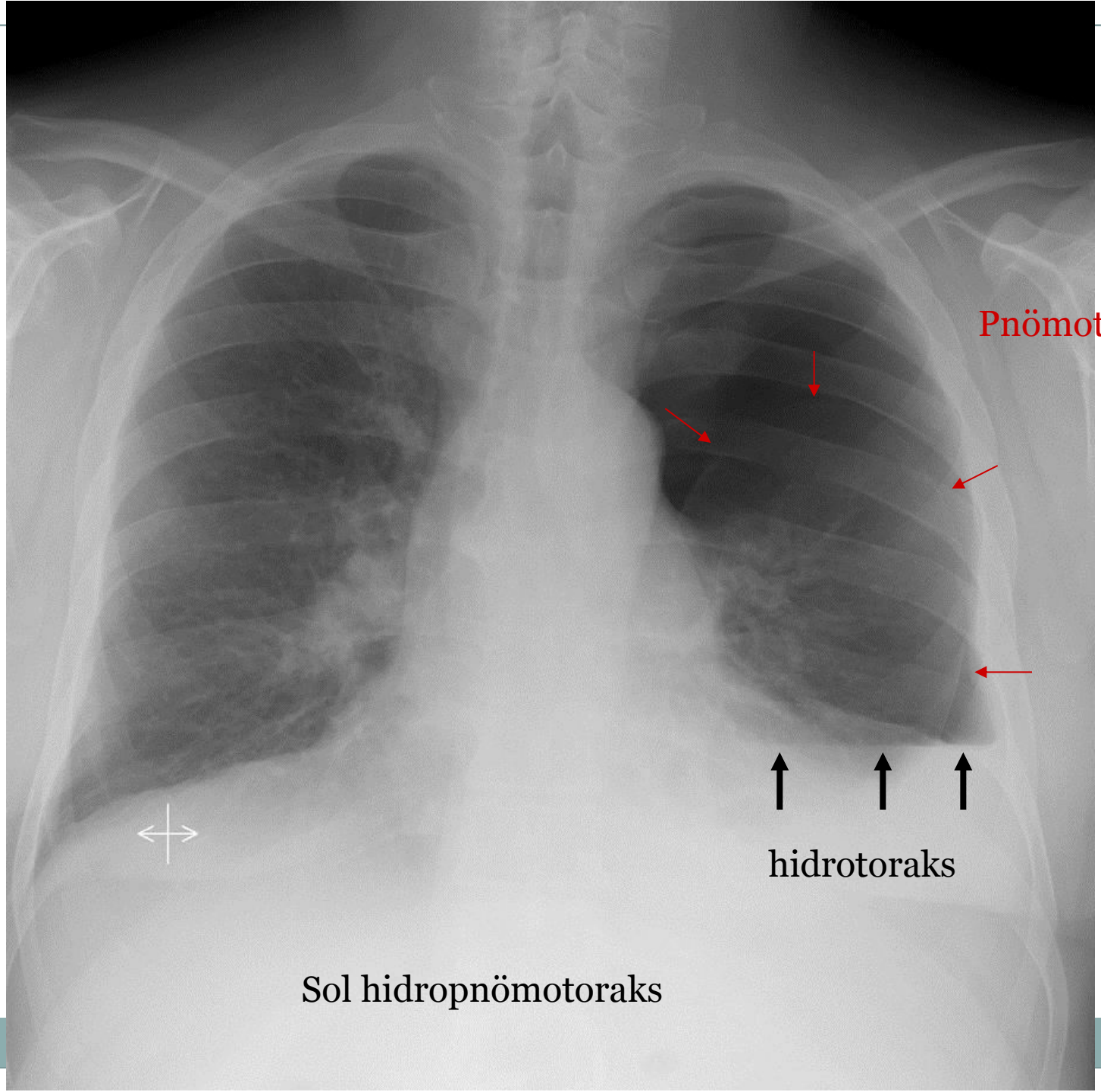
Pnömotoraks
hidrotoraks
Sol hidropnömotoraks

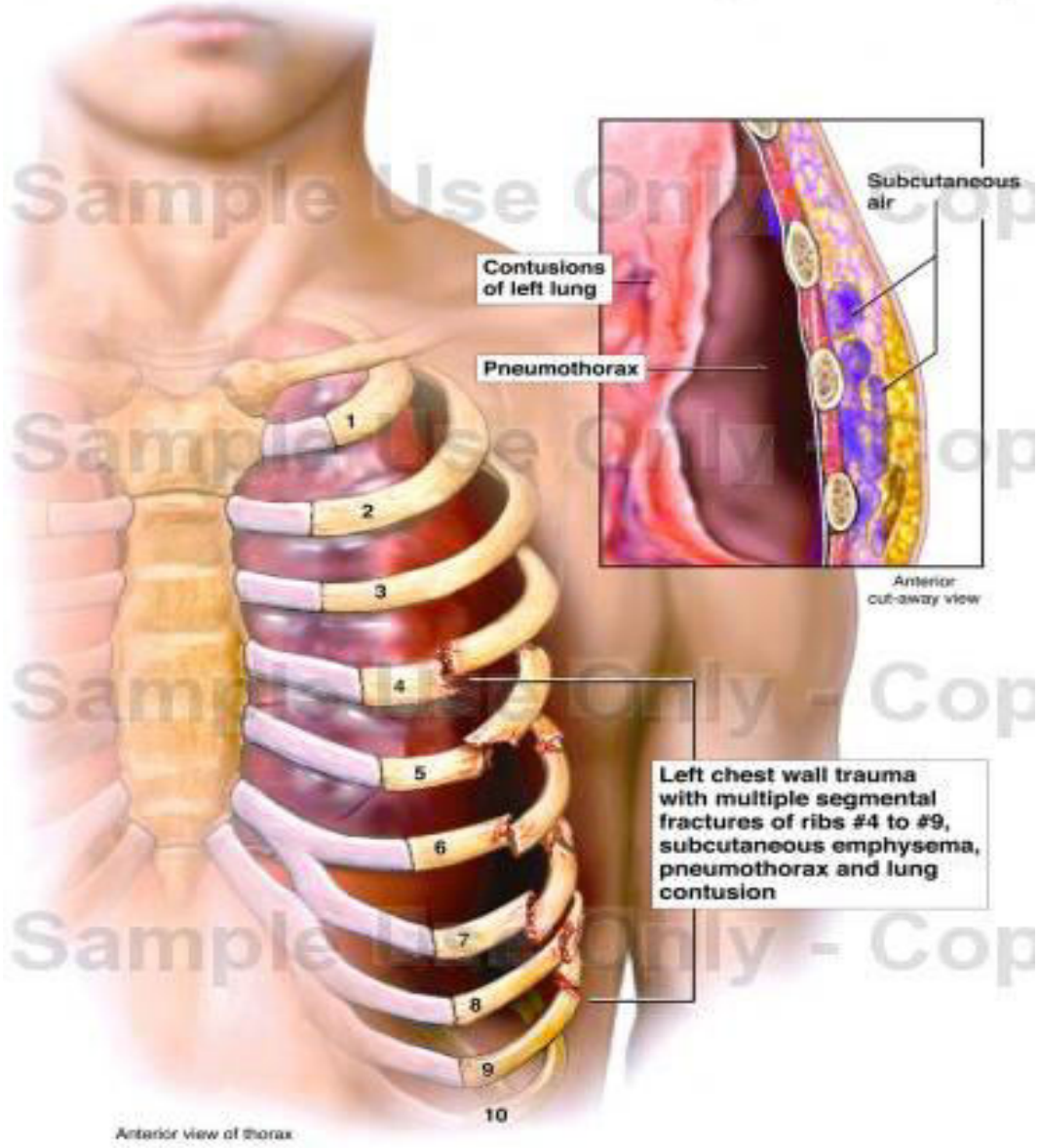
Subcutaneous air
Contusions of left lung
Pneumothorax
Anterior cut-away view
1
2
3
4
5
6
7
8
9
10
Left chest wall trauma with multiple segmental fractures of ribs #4 to #9, subcutaneous emphysema, pneumothorax and lung contusion
Anterior view of thorax

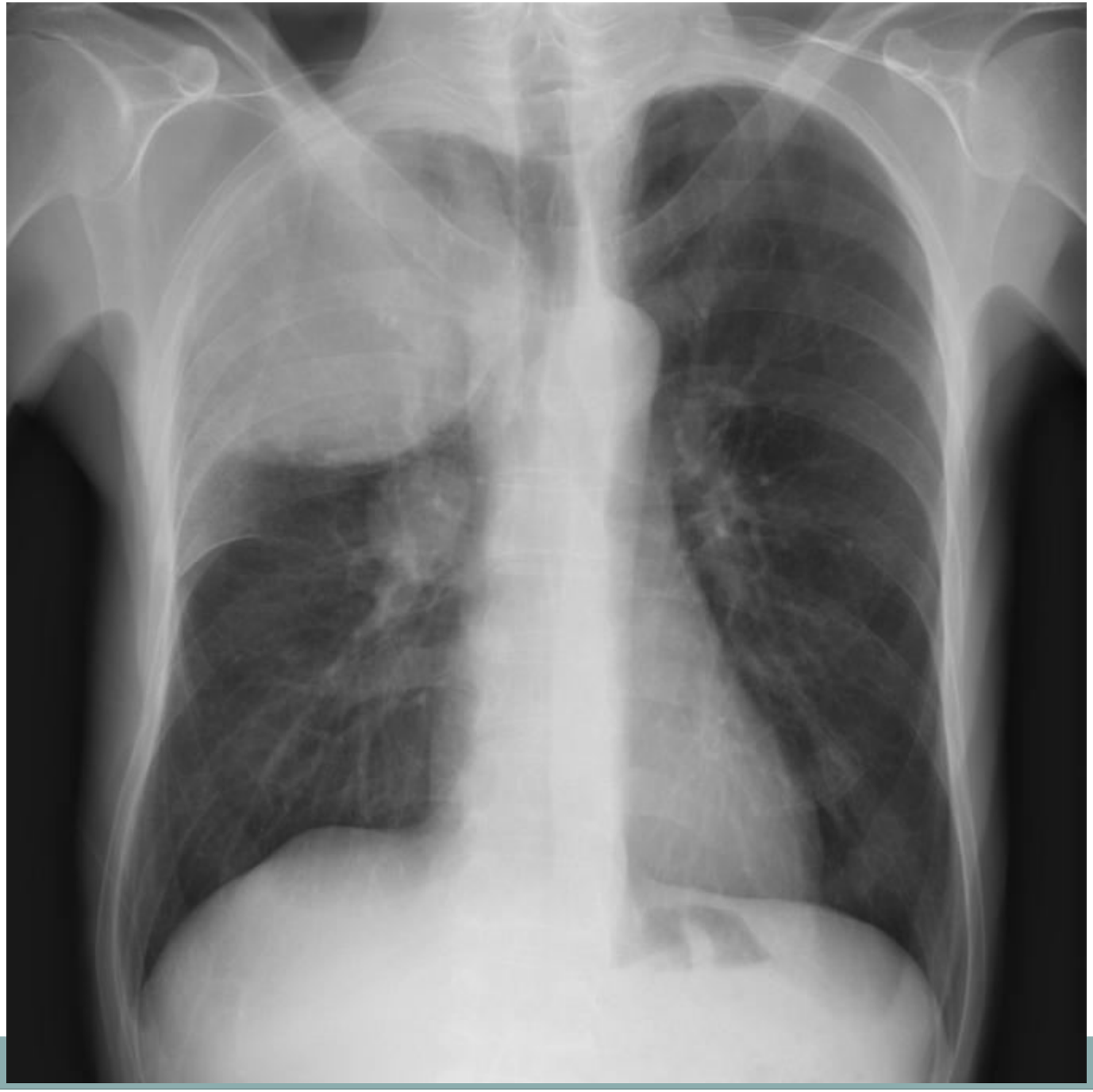

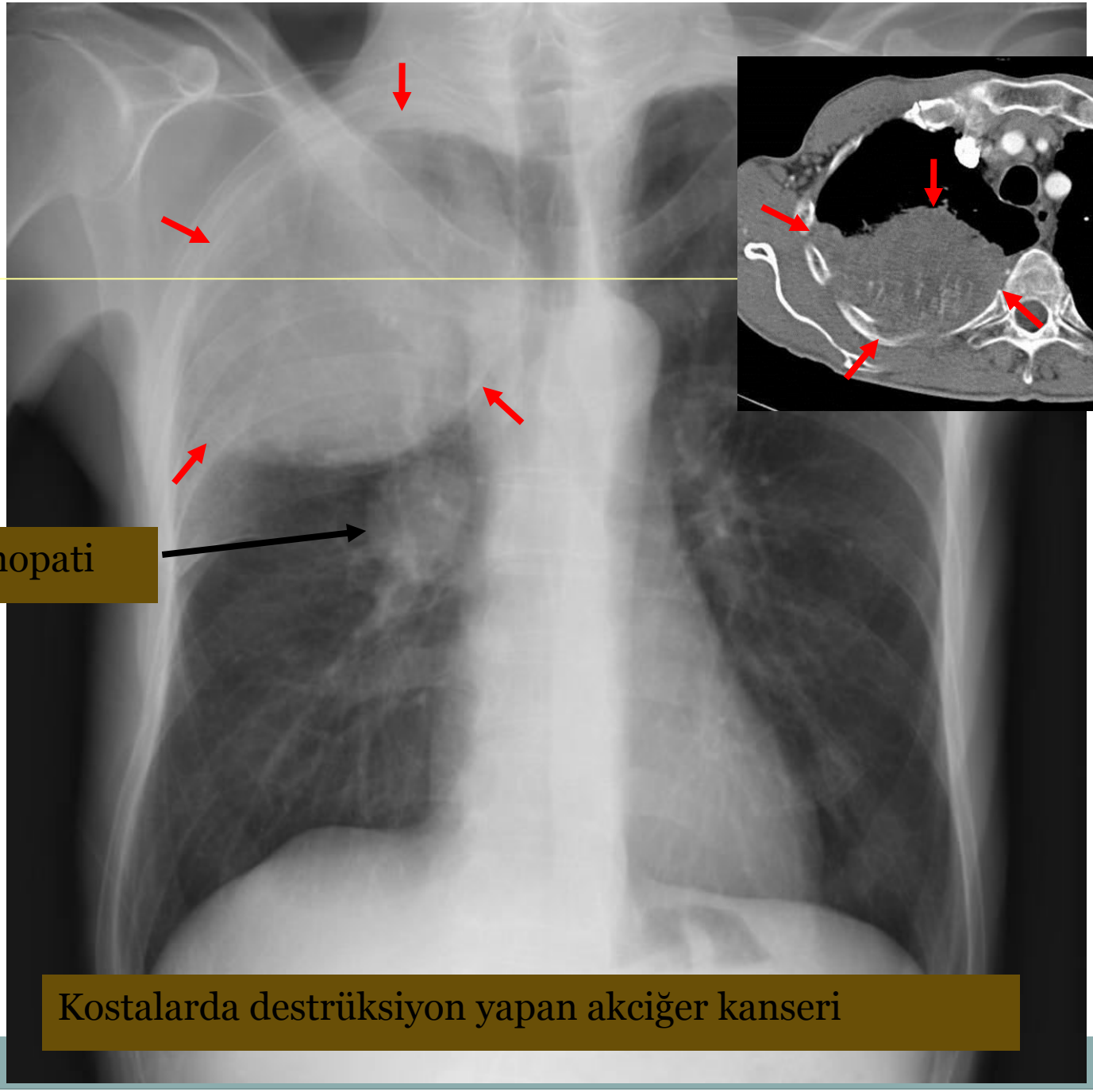
Lenfadenopati
Kostalarda destrüksiyon yapan akciğer kanseri

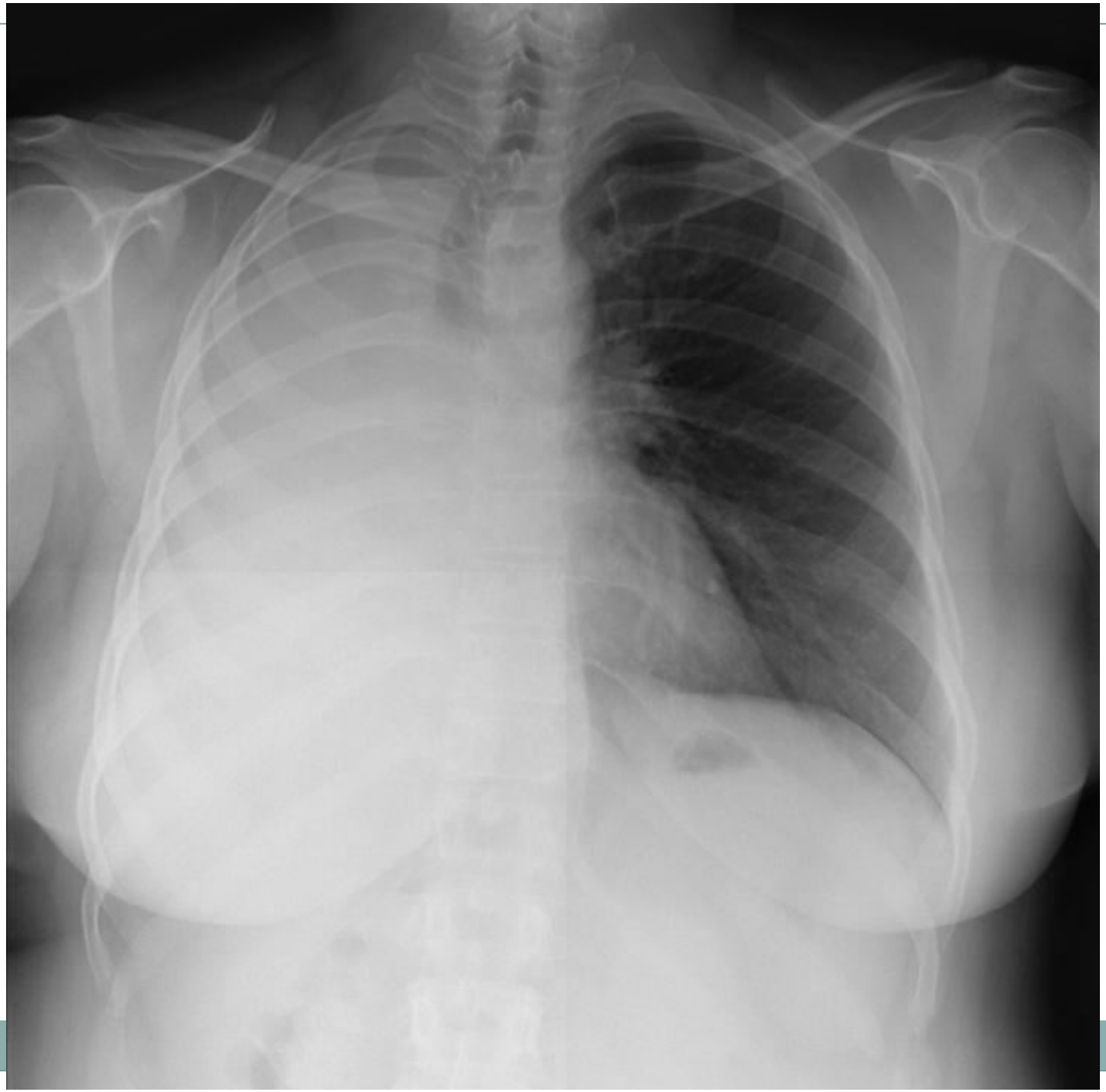

Opere akciğer kanseri. Sağ pnömonektomi.
Bu görünüm sağ akciğer atelektazisi ile de karışabilir. Hikaye ayırıcı tanıda yardımcıdır.

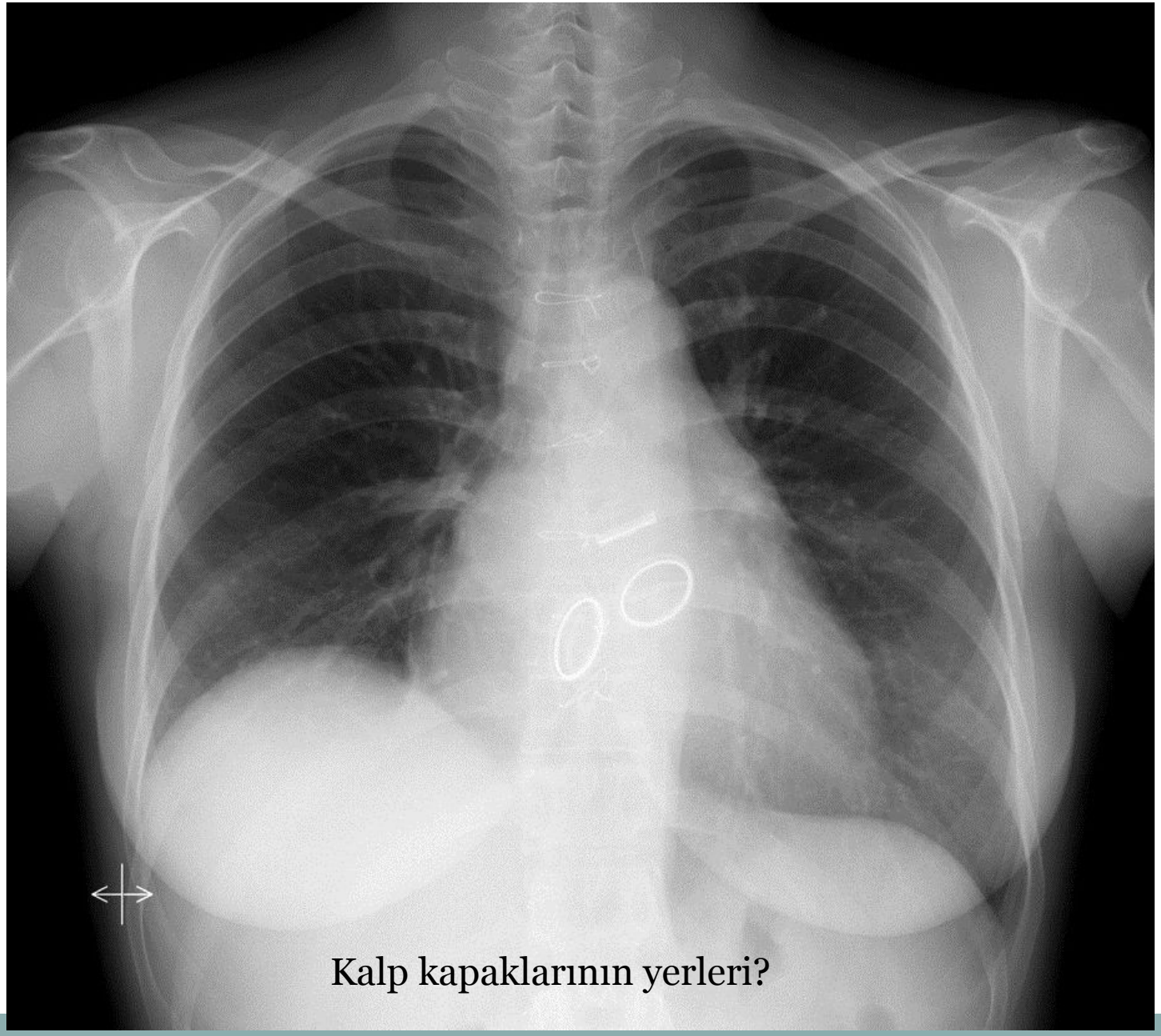

Kalp kapaklarının yerleri?

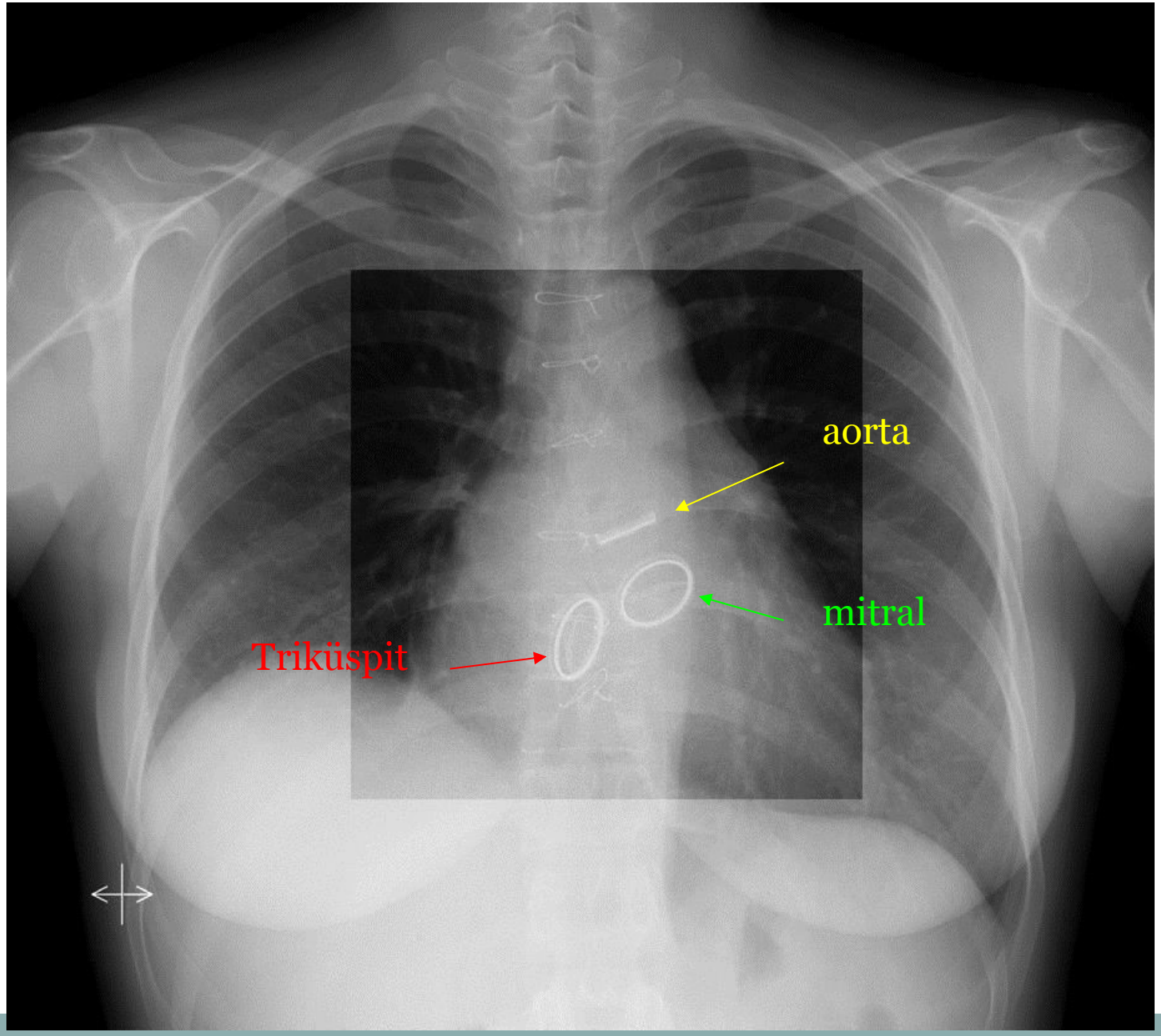
aorta
mitral
Triküspit

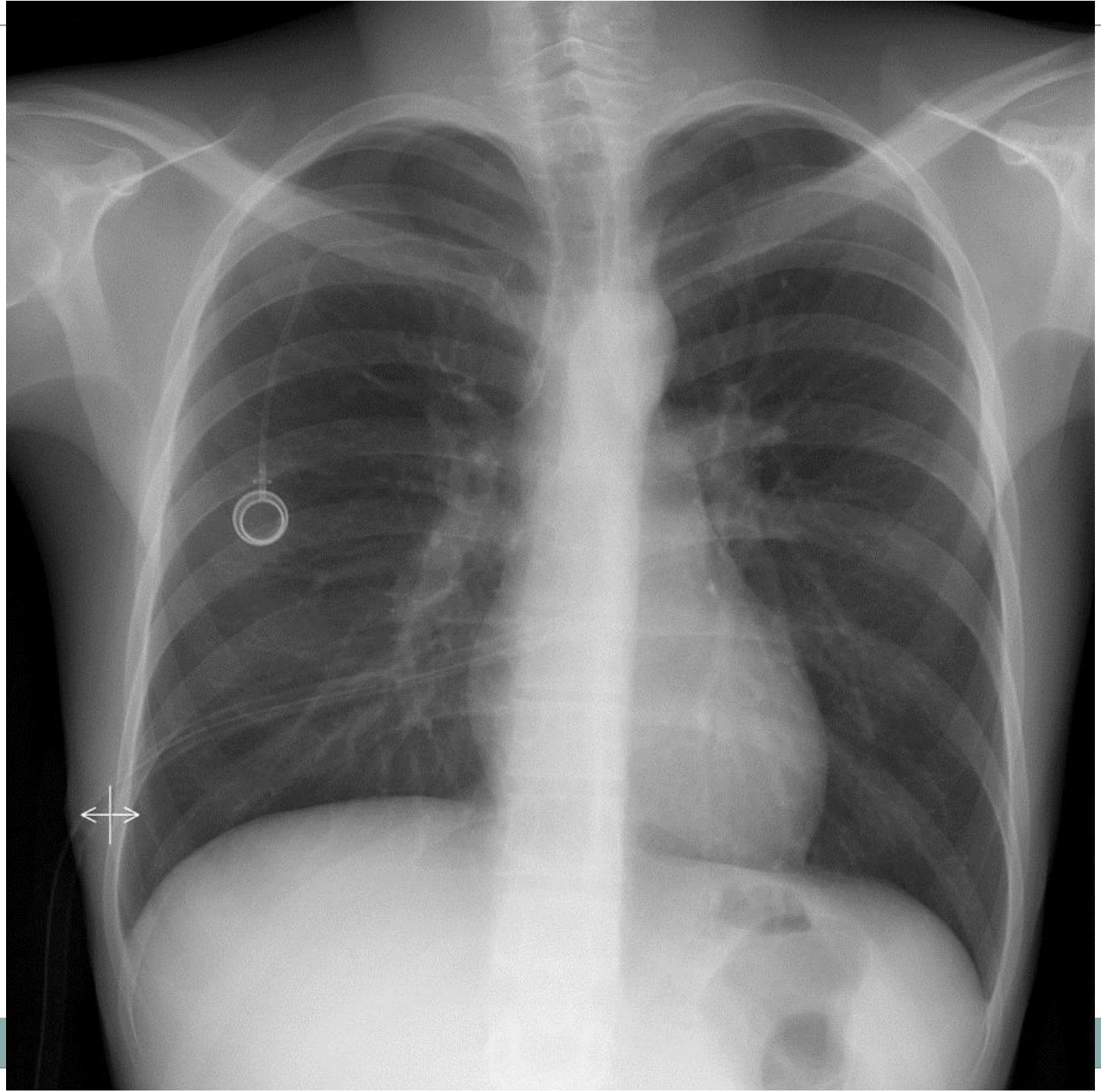

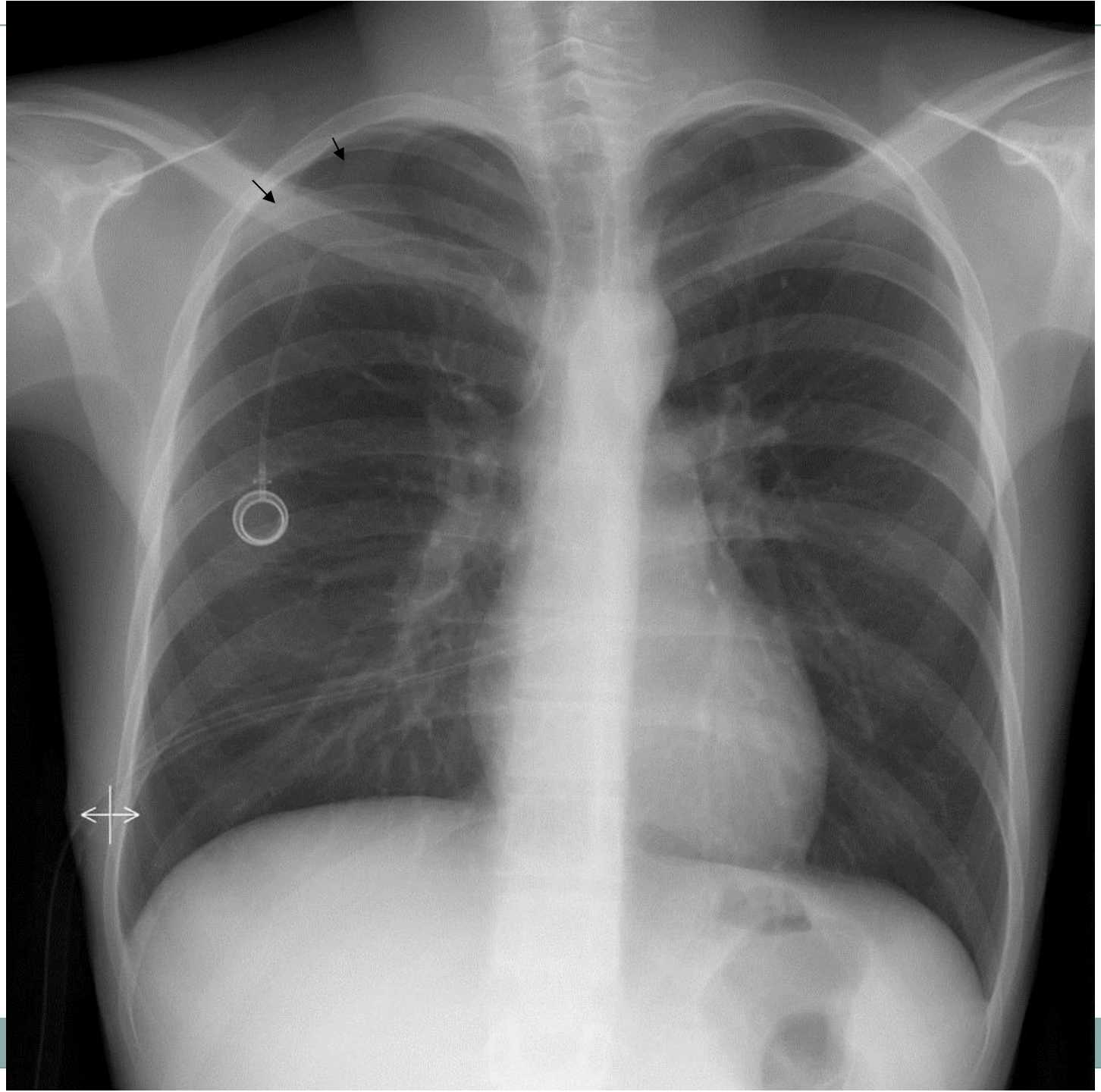

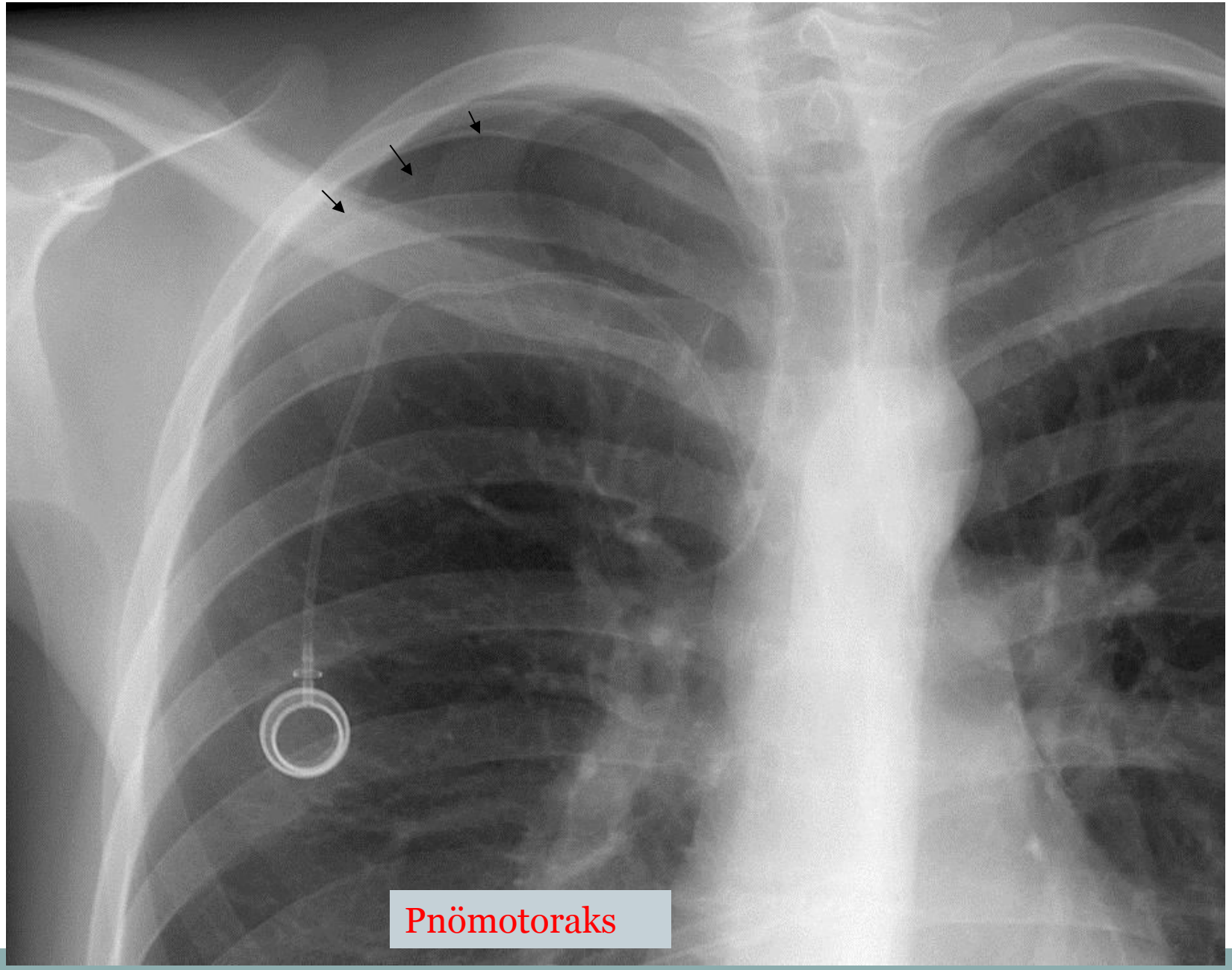

Pnömotoraks

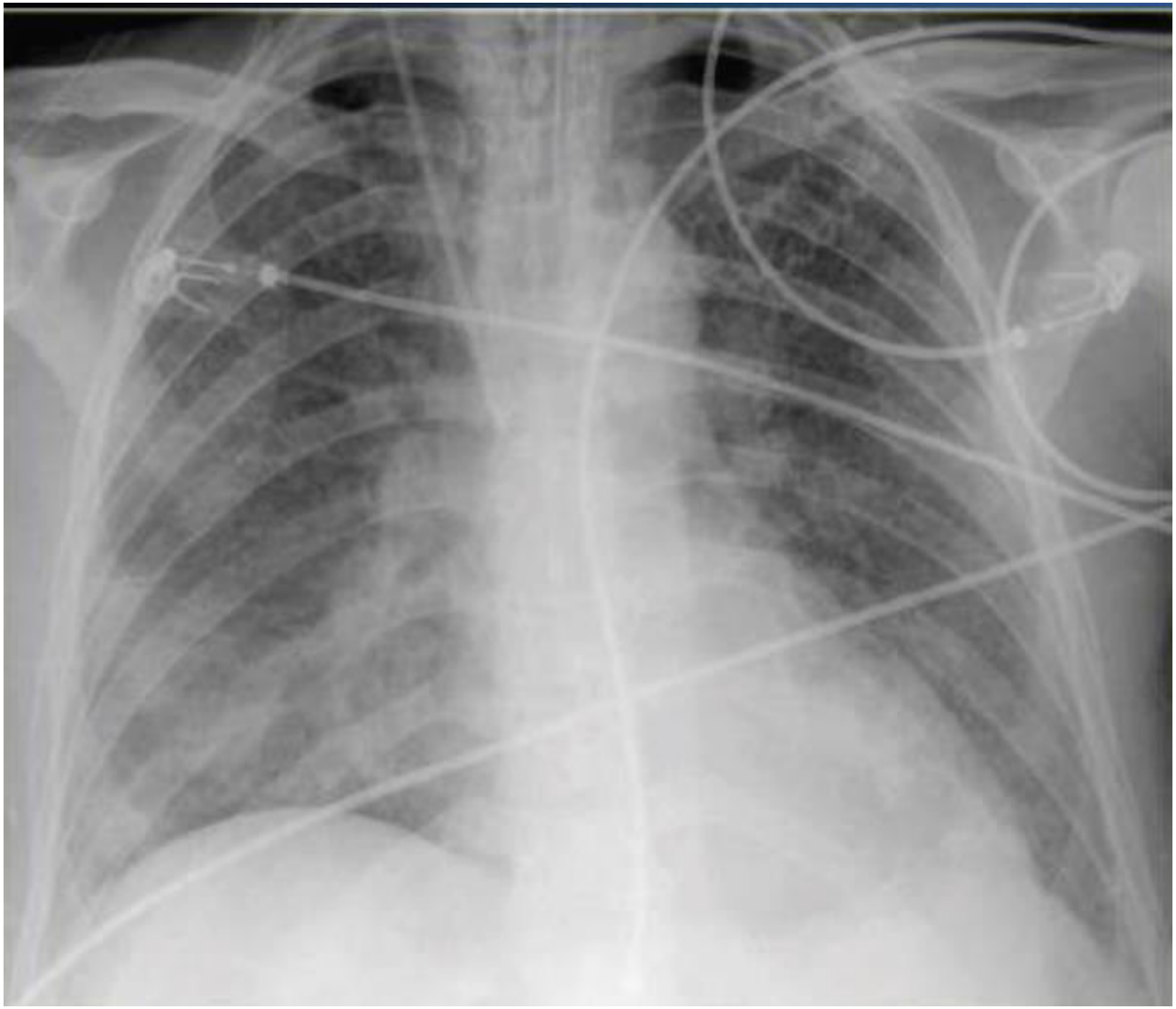

Her iki akciğerde alveoler ödem

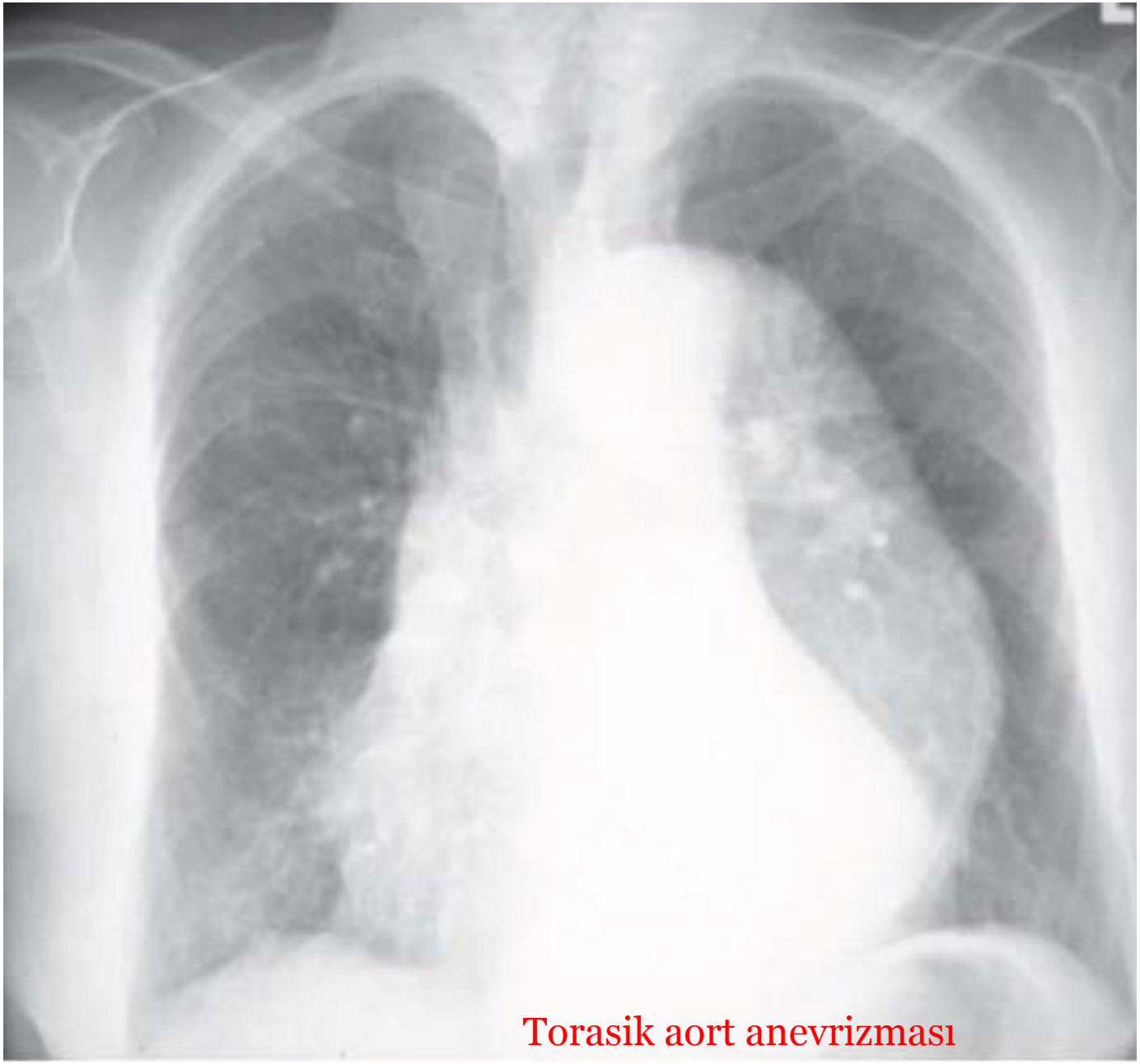

Torasik aort anevrizması

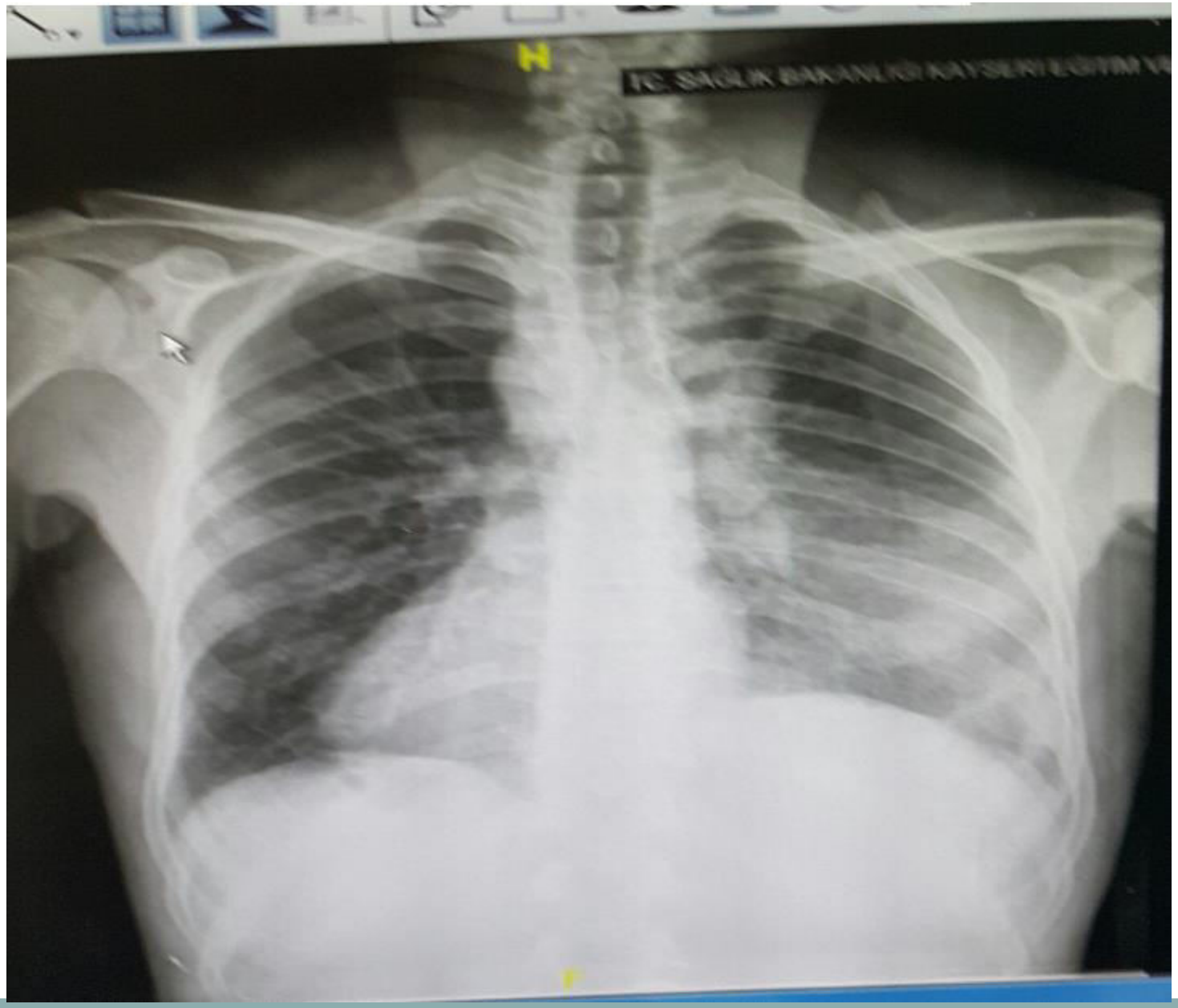
T.C. SAĞLIK BAKANLIĞI KAYSERİ EĞİTİM V
H
F

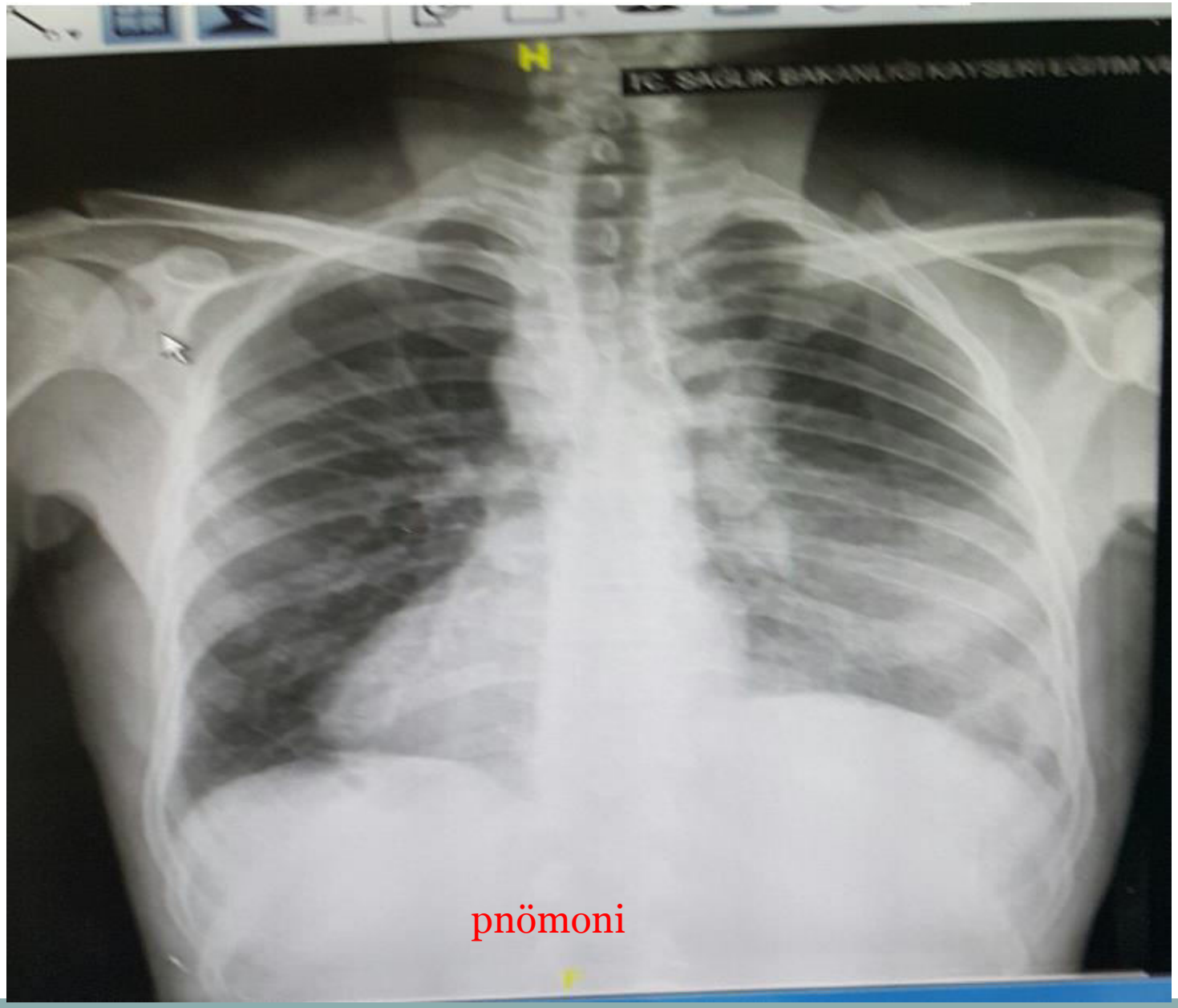
T.C. SAĞLIK BAKANLIĞI KAYSERİ EĞİTİM VE
pnömoni

T.C. Sağlık Bakanlığı

ACİL TIP KLİNİĞİ
HASTA MUAYENE FORMU

Döküman Kodu	ACL.FR.04
Yayın Tarihi	NİSAN 2013
revizyon Tarihi	–
Revizyon No	0
Sayfa No	1/4

ADI SOYADI :
T.C.KİMLİK NO :
TARİH :
SAAT :

[redacted]

ERKEK ☐ KADIN ☐

TRİAJ GRUBU
YEŞİL ☐
SARI ☐
KIRMIZI ☐
SİYAH ☐

ŞİKAYET / HİKAYE

- Baş ağrısı
Öksürük Balgam

[redacted]

TA : 120 / 90 mmHg
Nabız : 80 atım / dk
SS :
Ateş : 36.4 °C
Sat O_2 : % 98

ÖZGEÇMİŞ
☐ HT ☐ DM ☐ KAH ☐ KKY ☐ KBY ☐ KOAH ☐ SVH

ZEHİRLENMELER
☐ Gıda zehirlenmesi ☐ CO Zehirlenmesi ☐ Kimyasal zehirlenme. ☐ İlaç intoksu

Kullandığı ilaçlar : .....
Operasyon : .....

ALLERJİLERİ ☐ BESİN ☐ ÇEVRESEL ☐ İLAÇ ☐ .....
ALIŞKANLIKLARI ☐ TÜTÜN ☐ ALKOL ☐ .....
BAŞVURU ☐ 112 İLE ☐ ÖZEL ARAÇ ☐ SEDYE İLE ☐ YÜRÜYEREK ☐

KARDİYOVASKÜLER	SOLUNUM	GASTROİNTESTİNAL	NÖROLOJİK	GENEL
☐ Gögüs Ağrısı	☐ Nefes darlığı	☐ Karın ağrısı	☐ Baş ağrısı	☐ Ateş
☐ Efor kapasitesi	☐ Takipne	☐ Bulantı/Kusma	☐ Bilinç kaybı	☐ Terleme
☐ Çarpıntı	☐ Siyanoz	☐ Diare	☐ Bil.bozuklu	☐ İştahsızlık
☐ Senkop	☐ Öksürük	☐ Konstipasyon	☐ Afazi/Disfazi	☐ Kilo kaybı
☐ PND	☐ Balgam	☐ Melena	☐ Baş dönmesi	☐ Halsizlik
☐ Ortopne	☐ Hemoptizi	☐ Hematokezya	☐ Dengesizlik	☐ Uyku
☐	☐	☐	☐	☐ .....

ÖNTANILAR :
1) .....
2) .....
3) .....

KESİN TANILAR :
1) .....
2) .....
3) .....

SONUÇ :
SAAT

☐ REÇETE VERİLDİ
☐ YATIŞ
☐ SEVK
☐ KLİNİĞİ İZİNSİZ TERK
☐ TEDAVİYİ KABUL ETMEME
☐ ÖLÜM

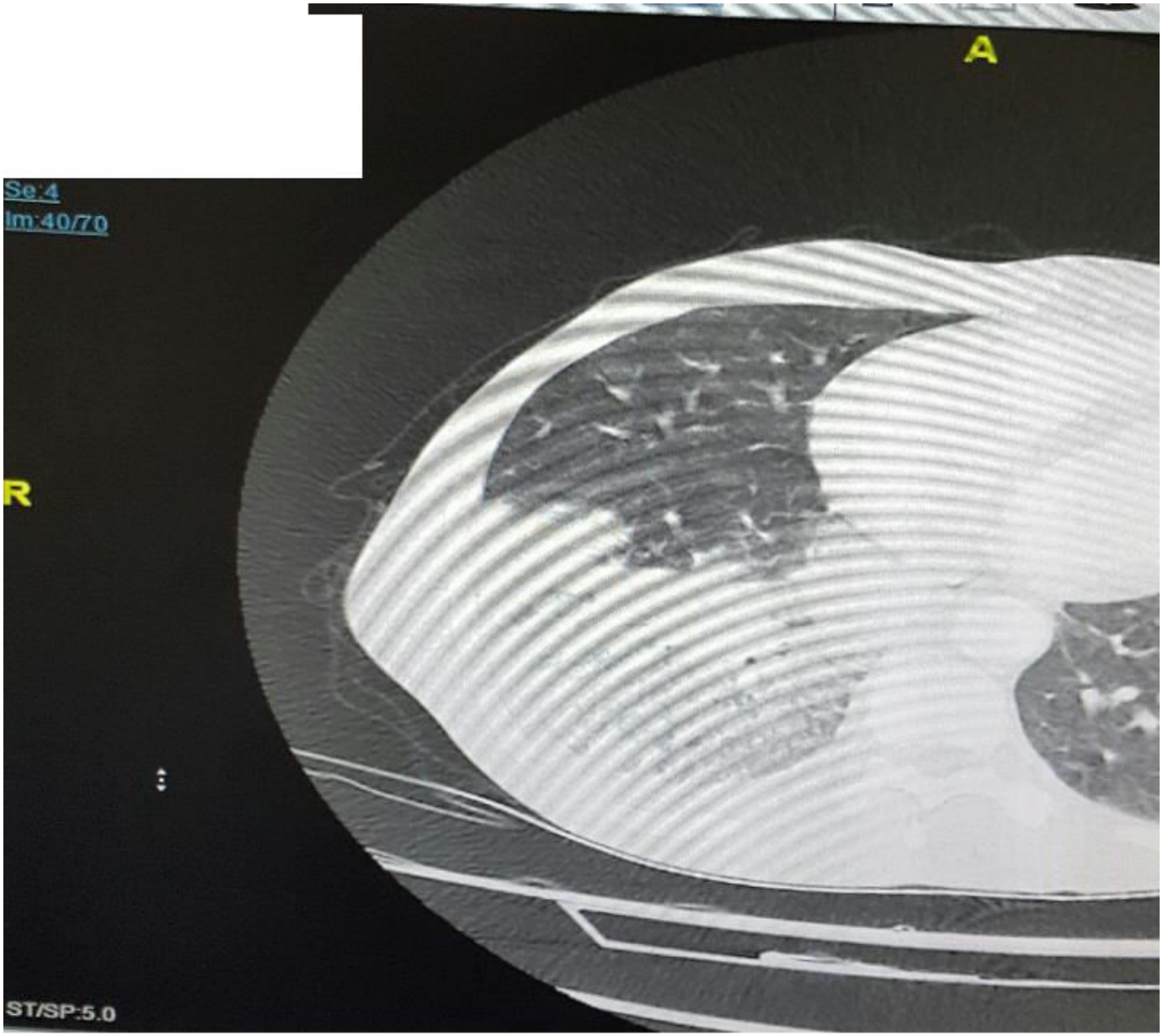
A
Se:4
Im:40/70
R
ST/SP:5.0

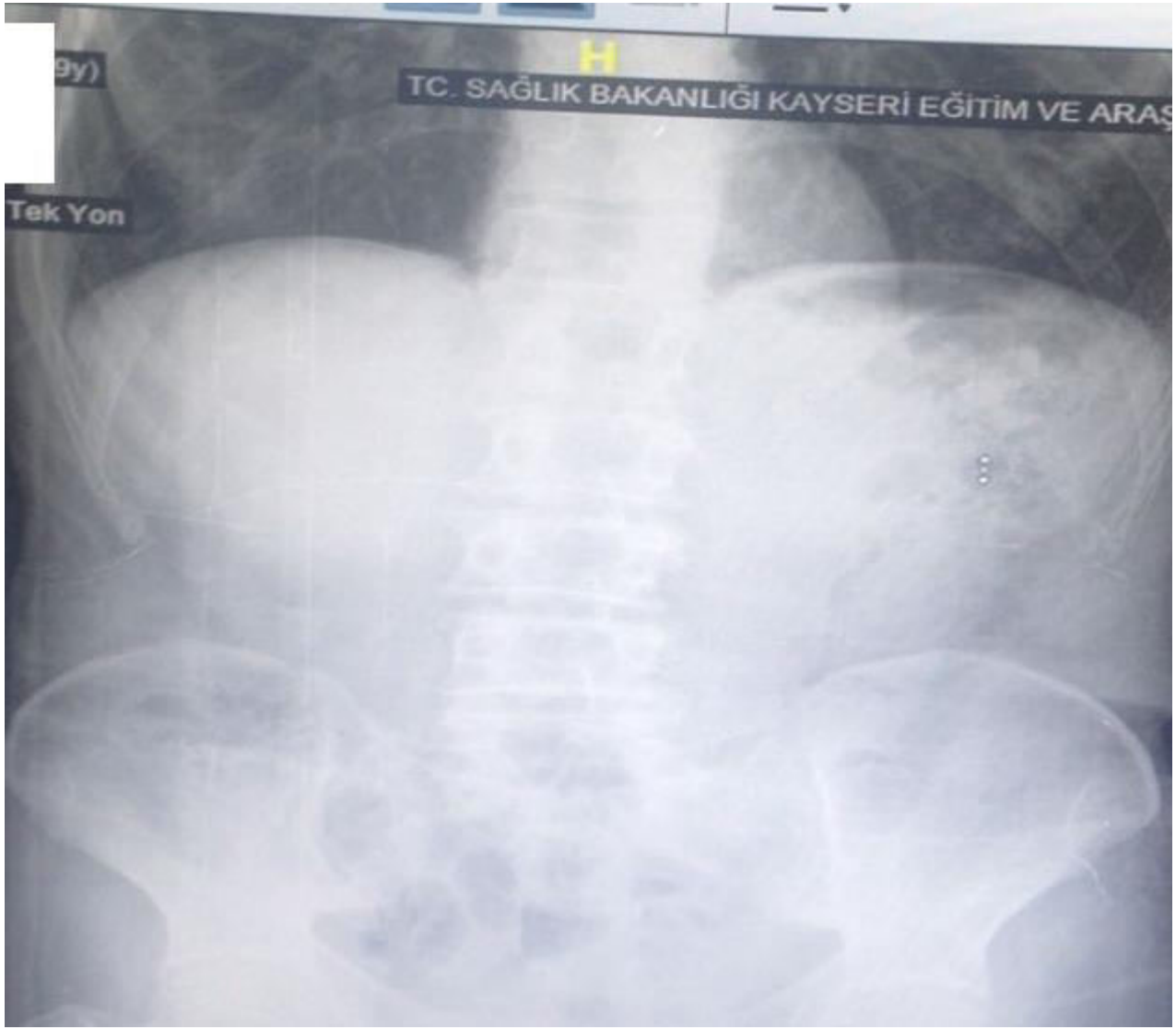
9y)
H
TC. SAĞLIK BAKANLIĞI KAYSERİ EĞİTİM VE ARAŞ
Tek Yon

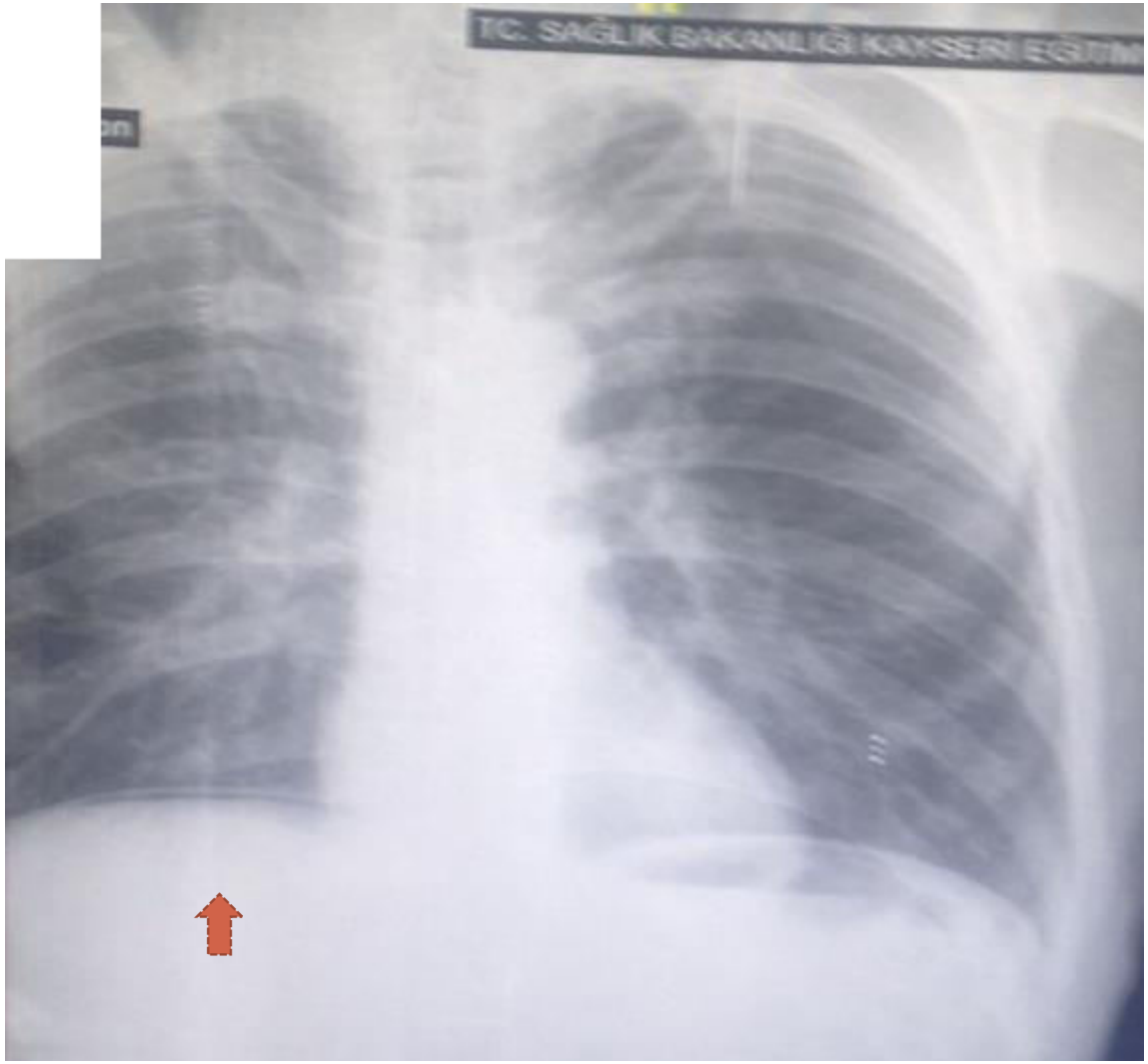

perforasyon

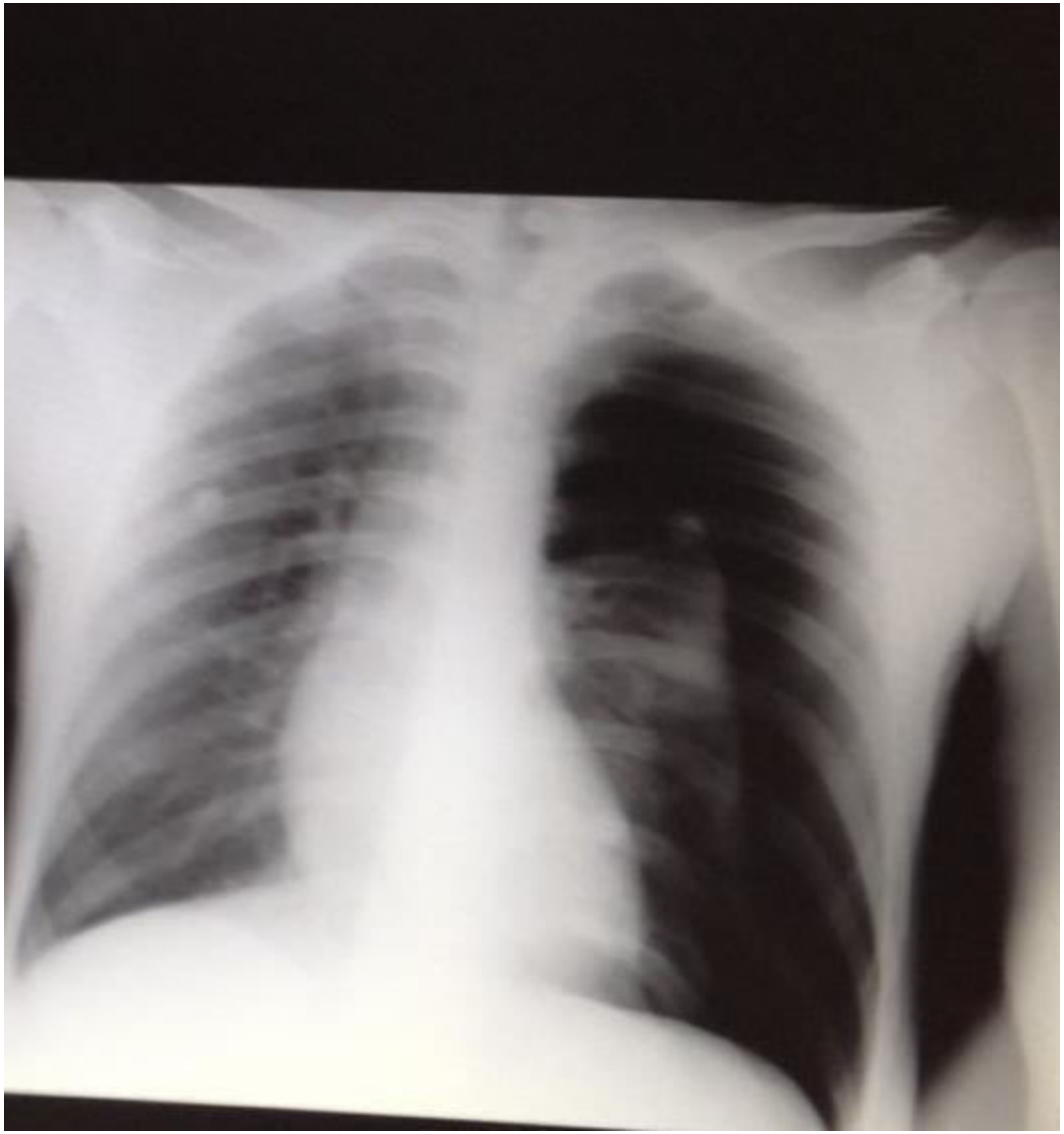

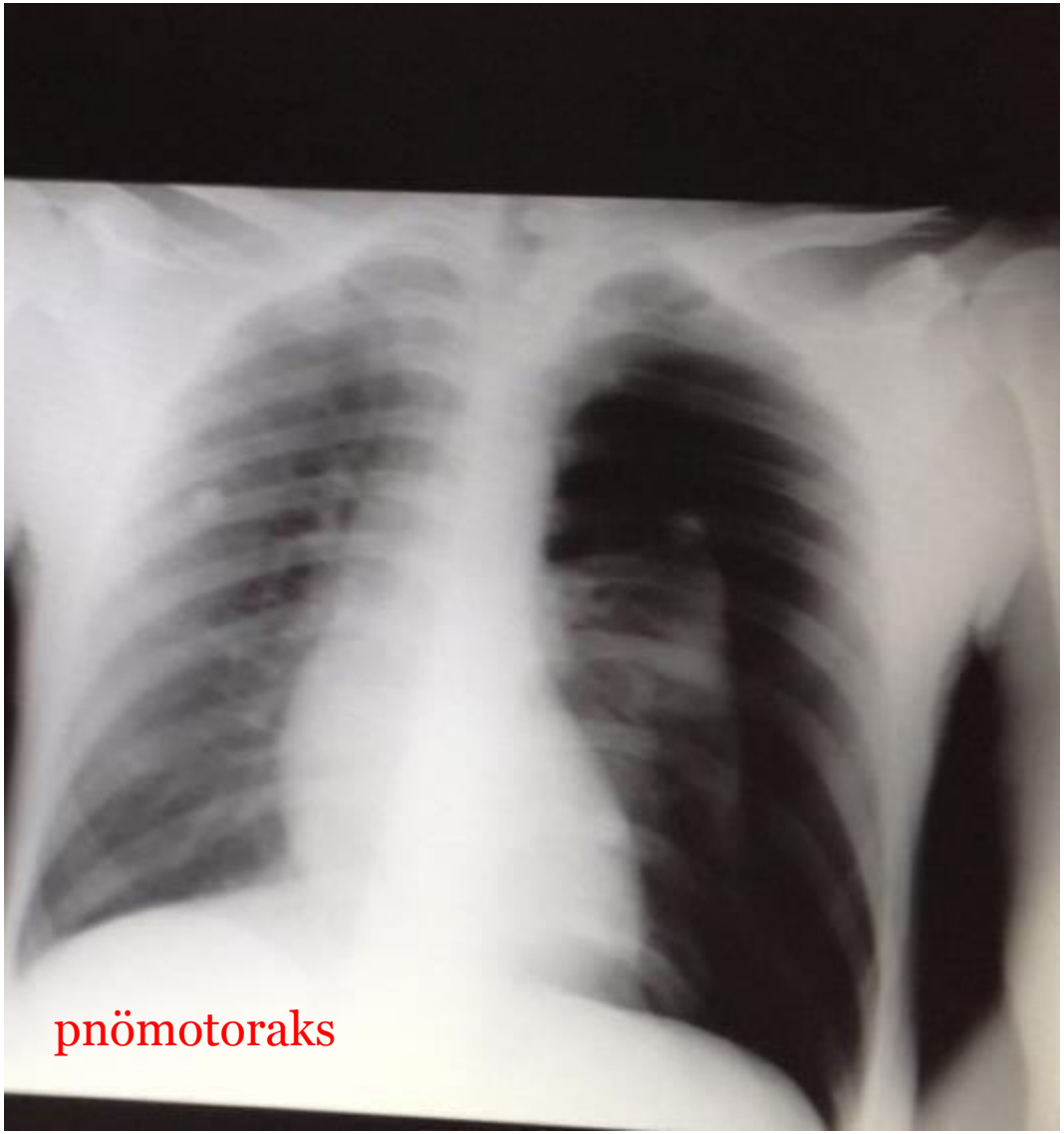
pnömotoraks

L

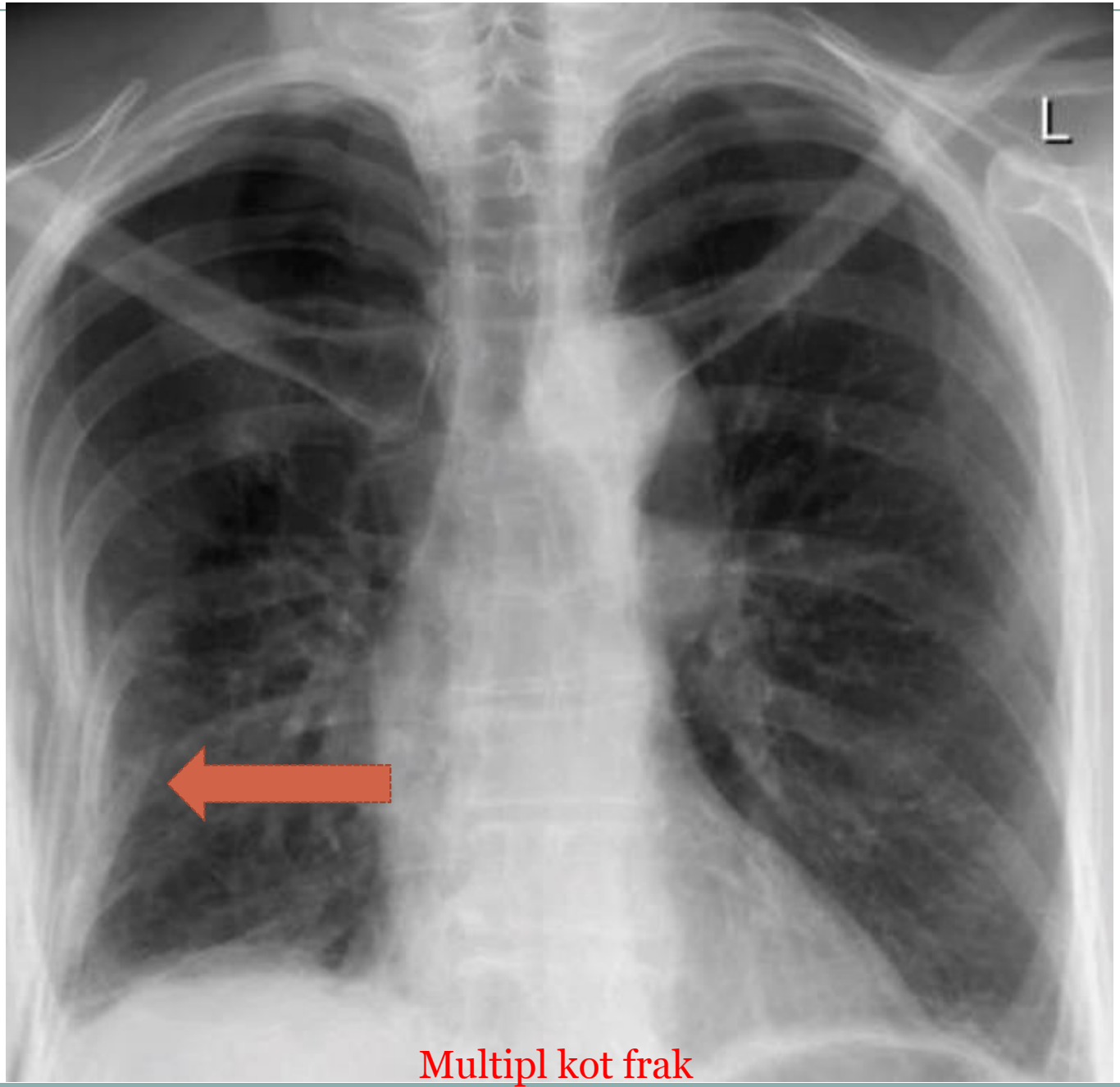

Multipl kot frak

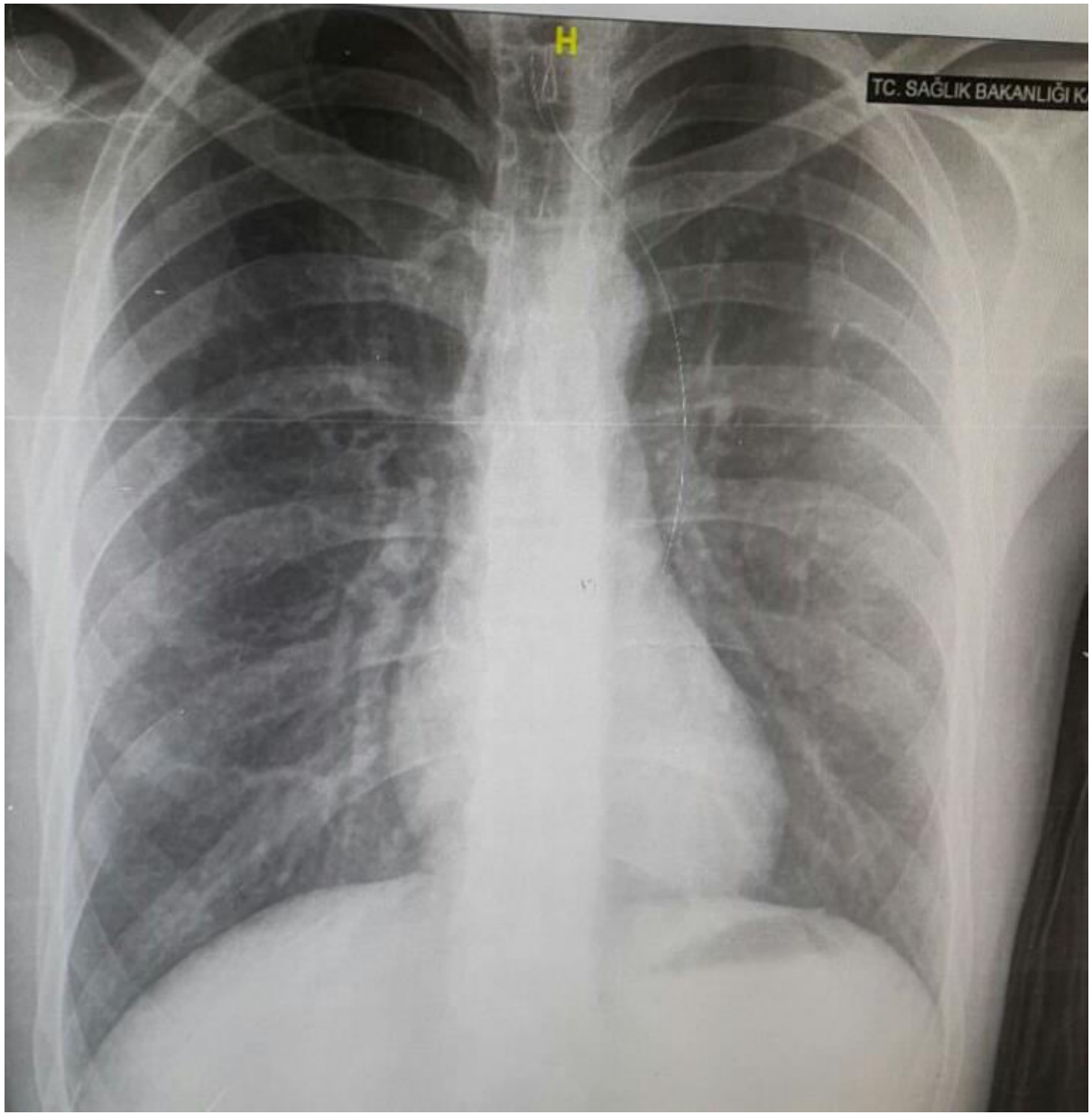
H
TC. SAĞLIK BAKANLIĞI K

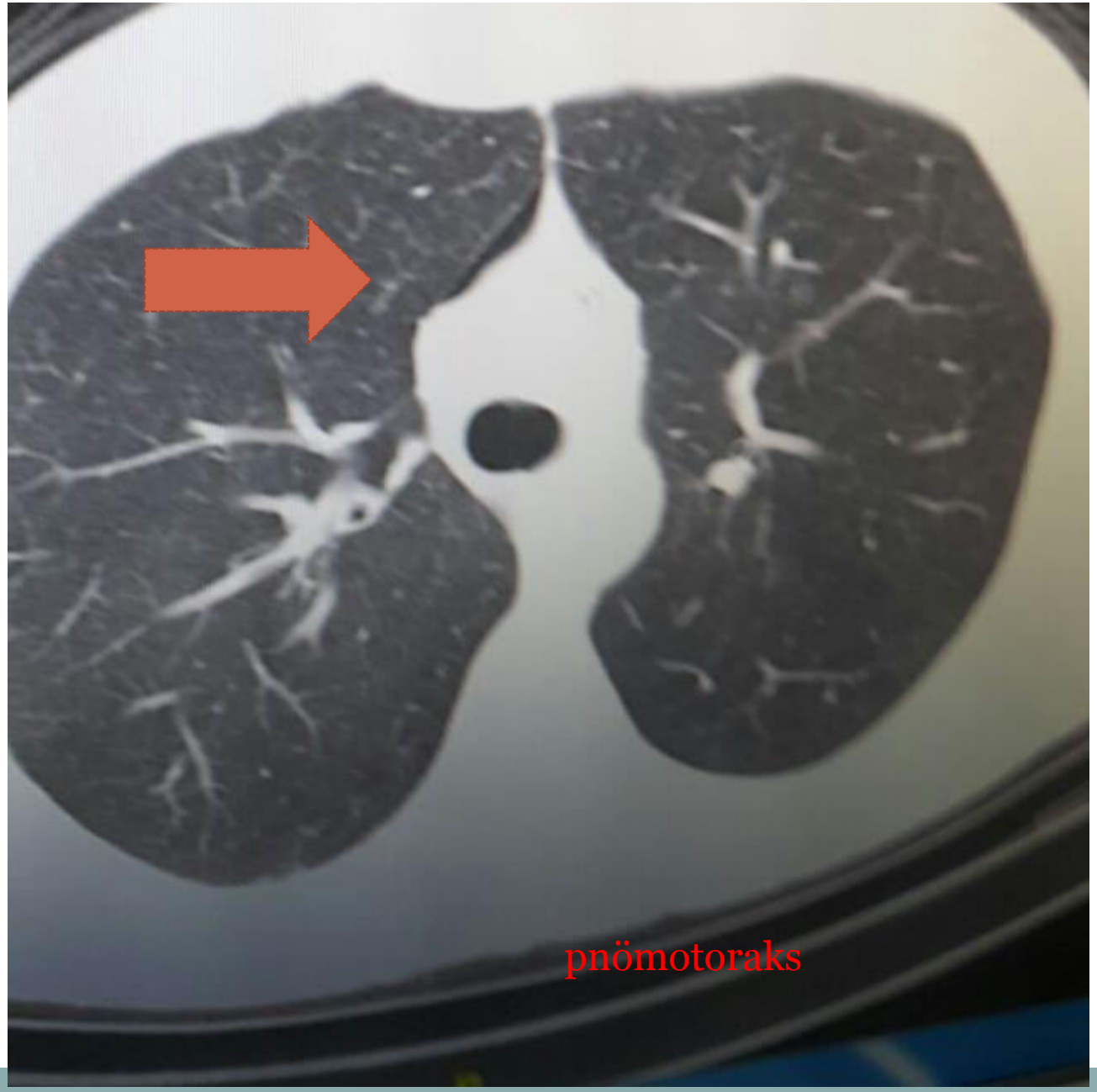
pnömotoraks

Özet

- Adı, soyadı ve filmin yönü
- Çekim tarihi
- Simetrik mi?
- Yeterli inspiryum
- Mediasten
- Kalbin durumu
- Parankim
- Efüzyon
- Diyafragma
- Kemik ve yumuşak doku

Teşekkürler…

Kaynaklar

- Tintinalli 2010
- Hacettepe radyoloji ABD Prof.Dr. O.Macit ARIYÜREK