Acil Serviste Bilinci Kapalı Hastaya Yaklaşım

Dr Gülşen Çığşar

Kafkas Üniversitesi Tıp Fakültesi Acil Tıp Anabilim Dalı

22.03.2014

- Acil servislere başvuran hastaların %3-%10'unu bilinci etkilenmiş veya bilinci kapalı hastalar oluşturur.

Bilinç Nedir?

- Kişinin uyanık, kendisi ve çevresinden haberdar olduğu ve uyaranlara doğru yanıtlar verdiği durumdur.

Bilinç

- Uyanıklık asendan retiküler aktivatör sistem (**ARAS**) adı verilen anatomik bir yapı tarafından sağlanır.
- ARAS beyin sapı dorsal bölümünde yer alır.

Bilinç

- Farkında olma serebral korteks ve subkortikal bağlantılar tarafından sağlanmaktadır.

ARAS

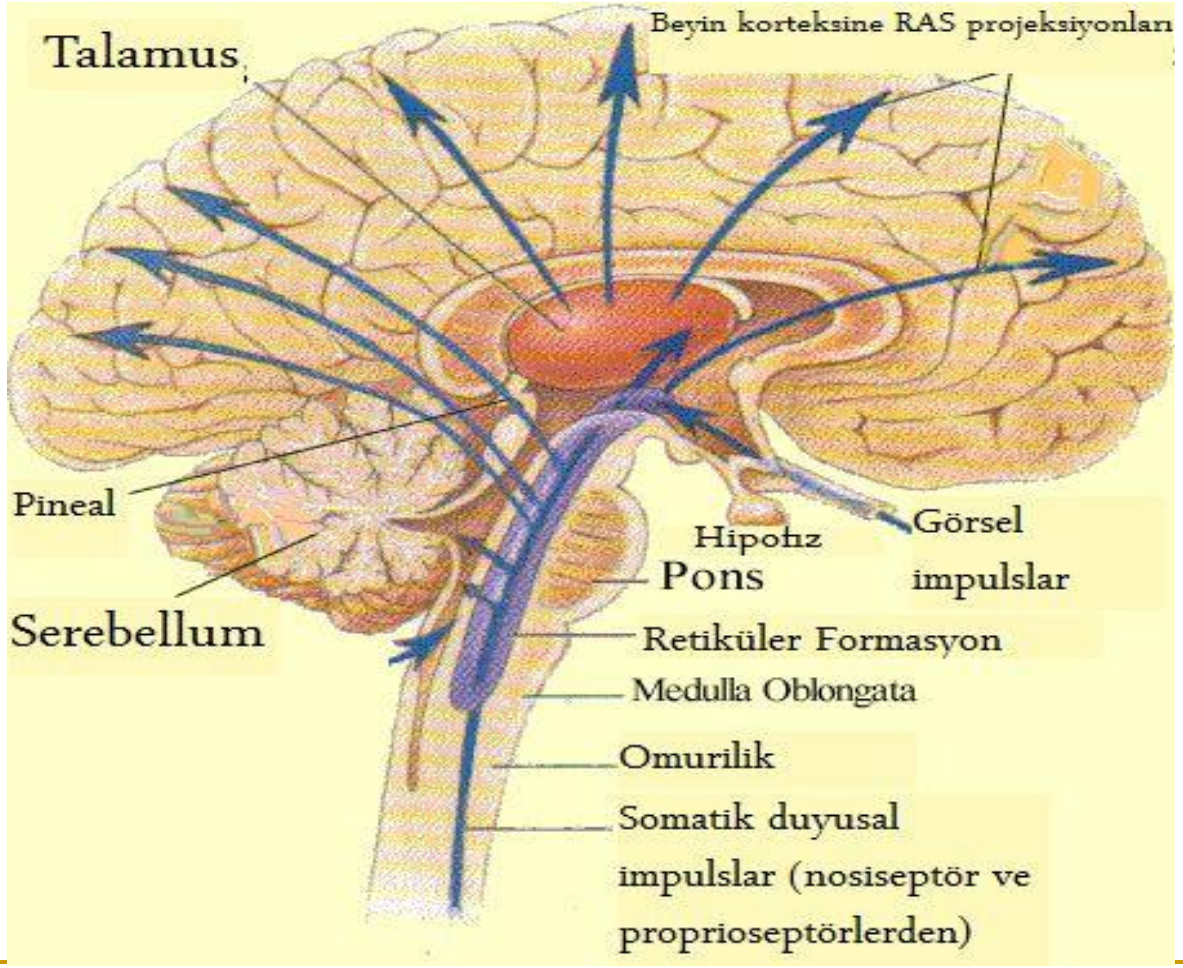
Talamus
Beyin korteksine RAS projeksiyonları
Pineal
Serebellum
Hipofiz
Pons
Görsel
impulslar
Retiküler Formasyon
Medulla Oblongata
Omurilik
Somatik duyusal
impulslar (nosiseptör ve
proprioseptörlerden)

Bilinç değişikliği ile ilgili tanımlar

- **Bilinç açık:** Kişi uyanık, kendisi ve çevresinden haberdardır. Uyaranlara doğru yanıtlar verir.
- **Konfüzyon:** Kişi uyanık fakat çaba göstermesine rağmen çevresinde olanları tam olarak fark edemez ve uyaranlara doğru yanıtlar veremez. Dikkat, bellek ve algılama bozulmuştur.

Bilinç değişikliği ile ilgili tanımlar

- **Deliryum:** Kişi konfüzedir. Beraberinde ajitasyon, heyecanda artış, motor ve duygusal irritabilite vardır.
- **Letarji(somnolans):** Kişi uykuya eğilimlidir. Uyaran verildiğinde uyanır, bilinci normaldir ve uyarana doğru yanıtlar verir. Uyaran ortadan kalktığı zaman uyumaya devam eder.

Bilinç değişikliği ile ilgili tanımlar

- **Stupor:** Kişi sesli uyaranla uyandırılamaz. Tekrarlayan ve kuvvetli uyaranla gözlerini açar. Uyandığında uyaranlara yavaş ve yetersiz yanıtlar verir.
- **Koma:** Kişi sesli ve ağrılı uyaranla uyandırılamaz. Dış uyaranların farkında değildir. Uyaranlara ancak refleks yanıtlar alınır.

Etyoloji

- Metabolik veya sistemik nedenler (%85)
- Organik lezyonlar (%15)

Bilinç değişikliğinin organik nedenleri

- **Travma**
  - Subdural hematom
  - Epidural hematom
  - Serebral contusion
- **Embolizm**
  - Atrial fibrilasyon
  - Endokardit
  - Yağ embolileri
- **Tromboz**
  - Basiller arter oklüzyonu
  - Sinüs ven trombozu
- **Hemoraji**
  - Subaraknoid hemoraji
  - Pontin hemoraji
  - Serebellar hemoraji
  - İntraserebral hemoraji
- **Tümör**
  - Beyinsapı tm
  - Metastatik tm
  - Anjiomlar
- **Pituitary apopleksi**
- **Acute hydrocephalus**
- **Enfeksiyon**
  - Subdural ampiyem, apse

Metabolik veya sistemik nedenler

- **Hipoksi, hiperkapni**
  - Şiddetli pulmoner hastalık (hipoventilasyon)
  - Şiddetli anemi
  - Methemoglobinemi
  - Cyanide
  - Karbonmonoksit
  - High Altitude(Düşük atmosferik oksijen)
  - Boğulma

- **Glukoz**
  - Hipoglisemi(Kronik alkol kullanımı, KC hastalıkları, yüksek doz insülin ve diğer hipoglisemik ajanlar, insülinoma)
  - Hiperglisemi(diabetik ketoasidoz, nonketotik hiperozmolar koma)

Metabolik veya sistemik nedenler

- **Serebral kan akımının azalması**

  - Hipovolemik şok

  - Cardiac(vasovagal senkop, aritmiler, MI, kapak hastalıkları, konjestif kalp yetmezliği, perikardial efüzyon, tamponad, myokardit)

  - Enfeksiyon(septik şok, bakteriyel menenjit)

  - Vasküler, hematolojik(hipertansif ensefalopati, pseudotümör cerebri, sickle cell anemi, polistemi, hiperventilasyon, serebral vaskülit, DIC, trombotik trobositopenik purpura)

- **Kofaktör eksiklikleri**

  - Tiamine(Wernicke-Korsakoff sendromu)

  - Pridoksin(izoniazid overdose)

  - Folik asid(kronik alkol kullanımı)

  - Siyanokobalamin

  - Niasin

Metabolik veya sistemik nedenler

- **Elektrolit, PH**
  - Asidoz, alkaloz
  - Hipernatremi, Hiponatremi
  - Hiperkalsemi, Hipokalsemi
  - Hipermagnezemi, Hipomagnezemi
  - Hipofosfatemi
- **Endokrin bozukluklar**
  - Miksödem koması, tirotoksikoz
  - Hipopituitarizm
  - Addison hastalığı
  - Cushing hastalığı
  - Feokromasitoma
  - Hipoparatiroidizm, hiperparatiroidizm

Metabolik veya sistemik nedenler

- **Endojen toksinler**
  - KC yetmezliği(hiperamonyemi)
  - Renal yetmezlik(üremi)
  - AC hastalığı(karbondioksid narkozu)
  - Porfiri
- **Eksojen Toksinler**
  - Alkoller(etanol, isopropil alkol, metanol, etilen glikol)
  - Salisilat, paraldehid, amonyum klorid intoksikasyonu
  - Antidepresanlar(lityum, trisiklik antidepresanlar, SSRI, monoamin oksidaz inhibitörleri)
  - Stimülan ajanlar(amfetaminler, metamfetaminler, kokain, sempatomimetikler)
  - Narkotikler, opiatlar(morfin, eroin, kodein, hidrocodon, meperidin, methadone, fentanyl, propoksifen)
  - Sedatif- hipnotikler(benzodiazepinler, barbitüratlar)
  - Hallusinojenler(marijuana, lysergic acid dietylamide, mushrooms, phencyclidine)
  - Bitkiler

Metabolik veya sistemik nedenler

- Hipotermi
- Hipertermi
- Heat stroke
- Malign hipertermi
- Nöroleptik malign sendrom
- Nöbetler
- Postiktal dönem

Yaşlara göre bilinç değişikliği nedenleri

Bebek	Çocuk	Adult	Yaşlı
İnfeksiyon	Zehirlenme	Zehirlenme	İlaçlar
Metabolik	İnfeksiyon	Travma	İlaç etkileşimleri
Konvülziyon	Konvülziyon	Psikiyatrik	İnfeksiyon
Travma	Travma		Stroke
İstismar	İstismar		Travma

Amaç

- Acil serviste bilinci kapalı hastaya yaklaşımda hastayı stabilize etmek primer amaçtır.
- Tedavi edilebilecek hastalıklar hızla düzeltilmelidir.
- Şuur değişikliğine neden olan patoloji tespit edilerek tedavi planlanmalıdır.

Klinik yaklaşım

- Primer değerlendirme ve hastanın stabilizasyonu
- Hikaye(ayrıntılı)
- Sistemik fizik muayene
- Nörolojik muayene
- Tanısal tetkikler
- Tedavi ve izlem

Primer değerlendirme ve stabilizasyon

- Primer değerlendirme hastanın stabilizasyonu ile eş zamanlı yapılmalıdır.
- ABC değerlendirmesi ve stabilizasyonu
- Kardiyak monitarizasyon
- Pulse oksimetre
- Kan şekeri bakılması(hipoglisemi hızla IV dextroz)

Primer değerlendirme ve stabilizasyon

- Kan basıncı ölçümü(hipotansif ise uygun sıvı, gerekirse pozitif inotrop ajan uygulaması)
- Oksijen
- Geniş IV kateter
- GKS<8 olan hastalara endotrakeal entübasyon uygulanmalıdır.

Primer değerlendirme ve stabilizasyon

- Travma hastasında spinal immobilizasyon unutulmalıdır.
- EKG değerlendirmesi
- Foley sonda uygulanarak idrar miktarı takip edilmelidir.
- Aktif nöbet geçiren hastada(benzodiazepin/ fenitoin IV)

Hikaye

- Aileden, arkadaşlardan ve diğer tanıklardan öykü almak önemlidir.
- Olayın başlangıcı(en son ne zaman gördünüz)
- Olayın başlama hızı?
- Hastanın yaşı?
- Travma öyküsü? (geçmişte olan travma öyküsüde sorgulanmalıdır)
- Özgeçmiş?

Hikaye

- Kullandığı ilaçlar?
- Suisid girişimi?
- Psikiyatrik hastalık öyküsü?
- Bulantı, kusma, ateş?
- Baş ağrısı?
- Nöbet?
- Fokal güçsüzlük veya duyu kaybı?

Hikaye

- Postural hipotansiyon?
- Gıda alım öyküsü?
- Bulunduğu ortamda koku olup olmadığı?

Fizik muayene

- **Vücut ısısı:** Hem oral hem rektal ısı ölçülmelidir.

  - **Ateş:** Sistemik enfeksiyon, SSS enfeksiyonu, sepsis, travmatik beyin hasarı, nöroleptik malign sendrom,ilaç intoksikasyonu, tirotoksikoz,

  - **Hipotermi:** Soğuğa maruziyet, intoksikasyon, şok, sepsis, miksödem koması, alkol alımı

Fizik muayene

- **Kalp hızı:**

  - **Taşikardi:** Hipovolemik şok, kalp yetmezliği, primer kalp patolojileri, enfeksiyon

  - **Bradikardi:**KİBAS(solunum düzensizliği, bradikardi ve hipertansiyon), ilaç alımları, myokard hasarı,

Fizik muayene

- **Nabız:**

  - Periferik nabızlar mutlaka değerlendirilmelidir.

- **Kan basıncı:**

  - Hipertansiyon:KİBAS(cushing triadı), intoksikasyon, metabolik bozukluk, ağrı, hipertasif lökoensefalopati

  - Hipotansiyon:MI, şok, sepsis, intoksikasyon

Fizik muayene

- **Solunum:** solunumun hızı, paterni ve nefes kokusu önemlidir.

  - Takipne: Ağrı, şok, asidoz, hipoksi

  - Bradipne:Diabetik ketasidoz, metabolik alkaloz, sedatif ilaç intoksikasyonu

  - Nefes kokusu: Fötor hepaticus, üremi(idrara benzer koku), DKA(aseton kokusu),organofosfat intoksikasyonu(sarımsak kokusu), alkol veya asetaldehid kokusu,siyanür intoksikasyonu (acı badem)

Fizik muayene

- **Solunum şekli:** Solunum şekli lezyonların yerini saptamada önemlidir.

Solunum şekli

- **Cheyne- Stokes solunumu:** Hiperventilasyon peryodunu apne peryodu izler.

- Bilateral hemisferik hasar veya bazal ganglion disfonksiyonu
- Konjestif kalp yetmezliği
- Üremi
- Hipertansif ensefalopati

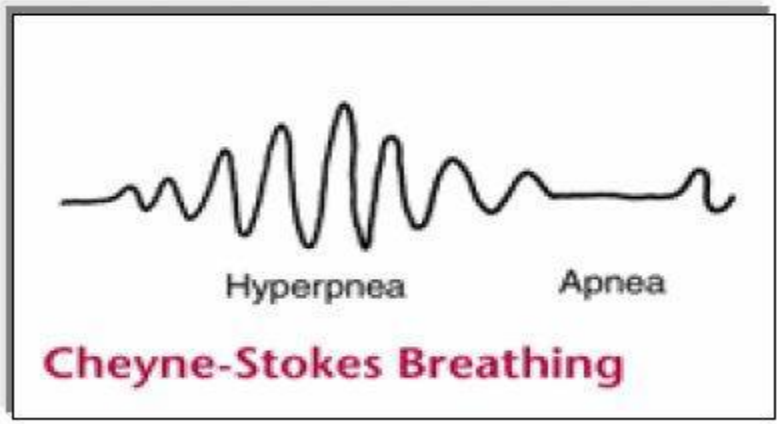

Solunum şekli

- **Santral nörojenik hiperventilasyon:**

  Devamlı, düzenli ve hızlı solunum tipidir.

  - Beyin sapı zedelenmelerinde mezensefalon- üst pons lezyonları

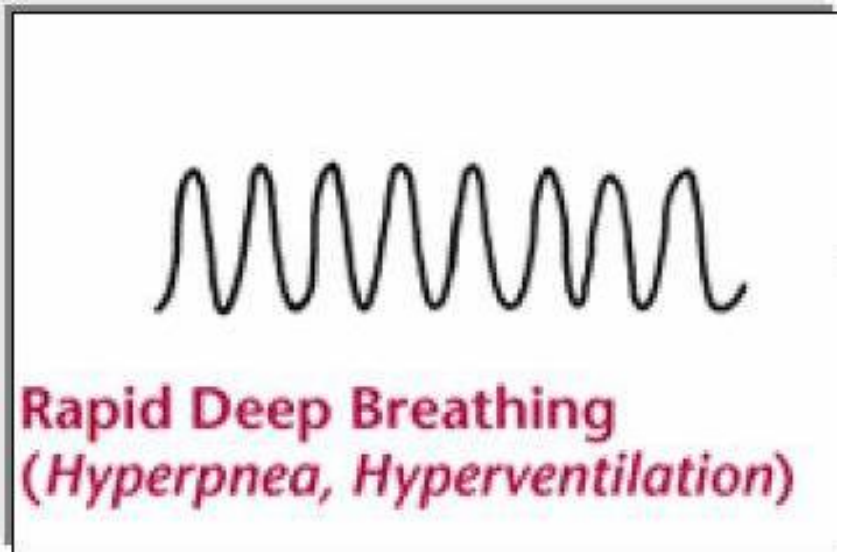

Solunum şekli

- **Ataksik solunum:** Yüzeyel ve düzensiz bir solunumdur.

  - Meduller solunum merkezindeki hasarı gösterir.

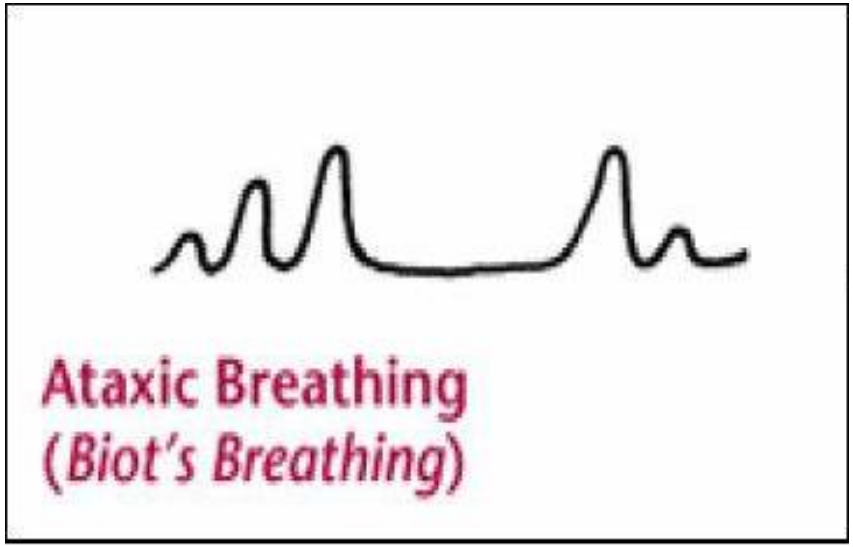

Solunum şekli

- **Apneik solunum:** Uzamış bir inspirasyon süresini takip eden ekspiratuar apne şeklindedir.

  - Alt pons hasarını düşündürür.

  - Hipoglisemide görülebilir.

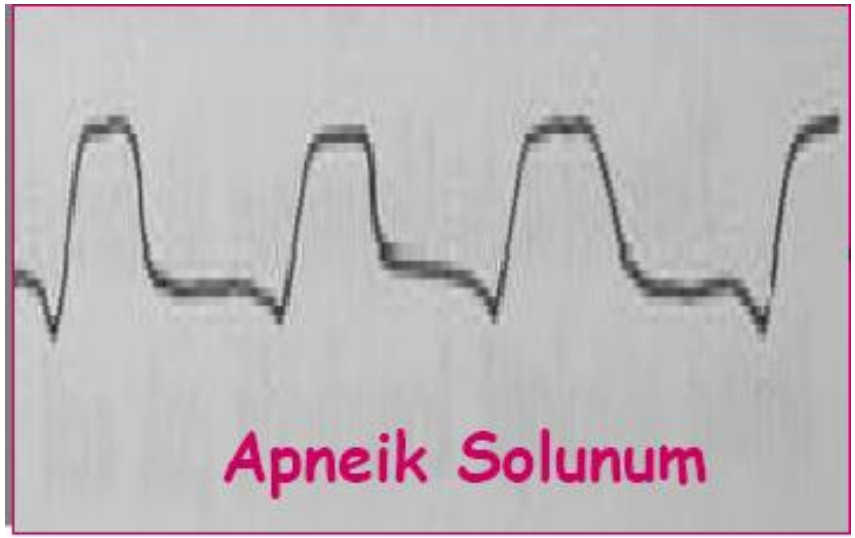

Fizik muayene

- **Cilt:**

  - Travma izleri
  - İğne izleri (IV ilaç kullanımı)
  - Solukluk
  - Siyanoz
  - Enfeksiyon
  - KC hastalığı deri bulguları
  - İntoksikasyon

Fizik muayene

- **Baş-boyun muayenesi:** Travma işaretleri araştırılmalıdır.

  - Skalpte travma izleri

  - Kafa tabanı kırığı(Battle sign, hemotimpanium, otore, rinore, raccoon eyes)

  - Travma şüphesi olmayan her hastaya ense sertliği bakılmalıdır(SAK, menenjit).

Fizik muayene

- **Kardiyovaskuler sistem:**

  - Ritim bozuklukları
  - Endokardit
  - Myokard Enfaktüsü

Fizik muayene

- **Batın muayenesi:**

  - Asit
  - Hepatomegali
  - Travma
  - Batın içi kanama
  - Pulsatil kitle
  - Enfeksiyon

Nörolojik muayene

- Nörolojik muayene bilinç düzeyini etkileyen neden hakkında bilgiler verir.
- Bilinç düzeyini değerlendirmek için Glaskow Koma Skalası veya AVPU kullanılır.
- Glaskow Koma Skalası olayın takibinin yapılmasında kullanılan bir skorlama sistemidir.

Nörolojik muayene

- GKS bize bilinç düzeyinin değerlendirmesinde ve takibinde net bilgiler sağlar.
- AVPU; basit, kolay uygulanır. Fakat bilinç düzeyi hakkında kabaca bilgi sahibi olmamızı sağlar.

Glaskow Koma Skalası

GÖZ AÇMA		**SÖZEL CEVAP**		**MOTOR CEVAP**	
Kendiliğinden açık	4	Mantıklı ve normal yanıt	5	Emirlere uyuyor	6
Sesli uyaranla açık	3	Konfüzyon, dezoryantasyon	4	Ağrıyı lokalize ediyor	5
Ağrılı uyaranla açık	2	Uygunsuz kelimeler	3	Ağrıdan uzaklaşıyor	4
Göz açma yok	1	Anlaşılmaz sesler	2	Ağrıya fleksor yanıt(dekortike)	3
		Sözel cevap yok	1	Ağrıya ekstensör yanıt(deserebre)	2
				Motor cevap yok	1

Nörolojik muayene

- **Deserebre postür:** Bilateral orta beyin ve pons lezyonunda
- Derin metabolik ensefolopatilerde
- Bilateral supratentoriyal lezyonlar

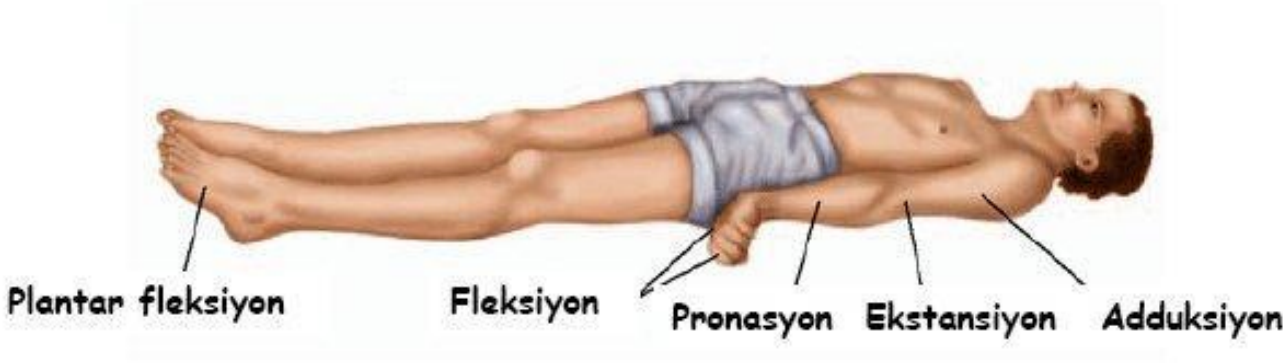

Nörolojik muayene

- **Dekortike postür:**Kortikal ve subkortikal lezyonlarda görülür.

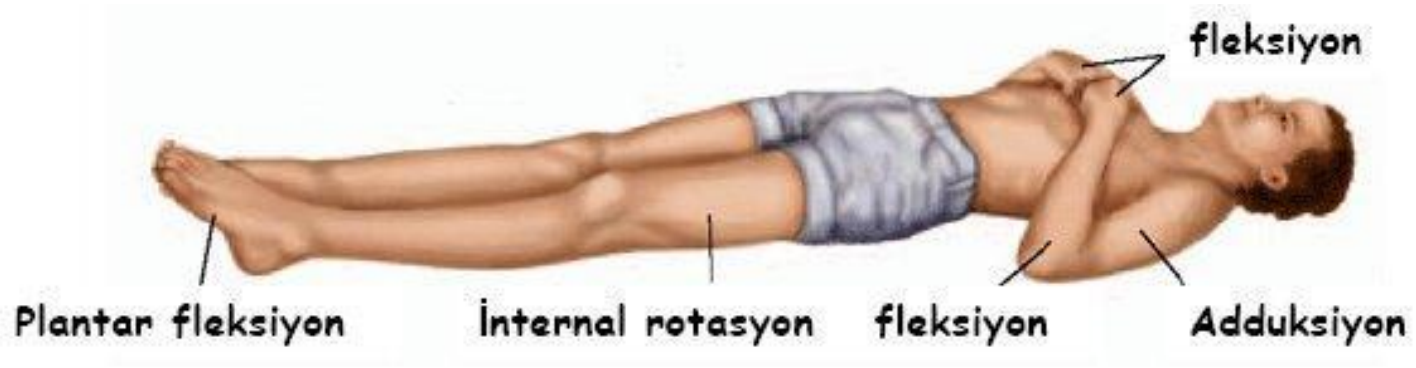

Nörolojik muayene

- **Flask ekstremite:** Medulla spinalisin üst servikal bölgede etkilenmesinde

  Metabolik ve toksik nedenlerle oluşan ensefalopatide görülür.
- Fokal nöbetler lezyonu lokalize etmek açısından önemlidir.

Nörolojik muayene

- Pupillerin boyutları, simetrisi ve ışık reaksiyonu değerlendirilmelidir.
- İki göz arasında %20 fark olabilir.
- Komadaki hastalarda bilateral eşit, ışık refleksinin normal olduğu ve normal büyüklükte pupillalar olabilir.

Nörolojik muayene

- Unilateral midriyatik fiks pupilla:
  - İpsilateral lezyon(tümör, subdural hematom)
  - N. Oculomotorius nucleus lezyonu

Nörolojik muayene

- Unilateral myotik pupilla:

  - Horner sendromu (ışık refleksi vardır)

  -

Nörolojik muayene

- Bilateral myotik pupilla:

  - Pons lezyonları
  - Organofosfat intoksikasyonu
  - Opiat intoksikasyonu
  - Metabolik bozukluklar

Nörolojik muayene

- Bilateral midriyatik pupilla:

  - Üst beyin sapı ve mezensefalon lezyonları
  - Hipotermi
  - İskemik olaylar
  - Travma
  - Atropin intoksikasyonu
  - Hipoksi

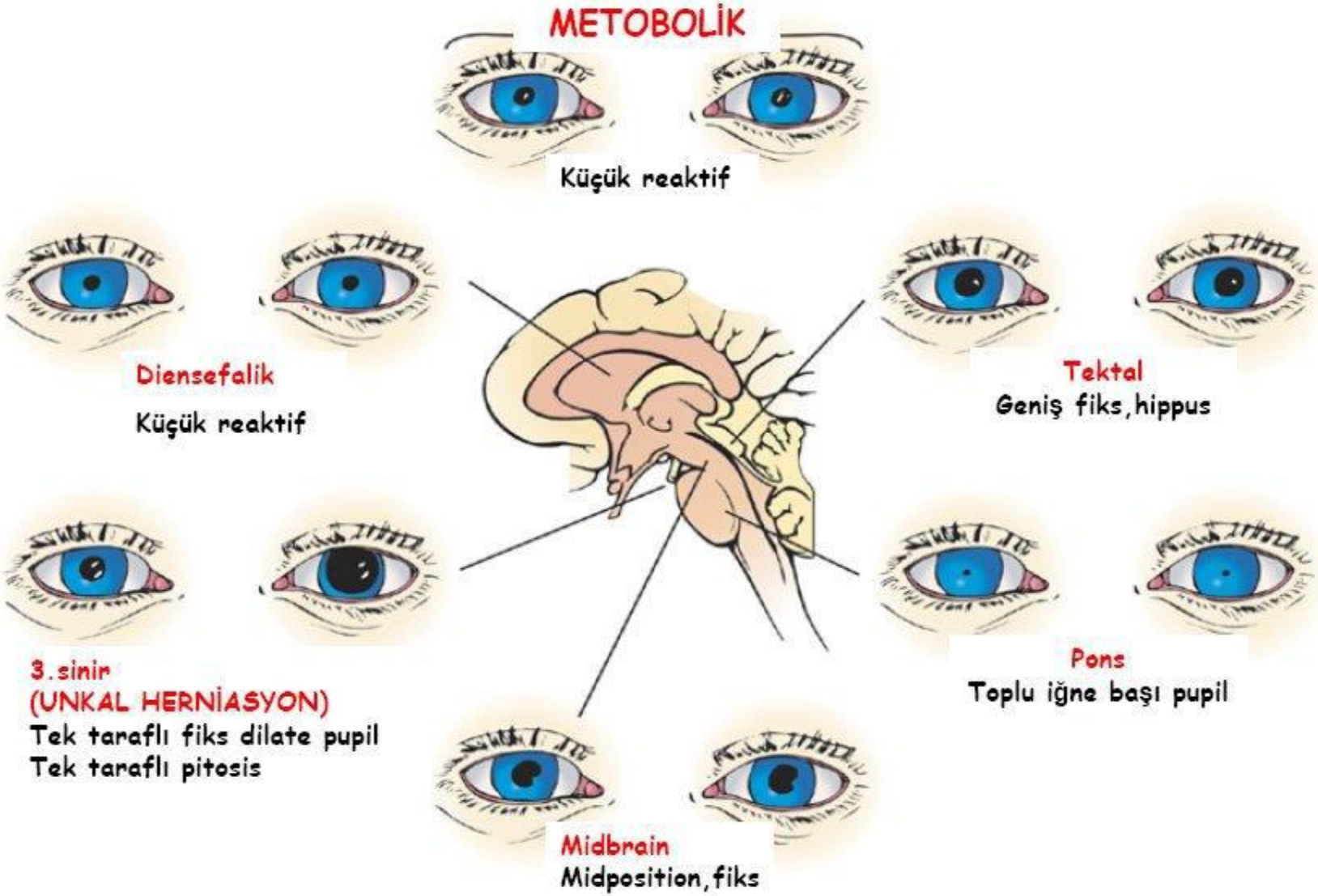
METOBOLİK
Küçük reaktif
Diensefalik
Küçük reaktif
Tektal
Geniş fiks,hippus
3.sinir
(UNKAL HERNİASYON)
Tek taraflı fiks dilate pupil
Tek taraflı pitosis
Pons
Toplu iğne başı pupil
Midbrain
Midposition,fiks

Nörolojik muayene

- Göz hareketleri değerlendirilmelidir.
- Sağlıklı kişide göz hareketleri başın hareketleri ile uyumludur.
- Bilinç kapalı ise göz hareketleri vestibuler organdan kaynaklanan ve beyin sapı tarafından kontrol edilen bir refleks tarafından düzenlenir.

Nörolojik muayene

- Okulosefalik refleks: Gözler açıkken baş sağa- sola çevrildiği zaman gözler aksi yönde hareket eder ve sonra hızla eski halini alır.
- Anormal cevap konjuge göz hareketlerinin görülmemesidir.

  - Servikal travma şüphesi olan hastalara uygulanmamalıdır.

  - Pons ve orta beyindeki lezyonları gösterir.

  - Barbütürat intoksikasyonunda da görülebilir.

Okulosefalik refleks

- Normal cevap
- Anormal cevap

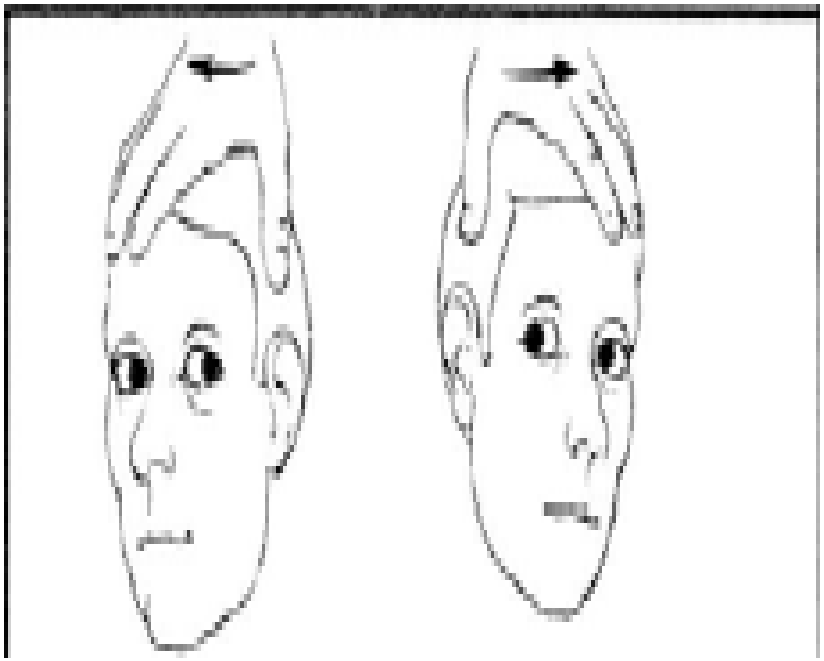

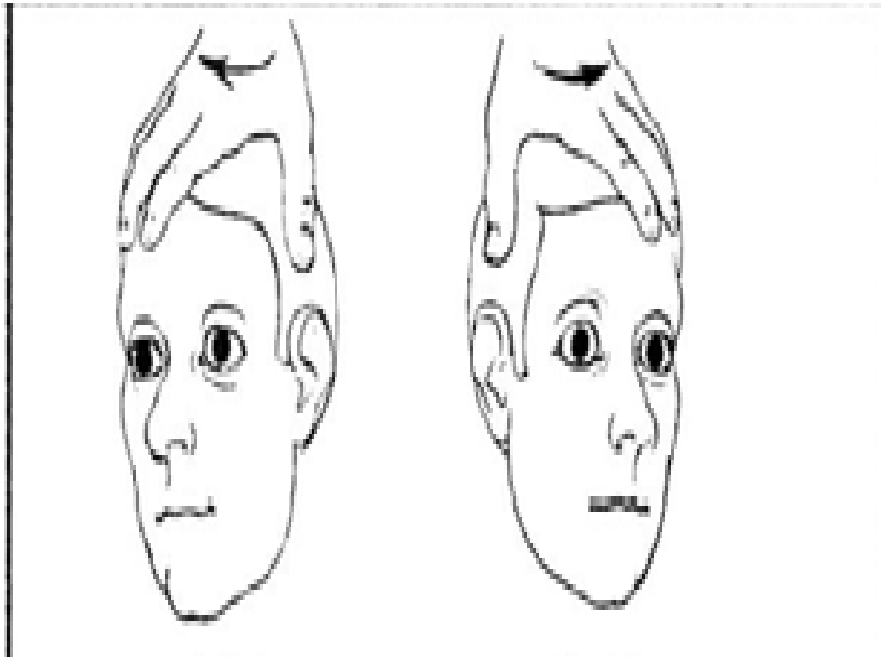

Nörolojik muayene

- Okulovestubuler test: Hastanın bir dış kulak yoluna 10 ml soğuk su yaklaşık 10 saniyede boşaltılır ve bilinci açık hastada her iki gözde belirgin nistagmus gelişir.
- Kulak zarı ve semisirküler sıvının sıcaklığının değişmesine bağlı olarak nistagmus gelişir.
- Ponsun sağlam olduğunu gösterir.

Nörolojik muayene

- Okulovestubuler test:

  - İki gözde su verilen tarafa deviye oluyor ve kalıyorsa olay kortekstedir. Beyin sapı sağlamdır.

  - Gözler orta hatta sabit kalıyorsa olay beyin sapındadır.

Nörolojik muayene

- Meninks irritasyon bulguları
- Babinski(üst motor nöron hasarı)
- Bilateral hiperrefleksler(metabolik)

Tanı

- Öykü ve fizik muayene nedenleri hakkında bize bilgi verir.
- Nörolojik muayene ile beyin sapının intakt olup olmadığı, fokal lezyonların tespiti ve prognoz hakkında bilgi sahibi oluruz.

Tanı testleri

- Hemoglobin seviyesi
- Beyaz küre sayısı
- Trombosit sayısı
- Glukoz
- Karaciğer fonksiyon testleri
- Böbrek fonksiyon testleri
- Elektrolitler

Tanı testleri

- Kan amonyak düzeyi
- Toksikolojik tarama
- Kan gazı
- Laktat düzeyi
- Tiroid fonksiyon testleri
- Kalsiyum
- Tam idrar tetkiki
- BOS analizi
- Kan, idrar ve gaita kültürü

Görüntüleme yöntemleri

- BT (kontrastlı, kontrastsız)
- MRG
- BT anjiografi
- AC ve servikal grafi
- EKG
- EEG
- LP

Tedavi

- ABC kontrol edilerek hızlı stabilizasyonun sağlanması
- Geniş IV yolların açılması
- Hipotansif hastada sıvı tedavisi
- GKS<8 hastalara entübasyon uygulanması
- Travma hastasının stabilizasyonu

Tedavi

- KİBAS bulgularının tedavisi
- Aktif nöbetin durdurulması
- İntoksikasyon hastasında spesifik antidot biliniyorsa uygulanması
- Hipoglisemik hastada dekstroz uygulaması
- Sedasyon ihtiyacı olan hastaya sedasyon uygulaması

Tedavi

- Hasta stabilize edilip tetkikler için kan alındıktan sonra dextroz(%50 dextroz 50 ml),nalokson(0,4-0,8mg), flumazenil(200µg/1–2 dk, Max.3 mg/h),tiamin(100mg), oksijen ampirik olarak uygulanır.