AKUT KORONER SENDROMDA EKG

Dr. Hayri RAMADAN
AEAH Acil Tıp Kliniği

Akut Koroner Sendrom

- Koroner kan akımında ani azalmaya bağlı gelişen, akut miyokard iskemisi ve/veya infarktı ile uyumlu çeşitli durumları tanımlayan bir terimdir

Akut Koroner Sendrom

Image: Thrombus Formation

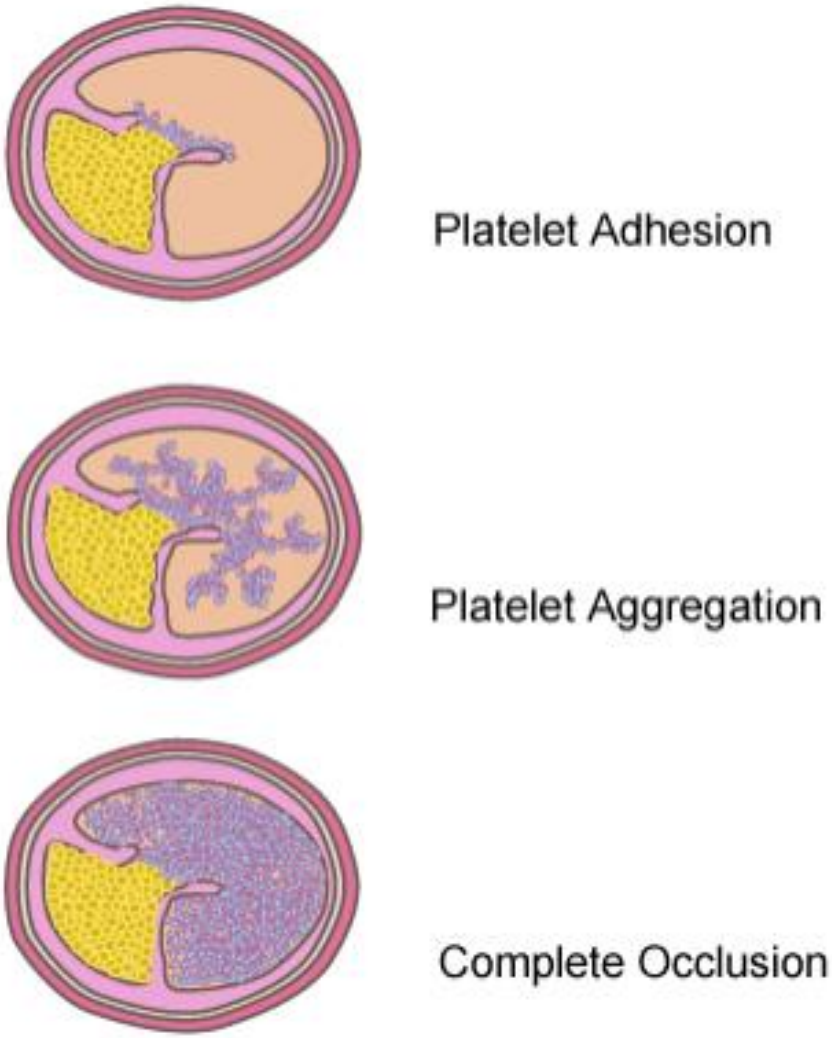

Akut Koroner Sendrom

Image: Acute Coronary Syndromes

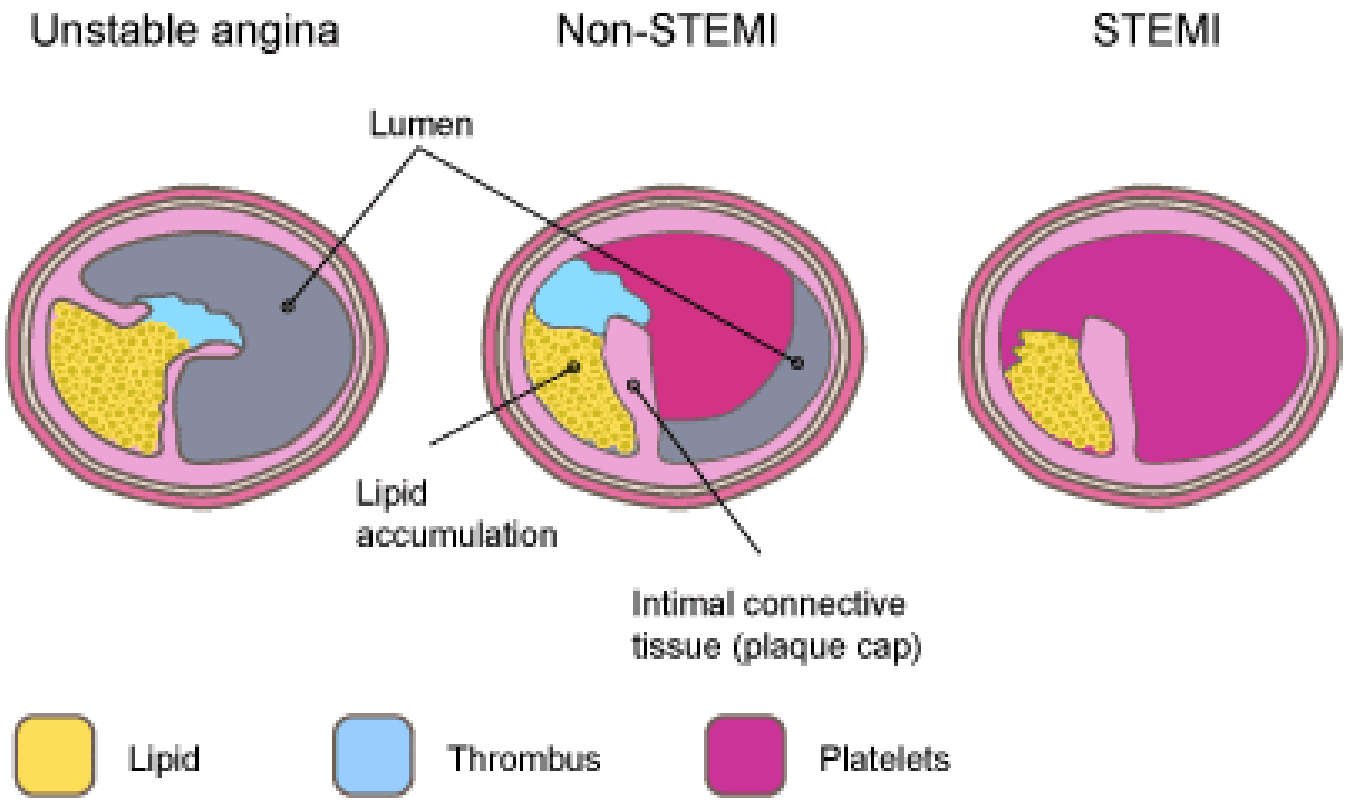

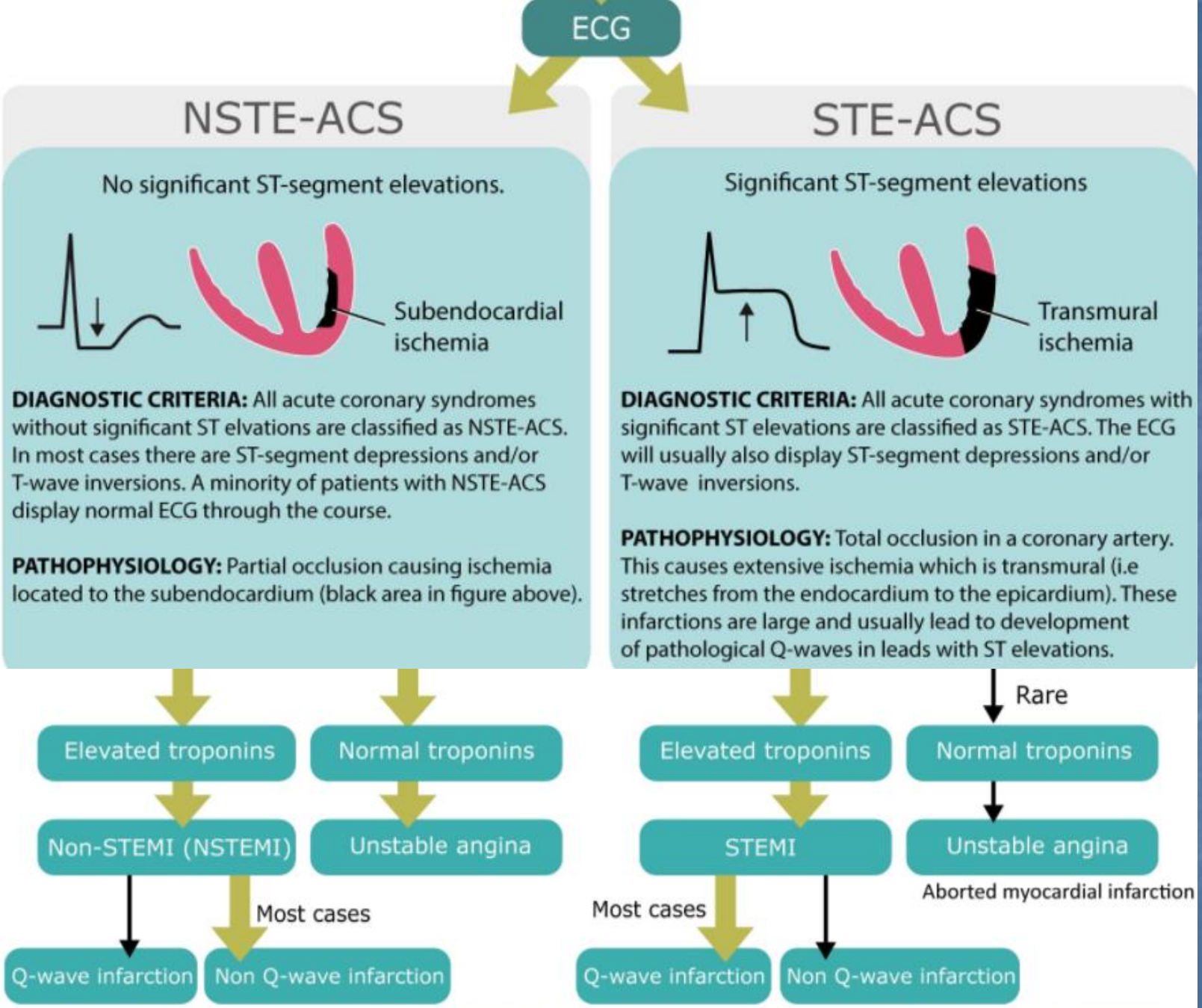

Figure 1. Flow-chart showing the natural course of coronary artery disease and classification of acute coronary syndromes into STEMI, NSTEMI and unstable angina using ECG criteria.

Akut Koroner Sendrom

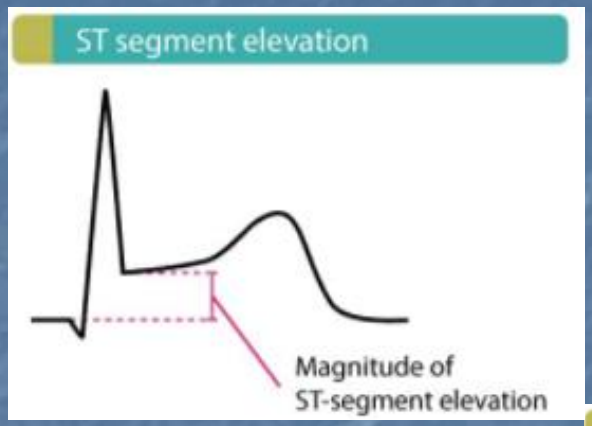

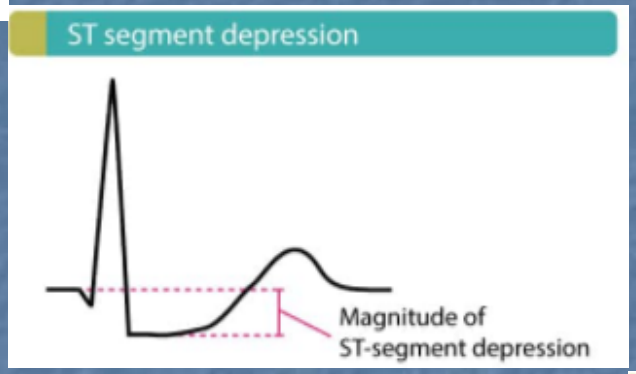

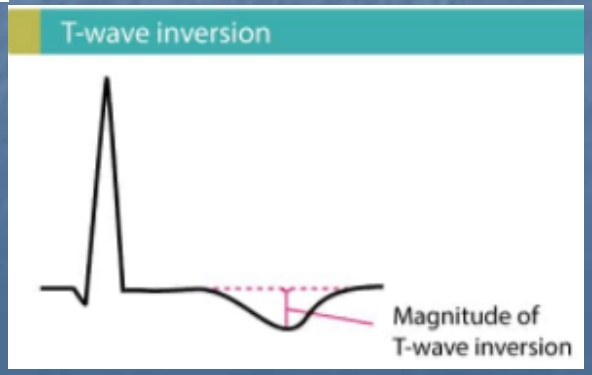

Akut Koroner Sendrom

A Acute STE-ACS (STEMI) example 1

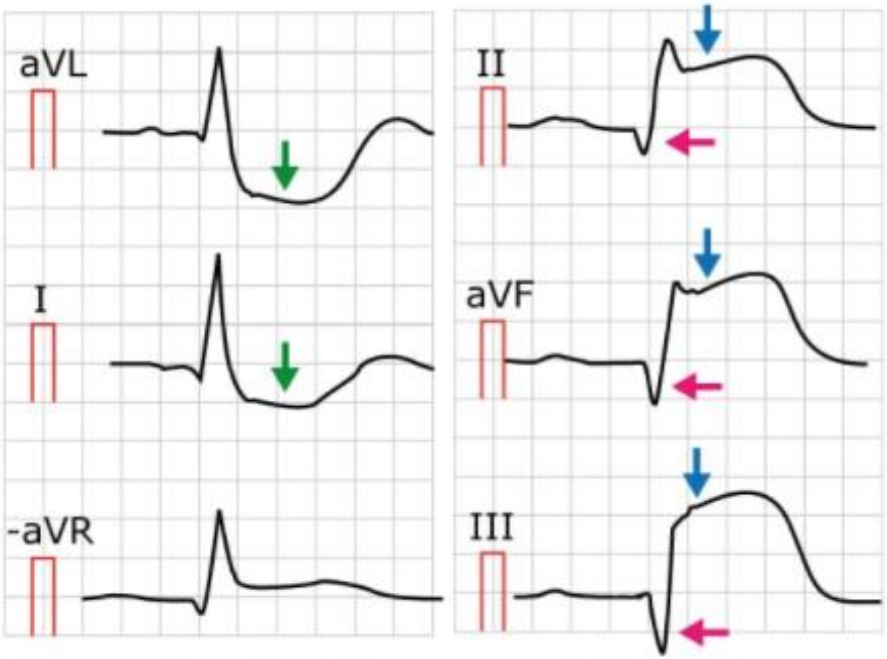

60 year old male with retrosternal chest pain. ECG shows ST segment elevations in inferior leads (II, aVF and III). There are reciprocal ST segment depressions in aVL and I. There are also pathological Q-waves in the inferior leads.

B Acute STE-ACS (STEMI) example 2

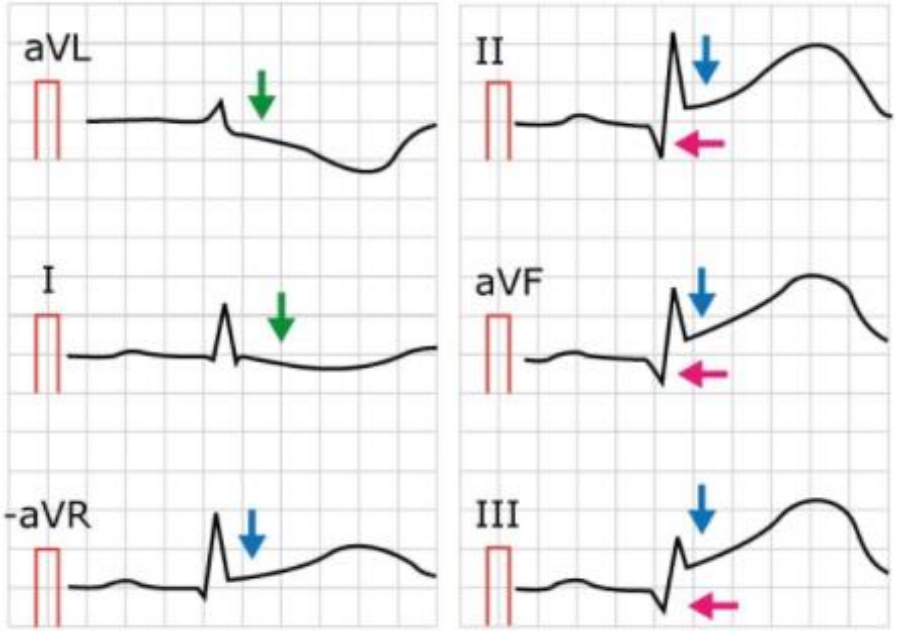

65 year old diabetic with 3 hours duration of chest pain. ECG shows ST-segment elevations, reciprocal depressions and pathological Q-waves.

Akut Koroner Sendrom

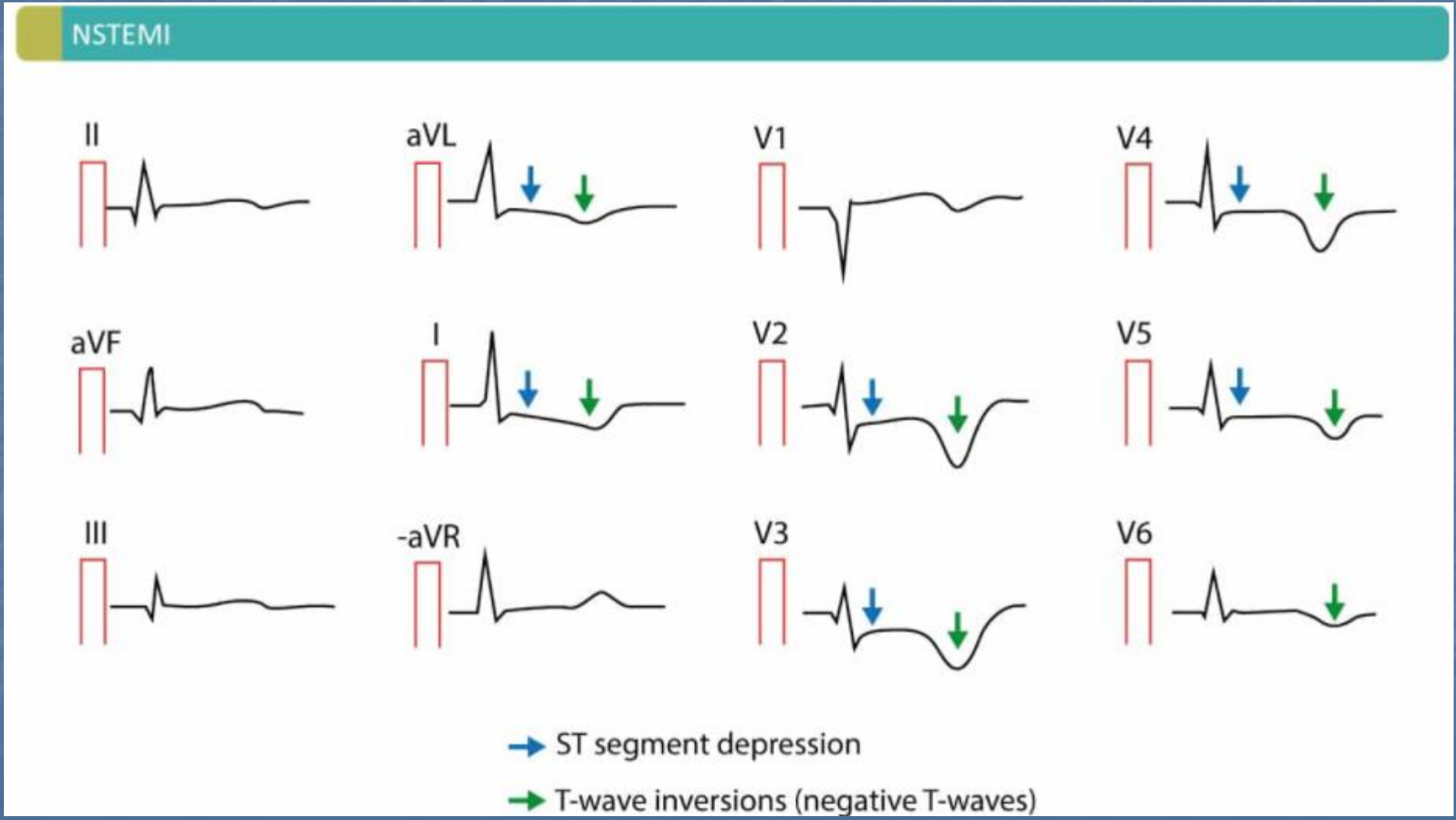

NSTEACS

- ST segment depresyonu
- T dalga düzleşmesi veya inversiyonu
- U dalga inversiyonu

NSTEACS

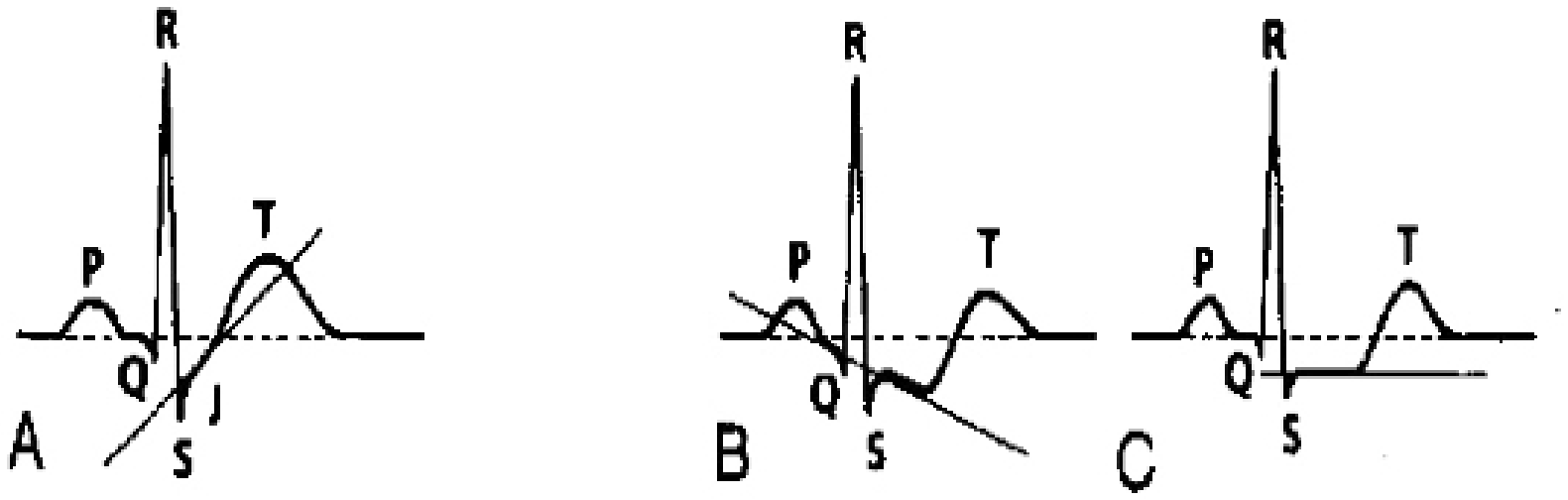

ST depresyonu: yukarı eğimli (A), aşağı eğimli (B), horizontal (C)

- Yukarıya eğimli ST depresyonu miyokardiyal iskemi için özgül değildir
- ≥2 birbirini takip eden derivasyonda J noktasında ≥ 0.5 mm horizontal veya aşağı doğru giden ST depresyonu miyokardiyal iskemiye işaret etmektedir

NSTEACS

- ≥ 1 mm ST depresyonu daha özgüldür ve daha kötü prognozu ifade eder
- ≥ 3 derivasyonda ≥ 2 mm ST depresyonu yüksek NSTEMI olasılığı ile birliktedir ve anlamlı bir mortaliteyi gösterir (30 gün içerisinde %35 mortalite)

NSTEACS

- Subendokardiyal iskemiye bağlı ST depresyonu genellikle yaygındır – tipik olarak I, II, V4-6'da
- Yaygın ST depresyonu + aVR'de > 1mm ST elevasyonu patterni sol ana koroner arter tıkanıklığı için anlamlıdır

NSTEACS

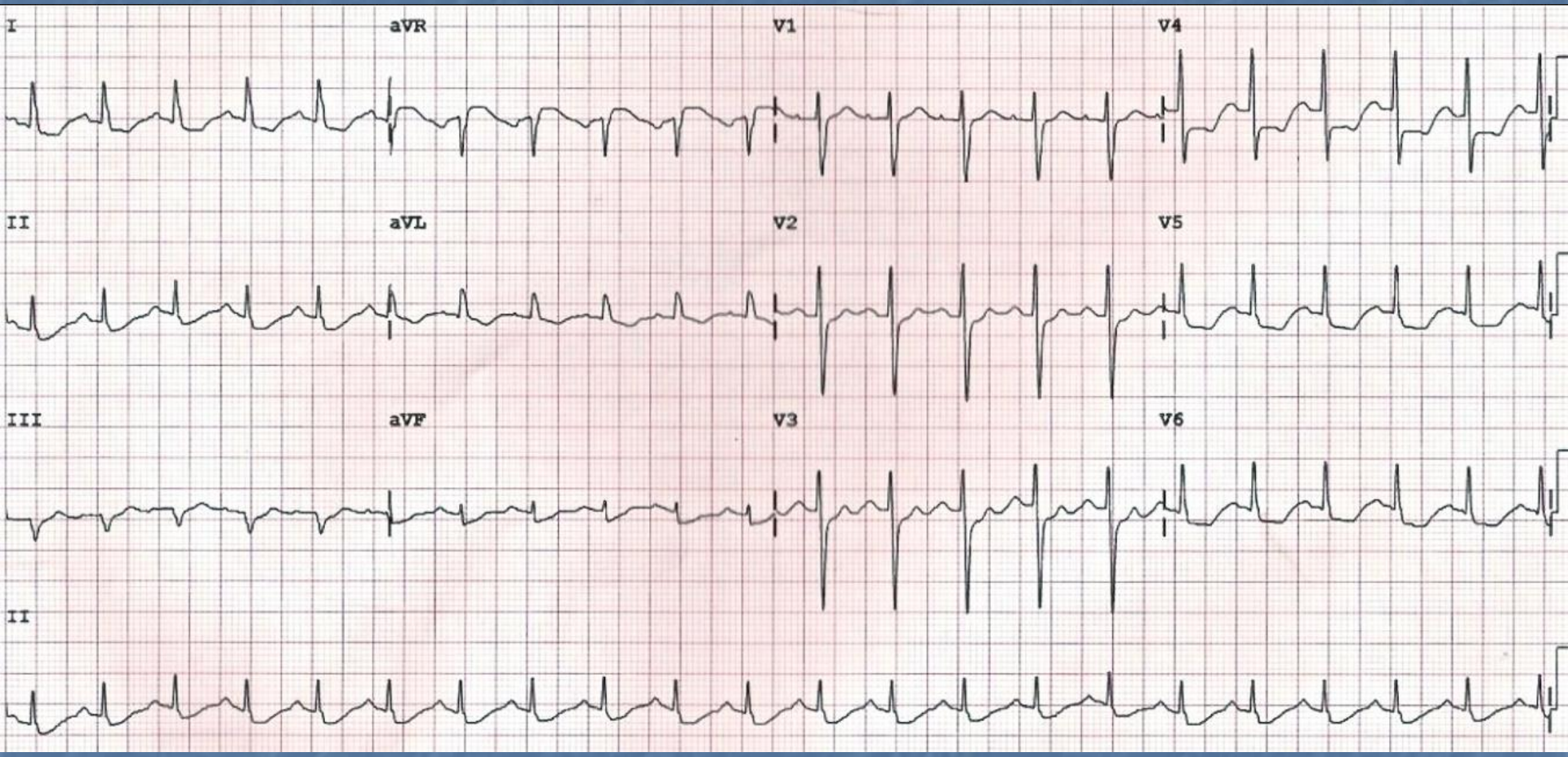

- *LMCA tıkanıklığına bağlı yaygın subendokardiyal iskemi*

NSTEACS

- T dalga inversiyonu aşağıdaki durumlarda miyokardiyal iskeminin kanıtıdır
  - En az 1 mm derinliğinde
  - Baskın R dalgaları olan (R/S oranı >1) ≥ 2 birbirini takip eden derivasyonda mevcut
  - Dinamik – eski EKG'de yok veya zaman içerisinde değişiyor ise
- III, aVR ve V1'de T dalga inversiyonu normal bir varyanttır

NSTEACS

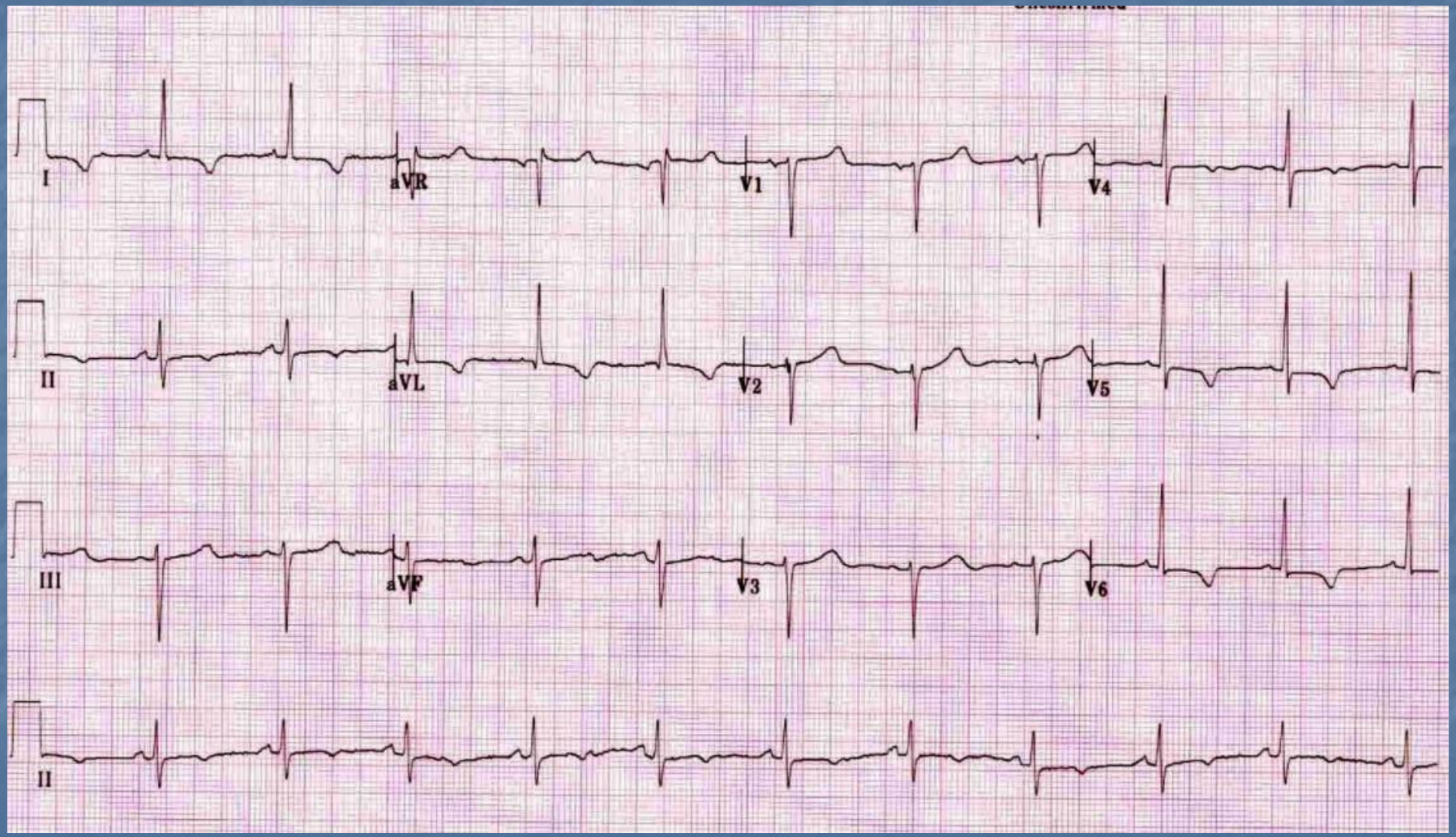

- *Miyokardiyal iskemiye bağlı yaygın T dalga inversiyonu*

NSTEACS

Non spesifik ST-T değişiklikleri

- < 0.5 mm ST çökmesi
- < 1 mm T dalga inversiyonu
- T dalga düzleşmesi
- Yukarı eğimli ST çökmesi

NSTEACS

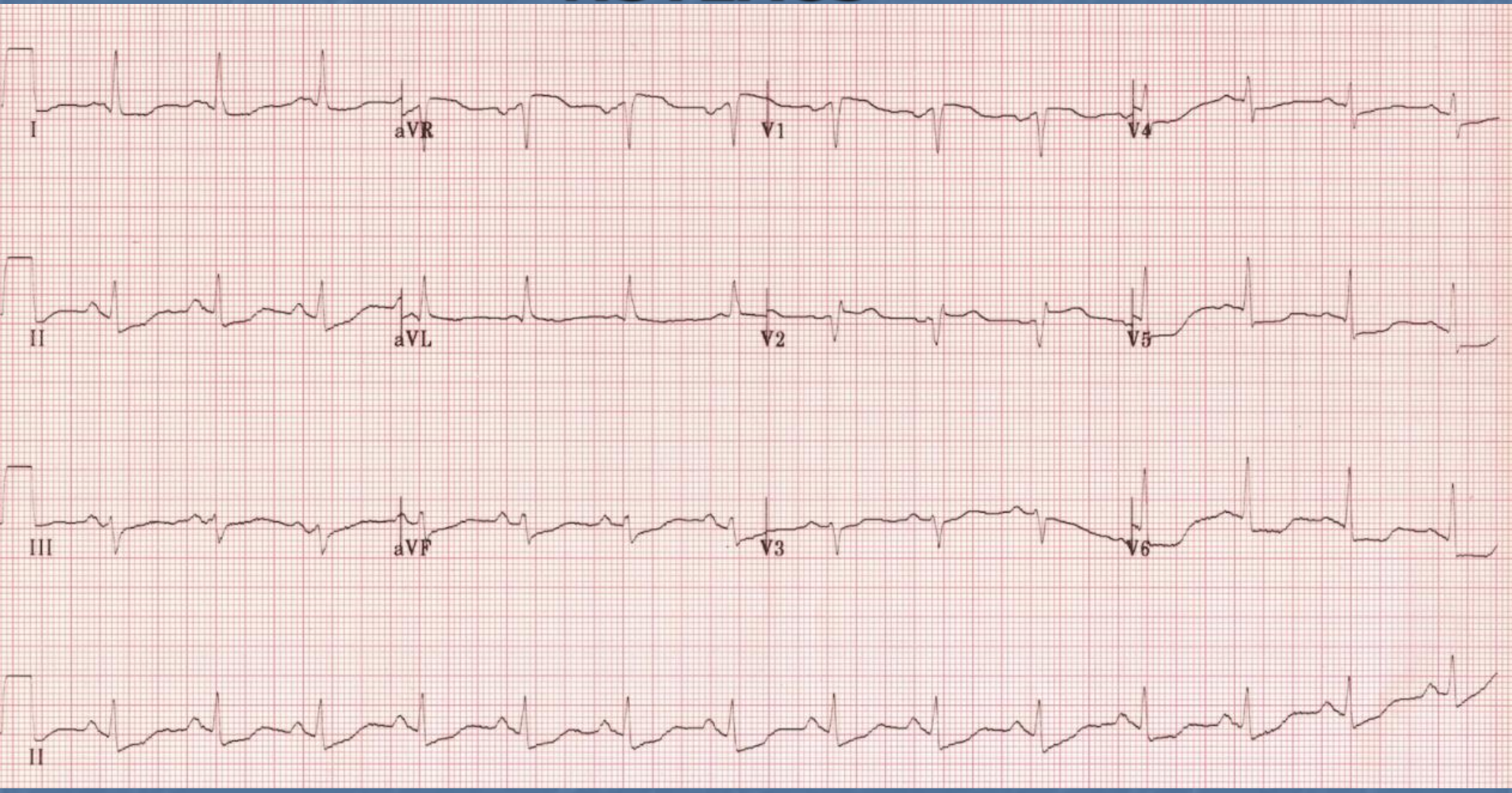

- *Subendokardiyal iskemi*

NSTEACS

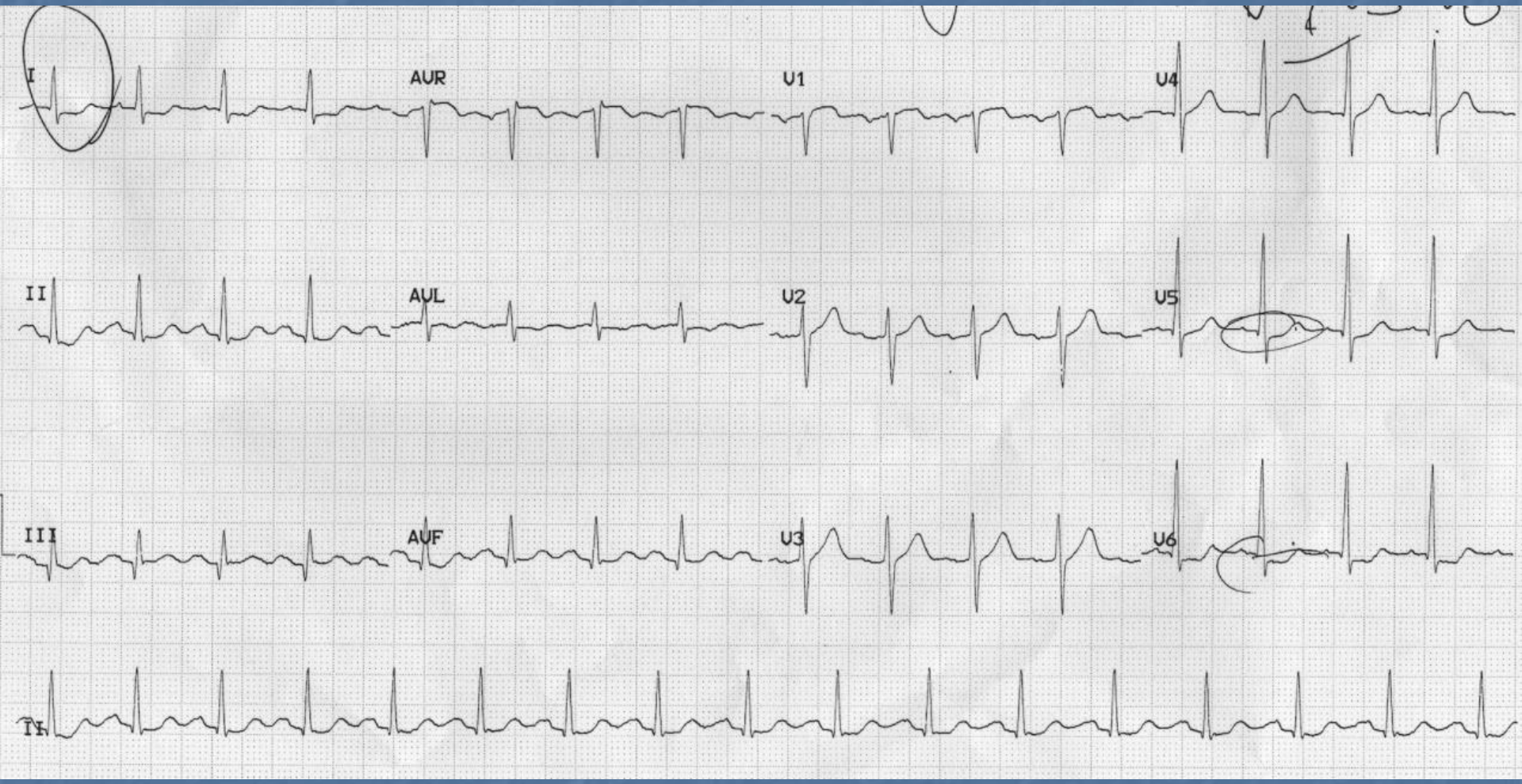

- *Subendokardiyal iskemi*

NSTEACS

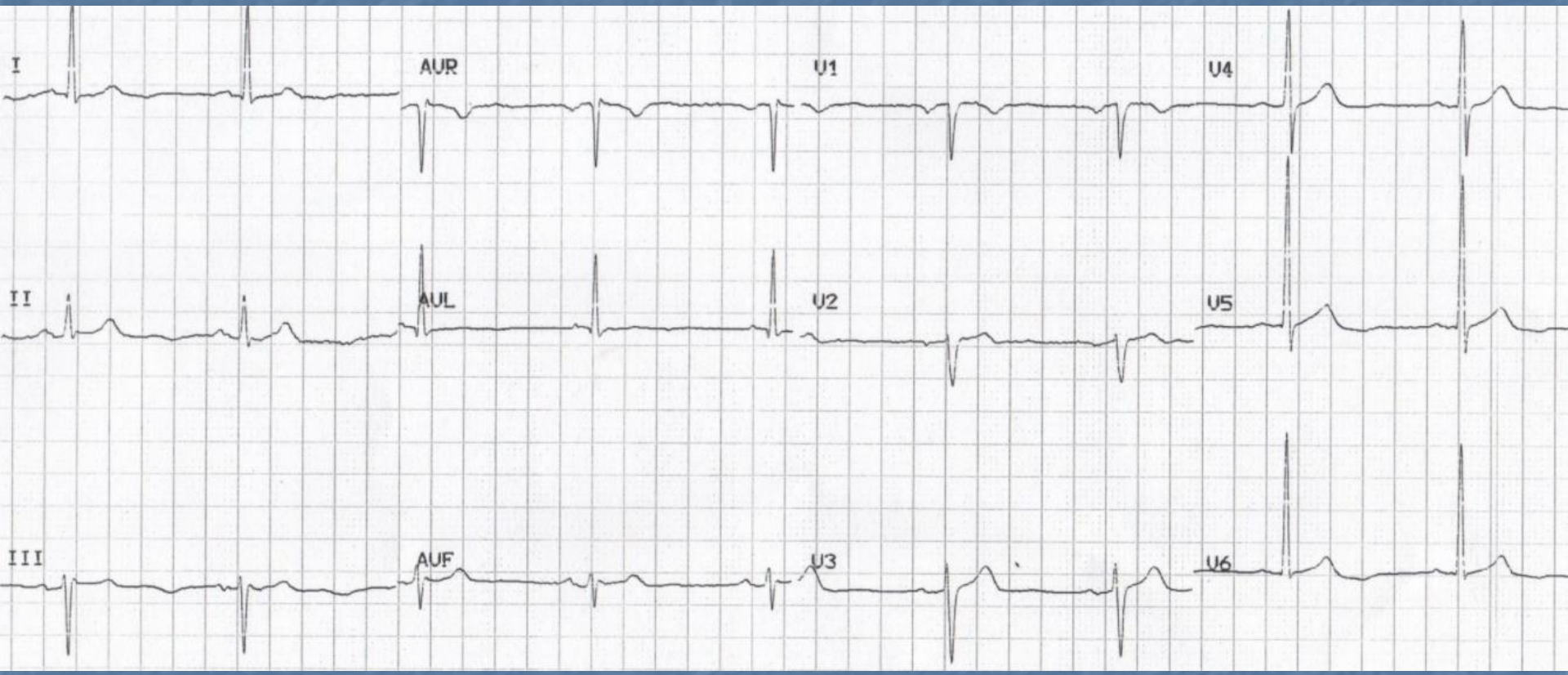

- *V5-6'da U dalga inversiyonu*
- *Nadir fakat iskeminin spesifik bir bulgusu*

Anatomik (Septal)

I Lateral	aVR None	V_1 Septal	V_4 Anterior
II Inferior	aVL Lateral	V_2 Septal	V_5 Lateral
III Inferior	aVF Inferior	V_3 Anterior	V_6 Lateral

Anatomik (Anterior)

I Lateral	aVR None	V_1 Septal	V_4 Anterior
II Inferior	aVL Lateral	V_2 Septal	V_5 Lateral
III Inferior	aVF Inferior	V_3 Anterior	V_6 Lateral

Anatomik (Lateral)

I Lateral	aVR None	V_1 Septal	V_4 Anterior
II Inferior	aVL Lateral	V_2 Septal	V_5 Lateral
III Inferior	aVF Inferior	V_3 Anterior	V_6 Lateral

Anatomik (Inferior)

I Lateral	aVR None	V_1 Septal	V_4 Anterior
II Inferior	aVL Lateral	V_2 Septal	V_5 Lateral
III Inferior	aVF Inferior	V_3 Anterior	V_6 Lateral

Anatomik

I Lateral	aVR None	V_1 Septal	V_4 Anterior
II Inferior	aVL Lateral	V_2 Septal	V_5 Lateral
III Inferior	aVF Inferior	V_3 Anterior	V_6 Lateral

Anatomik

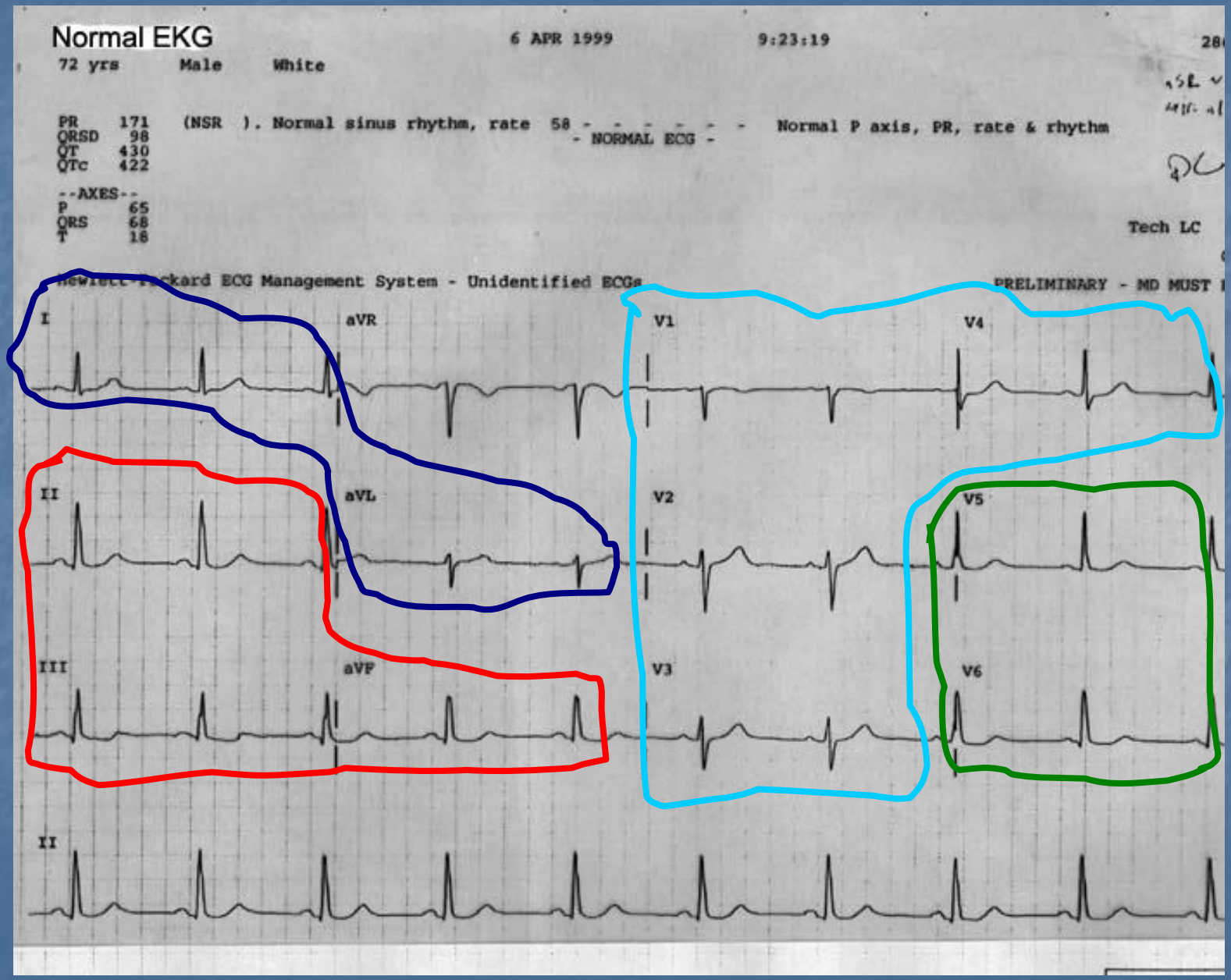
Normal EKG
6 APR 1999
9:23:19
72 yrs
Male
White
PR 171
QRSD 98
QT 430
QTc 422
(NSR). Normal sinus rhythm, rate 58
Normal P axis, PR, rate & rhythm
- NORMAL ECG -
--AXES--
P 65
QRS 68
T 18
Tech LC
Management System - Unidentified ECGs
PRELIMINARY - MD MUST
I
aVR
V1
V4
II
aVL
V2
V5
III
aVF
V3
V6
II

Patolojik Q Dalgası

- > 40 ms (1 mm) genişlikte
- > 2 mm derinlikte
- QRS kompleksinin derinliğinden > %25
- >2 mm'den derin Q dalgası III ve aVR normal varyant olarak görülebilir

ST Elevasyonu

- 2 komşu derivasyonda J noktasında ≥ 0.1 mV yeni ST elevasyonu (V2-3 dışında)
- V2-V3 derivasyonlarında
  - <40 yaş erkeklerde ≥0.25 mV
  - >40 yaş erkeklerde ≥0.20 mV
  - Bayanlarda ≥ 0.15 mV

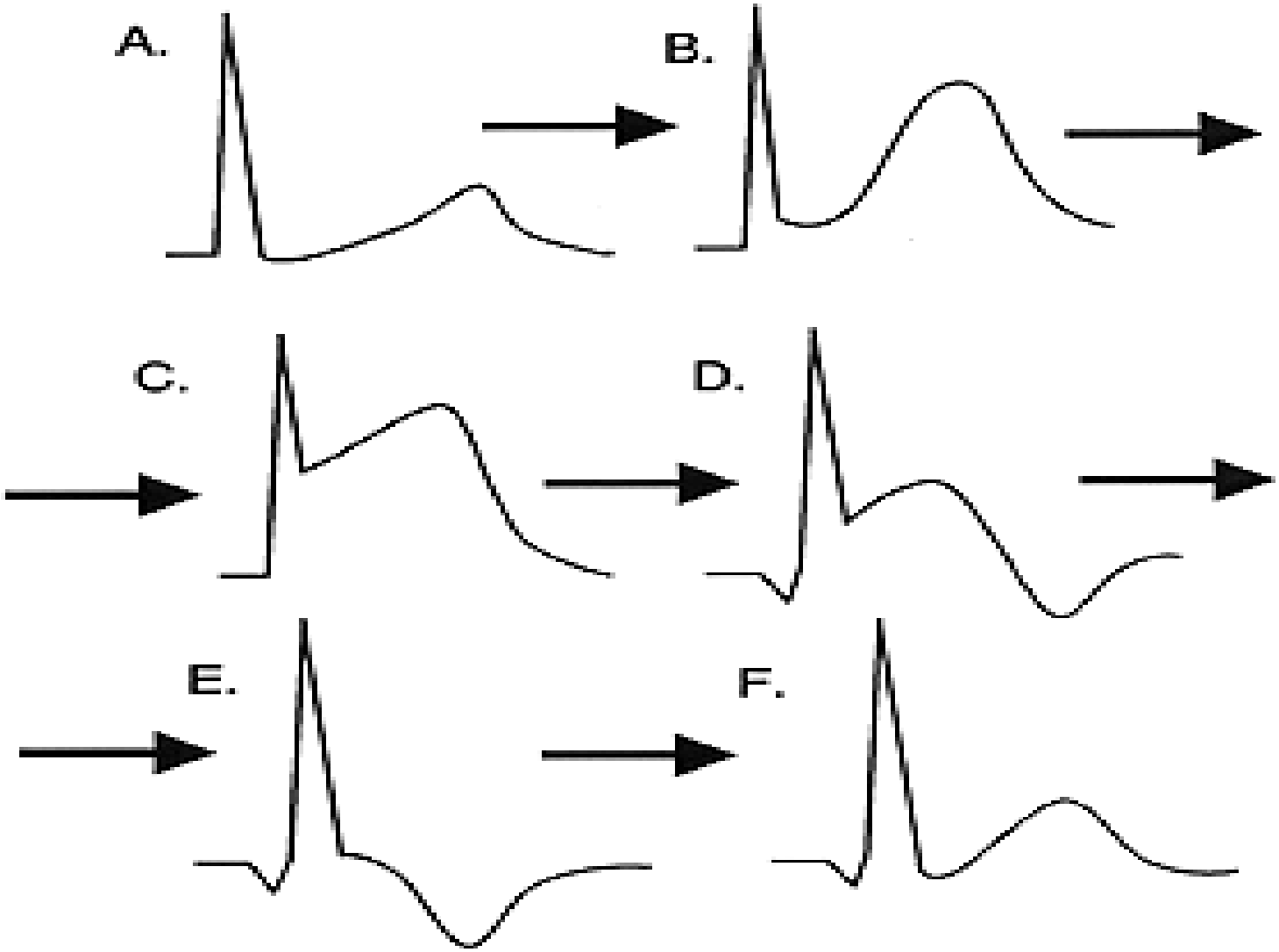

Evolution of Acute MI

Anterior STEMI

- Sol ön inen arterin (LAD) tıkanıklığı sonucu
- Enfarkt alanı geniş
- Sol ana koroner arter (LMCA) ve Wellens sendromu da anterior iskemi ile seyreder

Anterior STEMI

- Prekordiyal derivasyonlarda (V1-6) ve (±) yüksek lateral derivasyonlarda (I ve aVL) Q dalga formasyonu ile ST segment elevasyonu
- İnferior derivasyonlarda resiprokal ST çökmesi (özellikle III ve aVF'de)

Anterior STEMI

Anterior infarction

Left coronary artery

Anterior STEMI

- Değişik e**nfarkt paternleri** maksimum ST elevasyonunun olduğu derivasyonlara göre adlandırılmıştır:
- Septal = V1-2
- Anterior = V2-5
- Anteroseptal = V1-4
- Anterolateral = V3-6, I + aVL
- Yaygın anterior / anterolateral = V1-6, I, aVL

Hiperakut Anterior STEMI

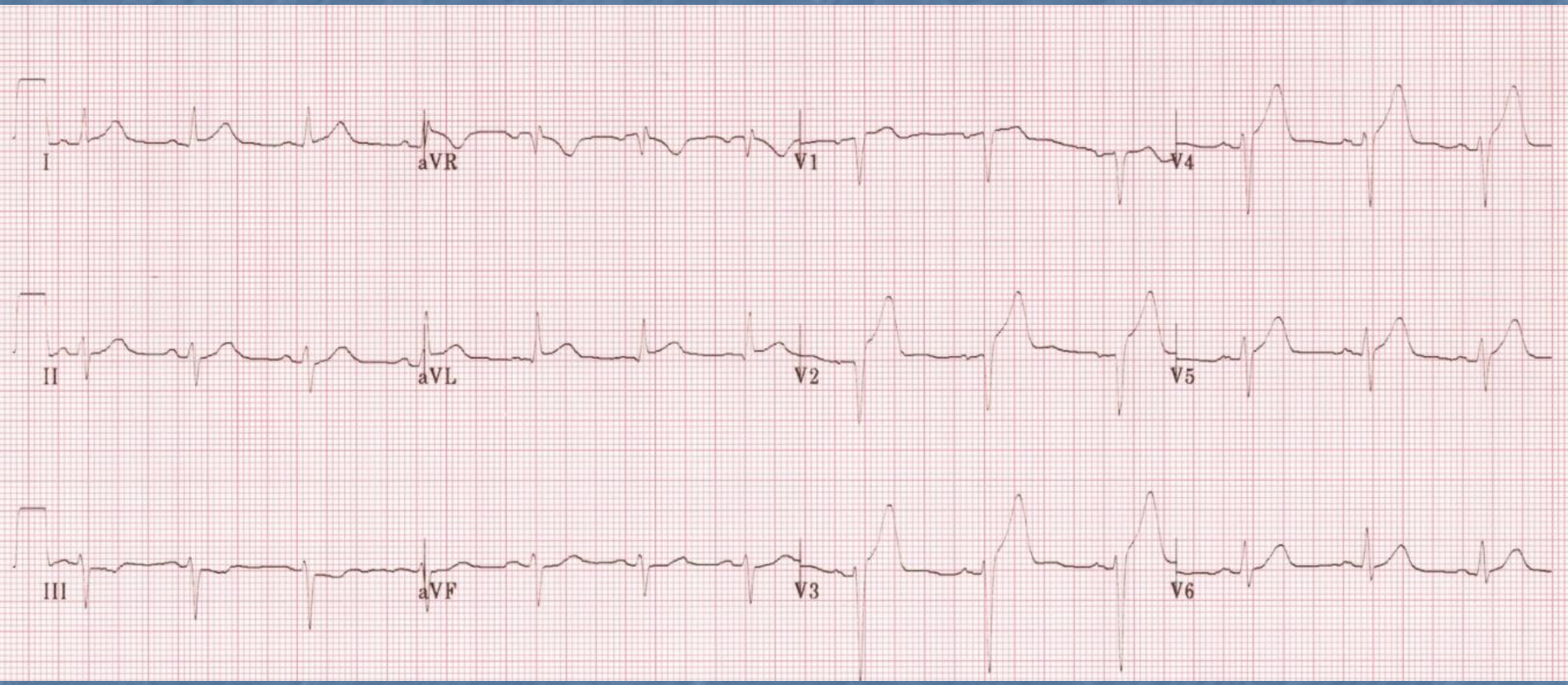

Hiperakut Anterior STEMI

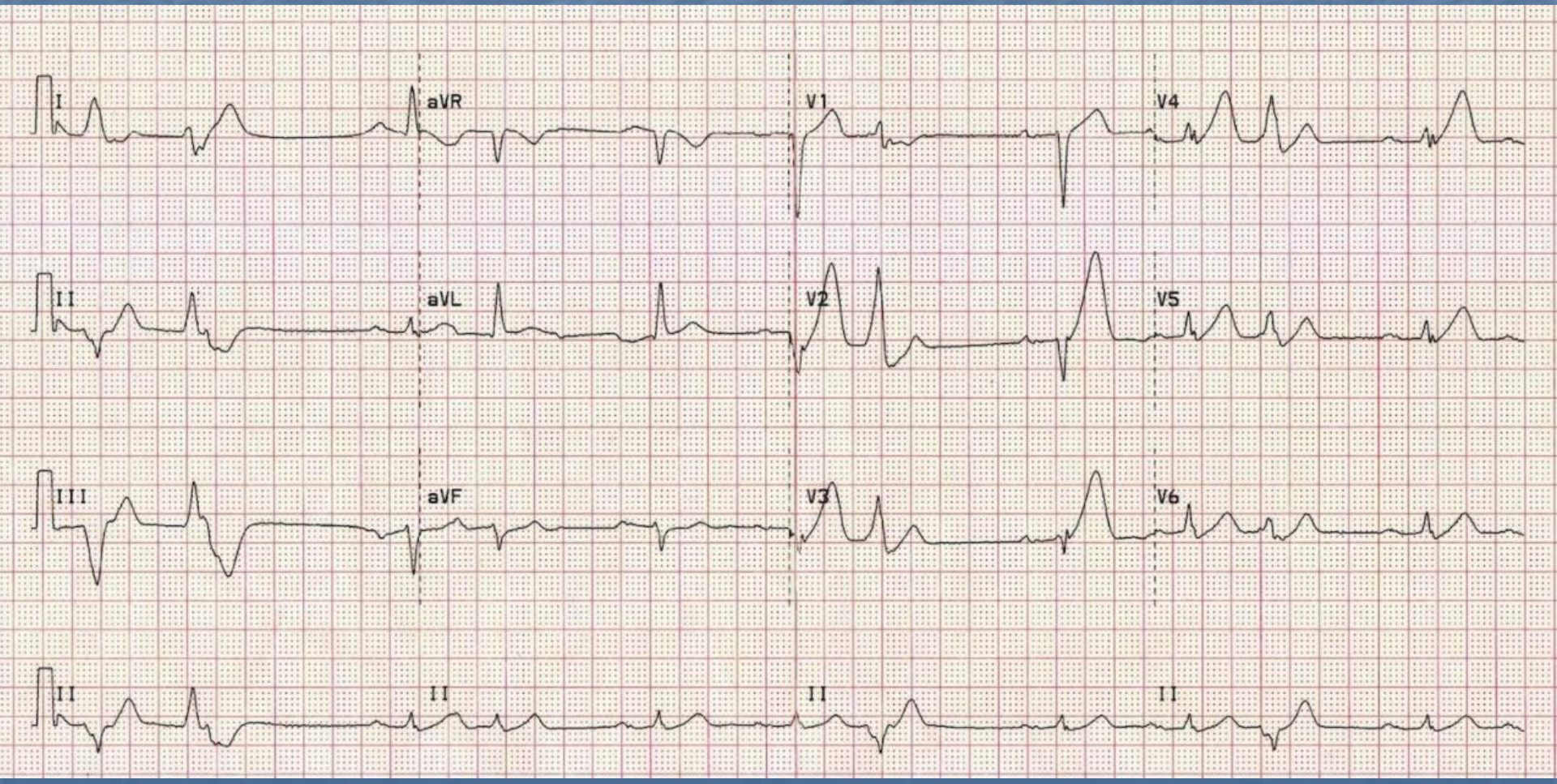

Akut Anterior STEMI

45 dk sonra

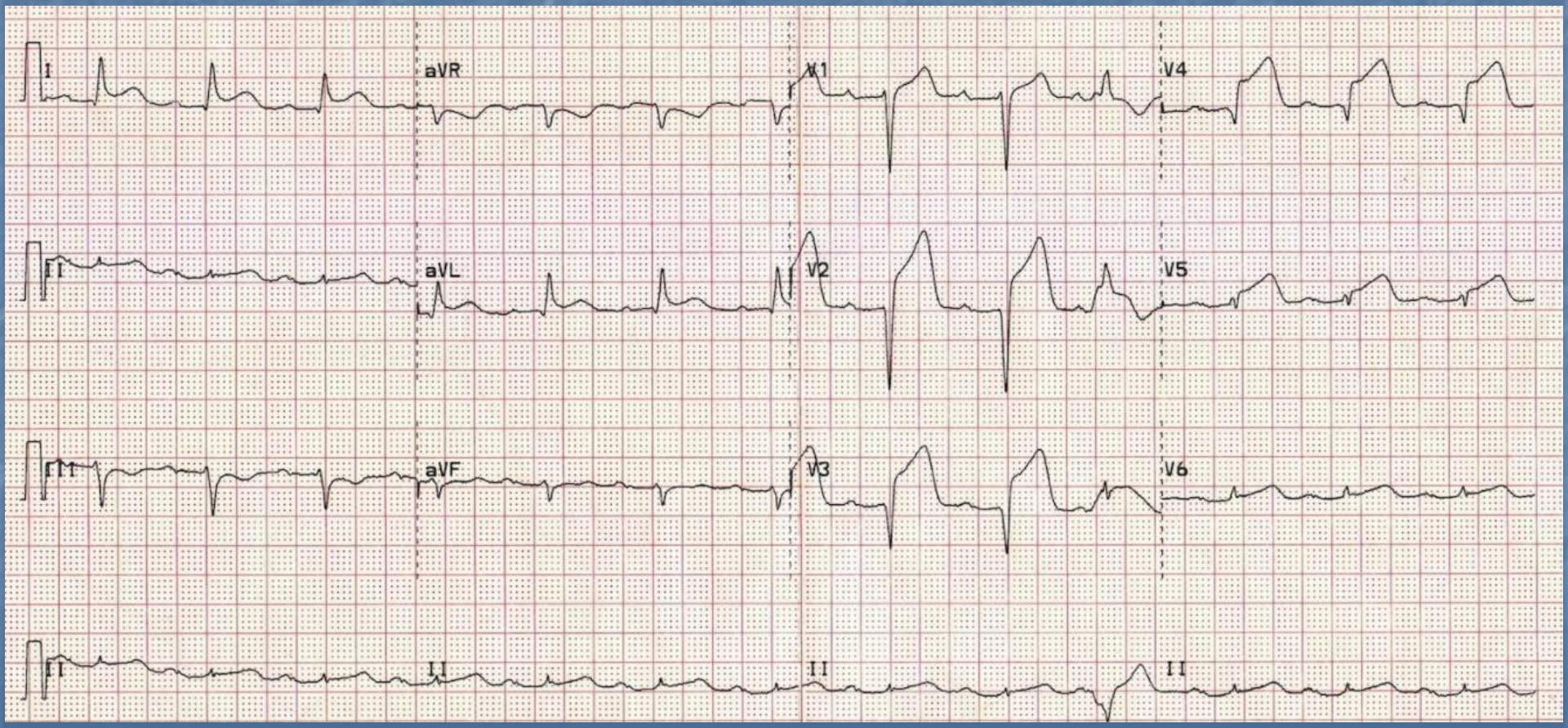

Akut Yaygın Anterolateral STEMI

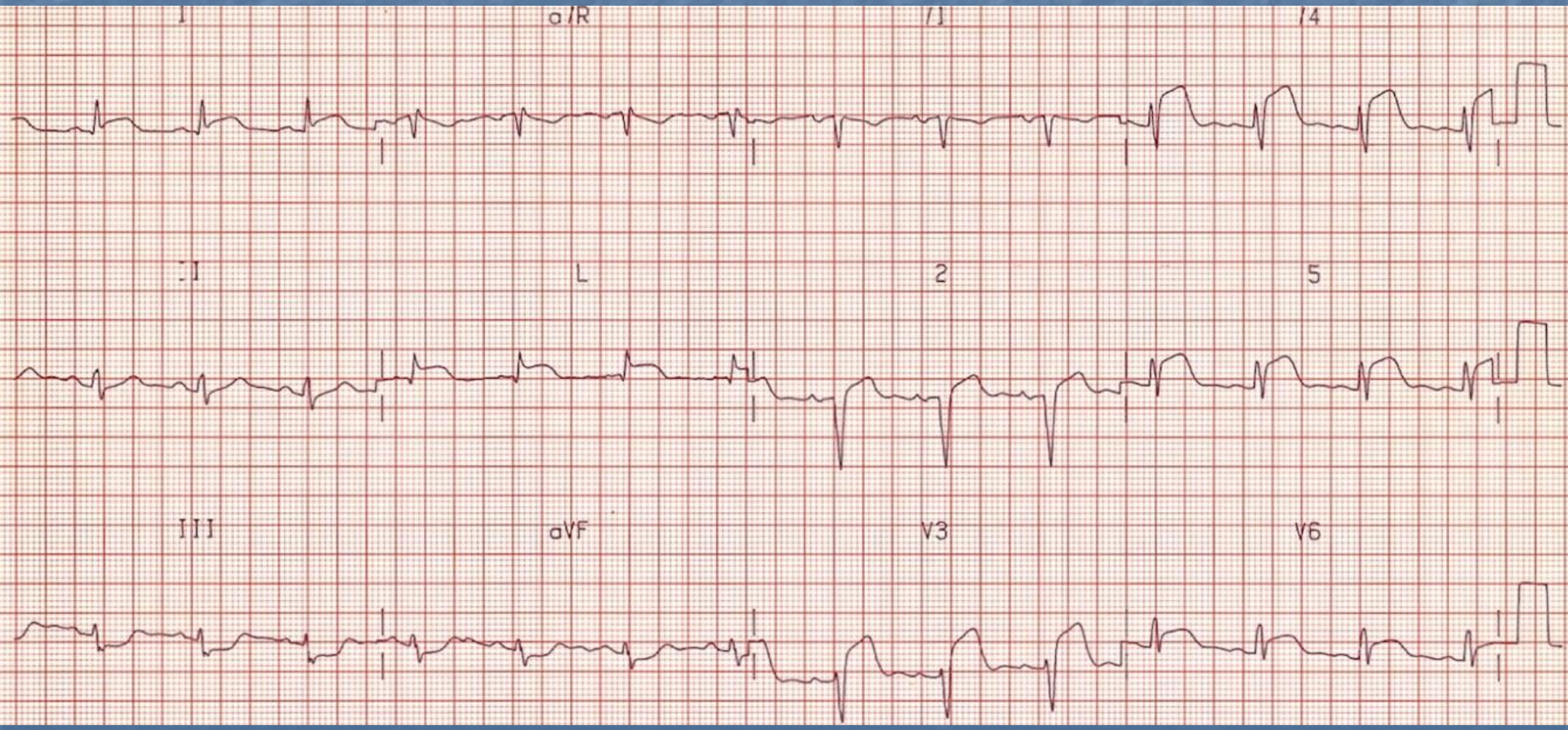

Akut Yaygın Anterior STEMI

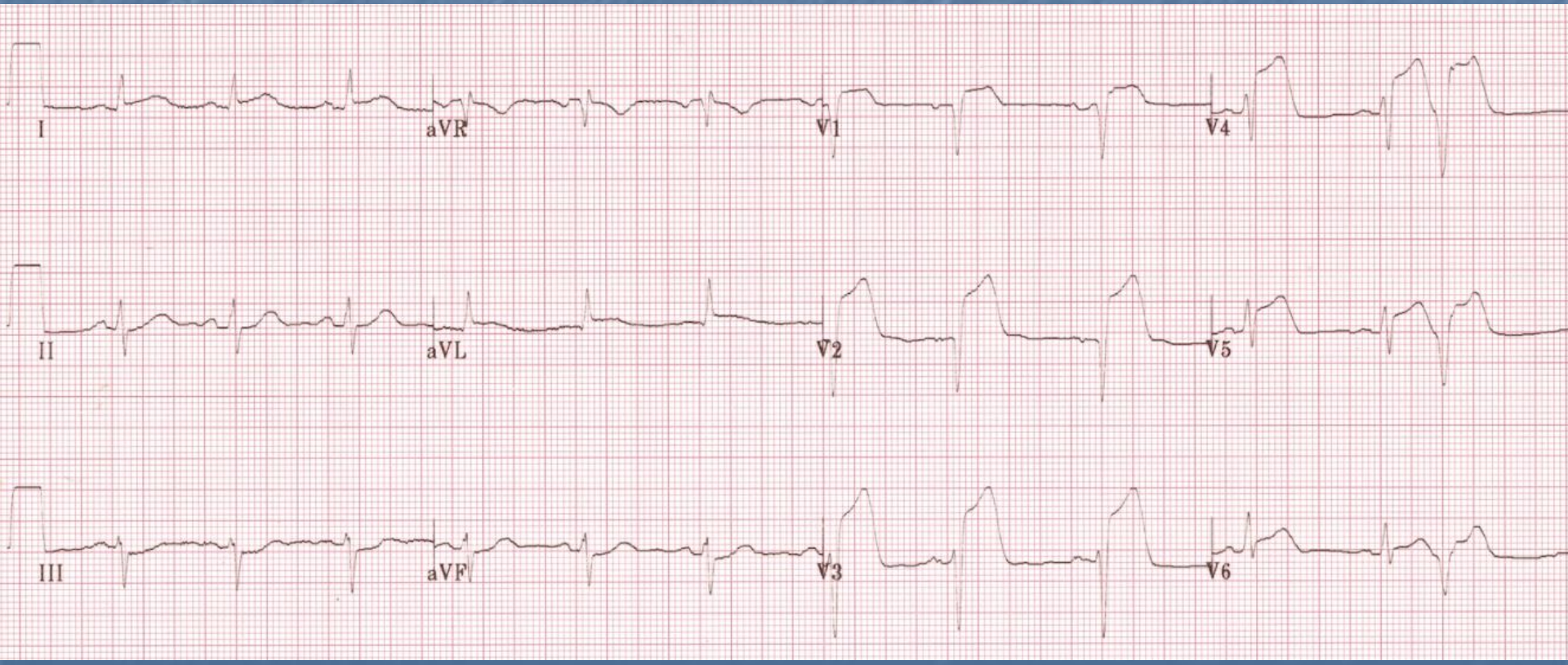

Geçirilmiş Anterolateral MI

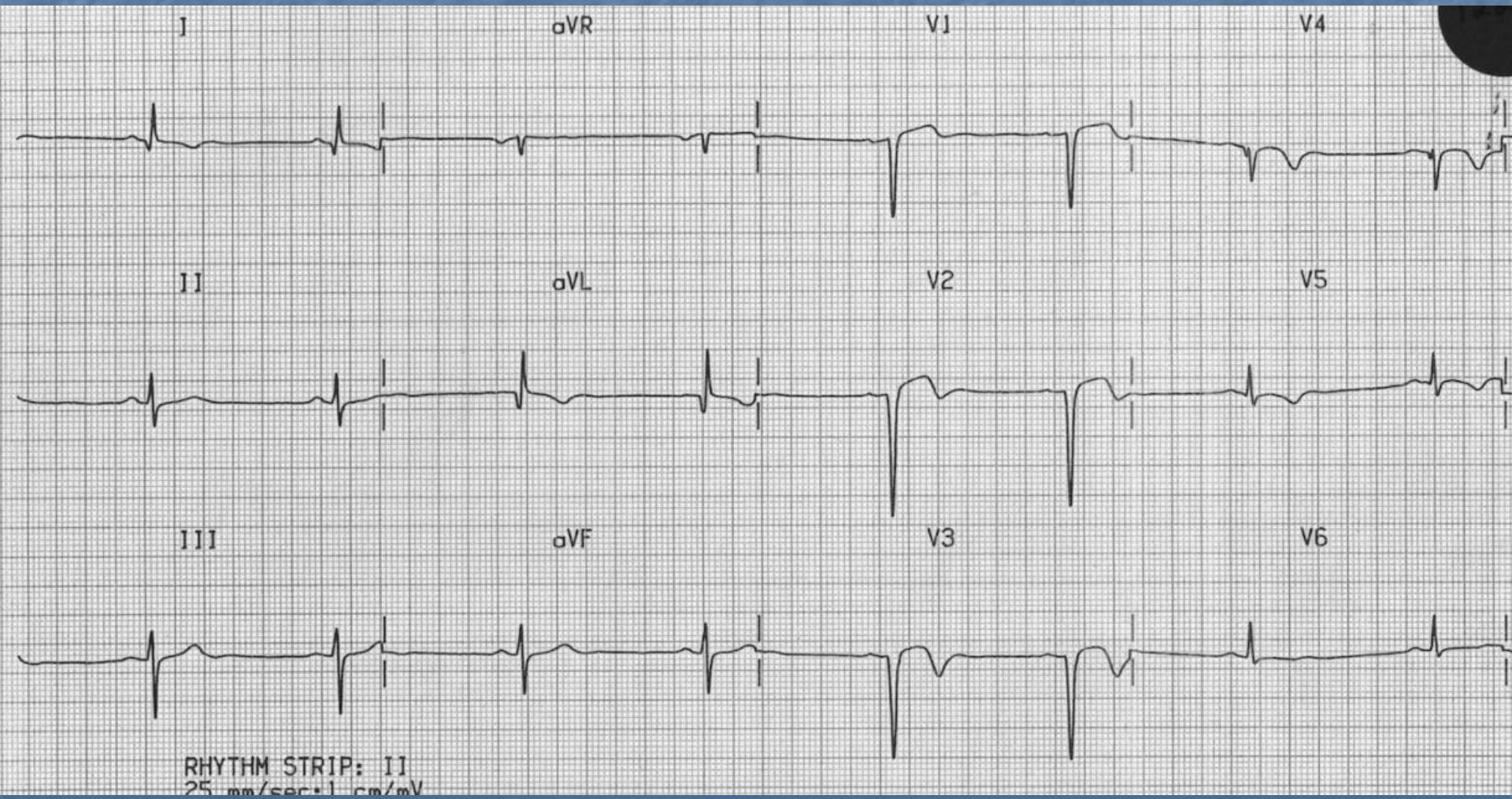

Akut Yaygın Anterolateral STEMI (mezar taşı paterni)

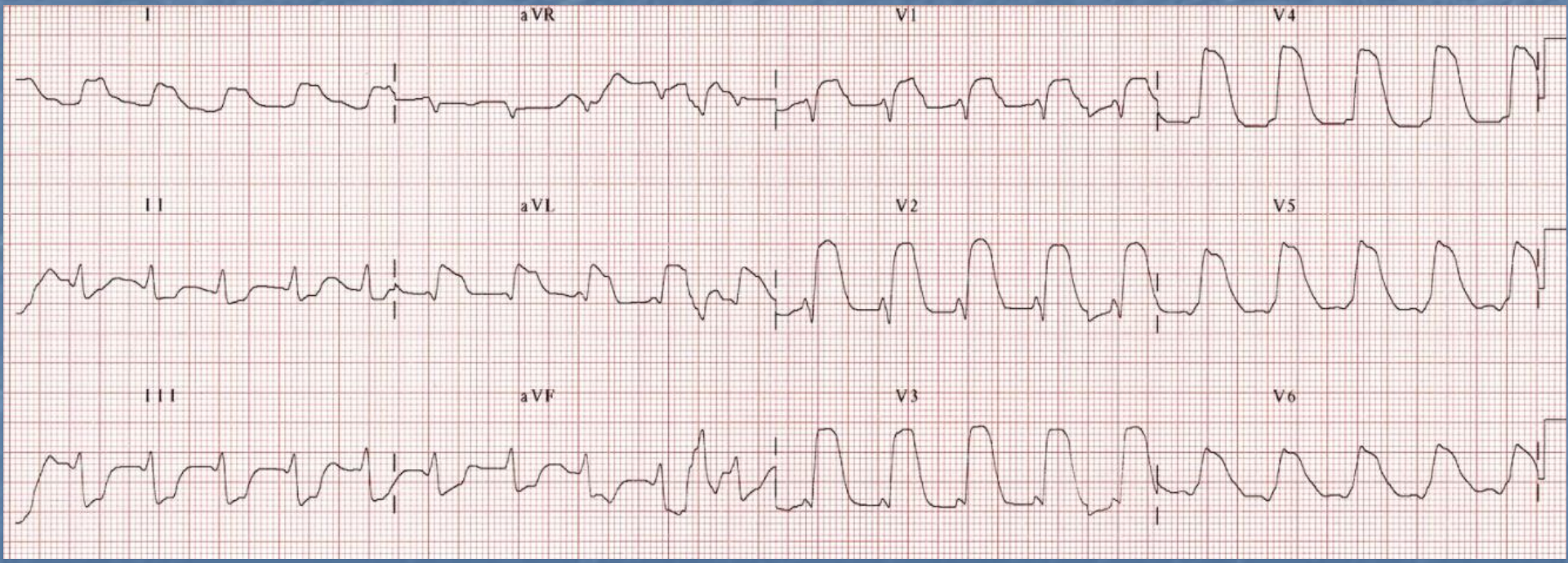

Septal STEMI

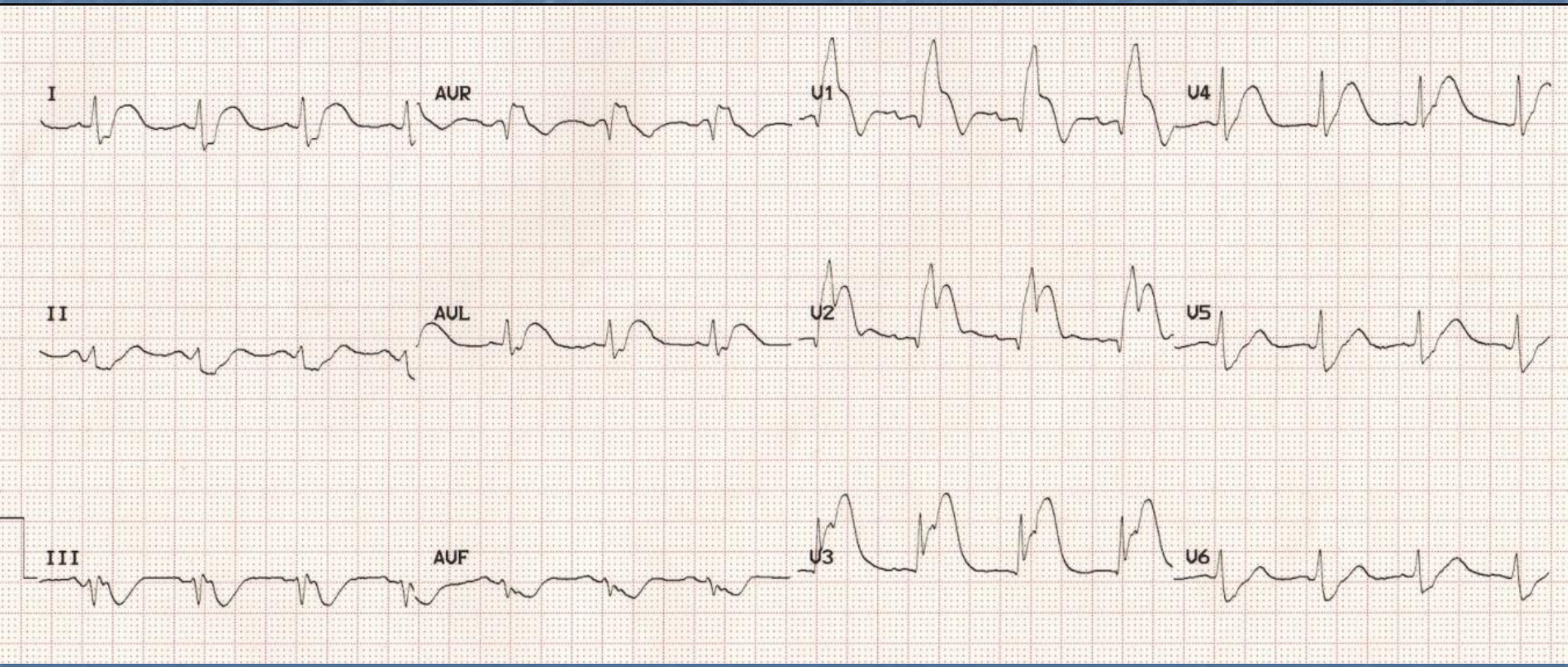

Lateral STEMI

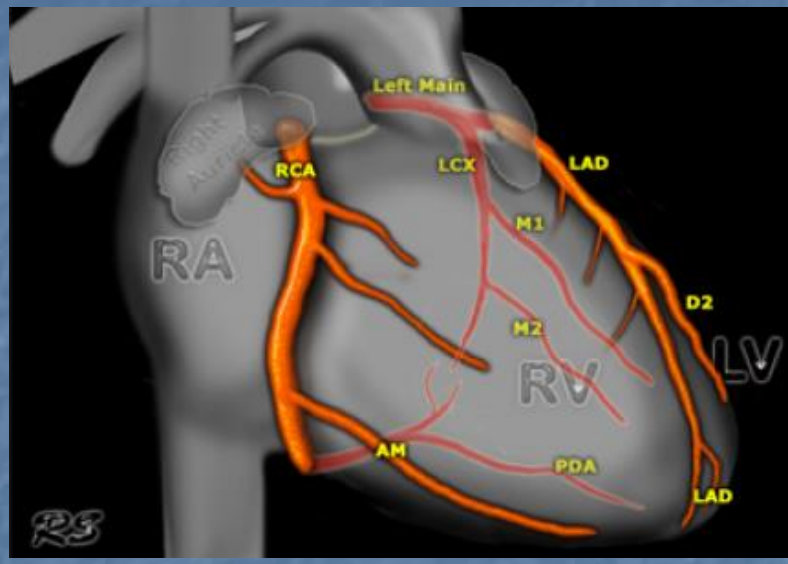

- Sol ventrikül lateral duvarı LAD ve Cx ile beslenir
- Genellikle anterior MI ile birlikte
- Lateral derivasyonlarda ST elevasyonu (I, aVL, V5-6)
- İnferior derivasyonlarda resiprokal ST depresyonu (III ve aVF)

Lateral STEMI

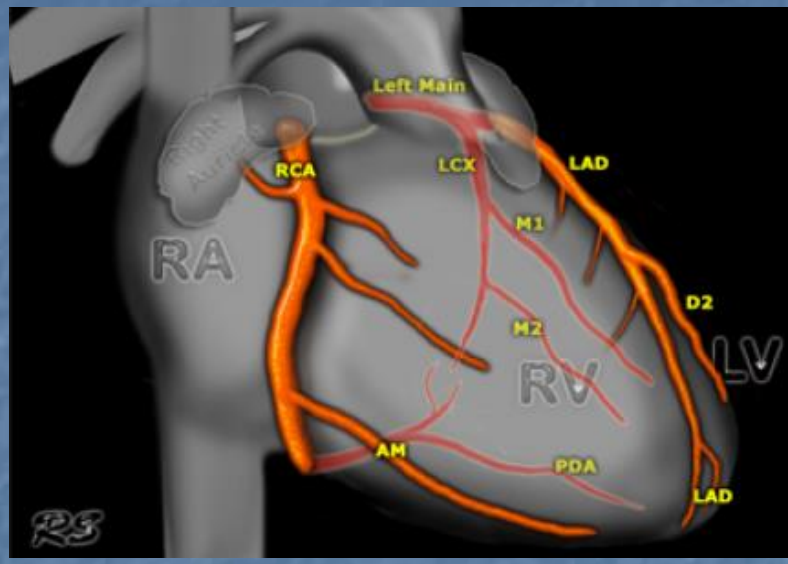

- LAD tıkanıklığına bağlı **anterolateral** STEMI
- LCx tıkanıklığına bağlı **inferior-posterior-lateral** STEMI
- D1, OM veya ramus intermedius gibi daha ufak dal arterlerinde tıkanıklığa bağlı **izole lateral** infarkt

Lateral STEMI

Lateral infarction

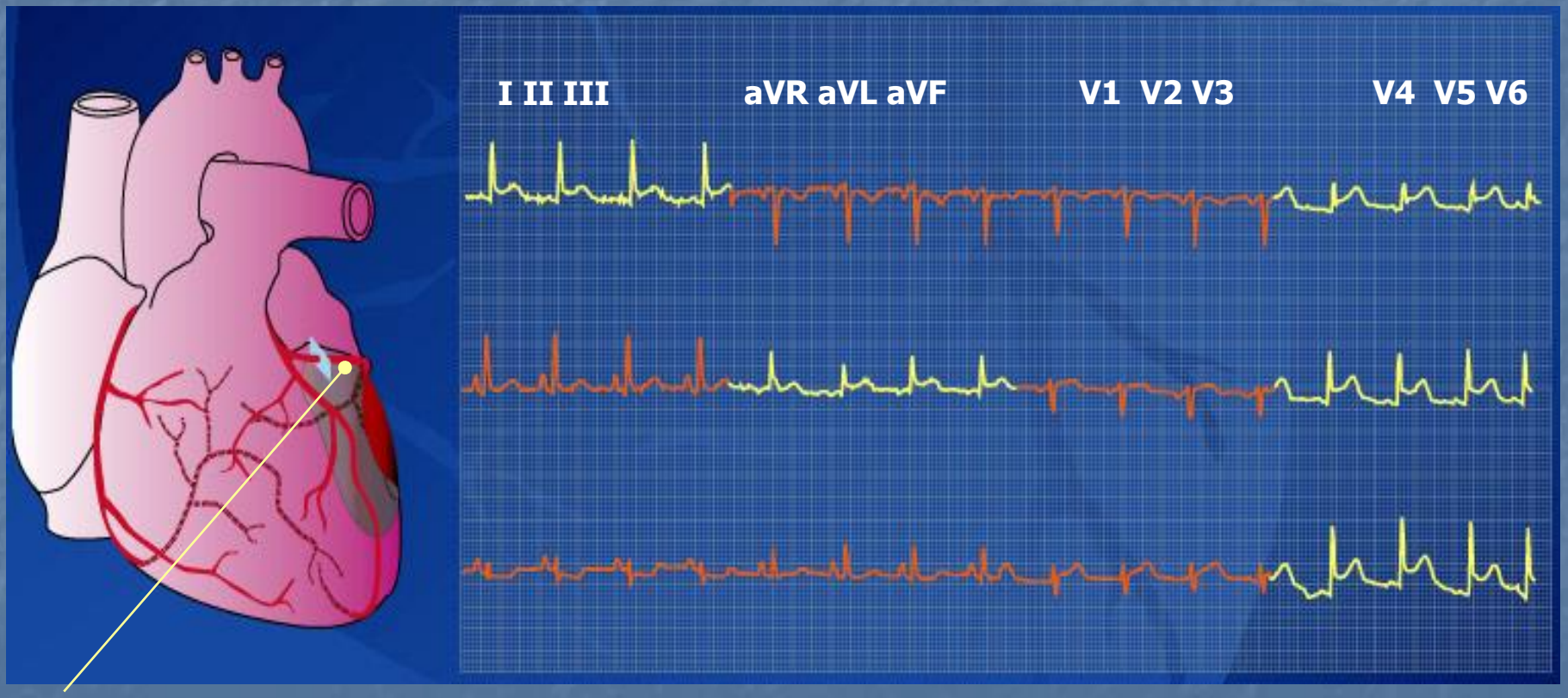

Left circumflex coronary artery (Cx)

Yüksek Lateral STEMI

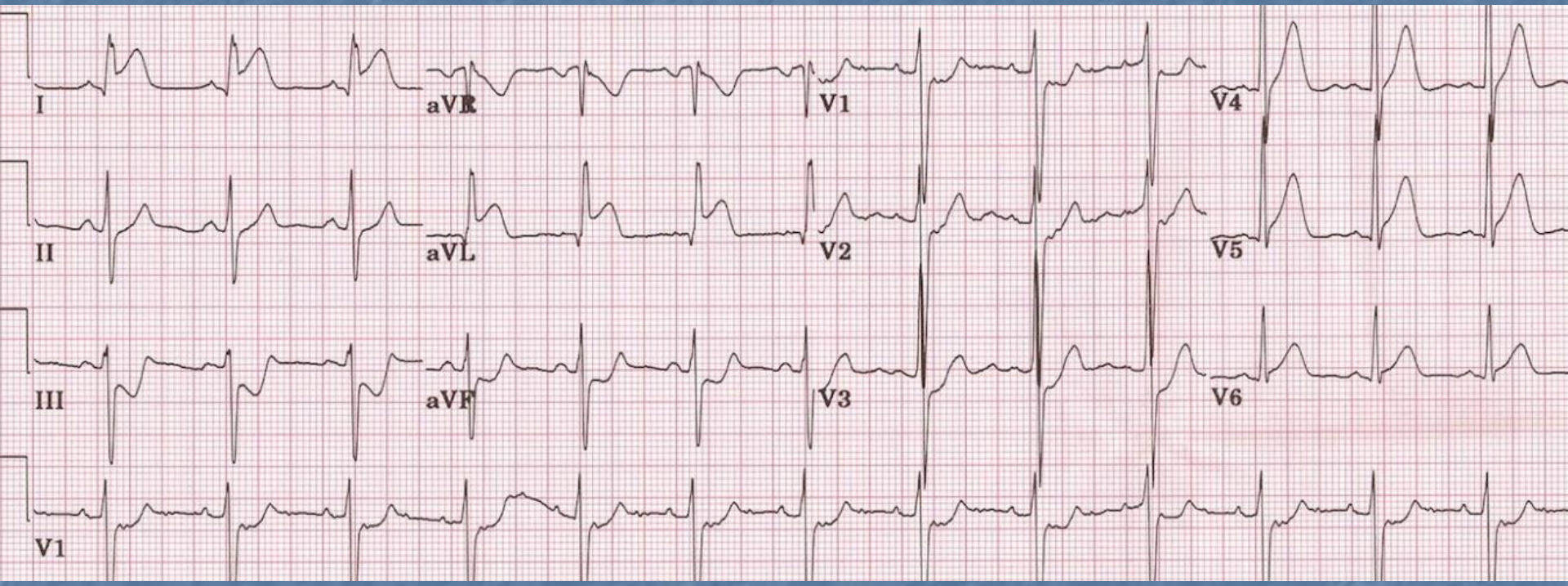

- LAD D1

Yüksek Lateral STEMI

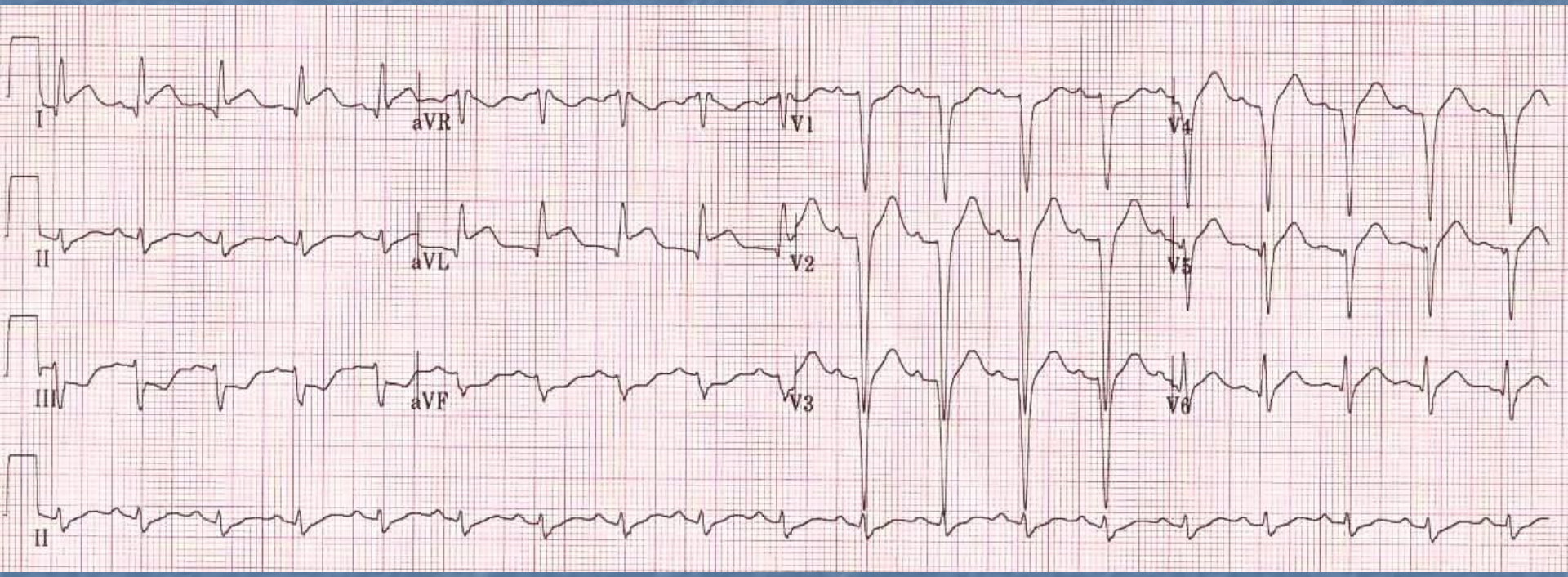

- LAD D1
- Geçirilmiş anteroseptal MI

Anterolateral STEMI

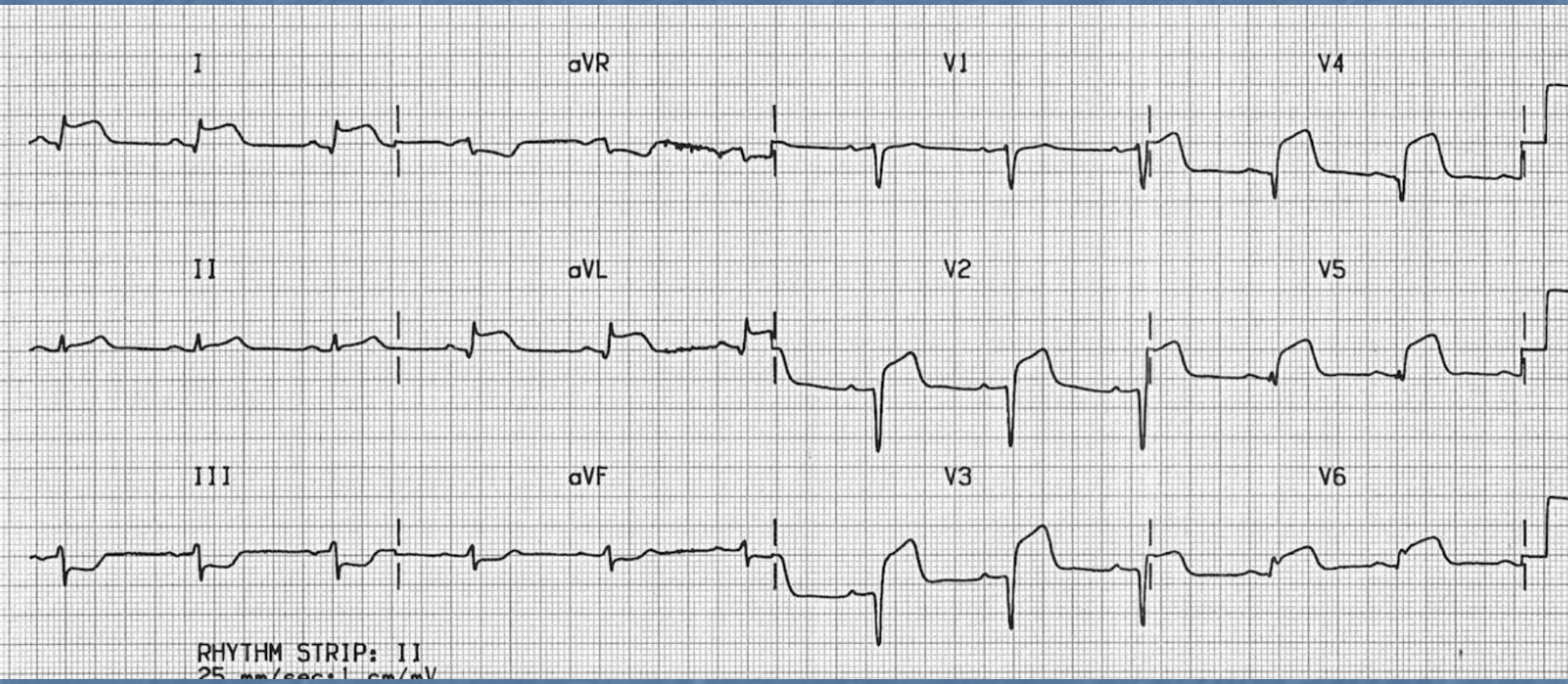

- LAD proksimal lezyonu

Hiperakut Anterolateral STEMI

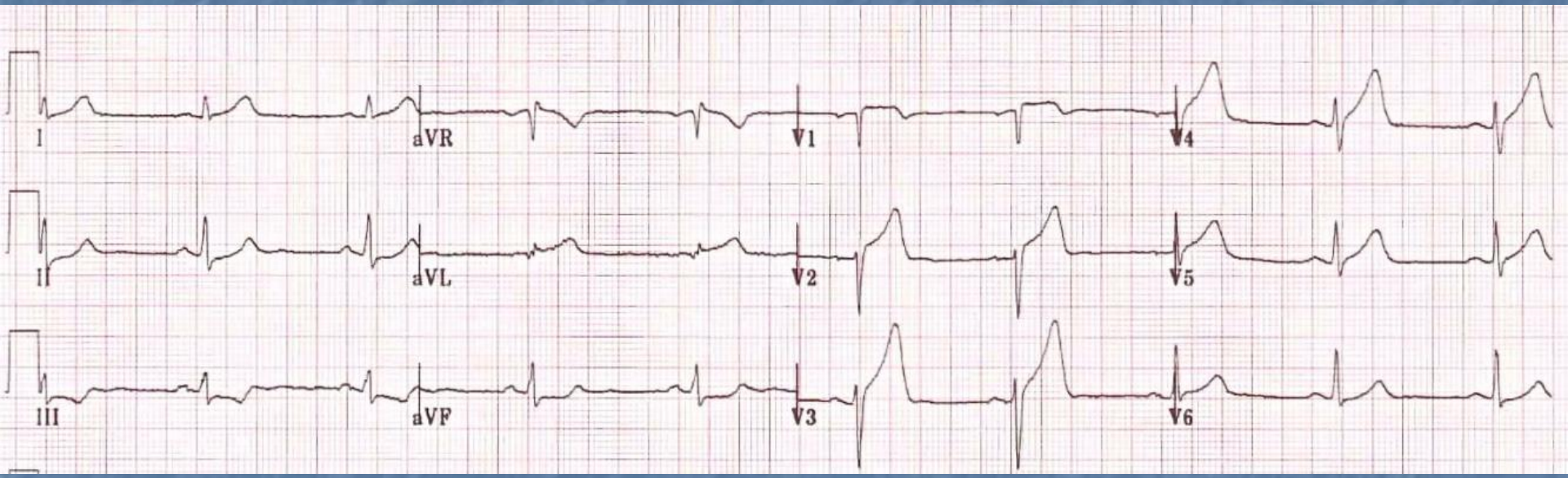

- LAD proksimal lezyonu

İnfero-postero-lateral STEMI

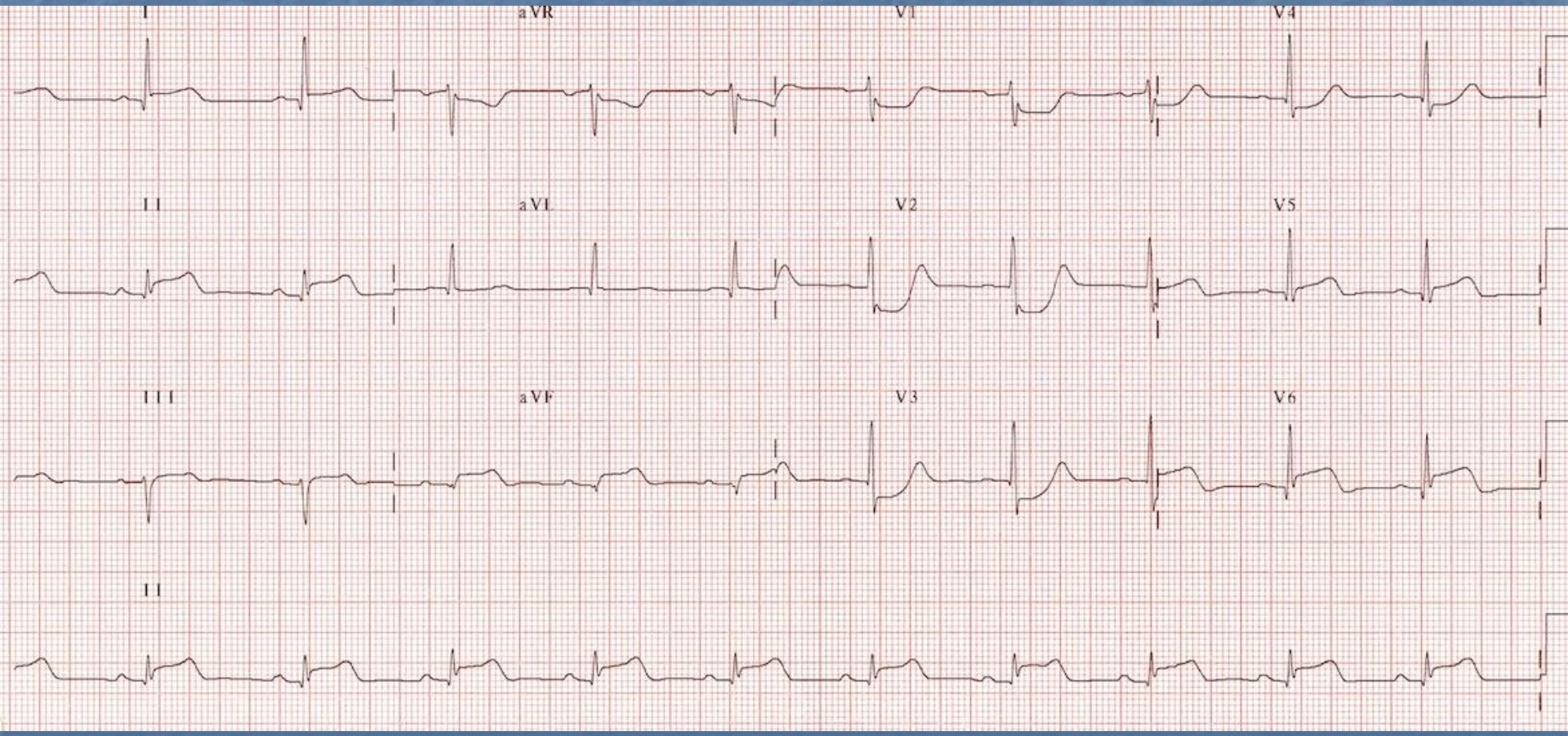

- Cx lezyonu

İnferior STEMI

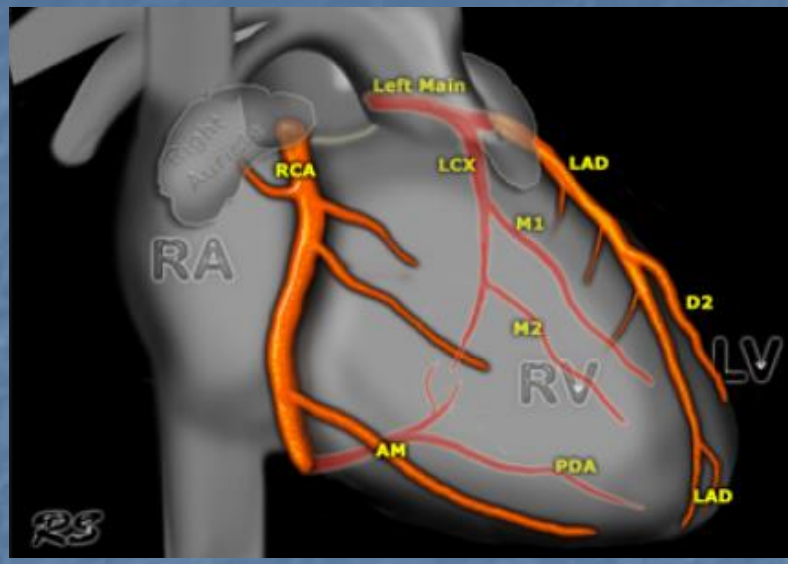

- Tüm MI'ların %40-50'sini oluşturur
- %40'ında eş zamanlı sağ ventrikül infaktı, nitratlara bağlı ciddi hipotansiyon
- %20'sinde 2. veya 3. derece AV blok ve bradikardi

İnferior STEMI

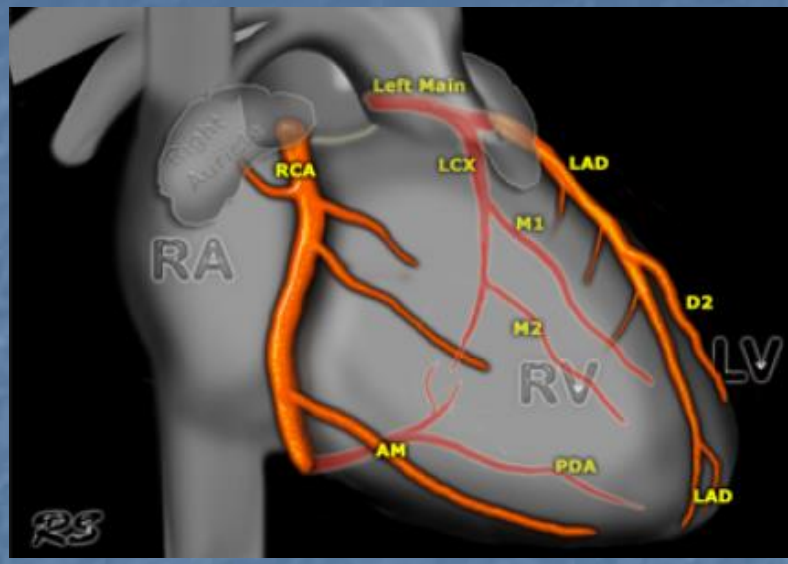

- II, III, aVF derivasyonlarında ST elevasyonu
- II, III, aVF'de ilerleyici Q dalga gelişimi
- aVL'de resiprokal ST depresyonu (+/- I. derivasyon)
- %80 RCA ve %18 Cx lezyonu

Inferior MI

Inferior infarction

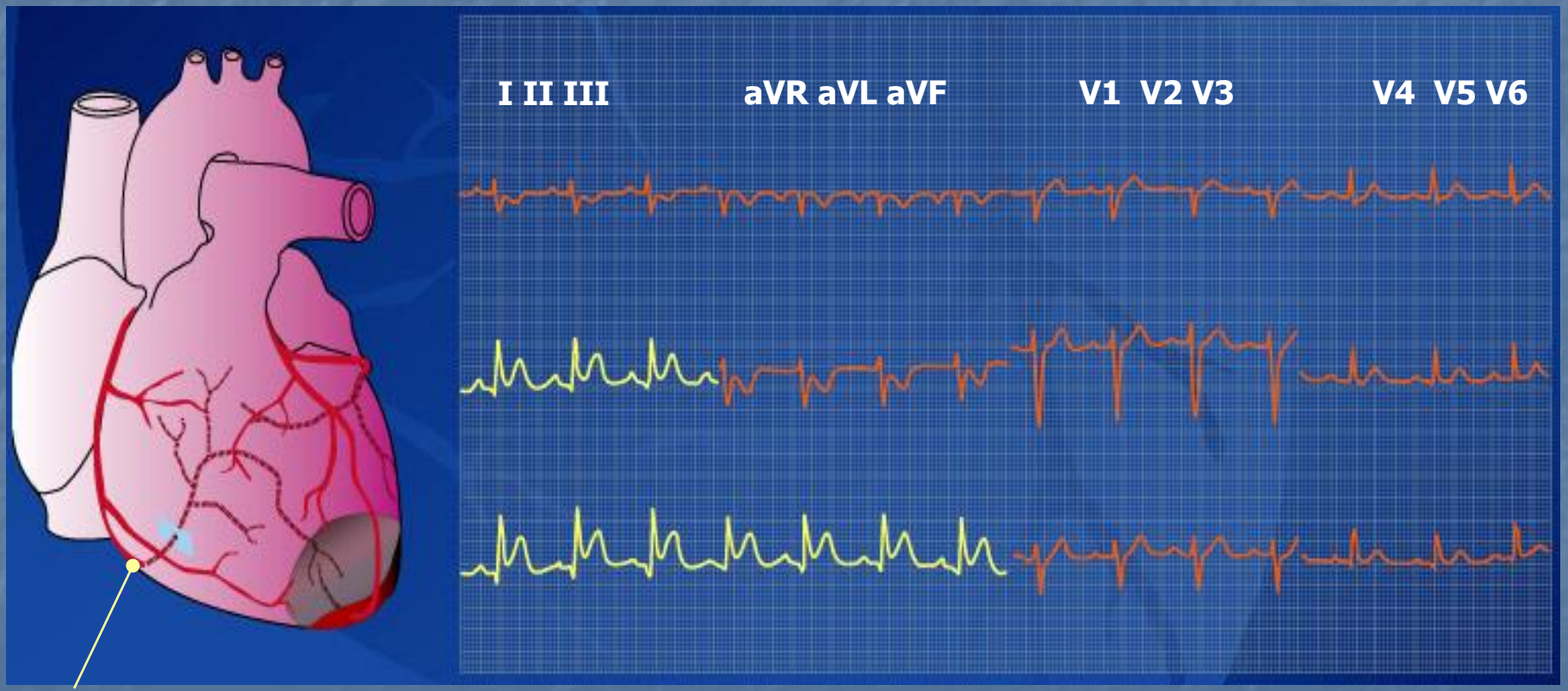

Right coronary artery

Erken İnferior STEMI

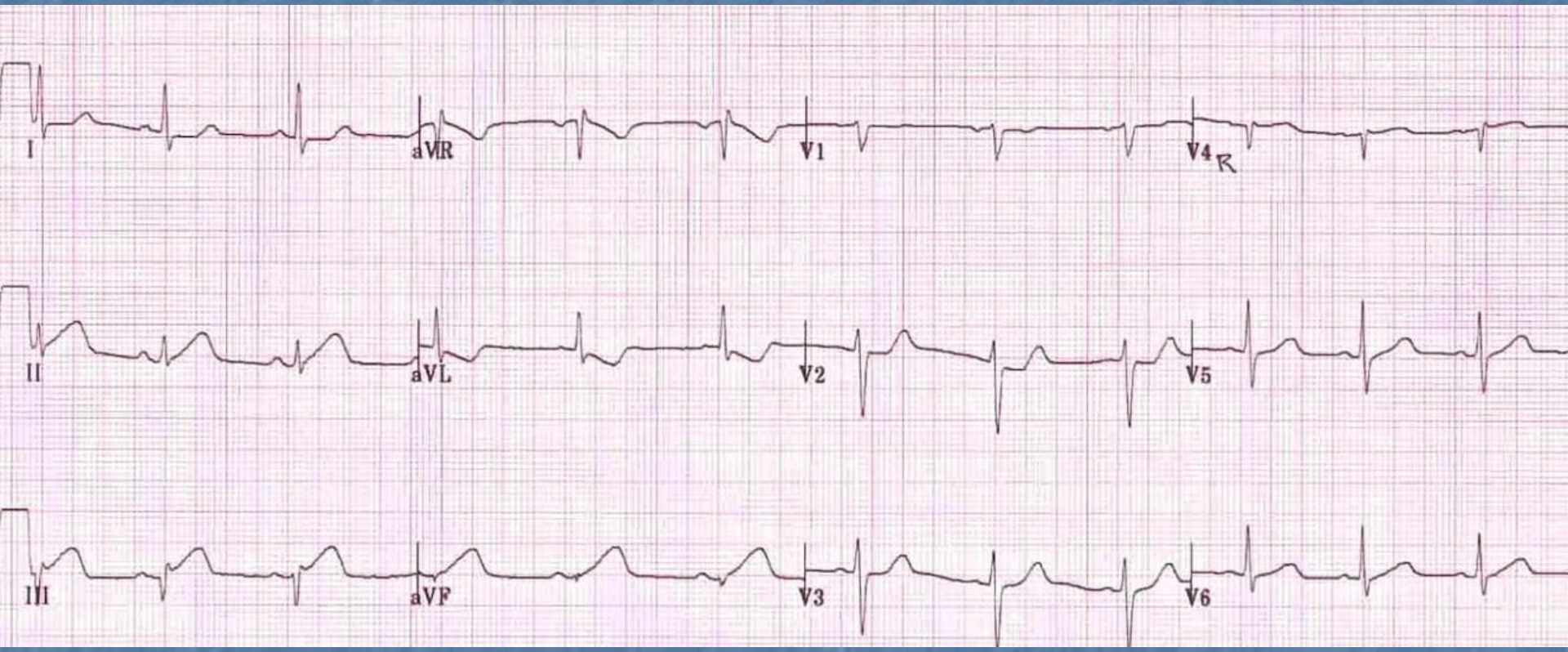

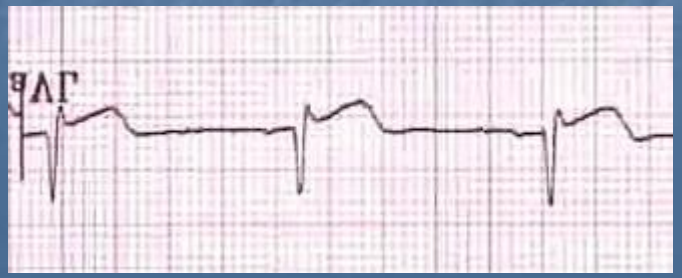

Hiperakut İnferior STEMI

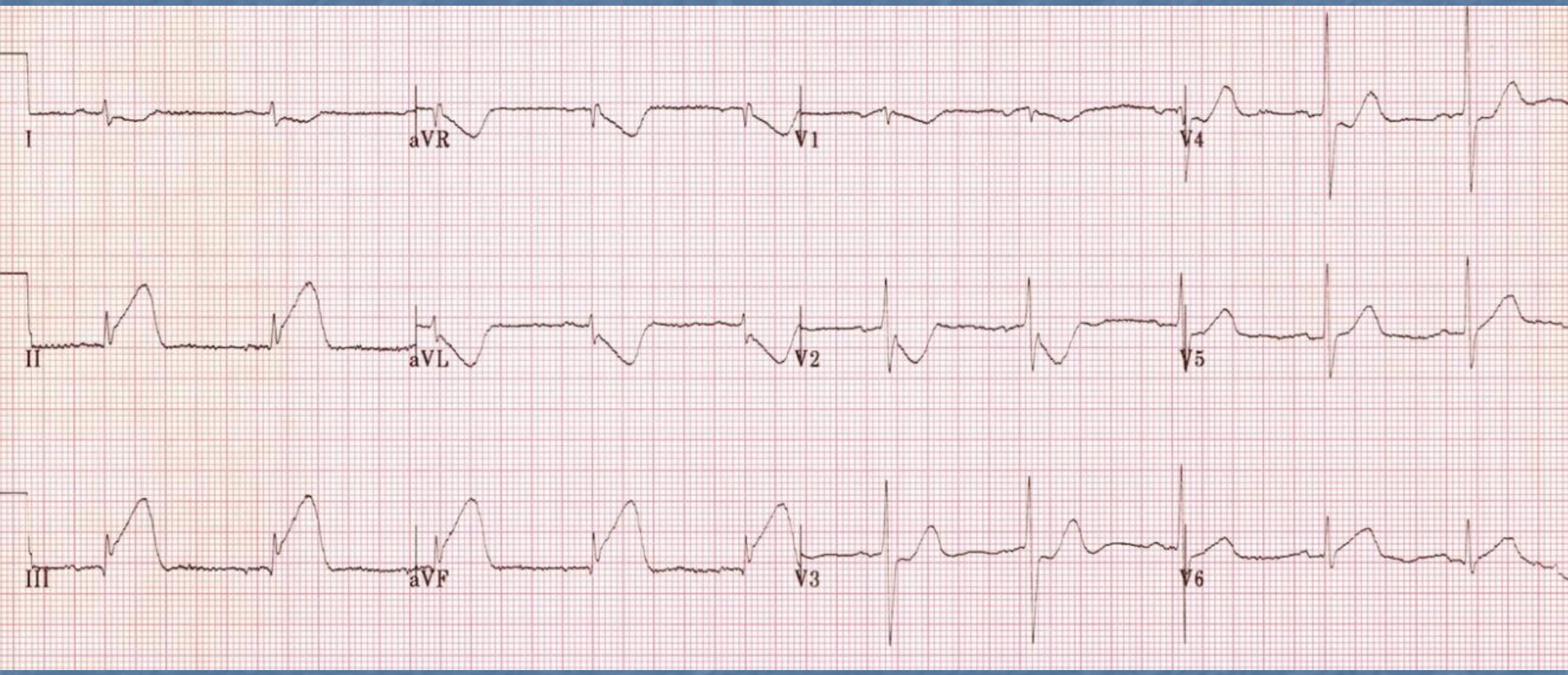

İnferior STEMI

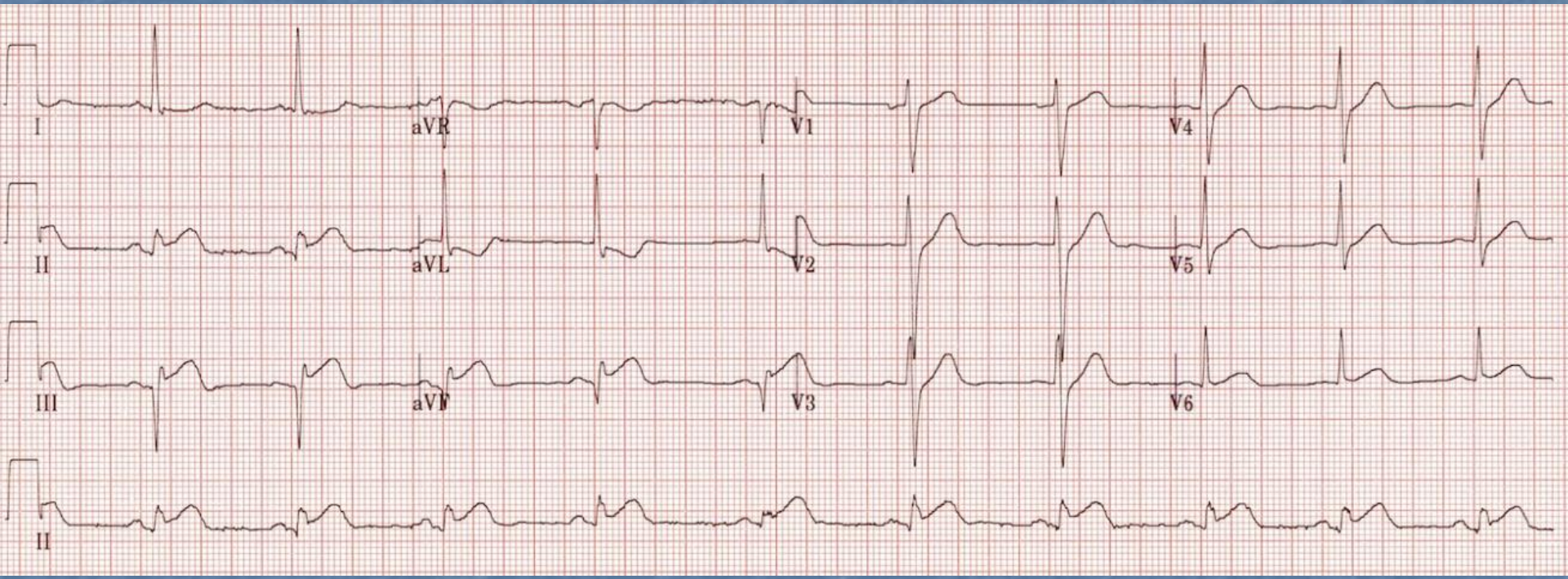

İnferolateral STEMI

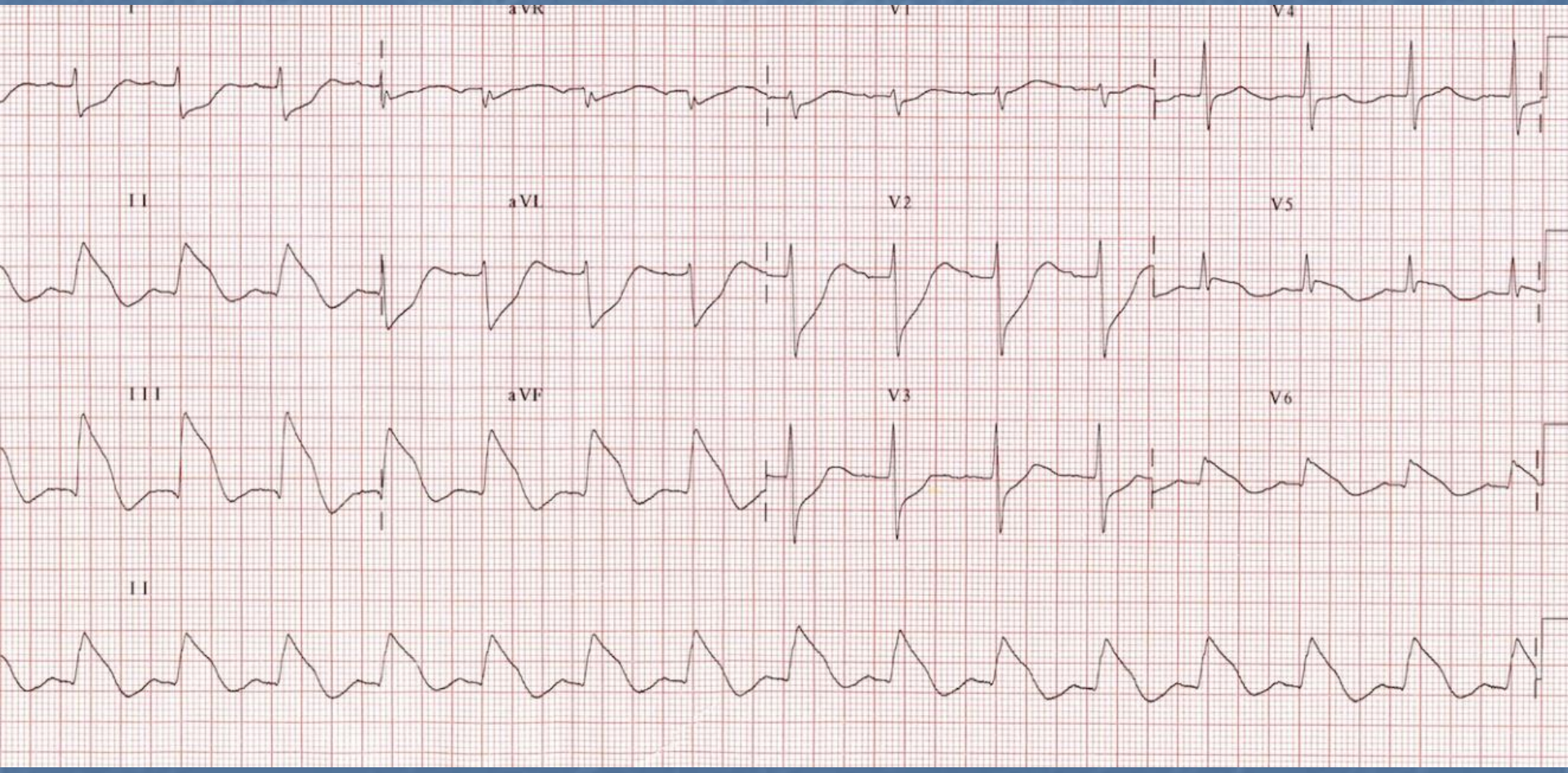

- Mezar taşı görünümü, geniş enfarkt alanı

AV tam blok +İnferior STEMI

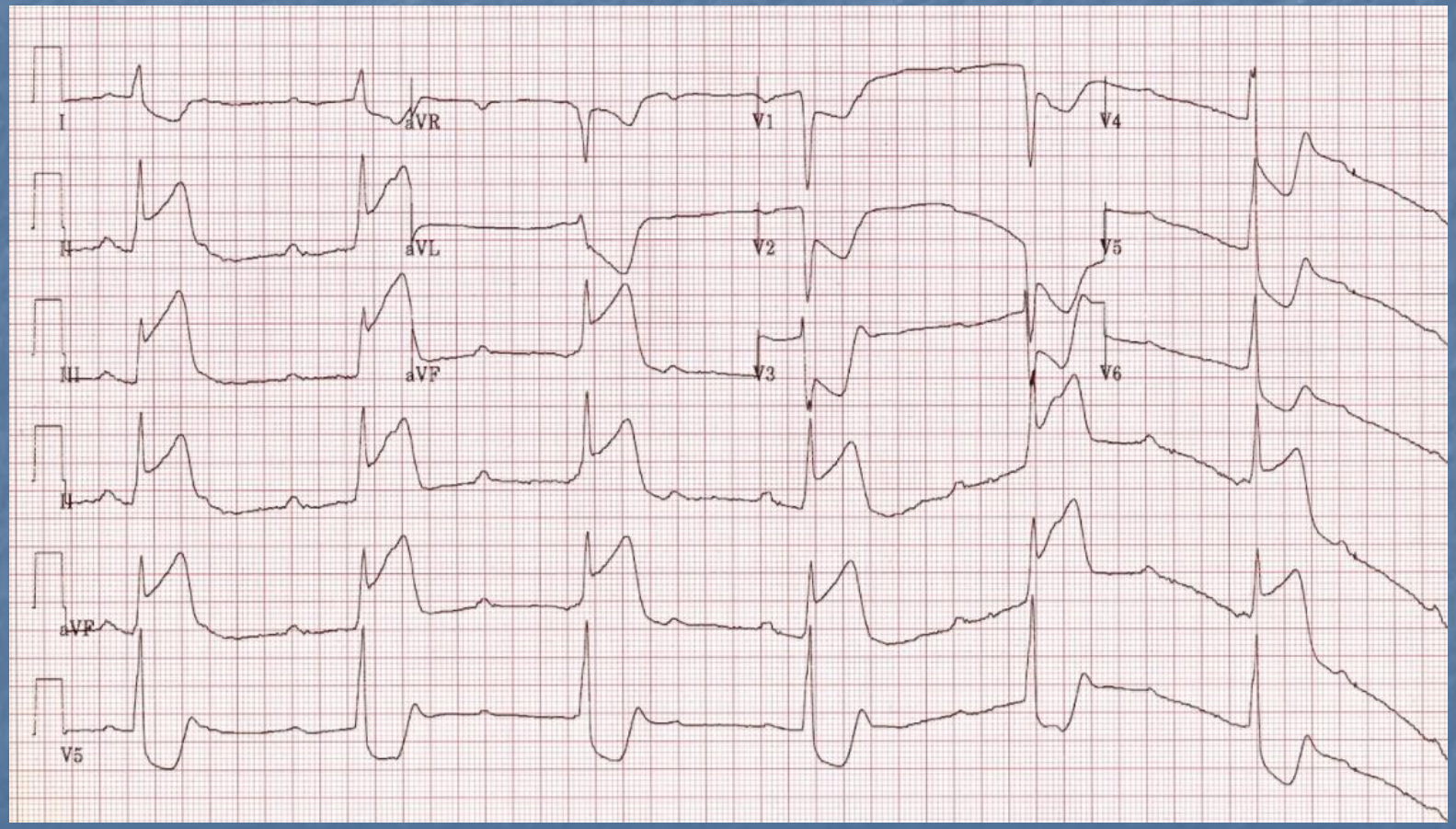

- AV blok genellikle geçicidir ve Atropin'e yanıt verir

Sağ Ventrikül STEMI

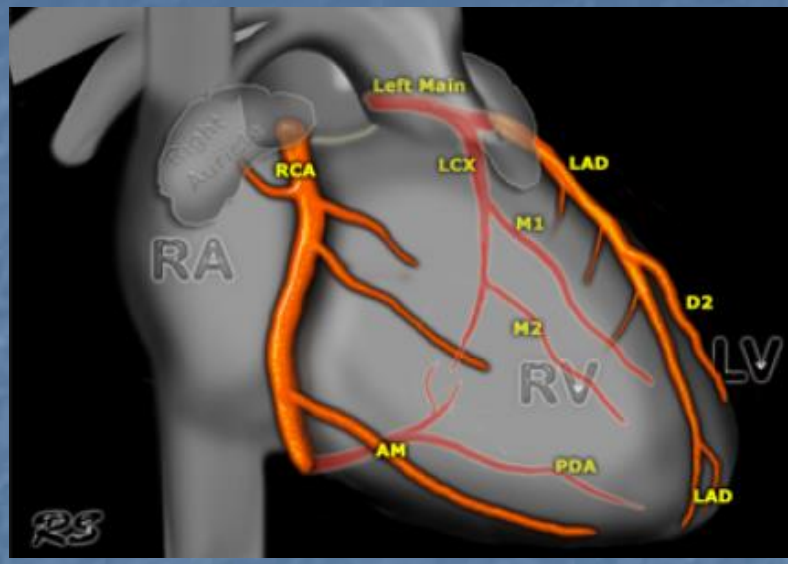

- %40 inferior MI ile birlikte
- İzole olarak nadirdir
- Nitrat veya diğer preload azaltıcı ajanlara yanıt olarak ciddi hipotansiyon meydana getirir
- Sağ ventriküler infarkt'ta hipotansiyon sıvı yüklemesi ile tedavi edilmektedir ve nitratlar konrendikedir

Sağ Ventrikül STEMI

- Tanı için ilk olarak şüphe gerekli
- İnferior MI varlığında
  - **V1'de ST elevasyonu** – direkt olarak sağ ventriküle bakan tek standart EKG derivasyonu
  - **III. derivasyonda > II. derivasyondan ST elevasyonu** – III. derivasyon II. derivasyondan dağa sağ tarafa dönük olduğundan bu sebeple sağ ventrikül tarafından üretilen hasar akımına daha duyarlıdır.

Sağ Ventrikül STEMI

- ST elevasyonu V1>V2
- **V1'de ST elevasyonu + V2'de ST çökmesi** birlikteliği sağ ventriküler MI için oldukça özgüldür
- V1'de ST segmenti izoelektrik hatta ve V2'de ST segmenti belirgin olarak çökmüş ise
- Sağ ventriküler infarkt sağ taraf derivasyonlarında (V3R-V6R) ST elevasyonu varlığı ile doğrulanır

Sağ Ventrikül STEMI

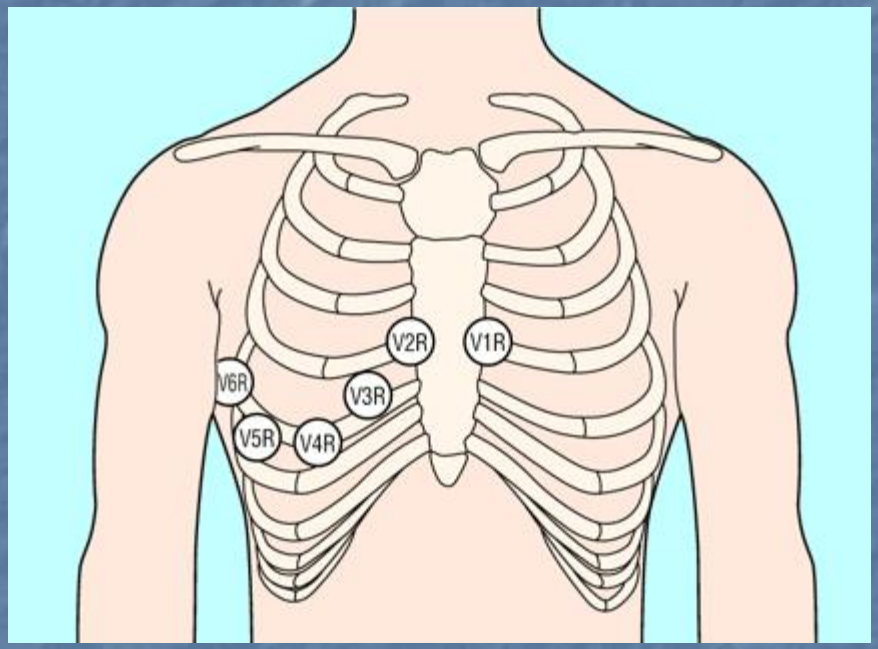

- V4R'de ST elevasyonunun sağ ventrikül MI tanısında duyarlılığı %88, özgüllüğü %78 ve tanısal doğruluğu %83'tür

Sağ Ventrikül STEMI

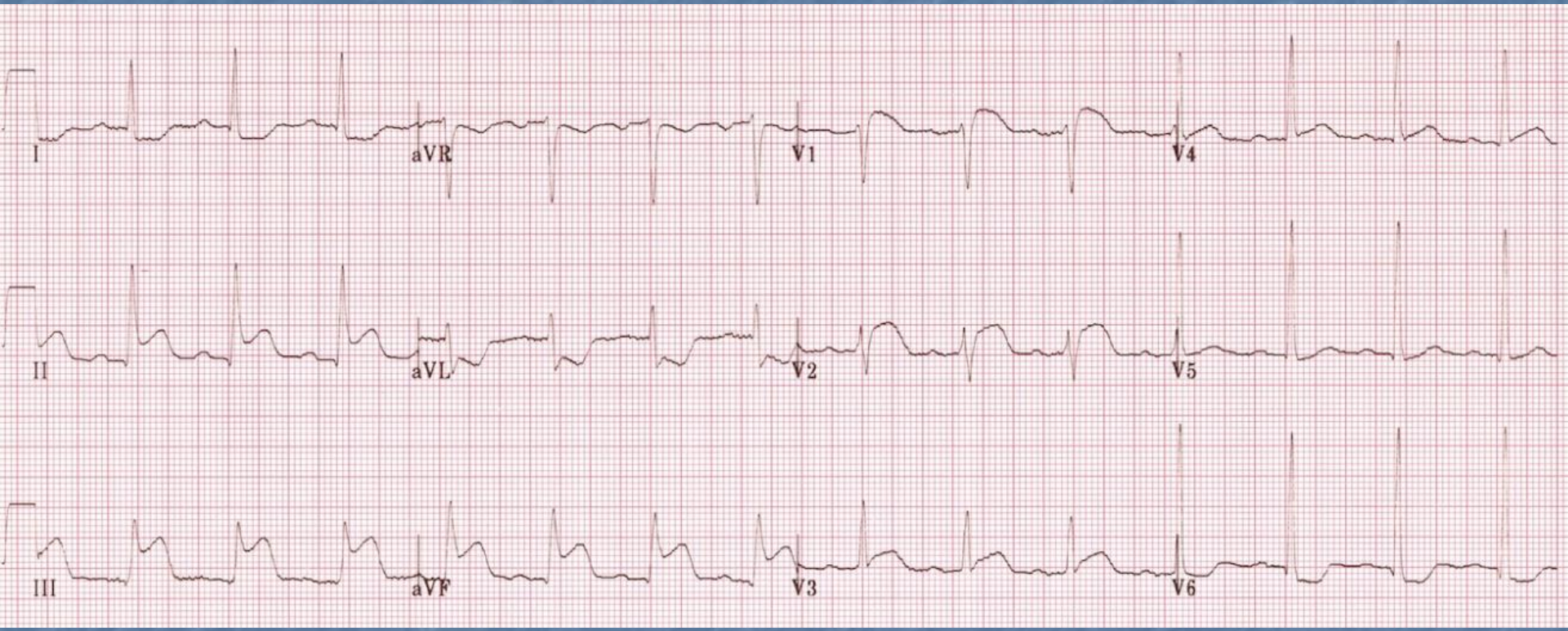

- Akut inferior STEMI
- V1'de ST elevasyonu, ST elevasyonu III>II

Sağ Ventrikül STEMI

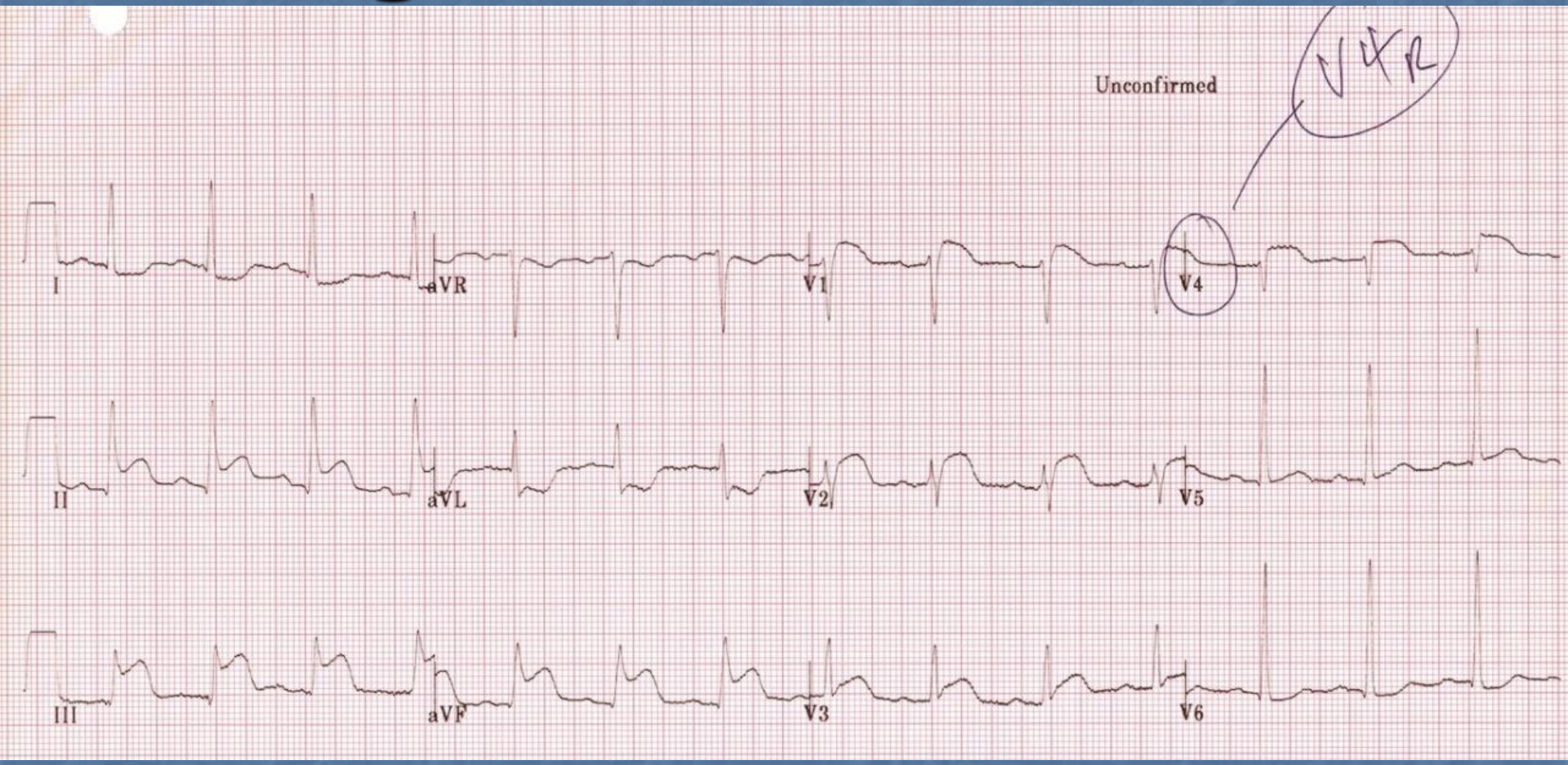

- Aynı hasta, akut inferior STEMI
- V4R'de ST elevasyonu

Sağ Ventrikül STEMI

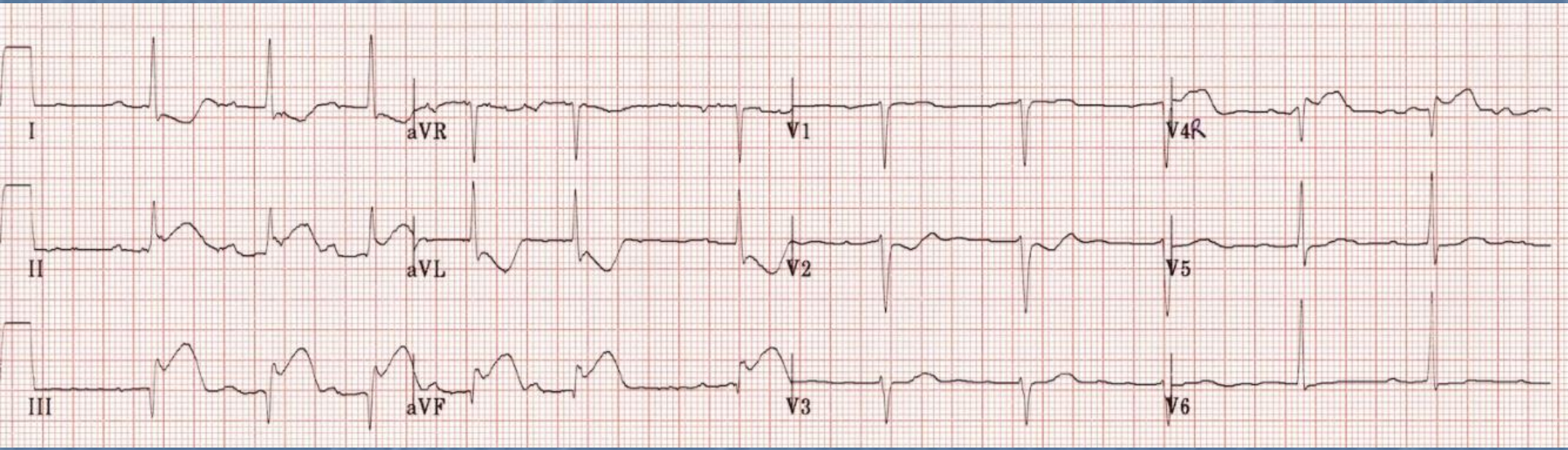

- Akut inferior STEMI, ST elevasyonu III>II
- V1'de ST elevasyonu + V2'de ST çökmesi
- V4R'de ST elevasyonu

Sağ Ventrikül STEMI

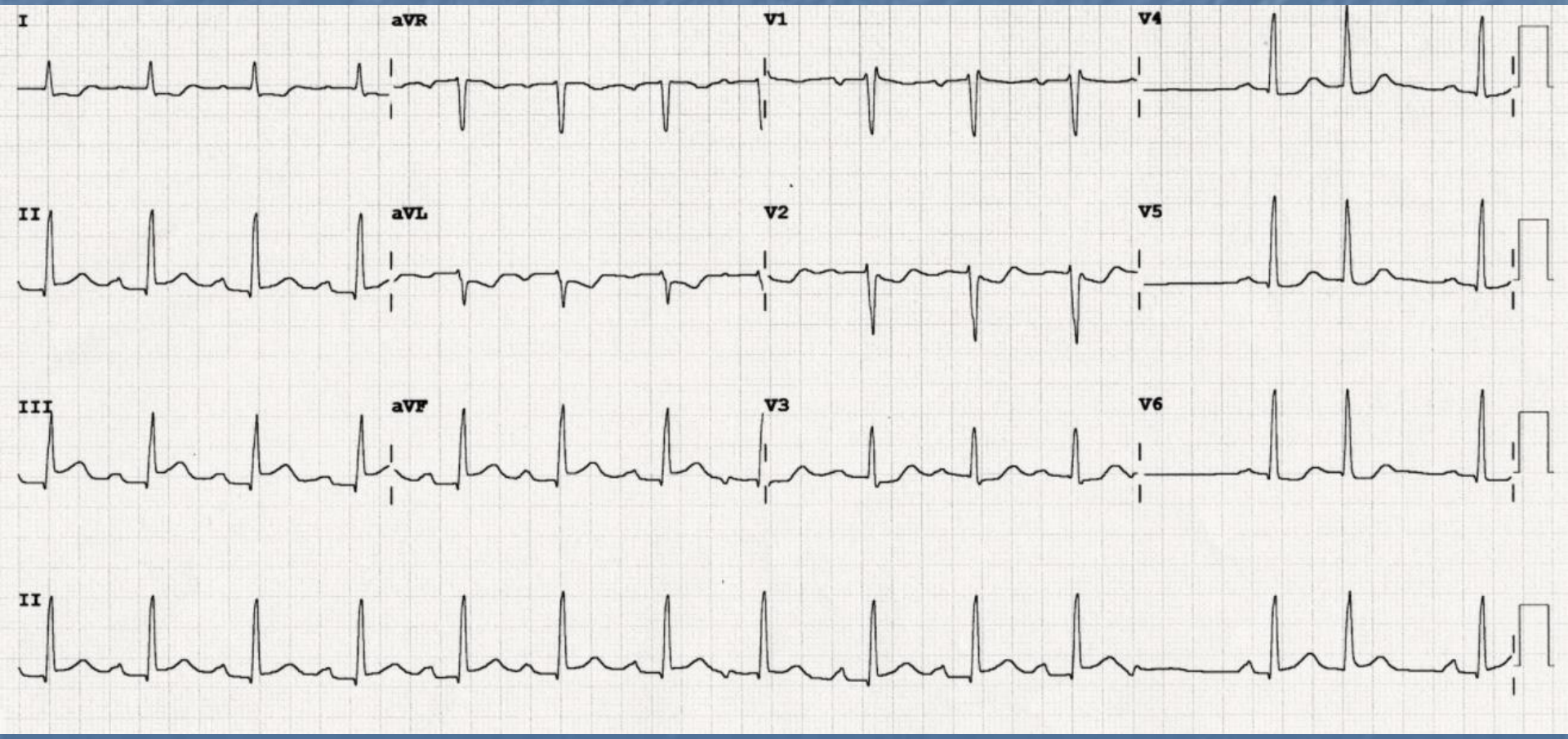

Sağ Ventrikül STEMI

- 5 dk sonra

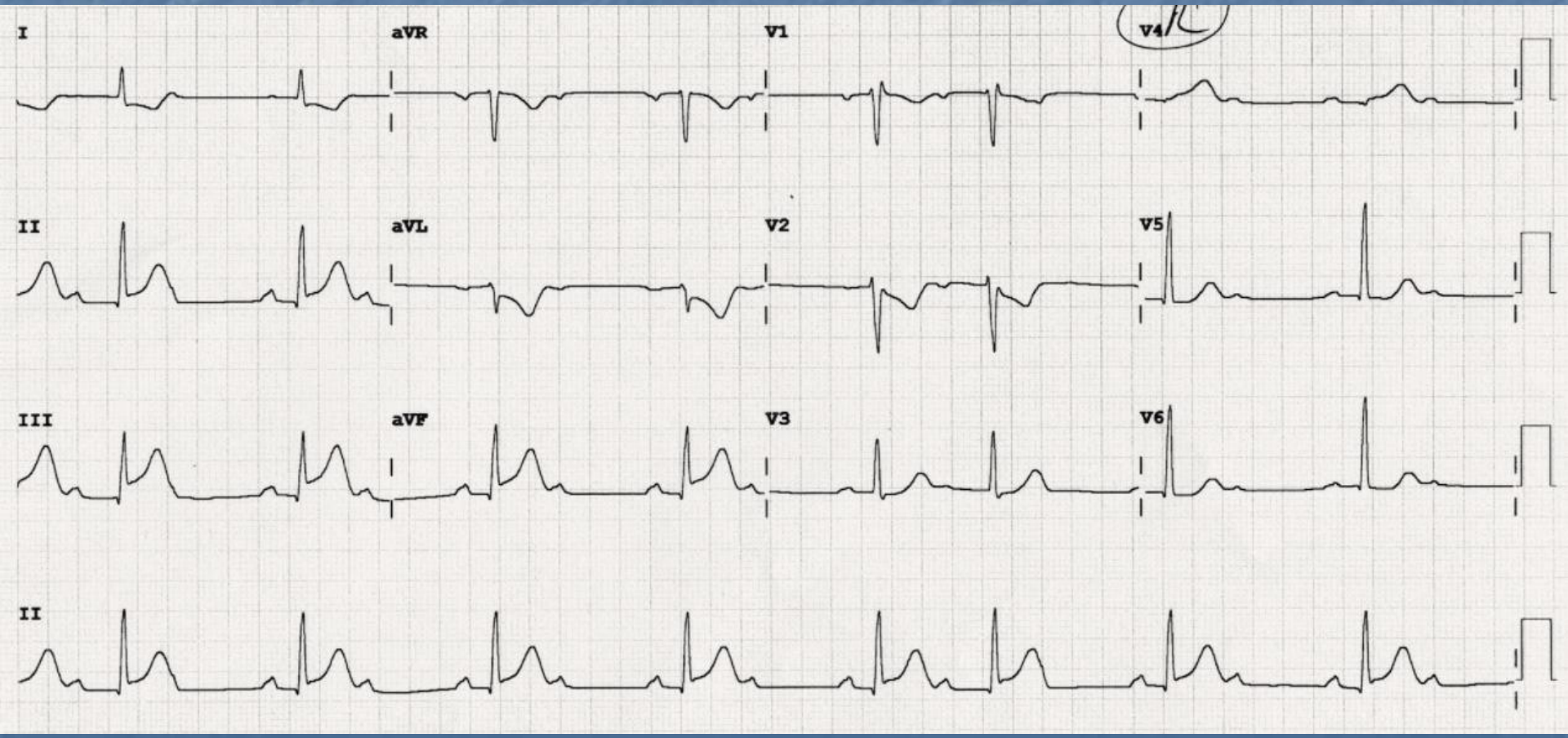

Posterior STEMI

- Posterior infarktüs STEMI'lerin %10-15'i
- İnferior veya lateral infarkt'larla birliktelik sıktır ve geniş bir miyokard hasarının göstergesi
- Posterior miyokard 12 derivasyonlu EKG'de görülemez

Posterior STEMI

- Posterior MI V1-3'te aşağıdaki değişiklikler aracılığı ile desteklenmektedir:
  - Horizontal ST depresyonu
  - Uzun ve geniş R dalgaları (> 30 ms)
  - Yukarı dönük T dalgaları
  - V2'de dominant R dalgası (R/S oranı > 1)

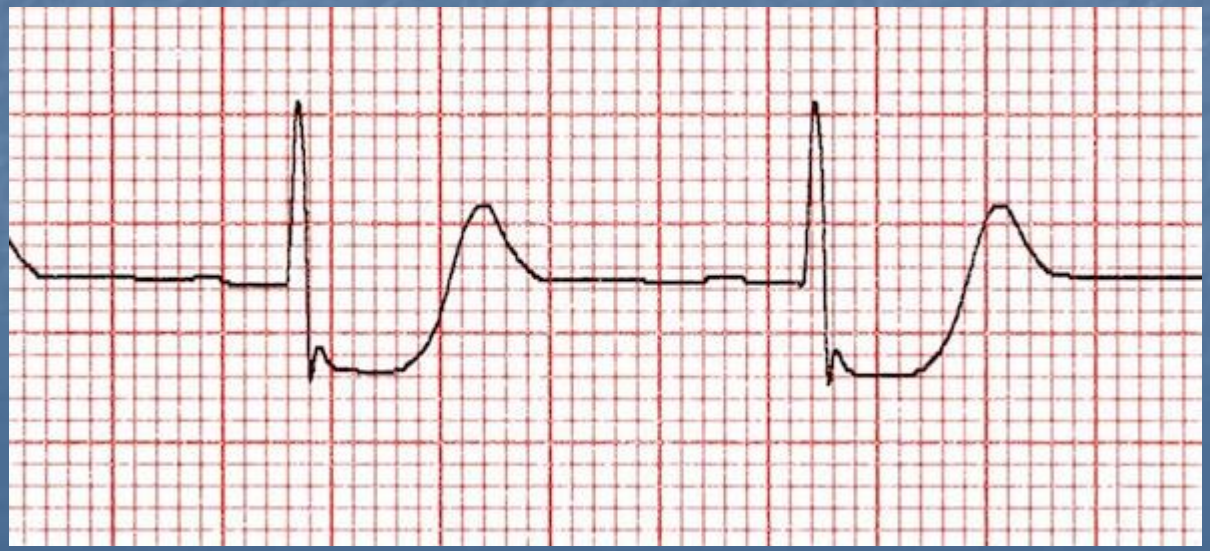

Posterior STEMI

- Posterior duvar önden kaydedildiği için görüntü ters döner
  - ST elevasyonu ST çökmesine döner
  - Q dalgaları R dalgaları haline gelir
  - T dalgası sonundaki inversiyon yukarı dönük T dalgası haline gelir

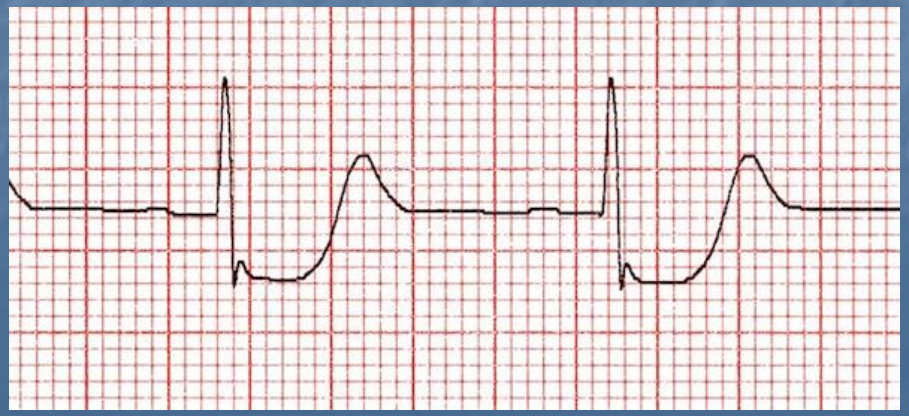

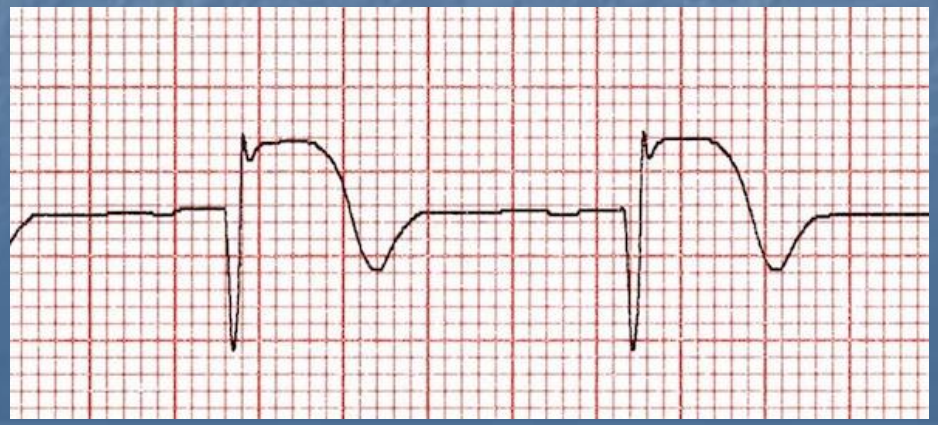

Posterior STEMI

- V7 – sol posterior aksiler hat
- V8 – sol skapulanın alt köşesi
- V9 – sol paraspinal bölge
- Hepsi V6 ile aynı horizontal düzlem
- MI tanısı için 0,5 mm ST elevasyonu olması yeterli

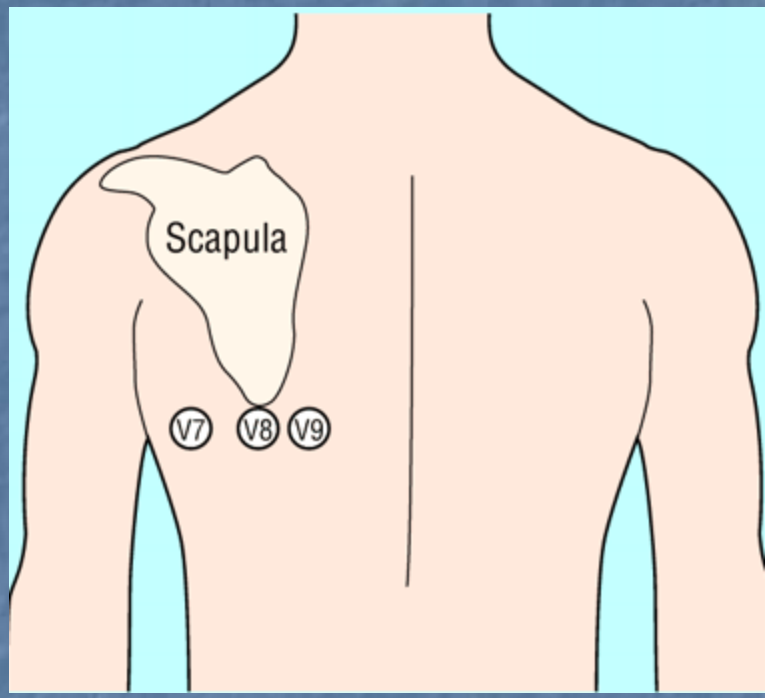

Posterior STEMI

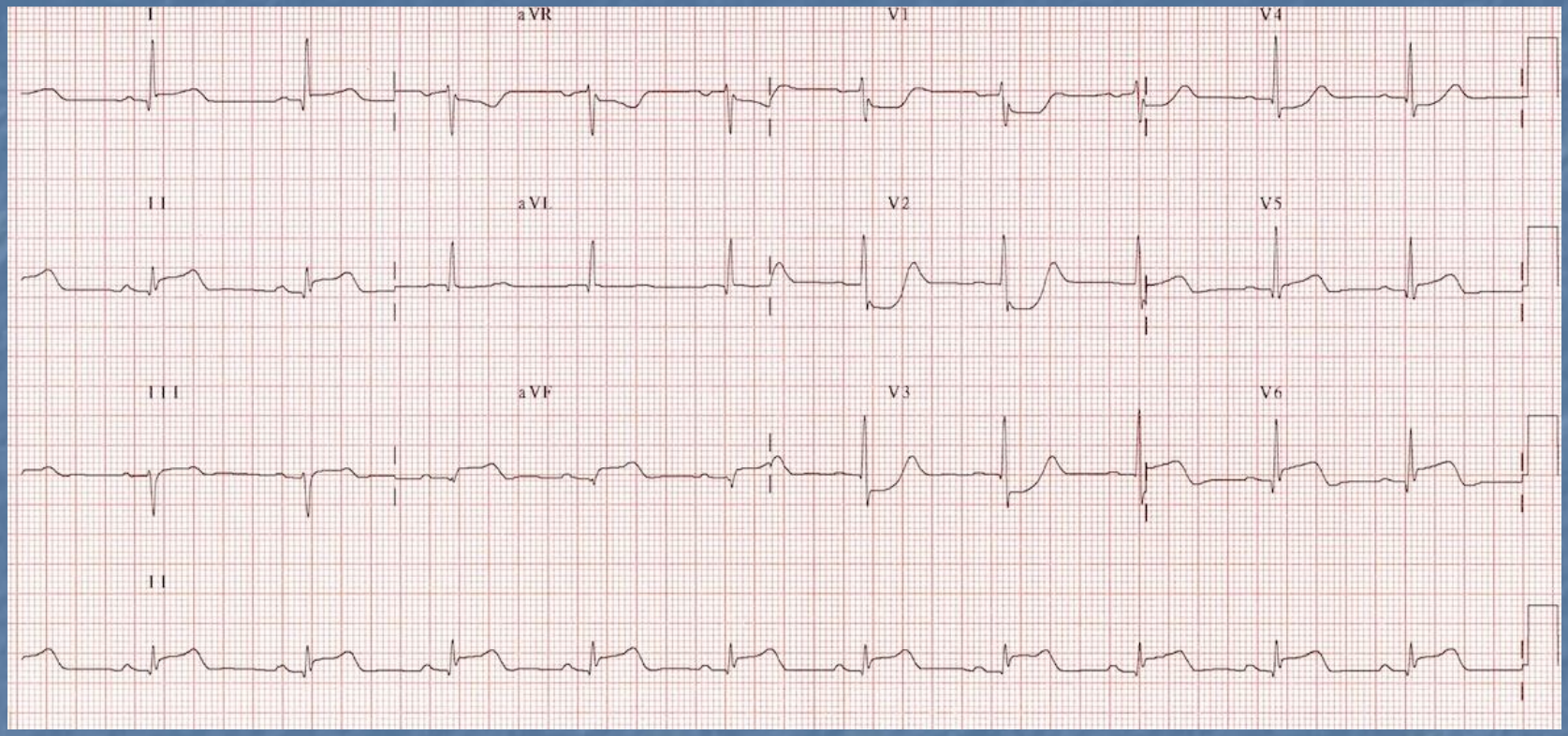

- Akut inferolateral STEMI, V1-3'de horizontal ST çökmesi
- V2-3'te uzun ve geniş (>30 ms) R dalgaları
- V2'de dominant R dalgası (R/S oranı > 1)
- V2-3'te yukarı dönük T dalgaları

Posterior STEMI

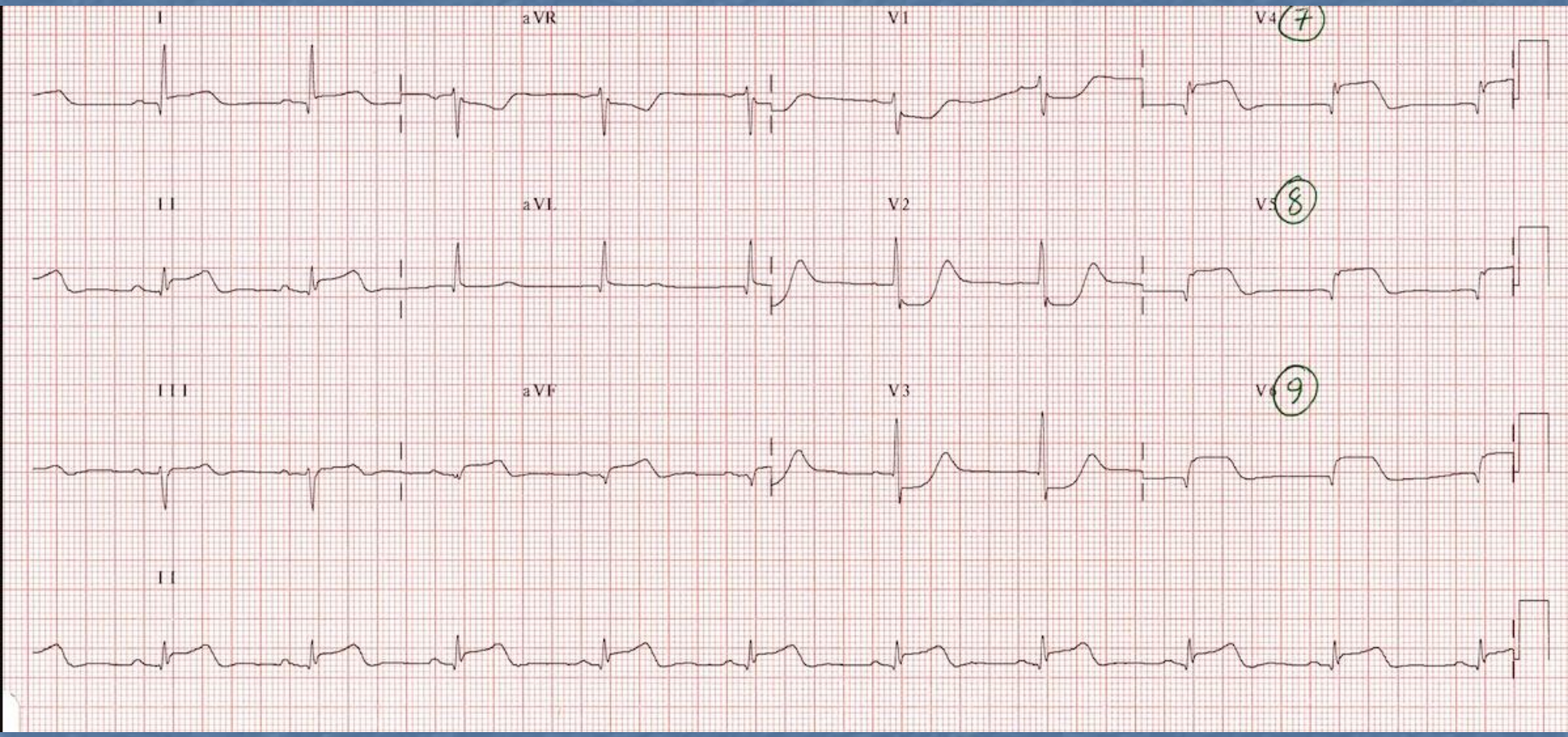

- Büyük bölge infartı:infero-postero-lateral STEMI

Posterior STEMI

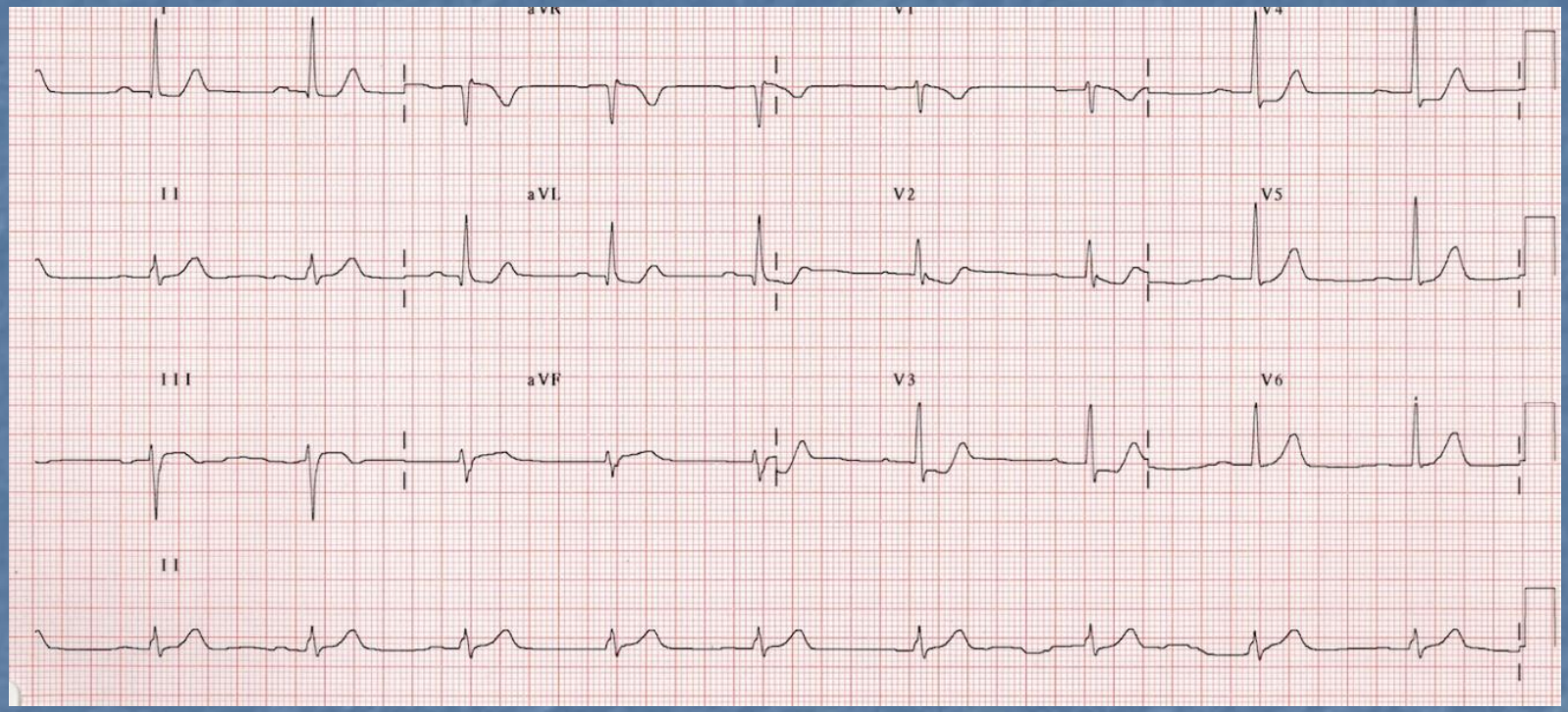

- V2-3’de ST çökmesi
- V2-3’te uzun ve geniş (>30 ms) R dalgaları
- V2’de dominant R dalgası (R/S oranı > 1)
- V2-3’te yukarı dönük T dalgaları

Posterior STEMI

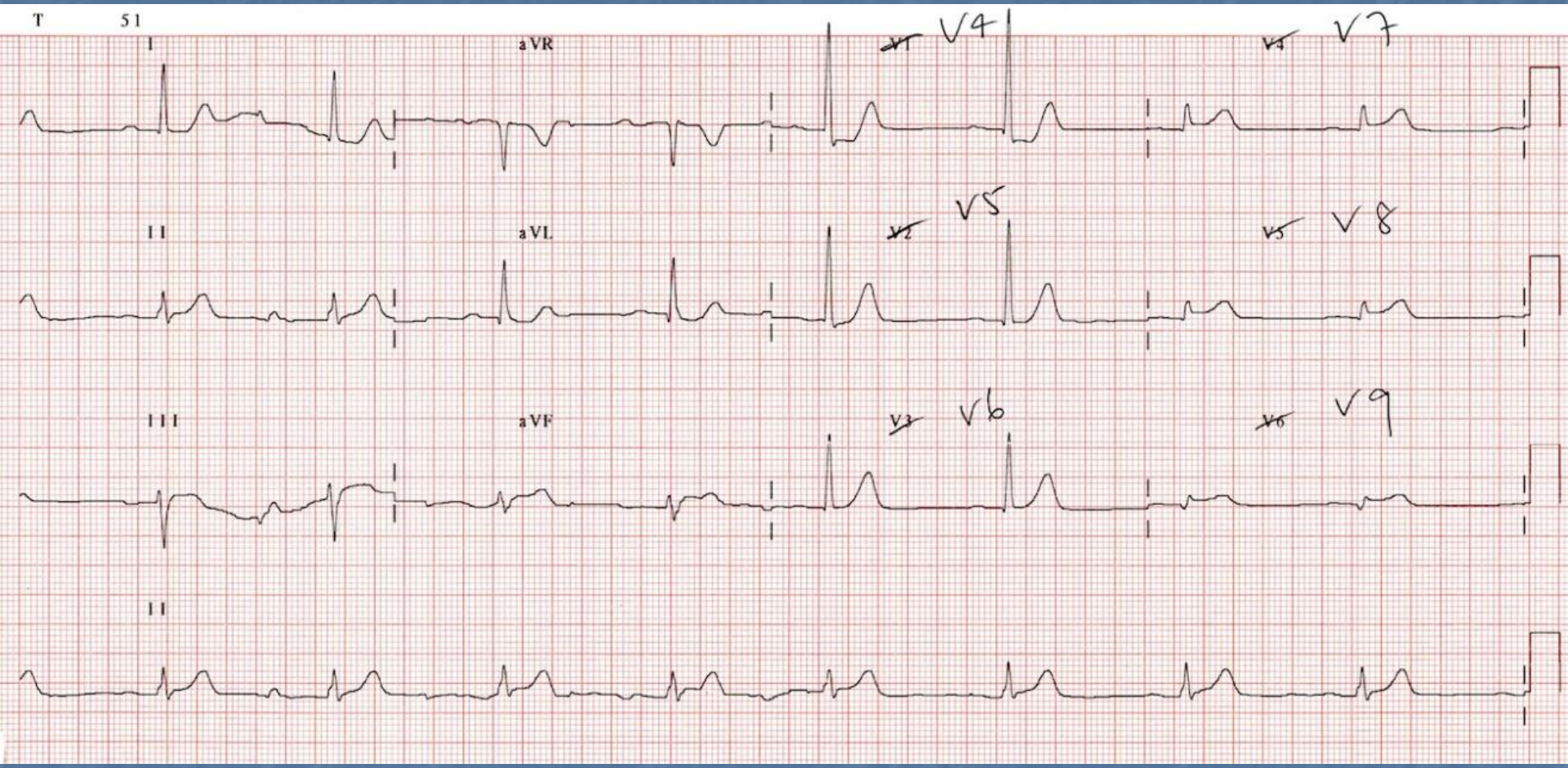

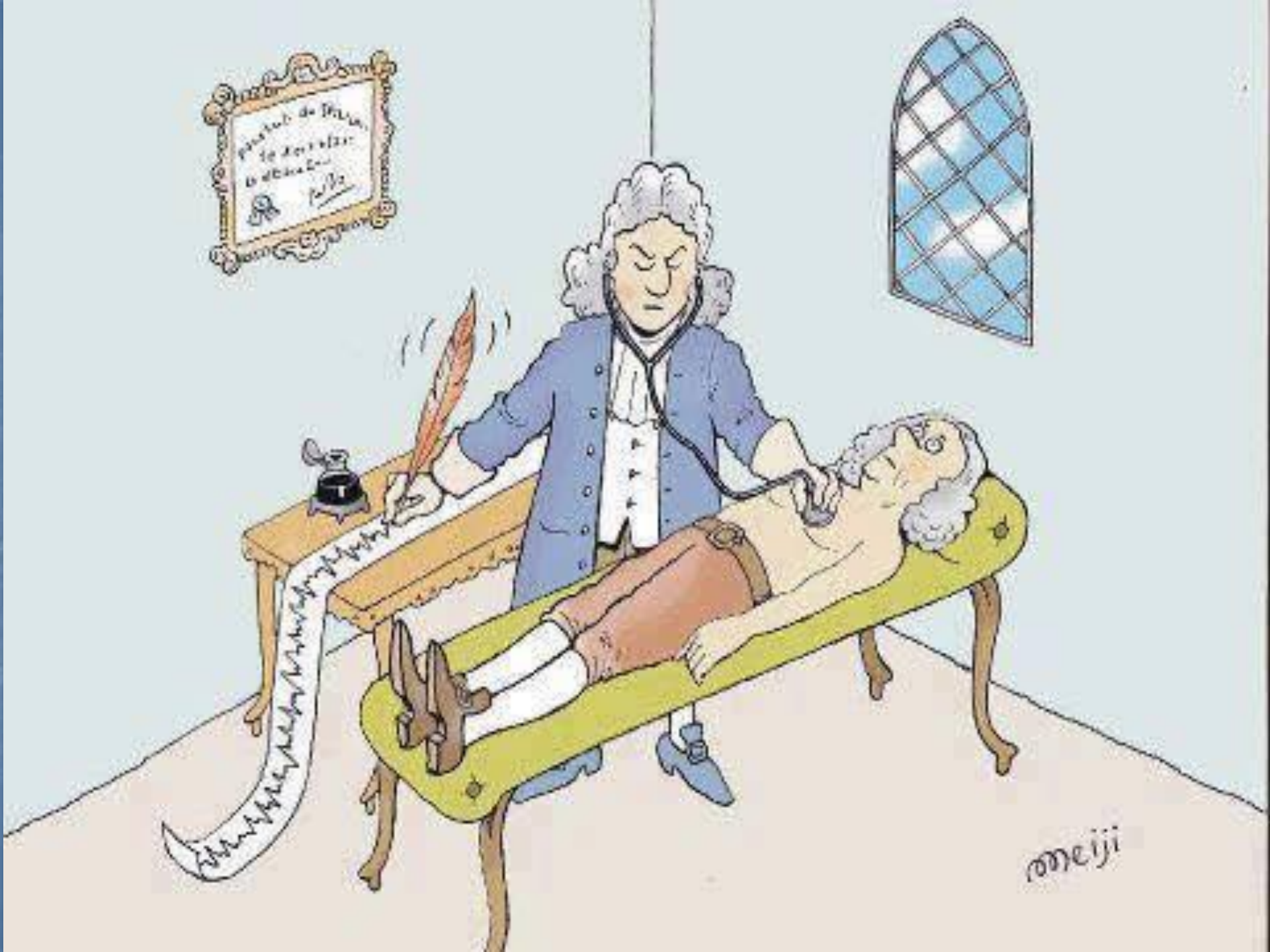
meiji

Sol Dal Bloğu ve STEMI

- LBBB ve ventriküler pace ritminde EKG'ye dayalı infartüs tanısı koymak zordur
- Bazal ST segmentleri ile T dalgaları ters yönde olma [yani diskordans] eğilimindedir ("uygun diskordans") ve bu da akut miyokard infarktüsünü maskeleyebilir ya da taklit edebilir
- Yeni gelişen sol dal bloğu *her zaman patolojiktir* ve miyokard infarktüsünün bir bulgusu olabilir

Sol Dal Bloğu ve STEMI

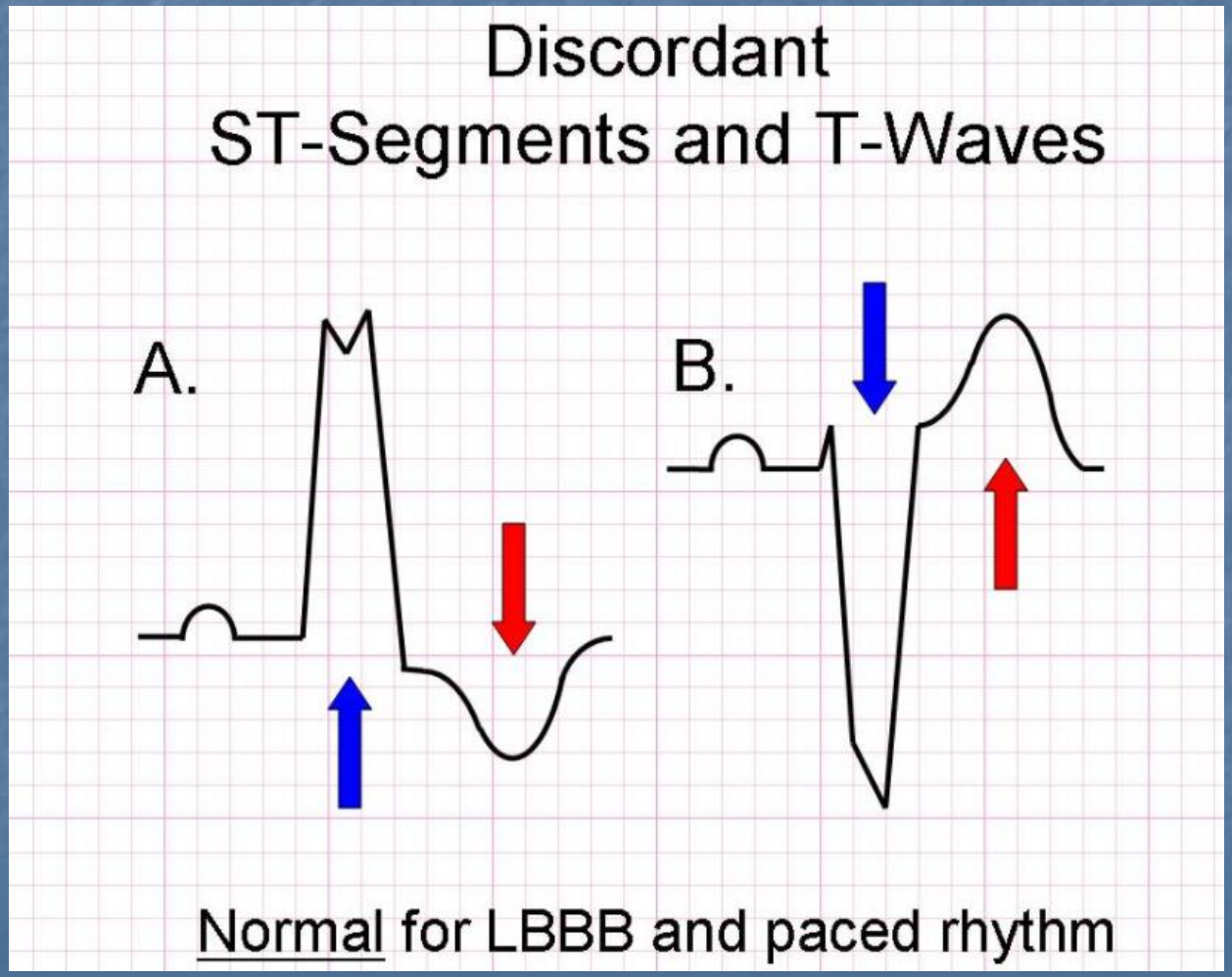

Sol Dal Bloğu ve STEMI

Sgarbossa Kriterleri

- Pozitif QRS kompleksi olan derivasyonlarda > 1 mm konkordan (aynı yönlü) ST elevasyonu (5 puan)
- V1-3'te > 1 mm konkordan ST çökmesi (3 puan)
- Negatif QRS kompleksi olan derivasyonlarda > 5 mm aşırı diskordan ST elevasyonu (2 puan)
- Toplamda ≥ 3 puan miyokard infarktüsü tanısı koymak için %90 özgüllüğe sahiptir

Sol Dal Bloğu ve STEMI

Sgarbossa Kriterleri

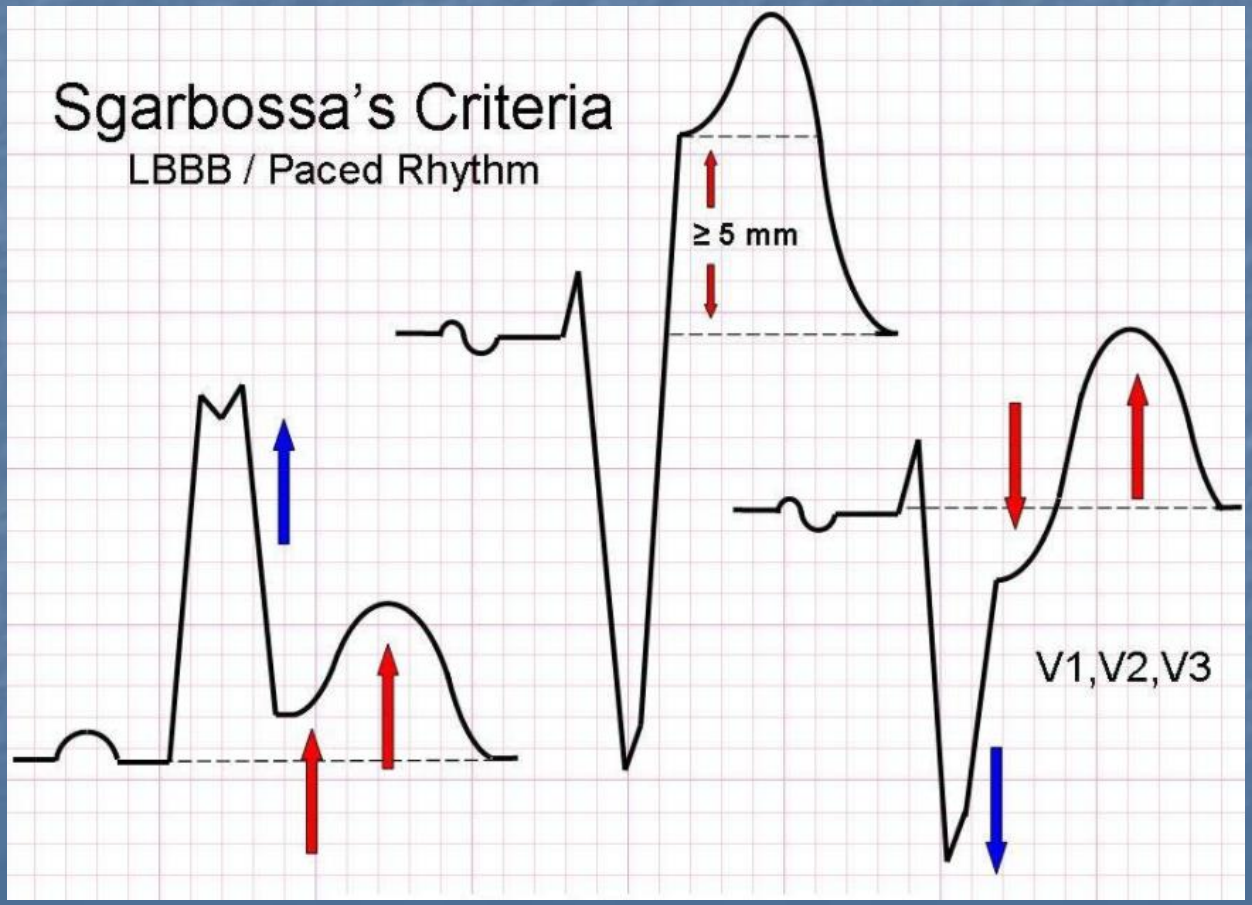

Sol Dal Bloğu ve STEMI

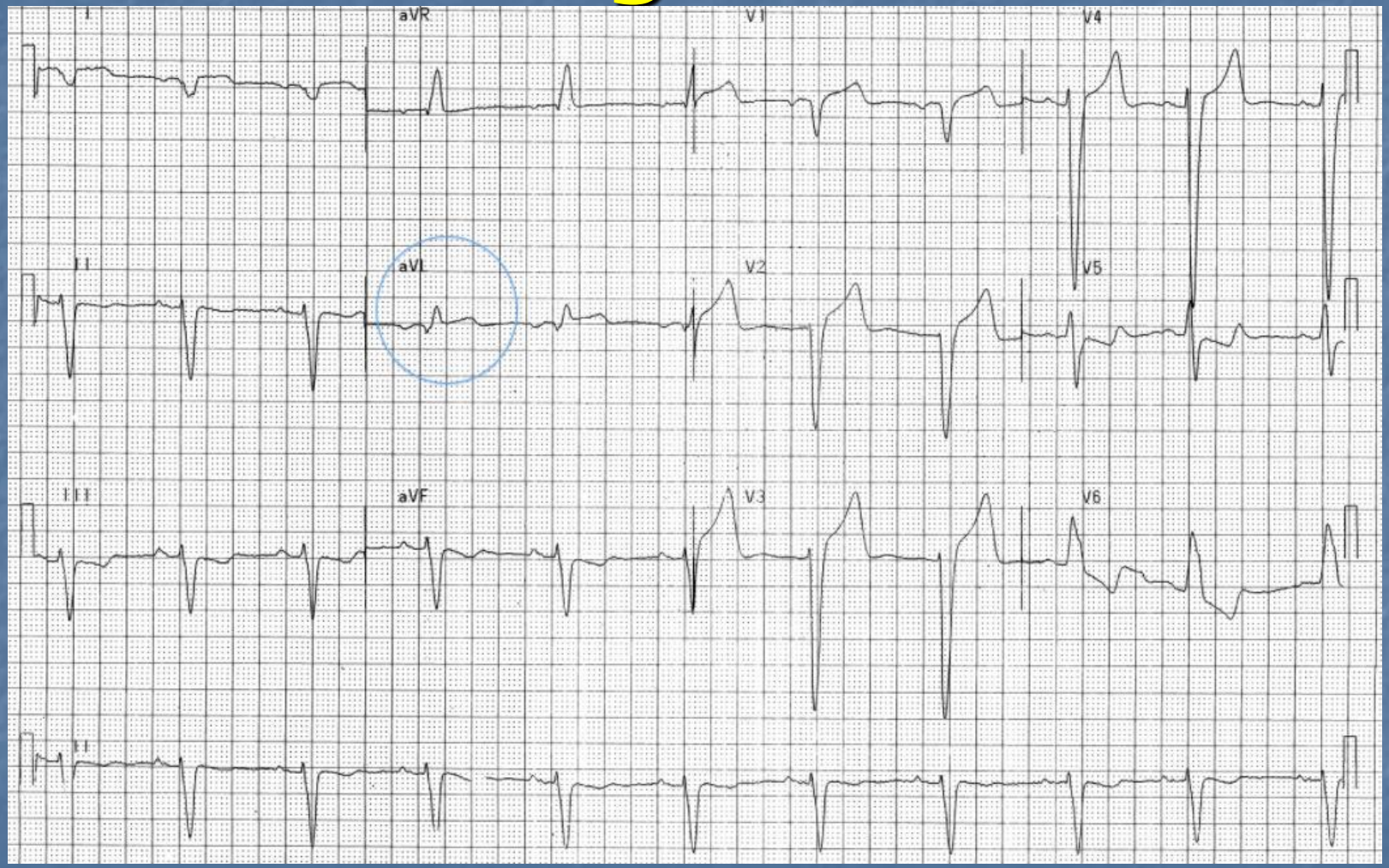

aVL'de 1 mm konkordan ST elevasyonu mevcuttur (= 5 puan)

Sol Dal Bloğu ve STEMI

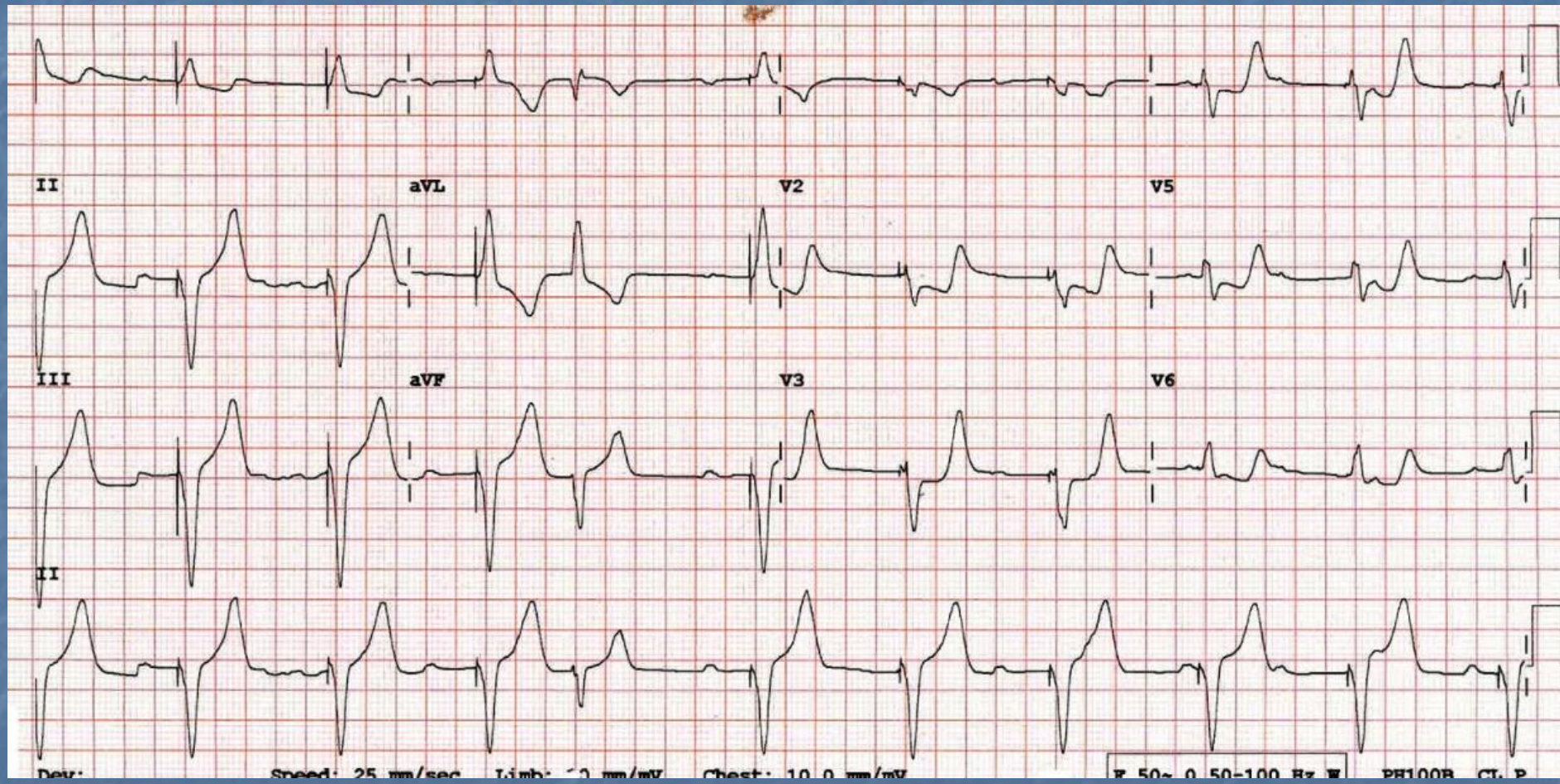

V2-5'de > 1 mm konkordan ST çökmesi mevcuttur (= 3 puan)

Anterior STEMI

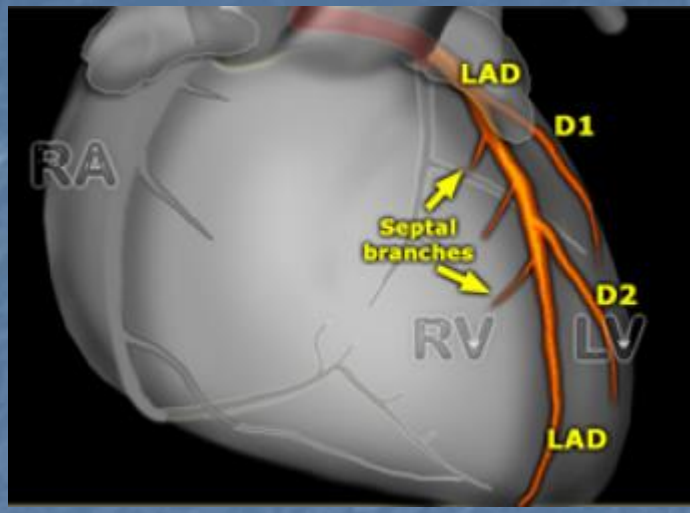

S1 proksimalinde tıkanıklık

Bazal septumu içerdiğinin belirtileri:

- aVR'de ST elevasyonu
- V1'de > 2.5 mm ST elevasyonu
- Komplet sağ dal bloğu
- V5'te ST çökmesi

Anterior STEMI

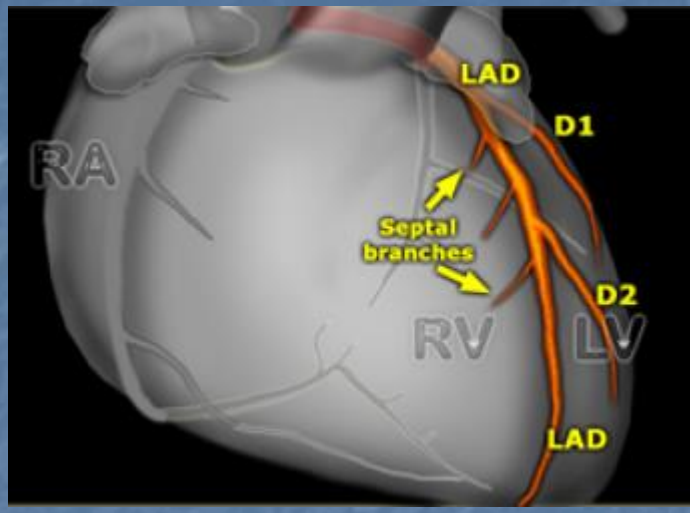

D1 proksimalinde tıkanıklık

Yüksek laterali içerdiğinin belirtileri:

- aVL'de ST elevasyonu / Q dalga formasyonu
- II, III veya aVF'de ≥ 1mm ST çökmesi (aVL'deki ST elevasyonuna resiprok olarak)

Enfarkt Yerleşim Kombinasyonları

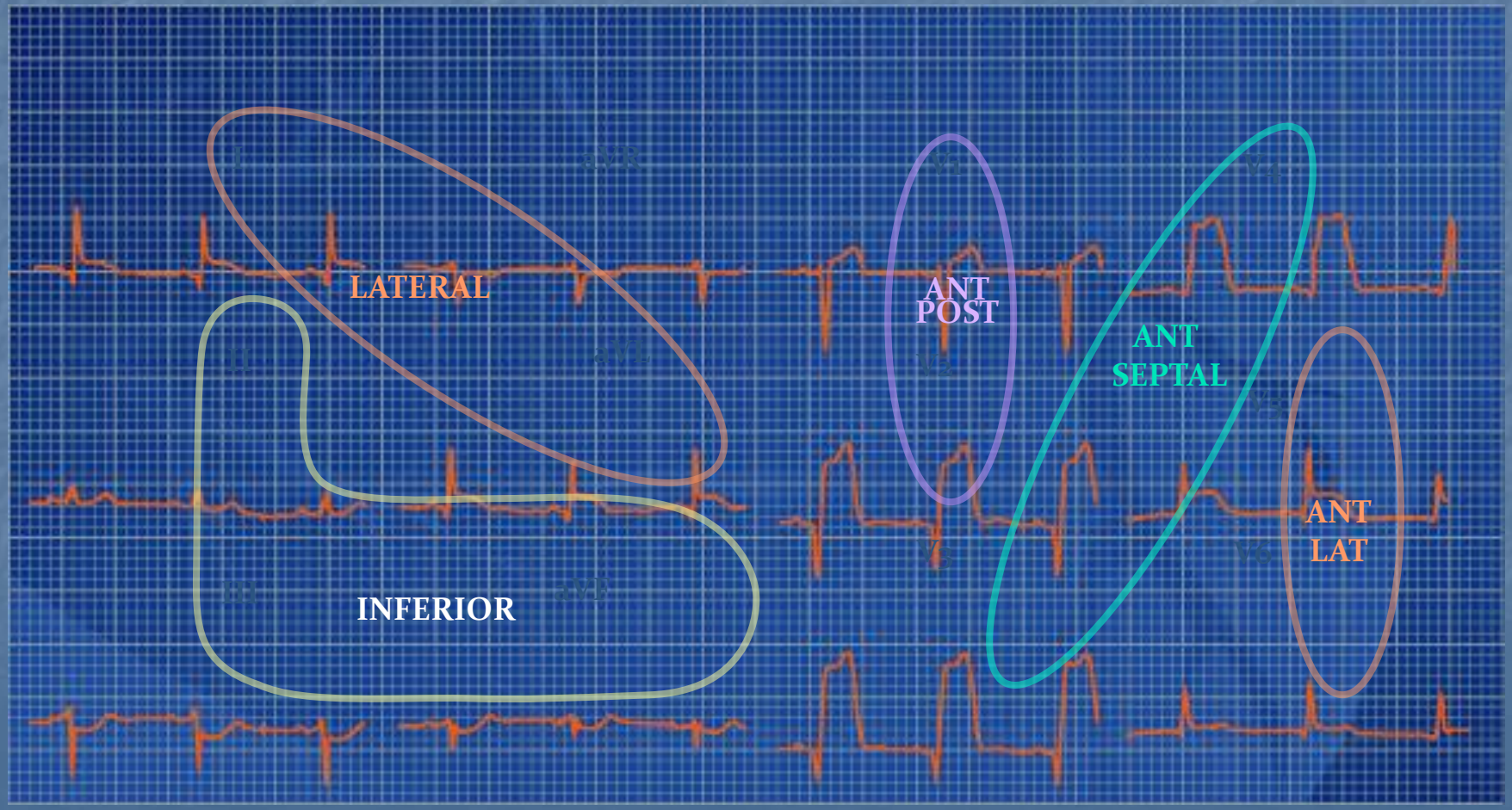

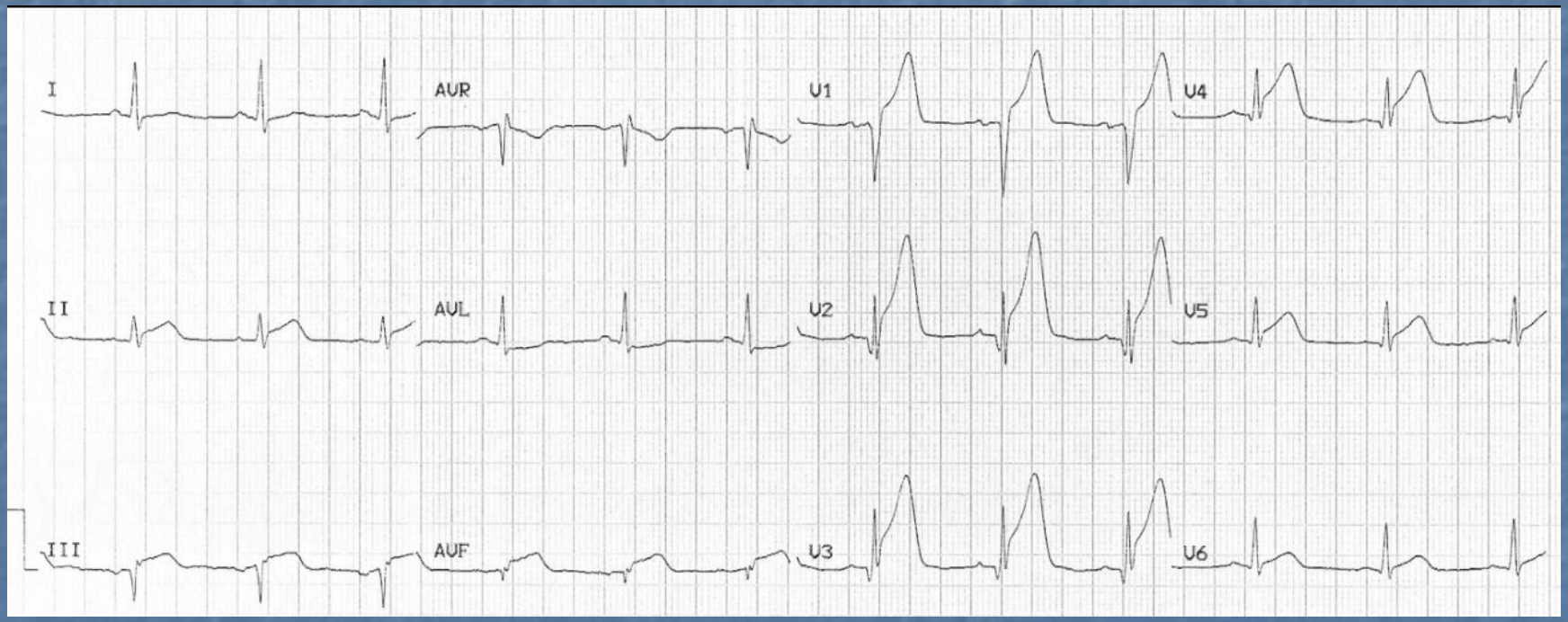
I
AUR
U1
U4
II
AUL
U2
U5
III
AUF
U3
U6

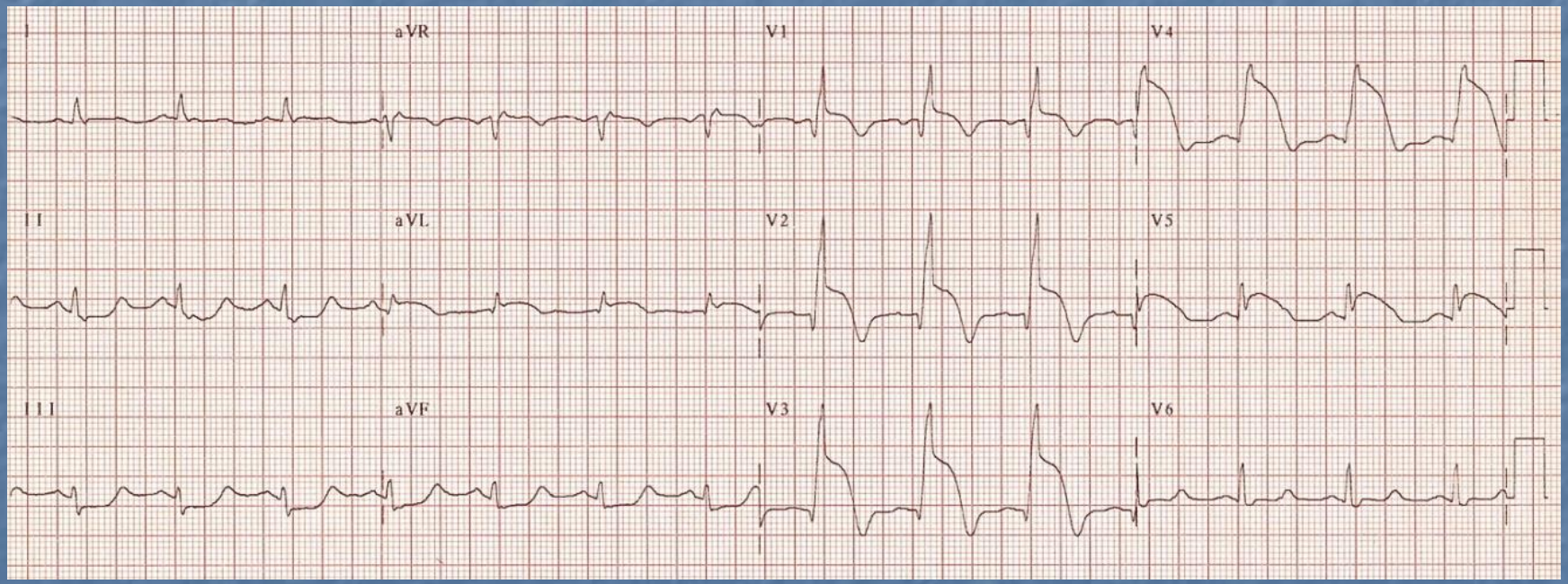
I
aVR
V1
V4
II
aVL
V2
V5
III
aVF
V3
V6

I
aVR
V1
V4
II
aVL
V2
V5
III
aVF
V3
V6
V1

ST Elevasyonlu Anterolateral MI

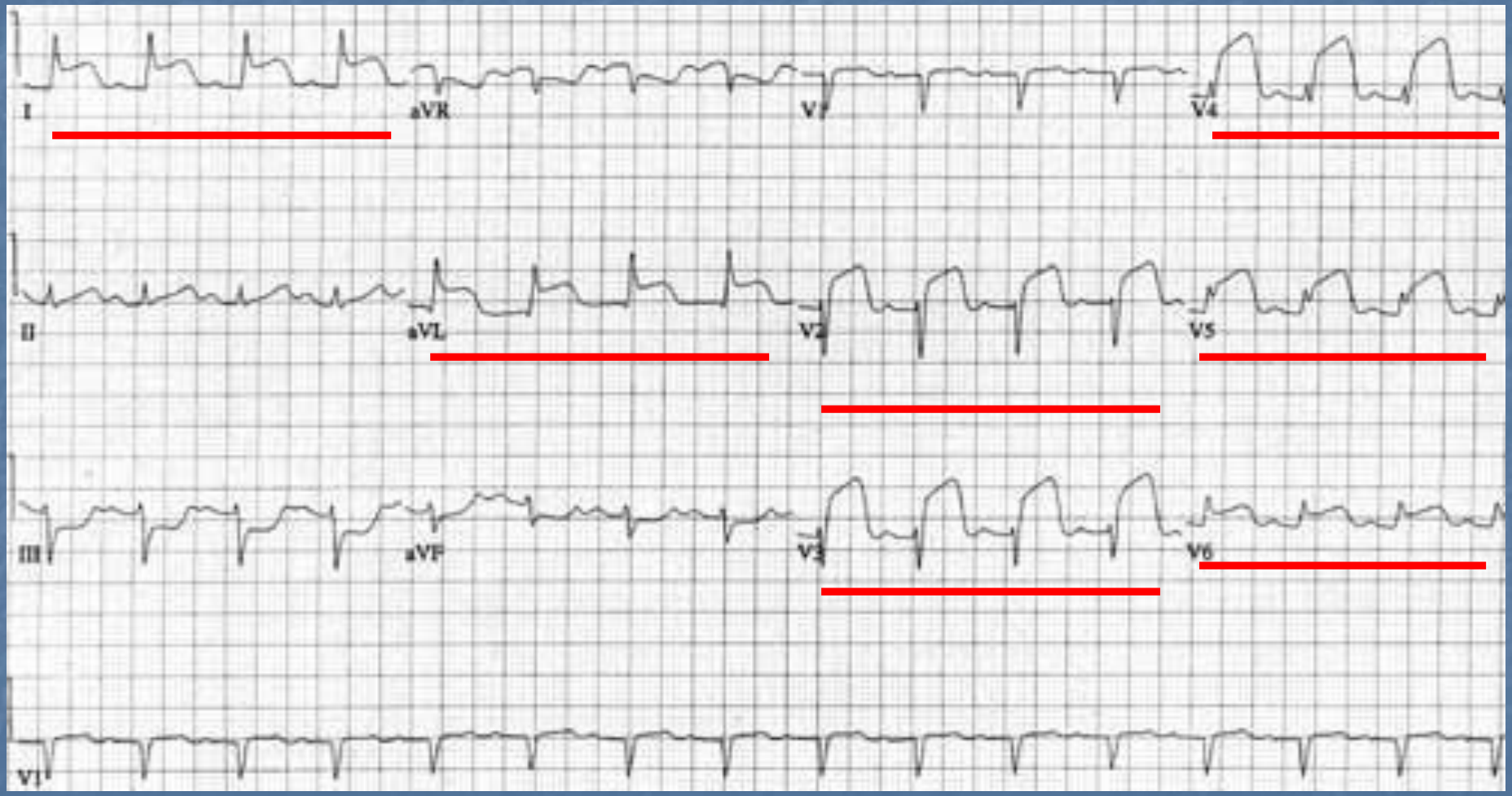

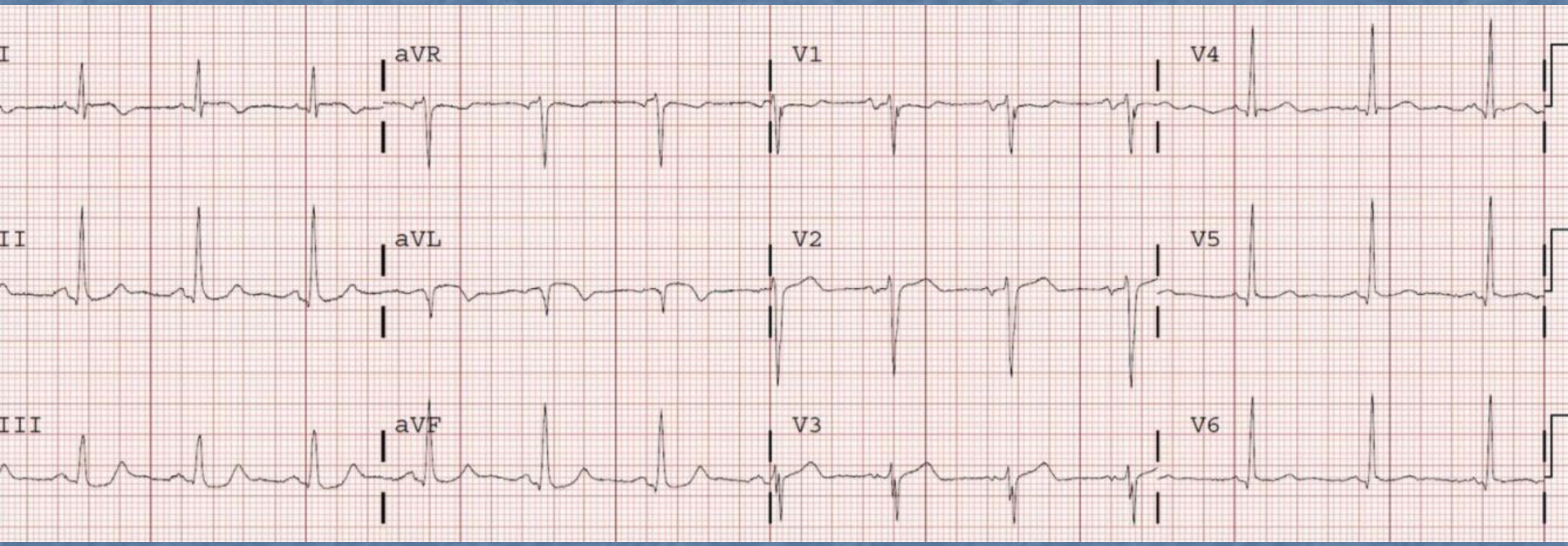
I
aVR
V1
V4
II
aVL
V2
V5
III
aVF
V3
V6

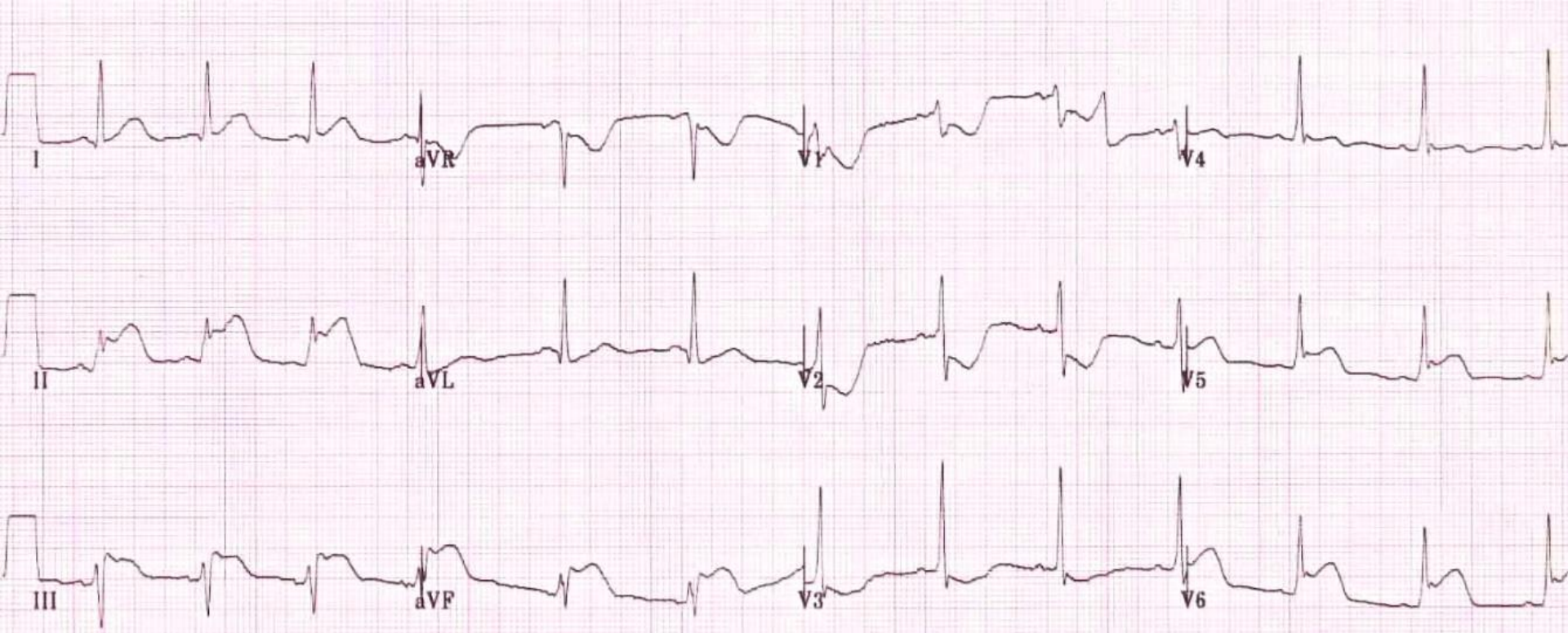
I
aVR
V1
V4
II
aVL
V2
V5
III
aVF
V3
V6

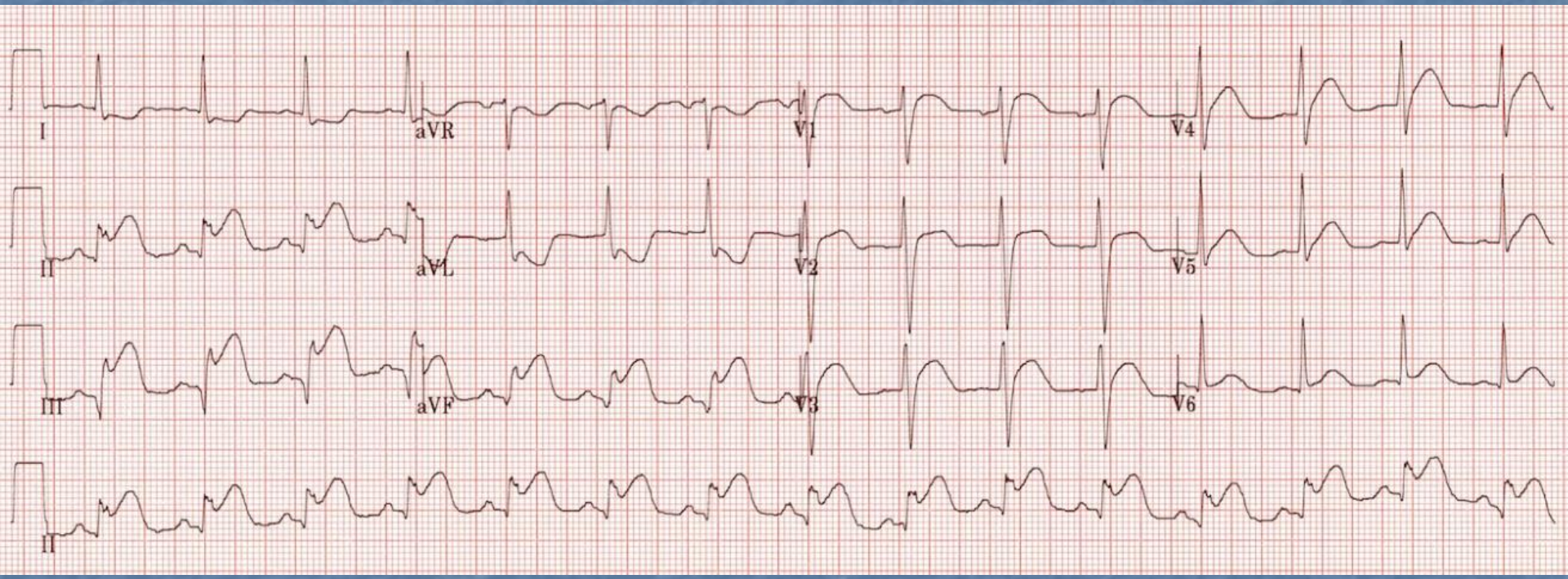
I
aVR
V1
V4
II
aVL
V2
V5
III
aVF
V3
V6
II

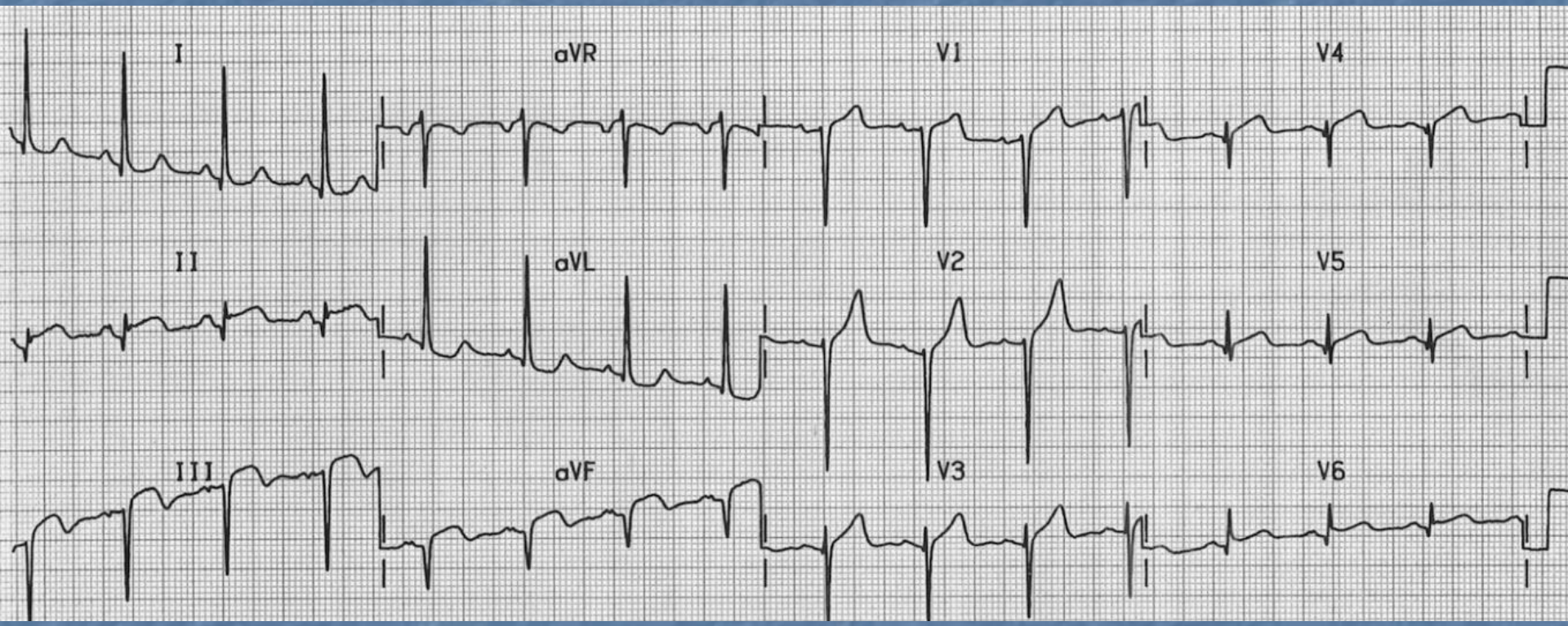
I
aVR
V1
V4
II
aVL
V2
V5
III
aVF
V3
V6

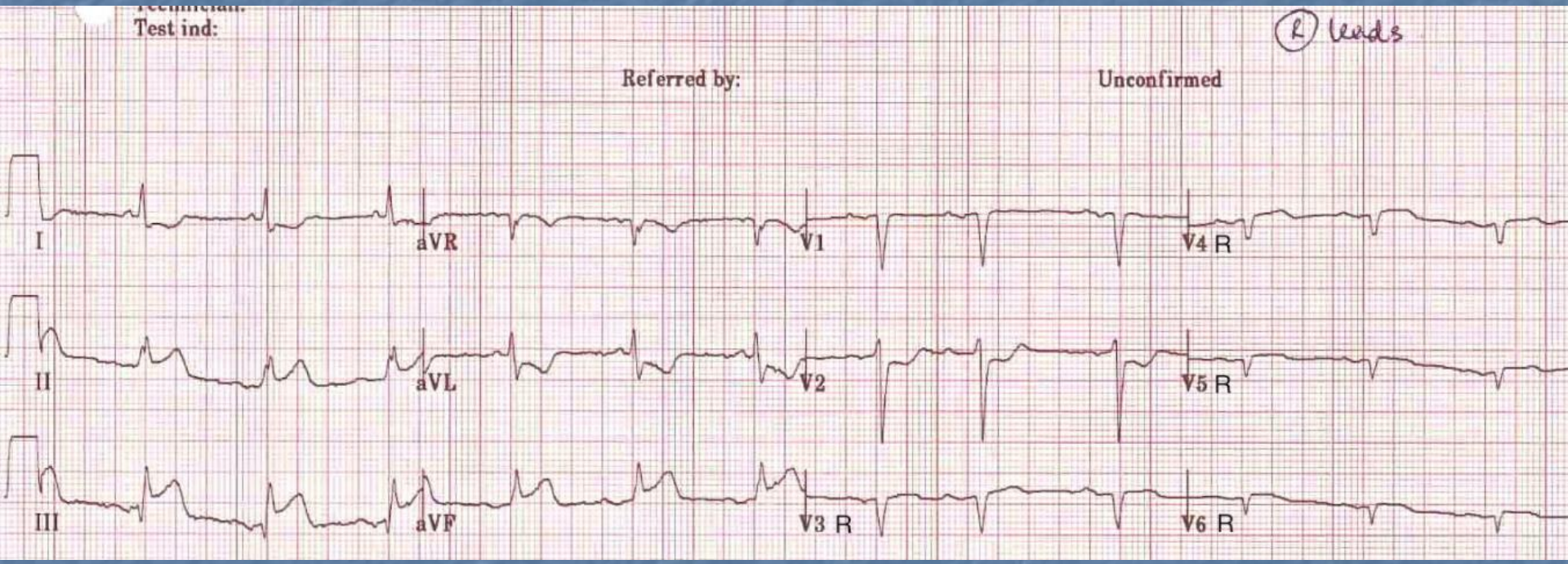
Test ind:
R leads
Referred by:
Unconfirmed
I
aVR
V1
V4 R
II
aVL
V2
V5 R
III
aVF
V3 R
V6 R

Göğüs ağrısı ile gelen hasta
1. EKG

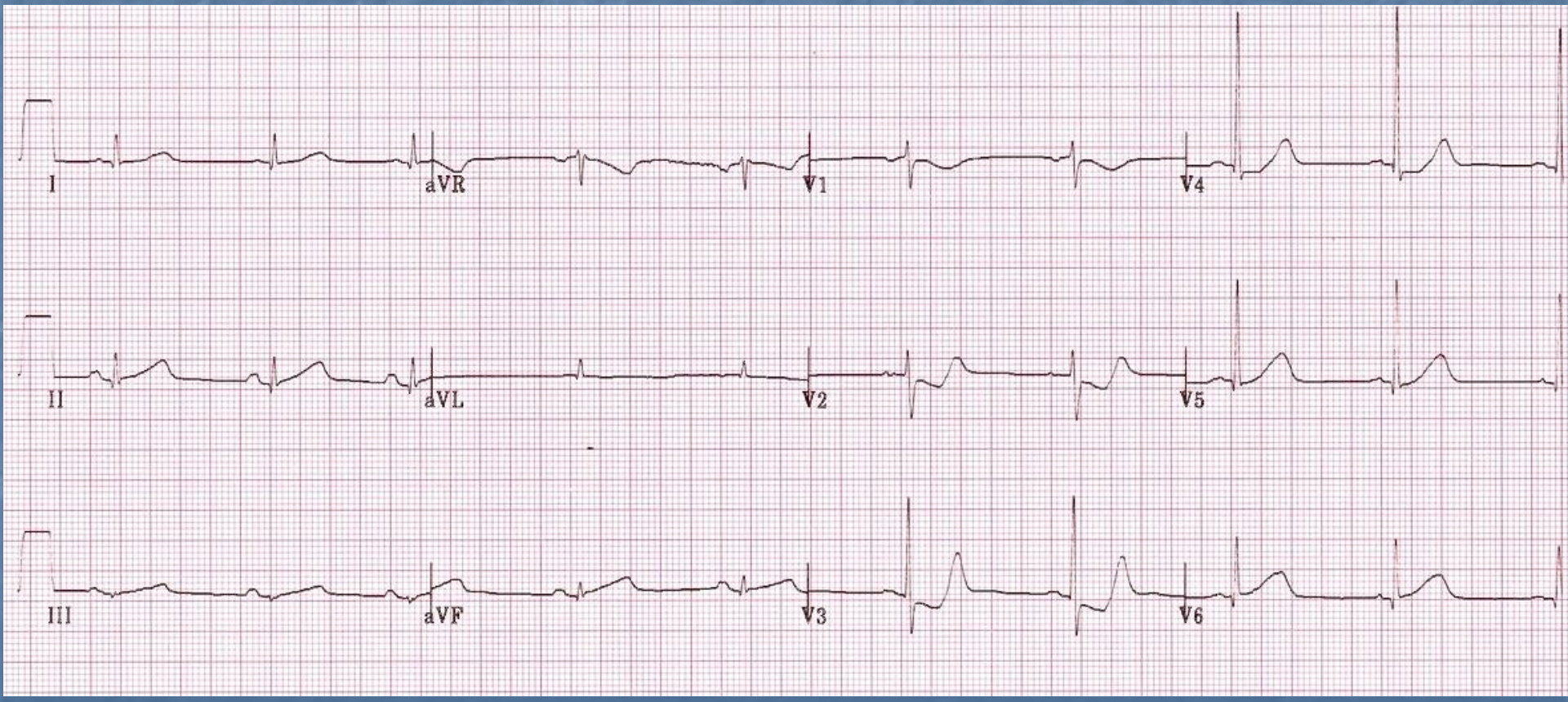

Göğüs ağrısı ile gelen hasta 30 dk sonra 2. EKG

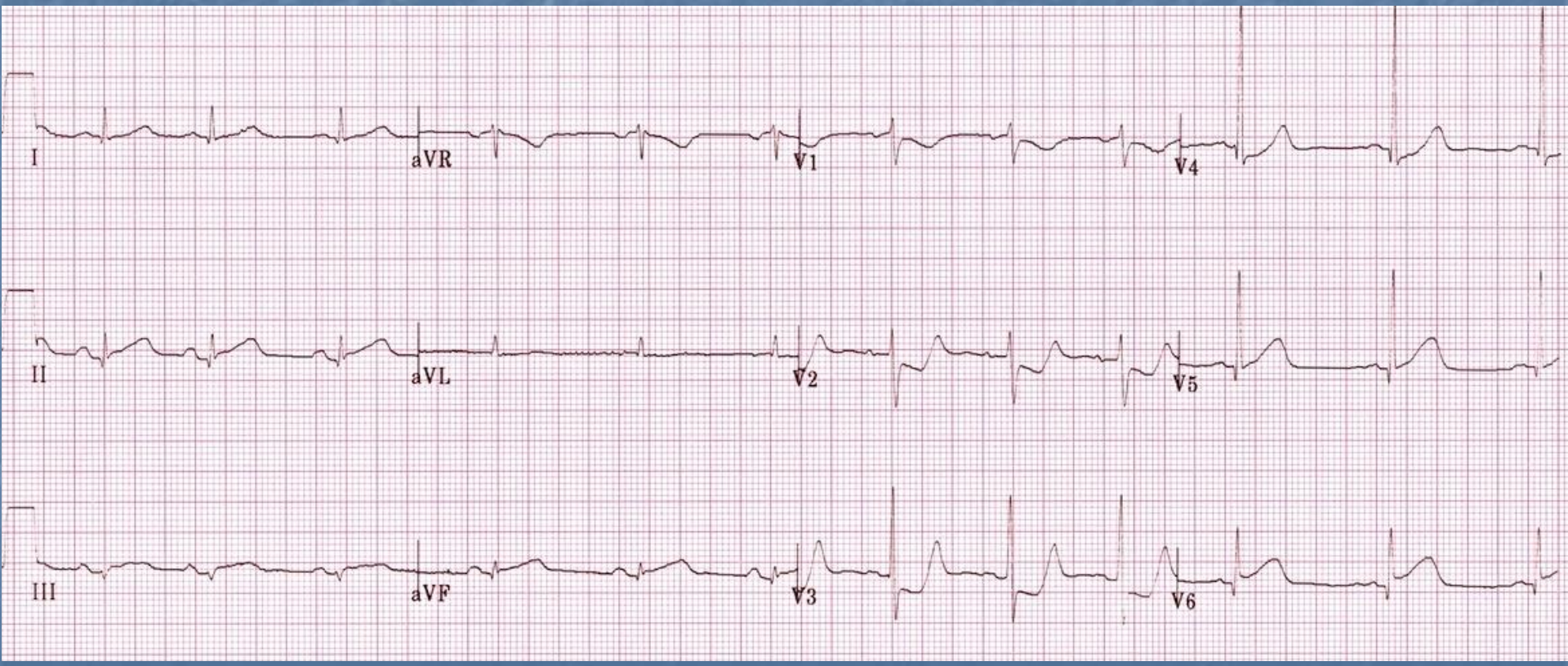

Göğüs ağrısı ile gelen hasta
3. posterior derivasyonlu EKG

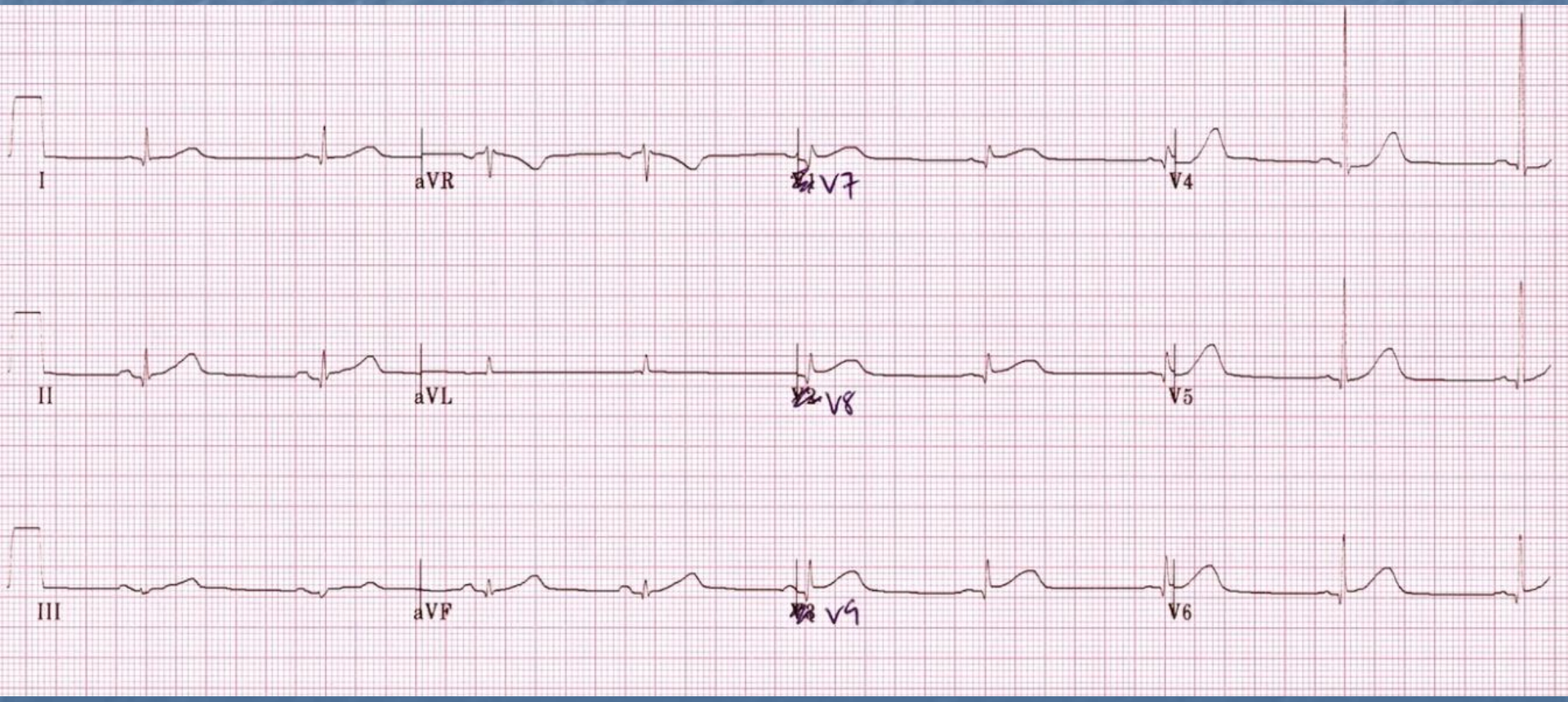

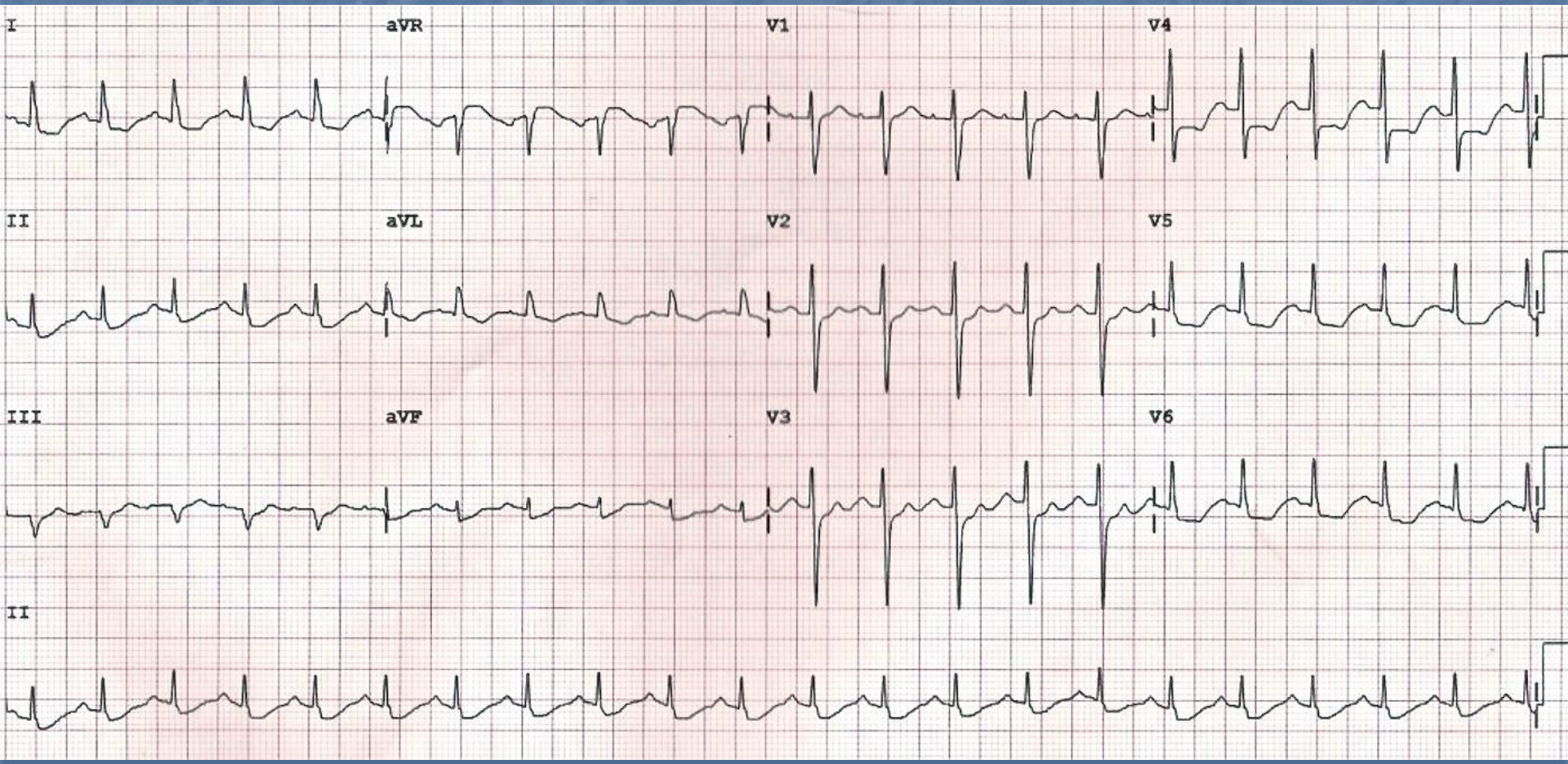
I
aVR
V1
V4
II
aVL
V2
V5
III
aVF
V3
V6
II

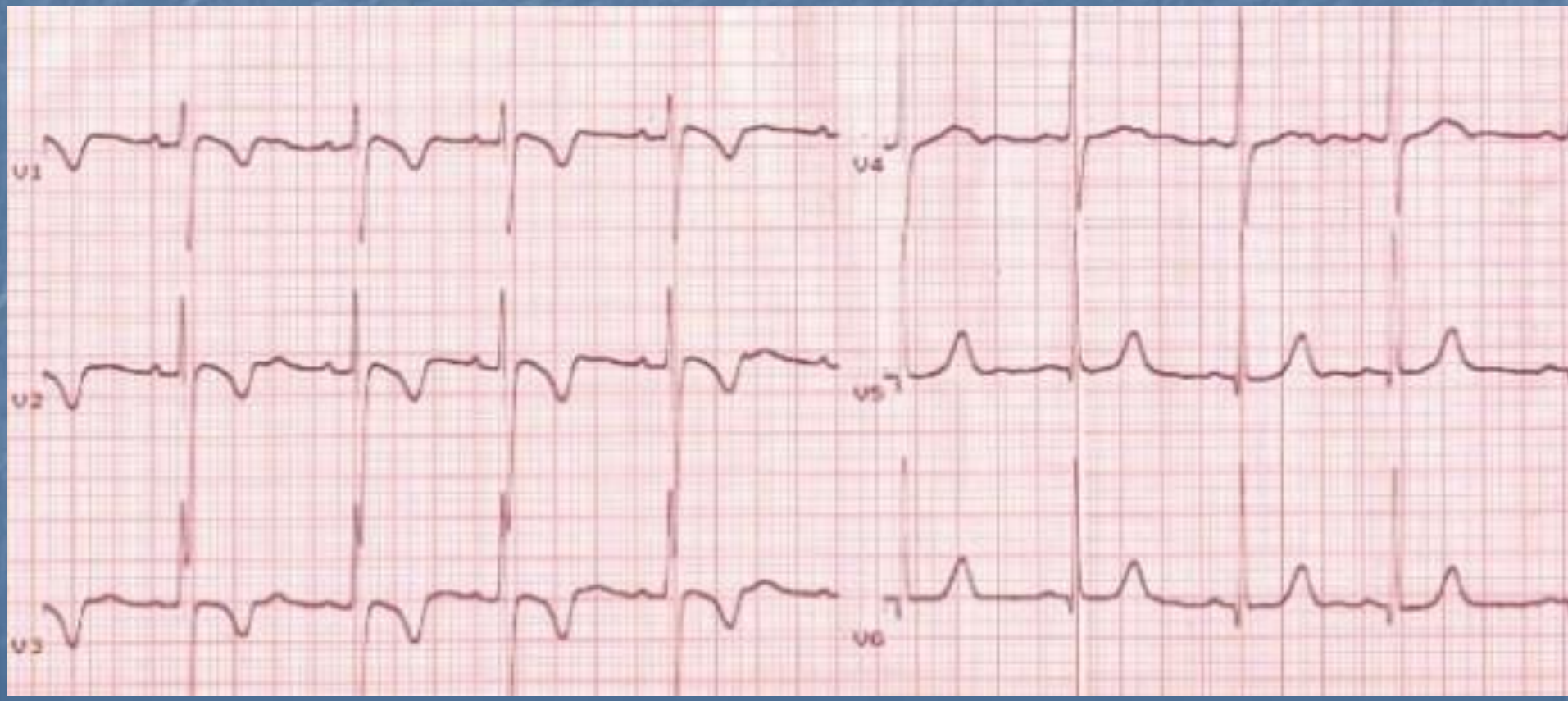
V1
V2
V3
V4
V5
V6

Teşekkürler