# Hava Yolu ve Solunum Sistemi İnvaziv Girişimler

Doç Dr Evvah Karakılıç MD, PhD
Ankara Numune E&A Hastanesi
Acil Tıp Kliniği

# Zor entübasyon

- Birçok başarısız entübasyon denemesi olarak tanımlanabilir. (ASA)
  - üç ya da daha fazla denemeye rağmen başarılı olunamaması
  - Bu deneme süresinin on dakikadan uzun sürmesi
- Bu durumda alternatif entübasyon yöntemleri

# LMA

- İlk olarak 1981'de londrada Dr. Archie Brain geliştirmiştir.
- İki kısımdan oluşur
  - Maske
  - Tüp

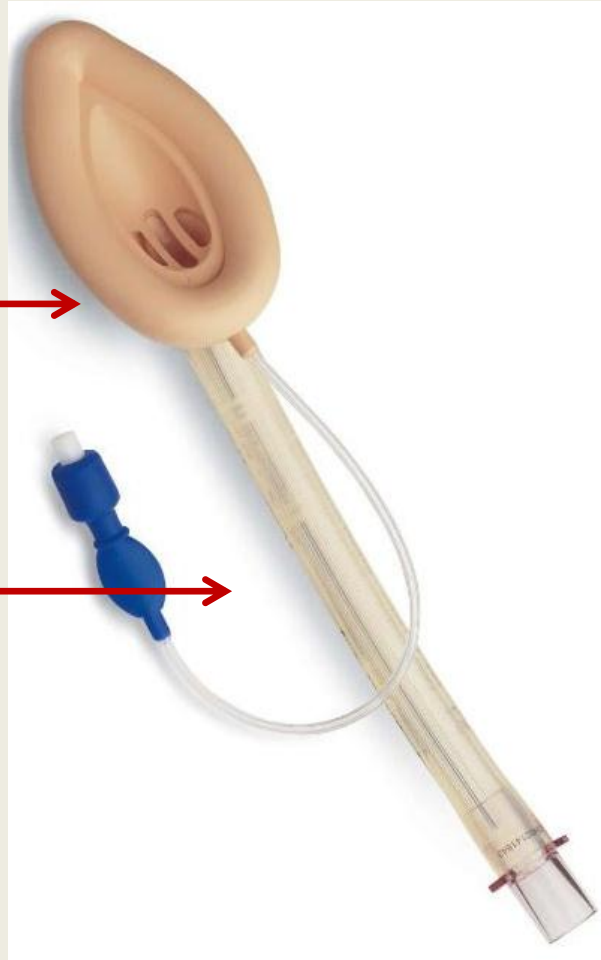

- LMA zor havayolu yönetiminde etkili olduğu kanıtlanmıştır.

# LMA

- LMA diğer özefagial tüplere benzer ancak geniş bir yerleşim tabanı olması nedeni ile bronşa ya da özefagusa geçemez.
- Entübasyon işlemi esnasında ETT yerleştirilmesi başarısız olduğunda ya da sevikal patolojilerde alternatif bir yol olarak kullanılacak etkili bir yöntemdir.

# LMA

- LMA yerleştirilip cuff şişirildiğinde özefagus ve Larinks birleşim yerinde oval bir manşon gibi yerleşir.

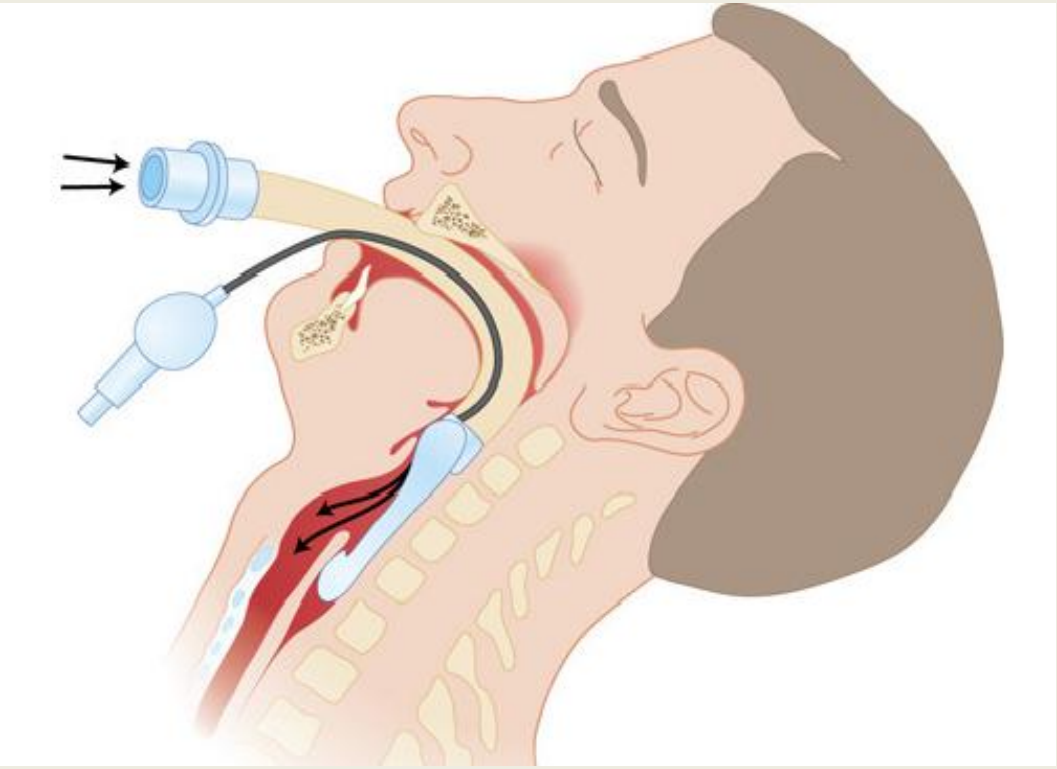

# LMA komplikasyonu

- % 3 oranda havayolunu tıkayabilir
- Gastrik içeriğin aspire edilmesinde yetersiz kalınabilir
- Krikoid bası uygulanması LMA yerleşinini engeller
- Yüksek inspirasyon basınçlı ventilasyona gerek duyulan durumlarda (KOAH) tercih edilmez

# Yöntem

- Boyut seçilmesi
  - Size 1: <5kg--------4mL
  - Size 2: 10-20 kg
  - Size 3: 30 kg-------20 mL
  - Size 4: yetişkin
  - Size 5: yetişkin----40mL
- Cuff kontrolü
- Kayganlaştırıcı kullanımı
  - yeterli ve suda çözünen
- Başa pozisyon verme

- LMA kalem gibi tutulur
- Üst dişlere yakın bir şekilde ağızda ilerletilir
- LMA işaret parmağı yardımı ile farinks arka duvarına doğru tamamı itilir ve cuff şişirilir

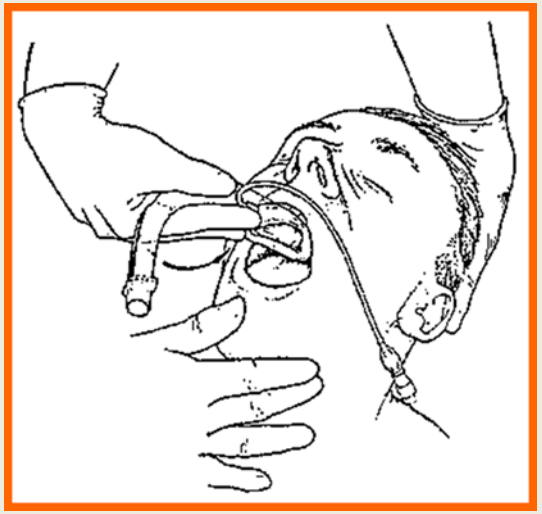

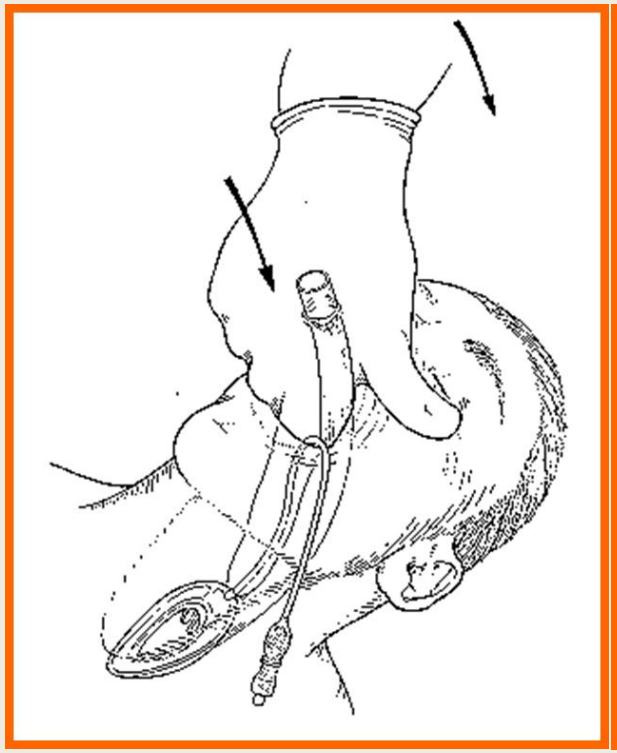

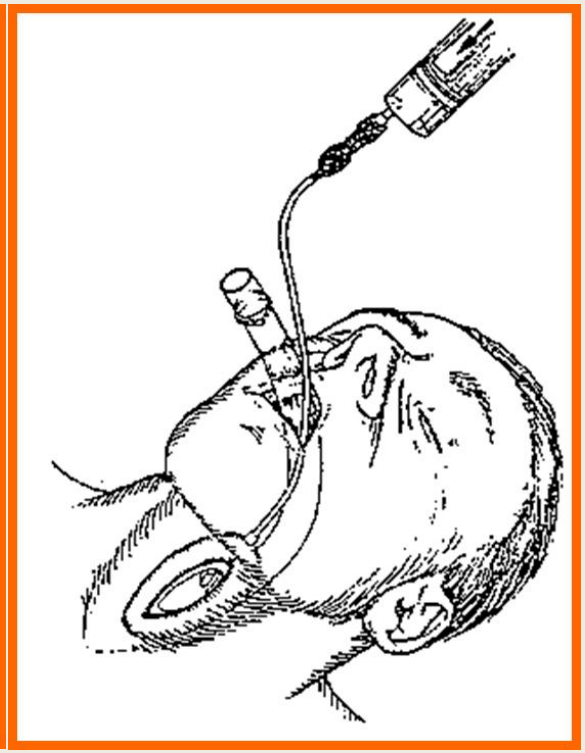

- Karşılaşılan sorunlar

- Cuff katlanması
  - LMA damağa yaklaştırılmaz ise
  - Tamamen cuff boşaltılırsa
  - Yetersiz kayganlaştırıcı kullanılır tıkanıklığa neden olabilir
  - Epi
    - 
    - 

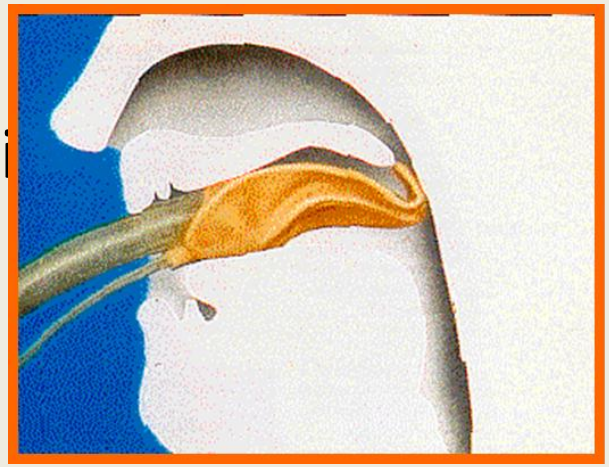



# LMA-Fastrach

- Trakeal entübasyon için kullanılır
- Anatomik bir şekli var
- Distal açıklıkta epiglot elevatörü vardır
- Yine klasik cuff vardır

# Kombi tüp

- Çift lümenli
- Proksimaldeki düşük basınçlı cuff
  - Faringeal alanı kapatır
- Distal cuff
  - Özefagusu kapatır.

Faringeal balon

Distal balon

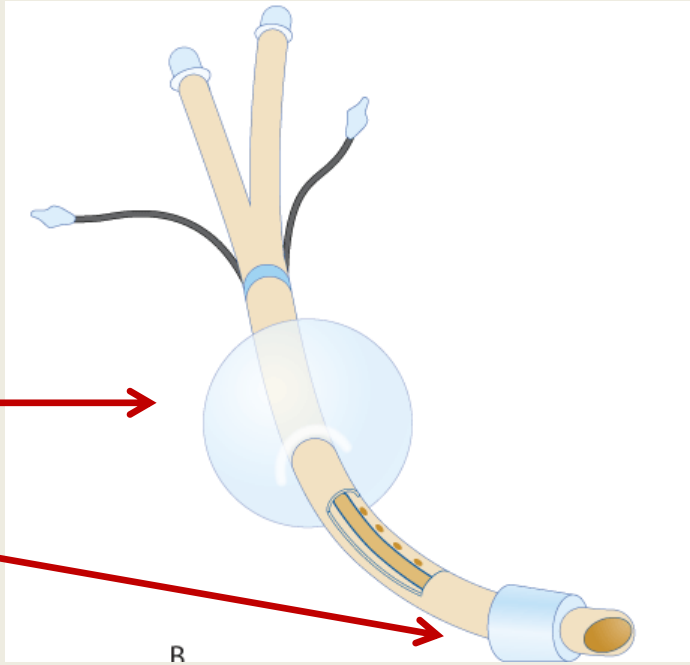

# Kombi tüp

- LMA’daki gibi başa pozisyon verip kayganlaştırıcı sürerek ilerletilir.
- Bir direnç ile karşılaşılırsa geri çekip tekrar denenmelidir.
- Çizgiye kadar ilerletilmelidir.

# Kombi tüp

- Distal balon ETT benzer. İlerletildiğinde ya özefagusa ya da trakeaya ilerler
- Birinci (mavi) cuff 100 mL, ikinci cuff 15 mL şişirilir
- 1. tüp ile ventilasyona başlanır, eğer akciğer sesleri iyi ise devam edilir.
- Eğer dinlemekle akciğer sesleri yok ve gastrik ses alınıyorsa 2. tüpten ventilasyona geçilir.

# Kombi tüp

- Özegus yerleşimi:
  - Distal balon özefagusu tıkar
  - Farengeal deliklerden hasta ventile olur
  - Mide içeriği kolaylıkla direne edilebilir
- Trakea yerleşimi
  - Endotrakeal tüp gibi olur.
  - Mide içeriği deliklerden direne olabilir

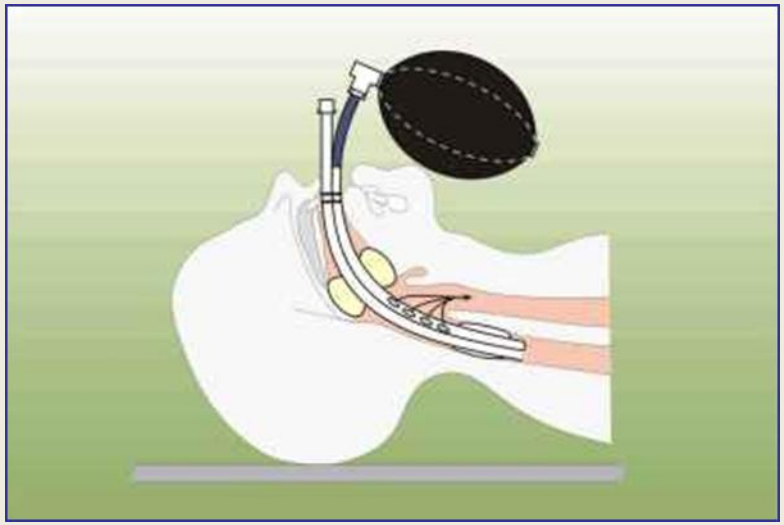

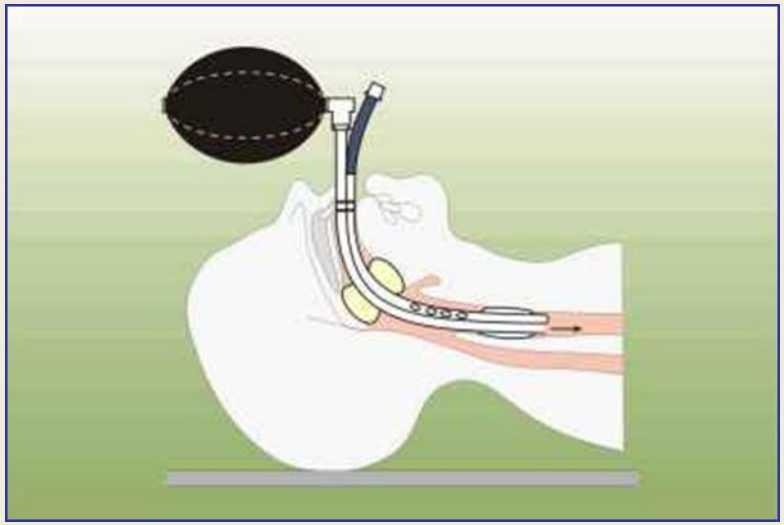

# Cerrahi havayolu girişimleri

# Cerrahi havayolu girişimleri

- Acil serviste % 3 hastada zor havayolu ile karşılaşılmakta
- Bir çok yeni teknikler olmasına rağmen
  - LMA
  - İLMA
  - yeni hızlı seri entübasyon teknikleri olsa da yine de hastalara (% 0,6'sına) cerrahi hava yolu gerekebilir

# Cerrahi havayolu girişimleri

- Krikotirotomi (Koniotomi):
- İğne krikotirotomi (Jet oksijenasyon)

# Cerrahi havayolu endikasyonları

- 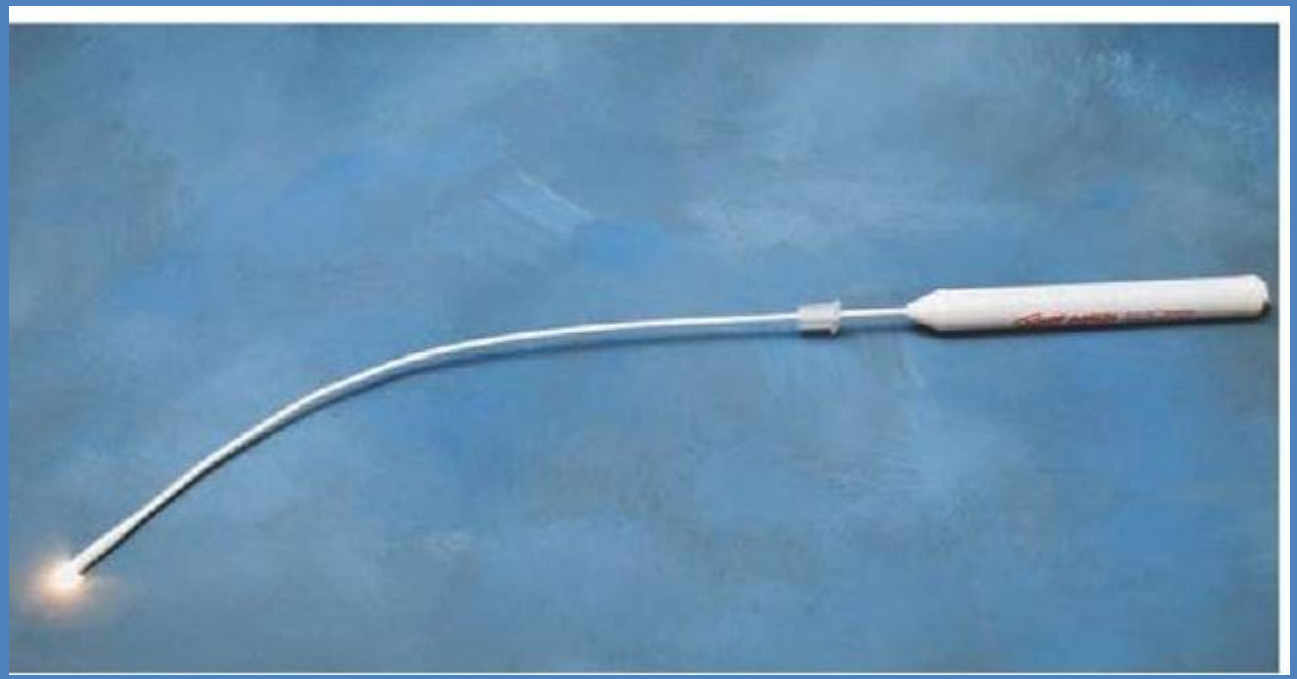

# Yetişkinde krikotirotomi endikasyonu

- Bu yöntemlerle havayolu güvenli hale gelemiyorsa
- Ya da
- Boyun travması gibi durumlarda orotrakeal veya nazotrakeal entübasyon yapılamıyorsa
- **krikotirotomi endikasyonu vardır.**

# Çocuklarda krikotirotomi endikasyonaları

- 12 yaşından küçük çocuklarda krikoid kıkırdağın yumuşak, mobil ve esnek olması nedeni ile krikotomi zorlaşır
- Bu yaş grubunda iğne ile krikotomi yapılıp jet ventilasyon ile geçici havayolu güvenliği sağlanabilir.

# Rölatif kontrendikasyonları

- Krikoid membran altında bir tıkanıklık varsa
- SHORT neck
  - Surgery (hikayede boyun cerrahisi varlığı)
  - Hematom
  - Obesity
  - Radiation (radyoterapi)
  - Trauma: boyunda anatomik noktaları gizleyecek travma ya da yanık varlığı)
- İnsizyon yerinde tümör, abse ya da enfeksiyon varsa

# Yöntem

- Malzemeler
  - Kişisel koruyucu ekipmanlar
  - 10 ya da 11 numara bistüri
  - 6 mm endotrakeal ya da trakeostomi tüpü
  - Tüp tespiti için malzeme
  - Ambu ve oksijen kaynağı

# Krikotiroid membran lokalize edilir

Tintinalli's Emergency Medicine. 2010

# Anatomik olarak hedef nokta

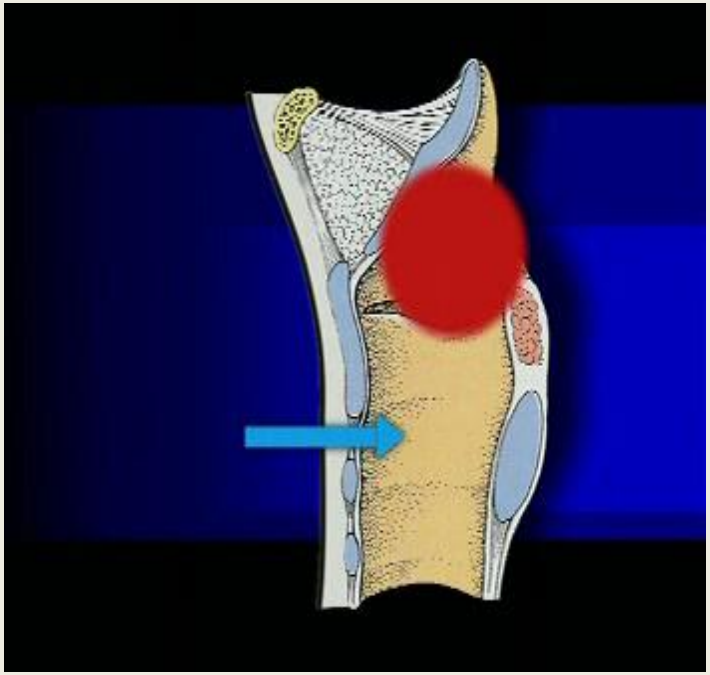

# Vertikal bir insizyon yapılır

Tintinalli's Emergency Medicine. 2010

# Horizontal bir insizyon ile krikotiroid membran perfore edilir.

Tintinalli's Emergency Medicine. 2010

# Klemp ile genişletme yapılır

Tintinalli's Emergency Medicine. 2010

# Trakeostomi tüpü yerleştirilir

Tintinalli's Emergency Medicine. 2010

# Krikotirotomi komplikasyonları

- Kanama:
  - Az miktarda venöz kanamalar (kendiliğinden durur)
  - Vertikal kesi nedeni ile arteriyel kanma insidansı düşüktür. Olsa da bası ile durur nadiren cerrahi gerektirir.
- Tüpün malpozisyonu
  - Nadiren mediastene ilerler. Ventile edilemez.
- Nadiren trakea, özefagus ve laringeal sinirde kesi görülebilir.
- Pnömotoraks

- Eğer trakeostomi 2-3 günden fazla kalacaksa krikotirotomi trakeostomiye çevrilmelidir.

# Hazır koniotomi setleri

- Piyasada bulunan hazır koniotomi setleri basit ve hızlı krikotirotomi açılmasına imkan sağlar.

# İğne krikotirotomi

- Krikotiroid membrana IV damar yolu açmak için kullandığımız iğneler ile girilerek işlem gerçekleştirilir.
- Bu işlem cerrahi krikotirotomiye göre daha kolay olmasına rağmen yeterli ventilasyon sağlayamadığı için kullanımı kısıtlıdır
- Geçeci bir süre ventilasyon sağlar.

# İğne krikotirotomi

- Anatomik hedef nokta krikotiroid membrandır

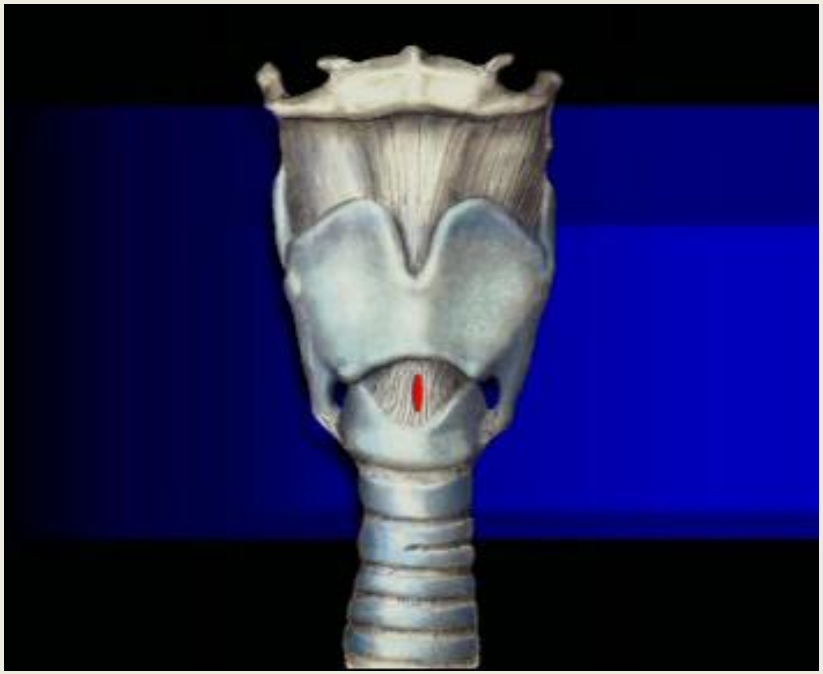

# Gerekli malzemeler

- Koruyucu ekipmanlar
- 14 ya da 12 numara branül
- 2 ya da 3 mL enjektör
- Endotrakeal tüp
- Güçlü oksijen kaynağı

# Teknik

- 2-3 mL’lik enjektör ucuna 14-12 G iğne takılır.
- Krikotiroid membran lokalize edilir.
- Dik bir açı ile cilt geçildikten sonra negatif basınçla ileriye doğru ilerlenir.

# Teknik

# Aniden hava gelince 45 derecelik bir açı ile kaudal yönde ilerlenir

# 6 mm endotrakeal tüp 2 mL enjektör içine yerleştirilir.

# Ya da enjektör doğrudan iğneye takılıp 6 mm’lik endotrakeal tüp adaptöru enjektöre takılabilir.

Dikkatle ventile edilmelidir. Ufak bir hareketle yerinden çıkabilir.

# İğne krikotirotomi

- % 100 oksijen kaynağına bağlı balon ile ventile edilir.
- Komplikasyonları nadirdir.
  - Kanama
  - Özefagus perforasyonu
  - Masif subkutan amfizem
- Kateter amacına uygun sürede kalmalıdır. Uygun hava yolu sağlandıktan sonra çıkarılmalıdır.

# Kapnometre

- Expiryum esnasındaki $CO_2$ düzeyini ölçer
- Entübe edilen hastada trakeal tüp ile balon ya da mekanik ventilatör arasına takılan kapnometre ile End-tidal CO2 ölçümü yapılır.
- Dalga ya da sayı şeklinde ekrana yansıtılır

# Kapnometre kullanımı

- Dokular canlı ise $CO_2$ oluşuyordur.
- Kapnometre,
  - trakeal entübasyonun doğrulanması
  - CPR etkinliğinin izlenmesini sağlar.
- Normal ETCO2 değeri 30–43 mm Hg’dır.

TEŞEKKÜRLER