Acil Serviste Travmalı Hastaya Güncel Yaklaşım

Yrd. Doç. Dr. Suat Zengin

Travma

- Vücudun; mekanik, kimyasal, termal veya elektriksel enerjiye maruz kalması.
- 1-44 yaş aralığında 1. sırada
- Tüm yaşlarda 3. sırada ölüm nedeni.

Travmada Sistemler

- Baş
- Toraks
- Batın ve pelvis
- Vertebra ve spinal kord
- Kas-iskelet

Çoklu Travma

- En az iki major veya

- Bir major sistem ve iki major ekstremite travması olması

İlk akla gelen

American College of Surgeons: Trauma Programs: ATLS

J Trauma Acute Care Surg 2013;74(5):1363-1366

SPECIAL REPORT

Advanced trauma life support (ATLS®): The ninth edition

The ATLS Subcommittee, American College of Surgeons' Committee on Trauma, and the International ATLS working group, *Chicago, Illinois*

ATLS-Felsefe

- Hastanın durumunun hızlı ve doğru değerlendirilmesi (birincil değerlendirme)
- Hayatı tehdit eden yaralanmaları doğru öncelik sırasına göre saptamak.
- Hayatı en çok tehdit edeni, önce tedavi et.
- Öncelik sıralamasına göre hastanın stabilize ve resüsite edilmesi.

Kimler Kurtarılabilinir ?

- **%50'si** ilk bir kaç dakikada...
  - ciddi damar, spinal hasar, havayolu tıkanıklığı
- **%30'u** ilk bir kaç saatte ***'altın saatte'*** acilde, ameliyatta...
  - şok, hipovolemi, epidural, subdural kanama, karaciğer, dalak yaralanması, pelvis, uzun kemik kırıkları, kalp tamponatı, masif hematoraks.

Travma Resusitasyon

- **BİRİNCİ BAKI -AcBCDE**
  - **A** (Airway) : Havayolu
  - **B** (Breathing) : Solunum
  - **C** (Circulation) : Dolaşım
  - **D** (Disability) : Nörolojik kısa bakı
  - **E** (Exposure) : Elbiseler

Travma hastalarında önce ***havayolu*** gelir...!

Bölüm 12.8: Travmaya Bağlı Kardiyak Arrest (2010 AHA Kılavuzu)

- Travma hastaları için TYD ve İKYD, hava yolu, solunum ve dolaşım desteğine odaklanma açısından primer kardiyak arreste yaklaşımla temelde aynıdır.
- Nabızsız travma hastasında KPR genelde yararsız olarak kabul edilmiştir ve travma bağlamında kardiyak arrestin birkaç düzeltilebilir nedeni ve bunların anında tedavisi hayat kurtarıcı olabilir.
- Bunlar arasında hipoksi, hipovolemi, pnömotoraksa sekonder azalmış kardiyak debi, perikardiyal tamponad ve hipotermi bulunmaktadır.
- Havayolu, oksijenasyon ve solunum yeterli olduğunda, dolaşım değerlendirilmeli ve desteklenmelidir.

A. Havayolu ve Servikal Omurga

Değerlendir, aç ve havayolunu koru; çene itme/çene kaldırma, aspirasyon.

Havayolunu koruyamayacak ya da bilinç düzeyi bozulmuş hastalara orta hat sabitlemeyle endotrakeal entübasyon uygula.

Ciddi kanama veya tıkanıklık, veya laringoskopinin yapılamaması durumunda cerrahi havayolu aç.

B. Solunum

100% oksijenle solut, oksijen satürasyonunu monitörize et.

Solunum seslerini dinle.

Trakea kayması, açık göğüs yaralanması, anormal göğüs duvarı hareketi, boyun veya göğüste krepitasyon için göğüs ve boynu muayene et.

Tansiyon pnömotoraks şüphesinde iğne torakostomiyi hemen düşün.

Şüpheli hemopnömotoraks için tüp torakostomiyi düşün.

Entübasyon ?

- Glaskow koma skalası (GKS)= 3-8 ise hemen entübasyon.
- GKS da düşme.
- Kafa travması, ilaç veya alkolün sebep olduğu ajite hastalar.
- Hızlı ardışık entübasyon tekniğini kullan.

Entübasyon ?

- **Endotrakeal entübasyon** (ETE)
- **Laringeal maske airway** (LMA)
- **Balon Valv Maske** (BVM)
  - ETE hala optimal yöntem
  - ETE → LMA → BVM

Biswas M. LMA versus ETI or BVM ventilation for cardiac arrest in adults. Bestbets 2010

Servikal Omurga

- Kadavra modellerinde “baş geri-çene yukarı” ve “çene itme” manevralarında bile C5-6’da hareketlenme oluyor
- İn-line stabilizasyon mutlaka uygulanmalı

Langeron O, et al. Airway management in trauma. Manerva Anestesiol 2009;75:307-11

Endotrakeal Entübasyonda Baş Pozisyonu

- Koklama pozisyonu ve basit baş ekstansiyonunda entübasyon kalitesi aynı.

- Koklama pozisyonu obez veya boyun hareketleri kısıtlı hastalar için uygun olabilir.

Best Evidence Topic Reports – Emerg Med J 2011;28:811-813

End–tidal CO2

- ET tüpün yerini doğrulamada hayati önem taşır

- Resüsitasyonun etkinliğinin takibinde önemlidir.

Use of end – tidal carbon dioxide indicators in prehospital intubations will reduce the number of incorrectly placed endotracheal tubes. BestBets 2011

Oksijen

- Transkutanöz %O_2 saturasyonu
- %O_2 saturasyonu <94 ise oksijen ver

British Thoracic Society, Emergency Oxygen Guideline Group,

“Guideline for emergency oxygen use in adult patients”

C. Dolaşım

Kan hacminin durumunu değerlendir: cilt rengi, kapiller dolum, radiyal/femoral/karotis nabzı, kan basıncı.

İki geniş çaplı periferal IV kateter yerleştir.

Gerekliyse ısıtılmış kristalloid solüsyonunun hızlı infüzyonunu başlat,

Canlı bölgelerden dışa kanama durumunda doğrudan bası uygula.

Periferik bölgelerden venöz yol kullanılamıyorsa santral venöz katateri düşün.

Perikard tamponadı şüphesinde perikardiyosentezi düşün.

Son trimester gebelikte sol lateral dekübit pozisyonunu düşün.

Sıvı ?

- Kolloid tedavinin üstünlüğü? 30 çalışma başarısız.
- SF veya RL ilk tercih.
- Hipotansif durumda 2 L hızlı infüzyon.
- Cerrahiye kadar sıvı verilen hastaların mortalitesi verilmeyenlere göre yüksek.

Eritrosit Süspansiyonu

- 10 üniteden fazla alımda 4:1 yerine 1:1 eritrosit: taze donmuş plazma.

- Masif transfüzyonda kan ürünlerine 1:1:1 oranında trombosit uygulaması da eklenmiştir.

D. Nörolojik kısa bakı

Nörolojik ve mental durum muayenesi taraması yapın, değerlendirme:

Pupil boyutu ve reaksiyonu

Ekstremite gücü ve hareket, kavrama kuvveti

Oryantasyon, Glasgow Koma Skalası skoru

Değişken mental durumu olan hastaların kapiller kan şekeri düzeyinin ölçülmesini düşün.

E. Elbiseleri Çıkarma

Hastayı tamamen soyun, yanıklar ve toksik alım için muayene edin.

Hastayı doğal pozisyonu koruyarak ve boynun orta hat kararlılığını sağlayarak kütük çevirin, ve torasik omurga, böğür, bel ve kalçaları muayene edin, palpe edin.

Birincil Bakıda 3 Temel Grafi

- Lateral servikal → x-ray ? BT ?
- AP akciğer → x-ray ? USG ?
- Pelvis → x-ray ? BT ?

Servikal Omurga Görüntüleme

Ulusal Acil Radyografi Kullanım Çalışması (NEXUS)

Servikal omurga posterior orta hatta hassasiyet olmaması
İntoksikasyonun kanıtının olmaması
Uyanık ve açık bilinç durumu
Fokal nörolojik bulgu yokluğu
Dikkat dağıtan ağrılı yaralanma yokluğu

Kanada Servikal Omurga Kuralı

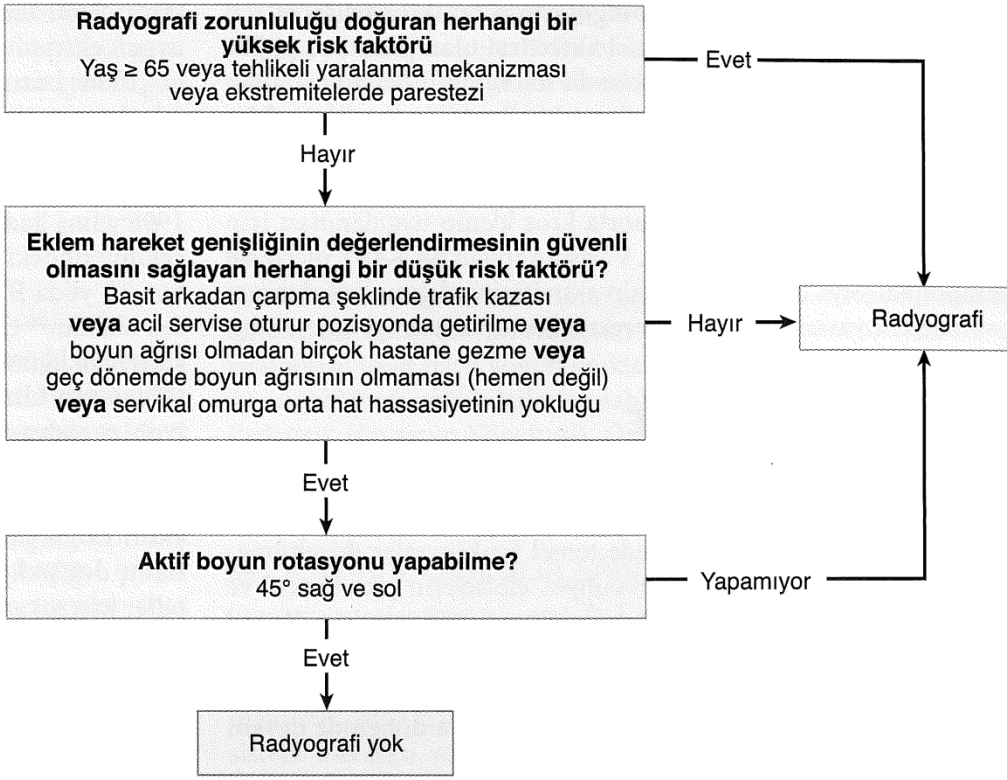

Lateral servikal X-ray? BT?

- BT duyarlılığı %100
- X-ray duyarlılığı %61
- X-ray normal olan % 19.1 hastaya cerrahi yapılmış
- X-ray ek yararı yok, BT kullan
- Çoğu merkezde BT tercih edilmektedir.

Hashem R, et al. Plain radiography does not add clinically significant advantage to…
J Trauma, 2009;66:423-428

AP akciğer X-ray ? USG ?

- USG duyarlılığı; %86-98, seçiciliği; %97-100
- x-ray duyarlılığı; %28-75; seçiciliği; %100
- USG x-raydan daha üstün

Wilerson RG, et al. Sensitivity of bedside US and supine AP chest radiograps for identification of **pnx** after blunt trauma .Acad Emerg Med.2010;17:11-17

Pelvis X-ray ? BT ?

- X-Ray hemodinamik olarak stabil ve pelvis muayenesi normal hastalarda duyarlılık %67
- Bir inceleme yapılacaksa BT olmalı
- Unstabil ve pelvis muayenesi anormal ise yatak başı x-ray çekilmeli

İkincil Bakı

Saçlı deri yarasının kanamasının tanımlanması ve doğrudan bası, dikiş veya cerrahi klipsle kontrolü.

Havayolu kararsızlığı için fasiyal kararsızlığın tanımlanması.

Hemotimpanumun tanımlanması.

Epistaksis veya septal hematom tanımlanırsa; kanama çoksa tamponlama veya havayolu kontrolünü düşün.

Kopan dişler, çene kararsızlığını tanımla.

Karın şişliği ve hassasiyet için değerlendirin

Penetran göğüs, bel, böğür veya karın yaralanmaların tanımlanması.

Pelvik kararsızlığı değerlendir, pelvik sargı veya askıyı düşün.

Perineyi kesi ve hematom için muayene et.

Üretra ağzını kan için muayene et.

Sfinkter tonus ve yoğun kanama için rektal muayeneyi düşün.

Damar yaralanması için periferal nabızları değerlendir.

Ekstremite şekil bozukluğunu tanımla ve açık ve kapalı kırıklar ve çıkıkları sabitle.

Tüm vücut BT gerekli mi?

- 4621 hasta, çok merkezli retrospektif bir çalışma

İntegration of whole-body CT into early trauma care significantly increased the probability of survival in patients with polytrauma. Whole-body CT is recommended as a standard diagnostic method during the early resuscitation phase for patients with polytrauma.

Huber-Wagner, et al. Effect of whole-body CT during trauma resuscitation on survival: a retrospective, multicentre study. Lancet. 2009 Apr 25;373(9673):1455-61

Kafa Travması

- Hafif, GKS: 14-15
- Orta, GKS: 9-13
- Ağır, GKS: 3-8

Tintinalli , 7. baskı

BT ?

- Tüm orta ve ağır kafa travmalarında mutlak BT.
- Hafif kafa travmasında ne zaman BT ?

BT ?

Amerikan Acil Hekimleri Koleji

- GKS: 15
- Yaş >65
- Kuagülopati
- >1 mt
- Veya ≥ 5 basamak

BT ?

New Orleans Kriterleri–GKS 15*	Kanada Kafa BT Kuralları–GKS 13-15*
Başağrısı	GKS <15 2 saatte
Kusma	Şüpheli açık veya çökmüş kafatası kırığı
Yaş >60	Kafa kaide kırığının herhangi bir bulgusu
Zehirlenme	Birden fazla kusma
Dirençli ileriye dönük amnezi	Geriye dönük amnezi >30 dakika
Klavikula üzeri travma kanıtları	Tehlikeli mekanizma (düşme > 1 m veya yaya iken çarpılma
Nöbet	Yaş ≥65

Hafif Travmatik Beyin Yaralanmasında BT ?

Hafif TBY bilinç kaybı yoksa bile aşağıdakilerden bir veya daha fazlası varsa:

- Glasgow Koma Skalası skoru <15
- Fokal nörolojik bulgular
- 2 den daha fazla kusma
- Orta – şiddetli baş ağrısı
- Yaş >65
- Kafatası tabanı kırığı fizik bulguları
- Koagulopati
- Tehlikeli yaralanma mekanizması (ör; düşme > 1.5 m)

Hafif TBY bilinç kaybı veya amnezi ile aşağıdakilerden bir veya daha fazlası varsa:

- İlaç veya alkol zehirlenmesi
- Klavikula üstü fizik kanıtlar
- Dirençli amnezi
- Travma sonrası nöbet

Kafa Travması
Hiperventilasyon ?

- Uzun süre önerilmiyor
- Vazokontrüksiyon ve iskemi
- PCO2<25 mmHg asla endike değil
- Kısa süreli ventilasyon herniasyon bulguları varsa
- PCO2: 30-35 mmHg arası tutulmalı

Kafa Travması
Hipotermi

- Beyine selektif hipotermi uygulanması KİB düşürür, travma sonrası 2 yıllık sonuçları iyileştirir.
- GKS:5-7 olan 946 hasta 32-33 derecede 24 saat. Ciddi travmatik beyin yaralanmasında yararı olabilir

Meyer MJ, et al. Acute management of acquired brain injur part I: An evidence –based review of non-pharmacological interventions. Brain injury. May 2010;24(5):694-705
Rupick K. The use of hyothermia as a treatment for traumatic brain injury.. DARE 2010

Kafa Travması
Hiperbarik oksijen

- Mortaliteyi iyileştirir ve KİB geçici olarak azaltır
- 442 hasta. HBO'nin sekonder beyin hasarını azalttığı ama yaşayanların iyi bir nörolojik geri kazanımı olduğu yönünde bir kanıt yok

Meyer MJ, et al. Acute management of acquired brain injur part I: An evidence –based review of non-pharmacological interventions. Brain injury. May 2010;24(5):694-705.

Benneth MH. HBO therapy for adjunctive treatment of traumatic brain injury. Cochrane DSR 2010.

Kafa Travması
Kortikosteroidler

- Steroidler kafa travmasında KİB için kullanılmaz.
- Kafa travmasında mortaliteyi artırıyor.

Tintinalli 7. baskı

Alderson P. Corticosteroids for acute traumatic brain injury. Cochrane DSR.2010:11

Hipertonik salin mi? Mannitol mü?

- **5 çalışma**; HTS travmatik beyin yaralanması durumunda intrakranial basınç artışı bulguları varsa ilk ajan olarak düşünülmelidir

The available evidence suggests that **HTS solutions** across a range of concentrations are **more effective than mannitol** at reducing ICP in patients with TBI and should be considered as a first-line therapy for patients with TBI in the resuscitation room who display signs of raised ICP.

Hypertonic sodium solutions vs mannitol in reducing ICP in traumatic brain injury

www.bestbets.org 2011

Servikal yaralanmada MRI ?

- 11 çalışma, **servikal BT'si normal** olan 1550 künt travma
- 182 hastada MRI ile 194 anormallik saptanmış

  (Ligament hasarı, dejeneratif değişiklikler, disk rüptürü, fraktür veya dislokasyon, spinal hematom)
- **Sonuç;** servikal yaralanmada servikal BT tek başına hasarı dışlamaya yetmez, MRI çekilmeli

Schoenfeld AJ. CT alone versus CT and MRI in the identification of occult injuries to the c-spine: a **meta analysis** J Trauma 2010;68:109-114.

Steroid ?

- Metilprednizolon, halen tartışmalı.
- NASCIS (1990) çalışması
- 30 mg/kg 15/dak. 45 dakika ara. 5,4 mg/kg/23 saat.
- 2002 yılı, Amerika Nöroşirurji Birliği kılavuzu; yararının zararından faydalı olacağı düşünülüyorsa yapılmalı !!

Toraks Travması

- Kanama kontrolünden aşırı sıvı verilmesi kan kayıp hızını artırabilir.
- Pulmoner kontüzyon. Sıvı kısıtlaması ?
- Teorik olarak aşırı sıvı zedelenmiş parankimden sızabilir.
- Hipotansif resüsitasyon öneriliyor.

Tintinalli, 7. baskı

Kiraly L., et al. Management crushed chest . Crit Care Med 2010;38:469-77

Toraks Travması

- Maske ile yüksek doz oksijen ve non invaziv karşılaştırılmış

NIMV reduced **intubation** compared with oxygentherapy in severe thoracic trauma-related hypoxemia. …..but no differences were observed in survival or other secondary end points.

Hernandez G, et al. NIMV reduces intubation in chest trauma –related hypoxemia : a randomized controlled trial. Chest 2010 Jan;137(1):74-80.

Batın Travması

- Künt
- Penetran
- Ateşli silah

FAST-BT-DPL ?

Künt Batın Travması

Hemodinamisi Stabil Olmayan Hasta

1. Öncelikle FAST (+) >> Laporotomi
2. FAST (-) >> Diğer nedenler (-) >> Tedavi ile stabil (+) >> Karın içi yaralanma şüphesi var (+) >>BT(+)>> Laporotomi yada Konsevatif tedavi
3. FAST (-) >>Diğer nedenler (-) >> Tedavi ile stabil (-) >> Radyoloji odasına gidemez (+) >> DPL (+) >> Laporotomi

Künt Batın Travması

Hemodinamisi Stabil Hastalar

1. FAST (+) >> Kontrastlı BT (+) >> Laporotomi yada konservatif yaklaşım.
2. FAST (-) şuur açık, FM güvenilir ve batın içi yaralanma şüphesi (-), takip sonrası taburcu
3. Hastanın şuuru yerinde değil, FM güvenilir değil, batın içi yaralanma şüphesi var ise FAST sonuçlarına bakılmaksızın BT (+) >> Laporotomi yada konservatif yaklaşım.

Penetran Batın Travması

- Hemodinami unstabil ve peritoneal bulgular var >>Laporotomi
- Hemodinami stabil ve yaralanma ön karın bölgesi >>lokal yara eksplorasyonu >>ön fasiya sağlam>> taburcu
- Ön fasiya hasarlı FAST (+ veya -) >> BT (+) Laporotomi veya konservatif yaklaşım.
- Hemodinami stabil ve eviserasyon mevcut laporotomi

Ateşli Silah Batın Travması

- Hemodinami unstabil, peritoneal bulgu (+) ve eviserasyon mevcut>> laporotomi

- Hemodinami stabil, peritoneal bulgu (-) ve eviserasyon (-)>> FAST-BT

Ekstremite Travmaları

Kompartman sendromu

- Tüm ekstremite travmalı hastalar (Kırıklar)
- Vasküler (reperfüzyon-kanama)
- İyatrojenik
- Yumuşak doku yaralanmaları

Kompartman Sendromu

- Klinik bulguları ne kadar değerli ? (5 P)
- Ağrı-paraestezi-nabızsızlık-solukluk-soğukluk
- 368 makale, 5 değerli
- FM bulgularının duyarlılık ve seçiciliği düşük
- FM bulgularının tek başlarına kullanımları yeterli değil

Abbasi A. Diagnostic utility of clinical signs and symptoms in the diagnosis of CS of the lower limb. www.bestbets.org 2010

Kompartman Sendromu

- Pulse oksimetre kullanımı güvenilir değil.
- NIRS (Near Infrared Spectroscopy); yeni bir yöntem, dokularda mikrosirkülasyondaki Hgb-oksijen konsantrasyonunu ölçer. Şok, anemi, hipoksiden etkilenir.
- Derin posterior kompartmanlar !
- Pahalı
- Kullanımı pratik değil, cihaz büyük

Barker T. The diagnosis of acute lower limb compartment syndrome: Applications of near infrared spectroscopy. Trauma April 2011 13: 125-136, first published on January 14, 2011

Kompartman Sendromu

- Kas kompartman basıncı ölçümü; (10 mmHg)
- Kırık çevresindeki ilk 5 cm içinde
- Basınç > 30-50 mmHg ise riskli ama ne zaman fasiyotomi ?
- Delta basıncı=diastolik basınç-kompartman basıncı > 30 mmHg ise fasiyotomi gerekmez.

Al-Hadithy. What compartment pressures in closed tibial fractures should we treat to prevent compartment syndrome? Bestbets 2010
Al-Hadity, et al. Positioning of compartment pressure monitors in lower limb fractures. Bestbets 2010

TEŞEKKÜRLER