EKG'de Atlanan Ölümcül Tanılar

Doç. Dr. İsa KILIÇASLAN
Gazi Üniversitesi Tıp Fakültesi Acil Tıp AD

21.03.2014

14. Acil Tıp Sempozyumu, Elazığ

Vaka-1

- 41y, erkek hasta, uzun yol otobüs şöförü,
- **Şikayet:** Fenalaşma, bayılma
- **Hikaye:** Son 1 haftadır halsizliği var. Ara ara baş dönmesi oluyor. Susadığını söylüyor. 3 gün önce bir kez bayılması olmuş. Son 1 haftadır ara ara nefesi daralıyor ve terliyormuş.
- Arkadaşının yoğun ısrarları üzerine acil servise başvuruyor.
  - Vitalleri:100/70 mm Hg, N: 90/dk.
  - Stik kan şekeri: 480 mg/dl (Yeni tanı diyabet +)
  - İdrarında keton (+3), Mikroskopi: 26 lökosit +
  - pH:7.33 HCO3: 24 mEq/L

Vaka-1

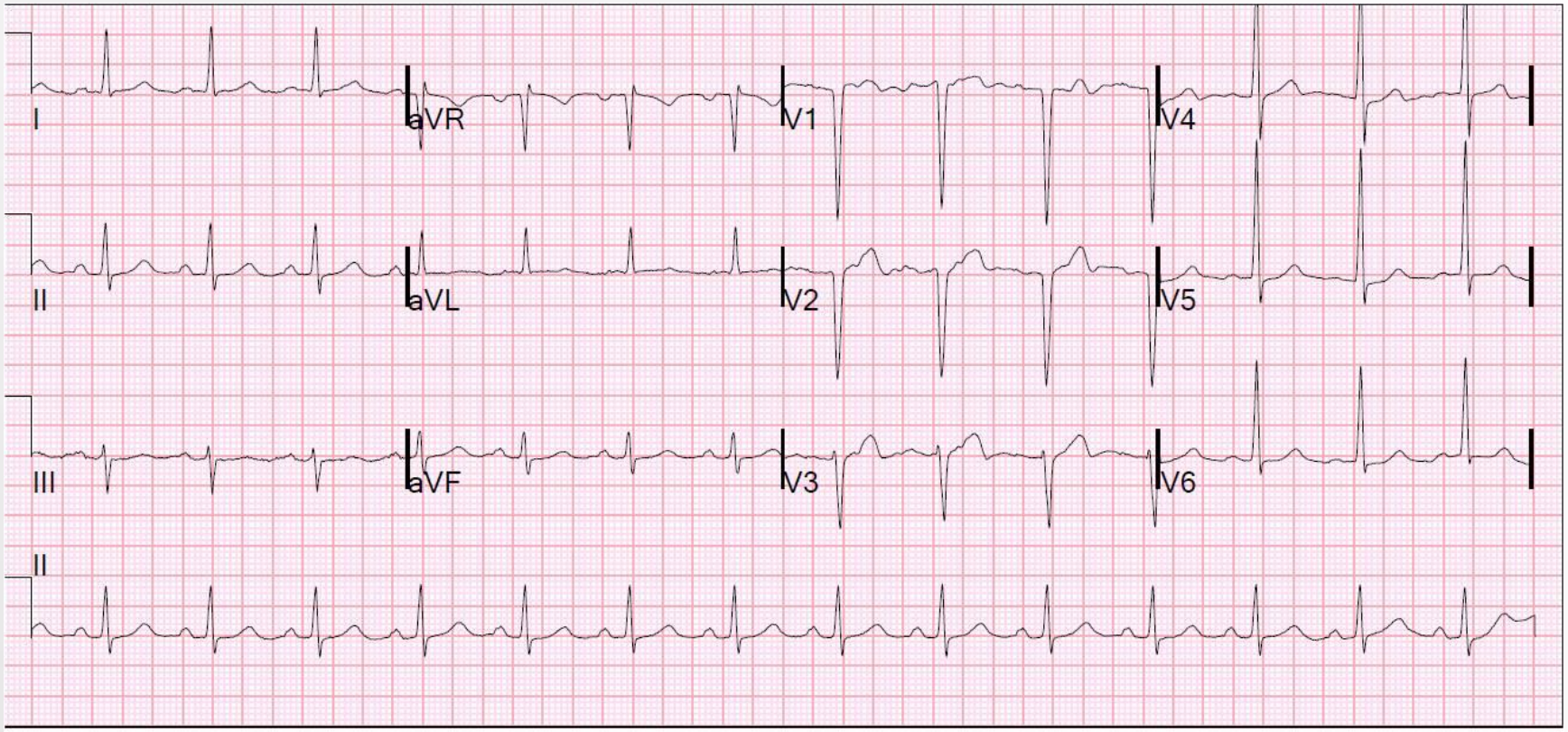

Vaka-1

- **YENİ TANI DİYABET**
- **DİYABETİK KETOZ**
- **İDRAR YOLU ENFEKSİYONU** tanılarıyla acil serviste tedavisine başlanıyor. Yer olmaması nedeniyle 24 saat sonra Dahiliye konsültasyonu ile Endokrinoloji pol. gönderiliyor.
- 12 saat troponin T takibi:

  3. saat---0.029 ng/ml

  6. saat---0.027

  12. saat---0.031
- 3 gün sonra poliklinikte diyabet eğitiminde hastane bahçesinde senkop-bilinç değişikliği ile tekrar acil servise getiriliyor. 5 dakika sonra hasta açılıyor. Ne olduğunu hatırlamıyor ve sırtının ağrıdığını söylüyor.
- 15 dakika sonra arrest ve EX.

Vaka-1

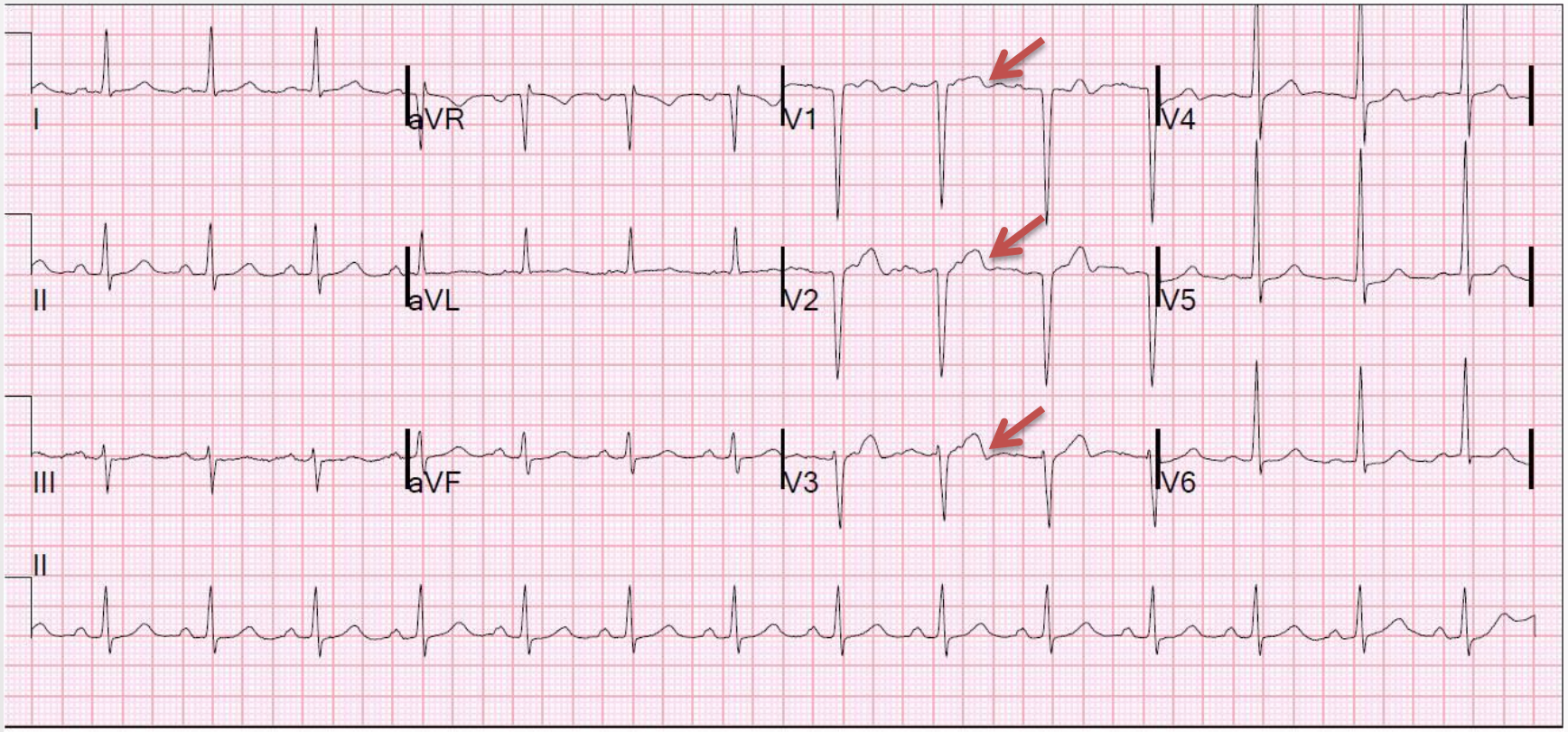

Vaka-1

AKUT KORONER SENDROMDA ATLANILAN EKG BULGULARI

- Wellen's sendromu
- Prekordiyal T dalga dengesinin kaybolması
- V1'de yeni-yüksek T dalgaları
- aVL'de erken resiprokal değişiklikler
- aVR – "unutulmuş derivasyon"

Wellen’s sendromu

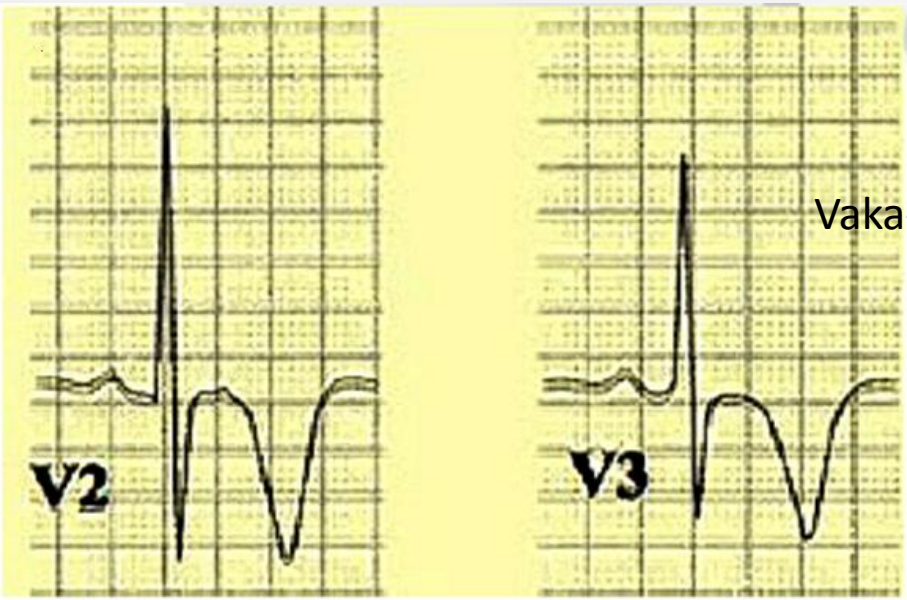

Vaka-1

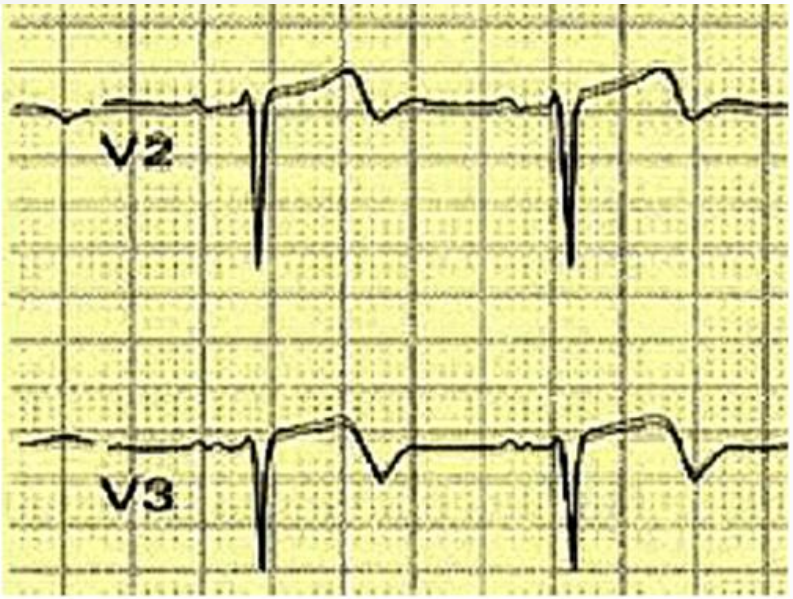

Tip 1

Tip 2

Vaka-1 Wellen's sendromu

ÖNEMLİ…

- – Anjiyografiyi gerektiren bir durum
- – Proksimal LAD lezyonlarına medikal tedavi yetmez.
- – Efor testi AMI'ye neden olabilir.
- – TAKİPTE: 2-3 hafta içinde %75 AMI gelişir.

Vaka-2

- 45y, kadın hasta
- **Şikayet:** Göğüs ağrısı
- **Hikaye:**
  - Saat 19:30'da istirahatta ani başlayan ezici tarzda retrosternal göğüs ağrısı +.
  - Reflü olduğunu düşünmüş. Antiasit almış, ama şikayetleri geçmemiş.
  - Gece boyunca yanıcı tarzda ağrısı olan hasta ertesi sabah acile başvurmuş.
- Sigara +, HT+
- KAH öyküsü yok.

Vaka-2

- Sinüs bradikardisi
- D III ve aVF'de 0.5 mm ST yüksekliği
- D III'de Q dalgası
- aVL'de 0.5 mm ST depresyonu
- Ventriküler ekstra sistol

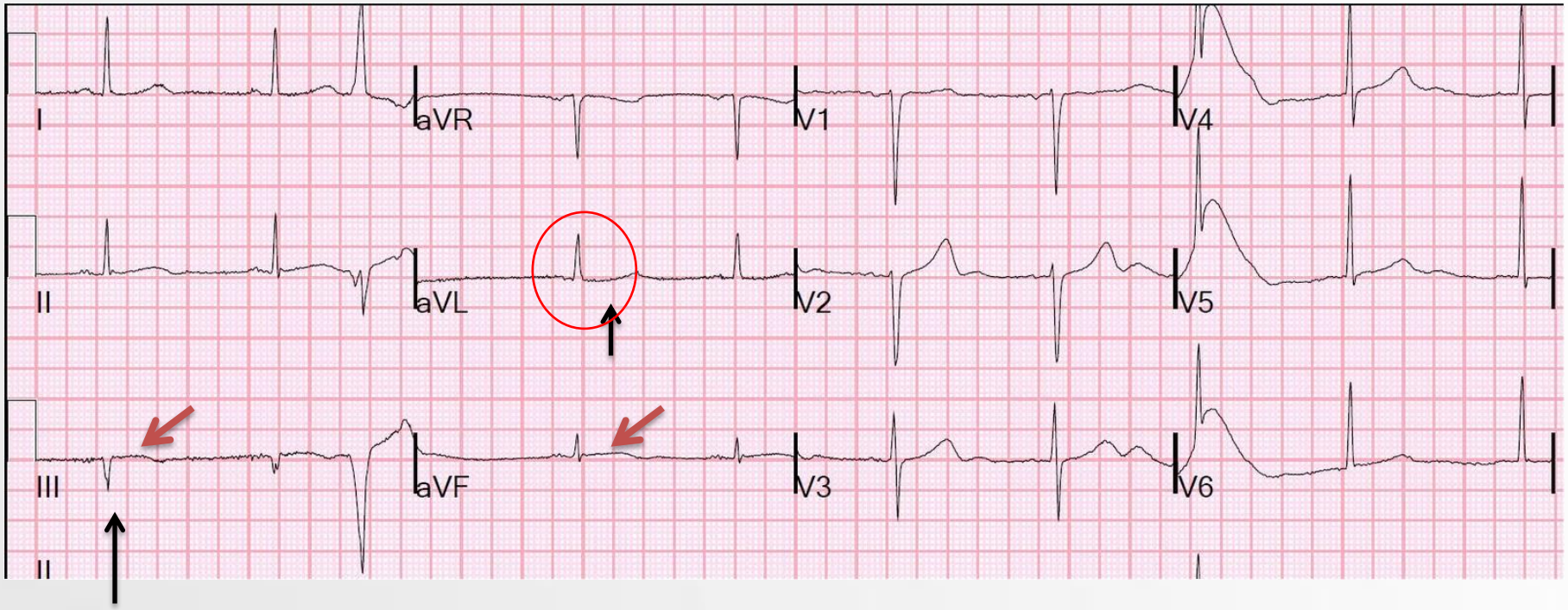

Vaka-2

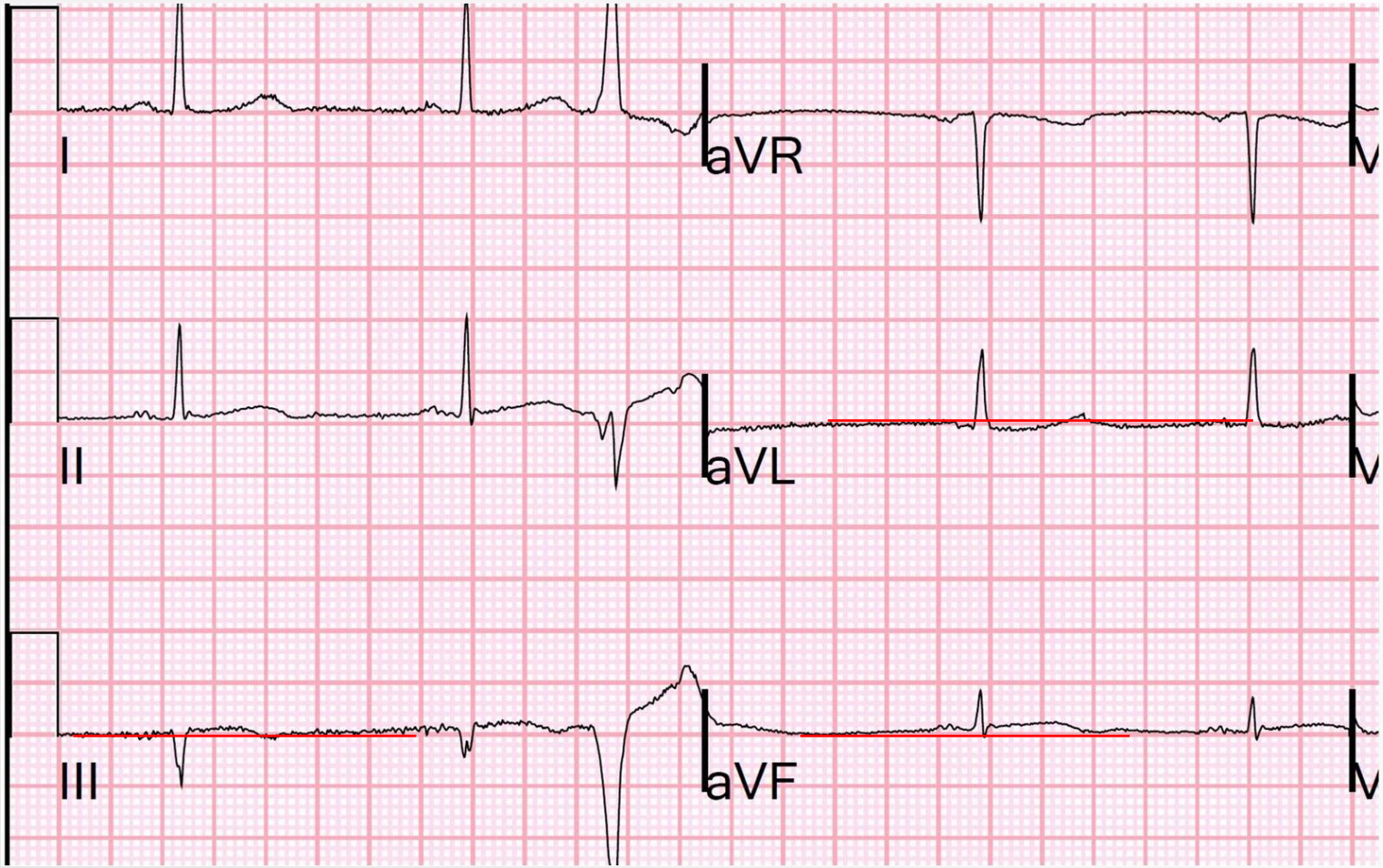

Vaka-2: Soru

- Acil kardiyoloji konsültasyonu isteyelim mi? ve anjiyo ekibini toplayalım mı?
- Kardiyoloji asistanı:
  - Persistant ST segment elevasyon ---Akut STEMI
  - Q dalga (+)----Eski MI?
  - Subakut MI?---

- İlk troponin:0.74 ng/ml----(+)
- Soru: Peki bu hasta STEMI veya NSTEMI ?

Vaka-2'den Öğrenilmesi Gerekenler

aVL' de herhangi bir ST segment depresyonu anormaldir. *

- 160 hastanın inferior MI hastasının 159'unda aVL'de ST depresyonu +
- 39 perikardit hastasının hiçbirinde ST depresyonu yok.

- **aVL' de ST segment depresyonu yüksek oranda sensitif – spesifiktir.**
- **aVL'deki resiprokal değişiklikler inferiordaki ST yüksekliğinden önce ortaya çıkabilir.**

- aVL'de ST depresyonunun normal olduğu durumlar:
  - Sol dal bloğu,
  - Sol ventriküler hipertrofisi

* Tikkanen JT, Anttonen O, Junttila MJ, Aro AL, Kerola T, Rissanen HA, Reunanen A, Huikuri HV. **Long-term outcome associated with early repolarization on electrocardiography. N Engl J Med. 2009 Dec 24;361(26):2529-37.**

Sol dal blogu

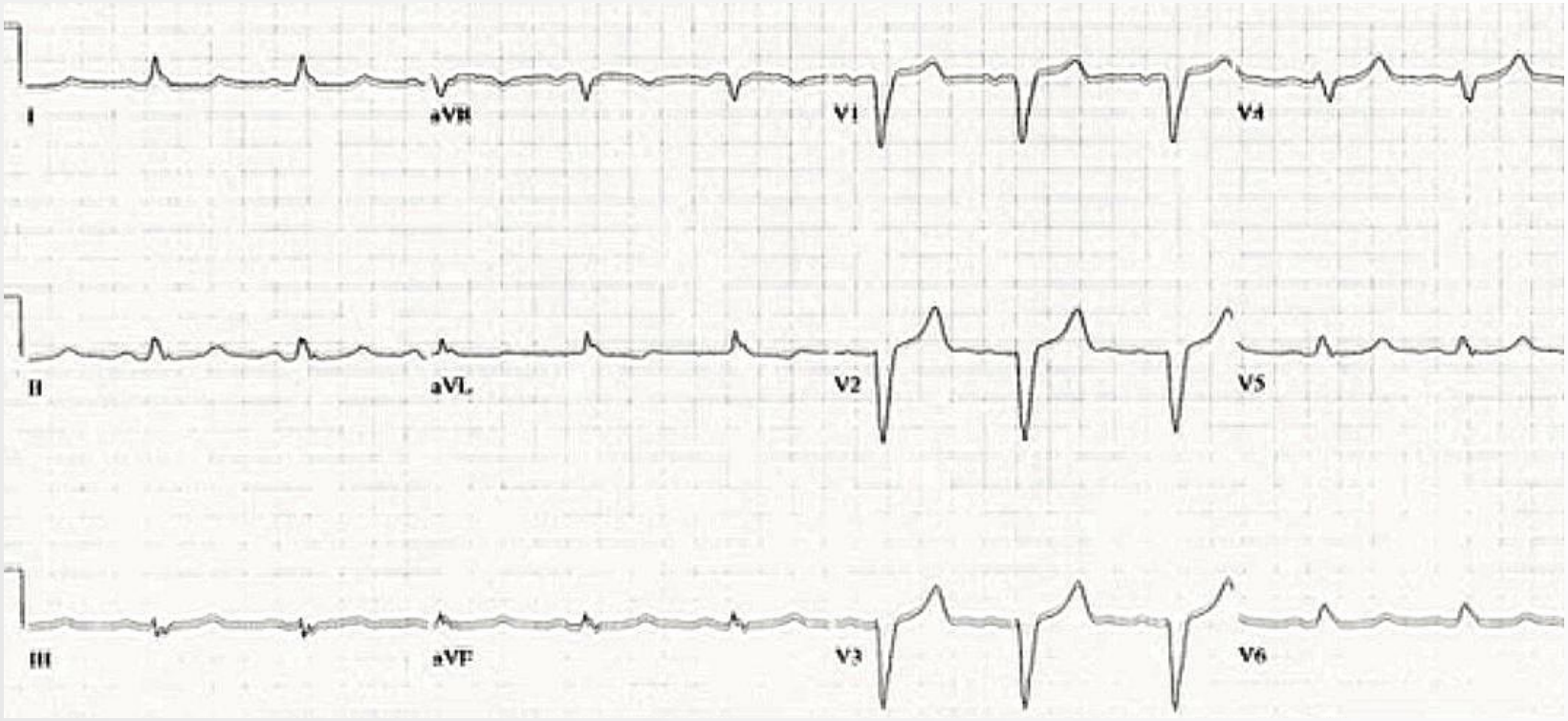

Sol vent hipertrofisi

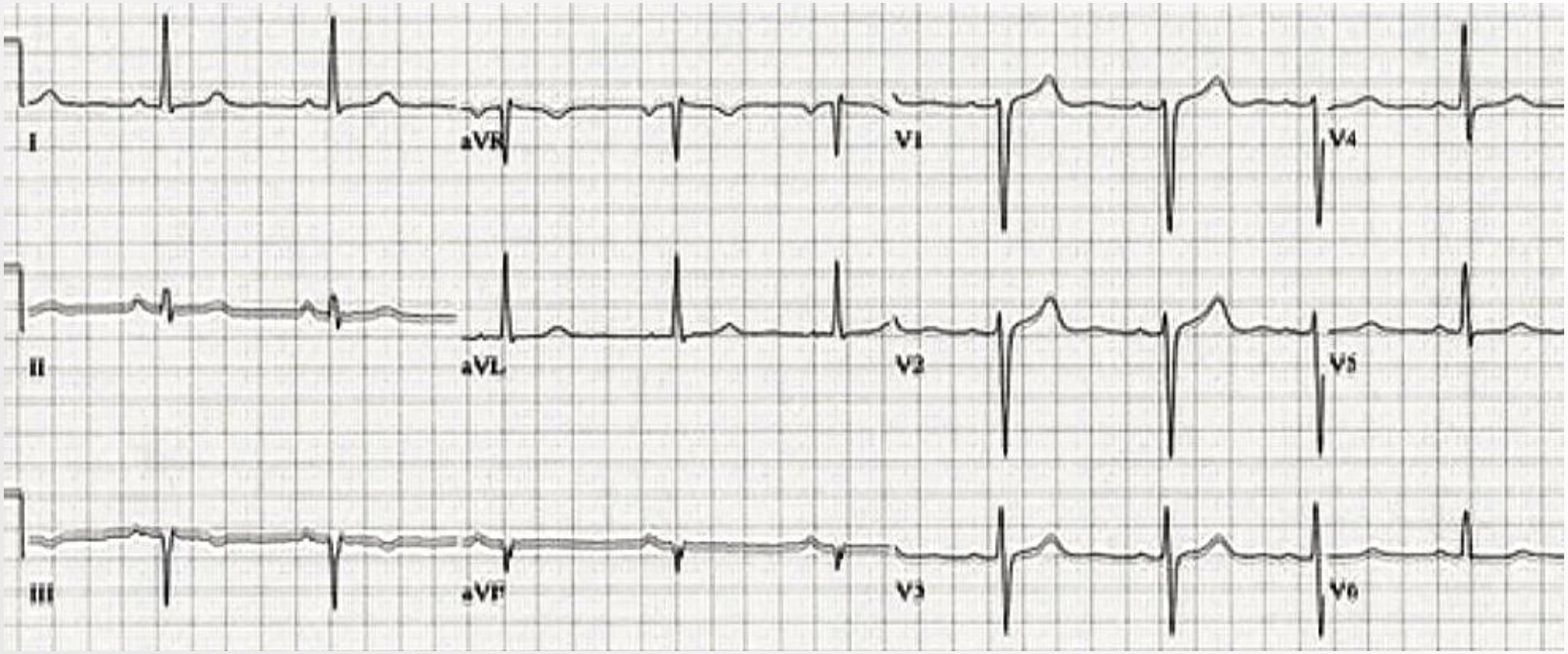

Sol vent yüksek voltaj

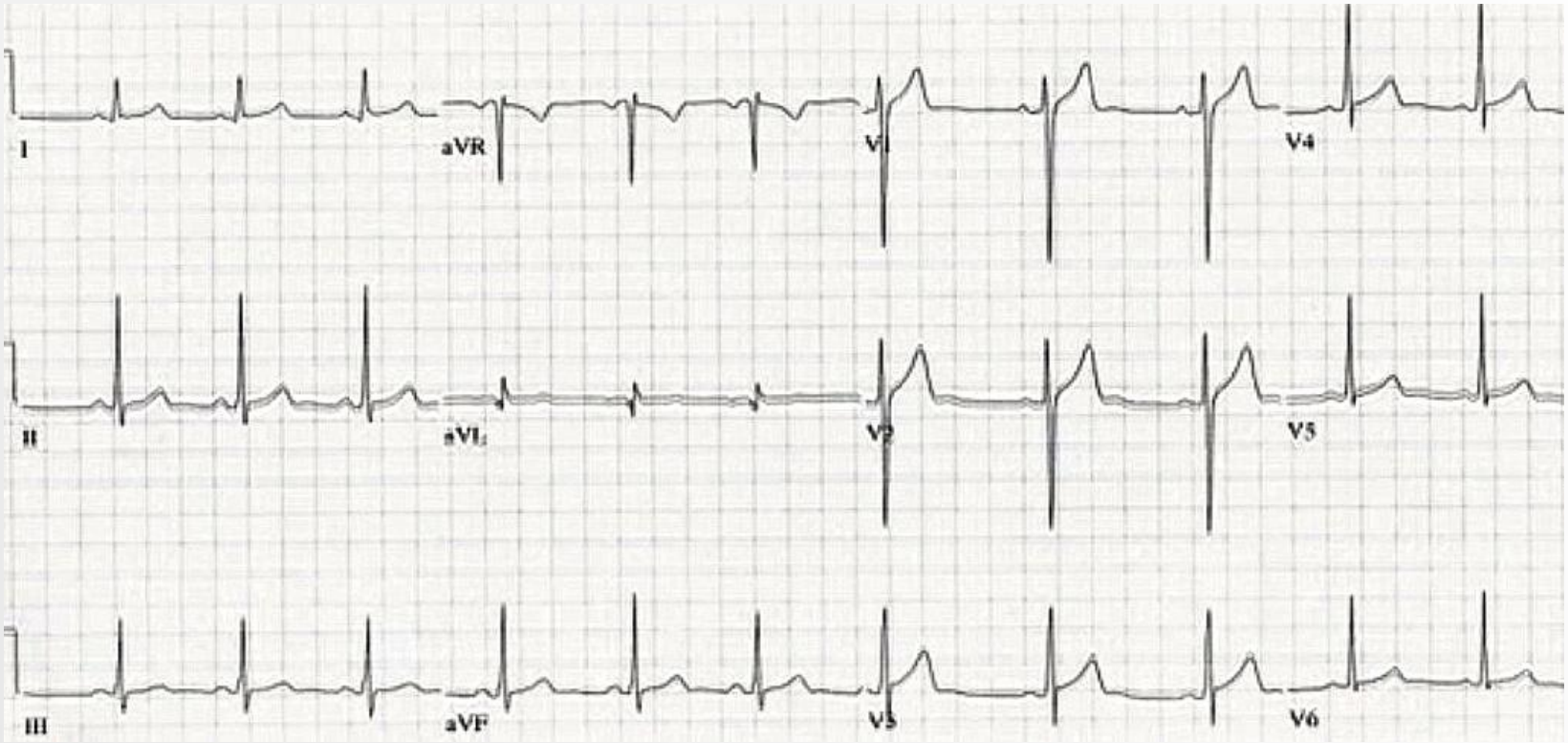

Vaka-3

- 41y, erkek hasta, kimyasal temizleyici üretiminde çalışıyor.
- **Şikayet:** Substernal göğüs ağrısı
- **Hikaye:** Ani başlangıçlı substernal yanıcı vasıfta, her iki kola vuran, nefes darlığının eşlik ettiği bir göğüs ağrısı ile başvuruyor. Nitrogliserinle şikayetleri geçiyor.
- 112 eşliğinde acil servise getiriliyor.

Vaka-3

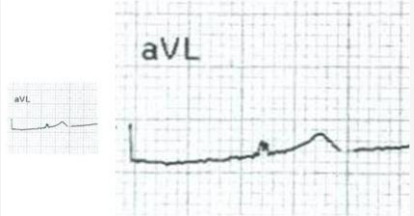

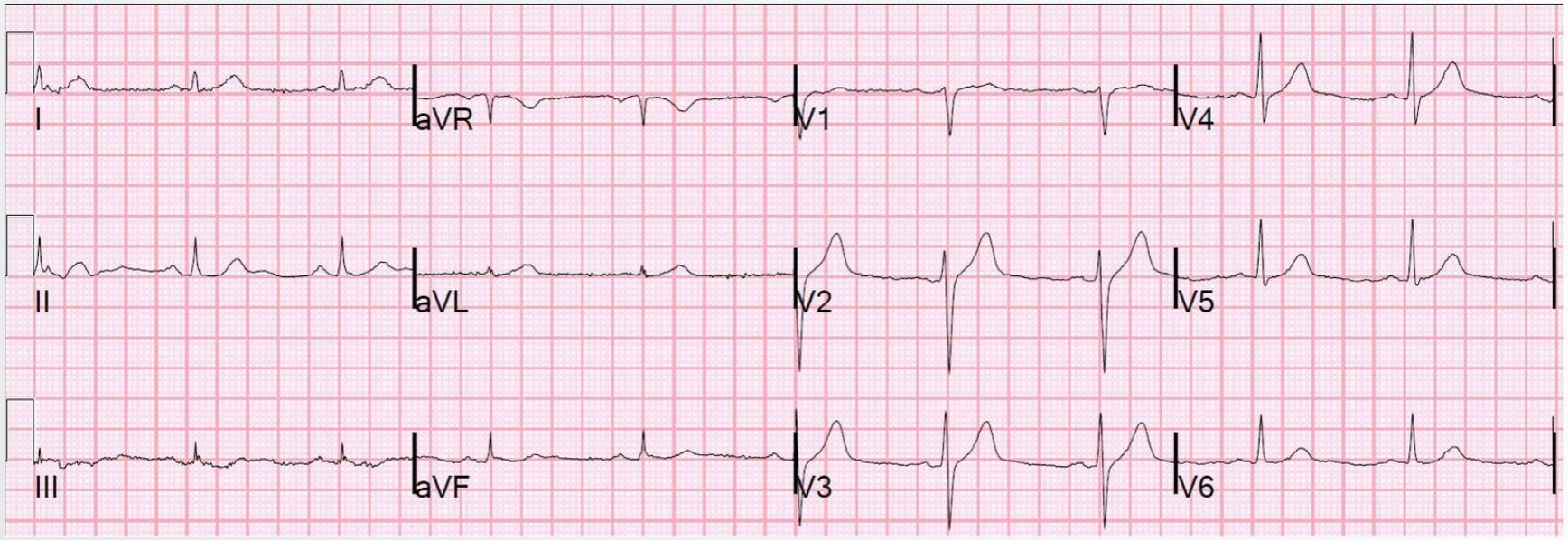

Vaka-3: Hiperakut ?----T dalgaları < (R/3)

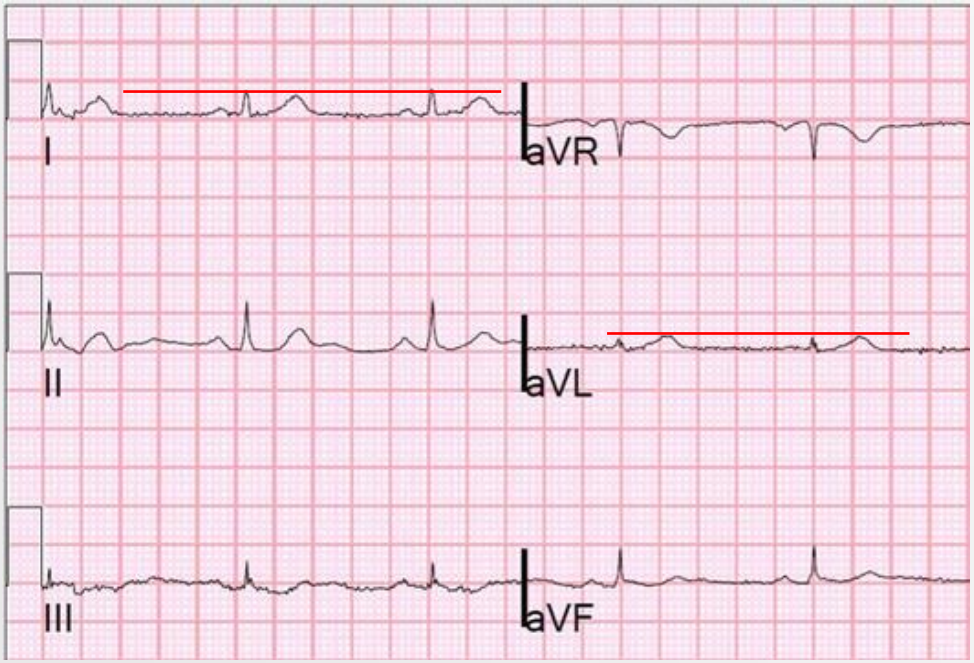

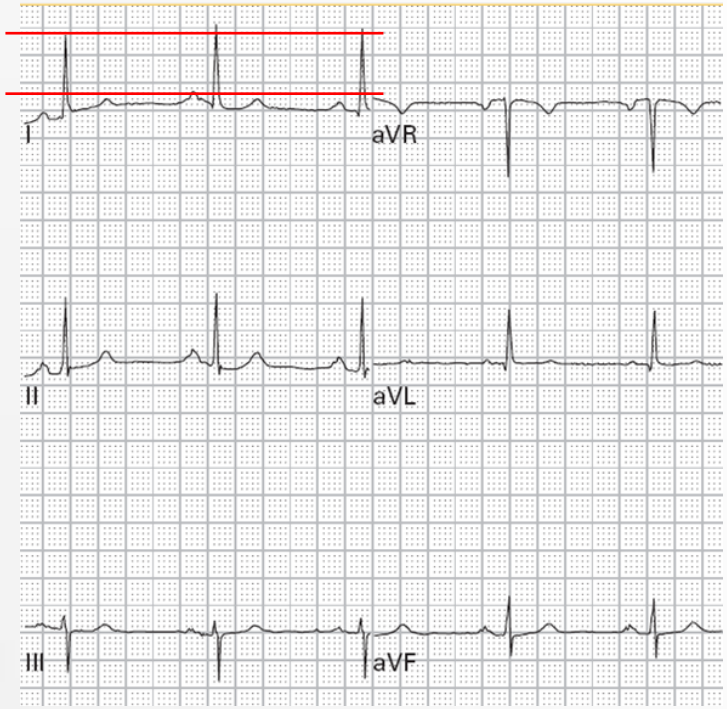

Vaka-4

- 72y, erkek hasta,
- **Şikayet:** Genel durum bozukluğu
- **Hikaye:** 2 gündür giderek kötüleşmiş. 112 tarafından getirildi.
- Hikaye alınamıyor.

Vaka-4

•Sivri T dalgaları
• Geniş QRS

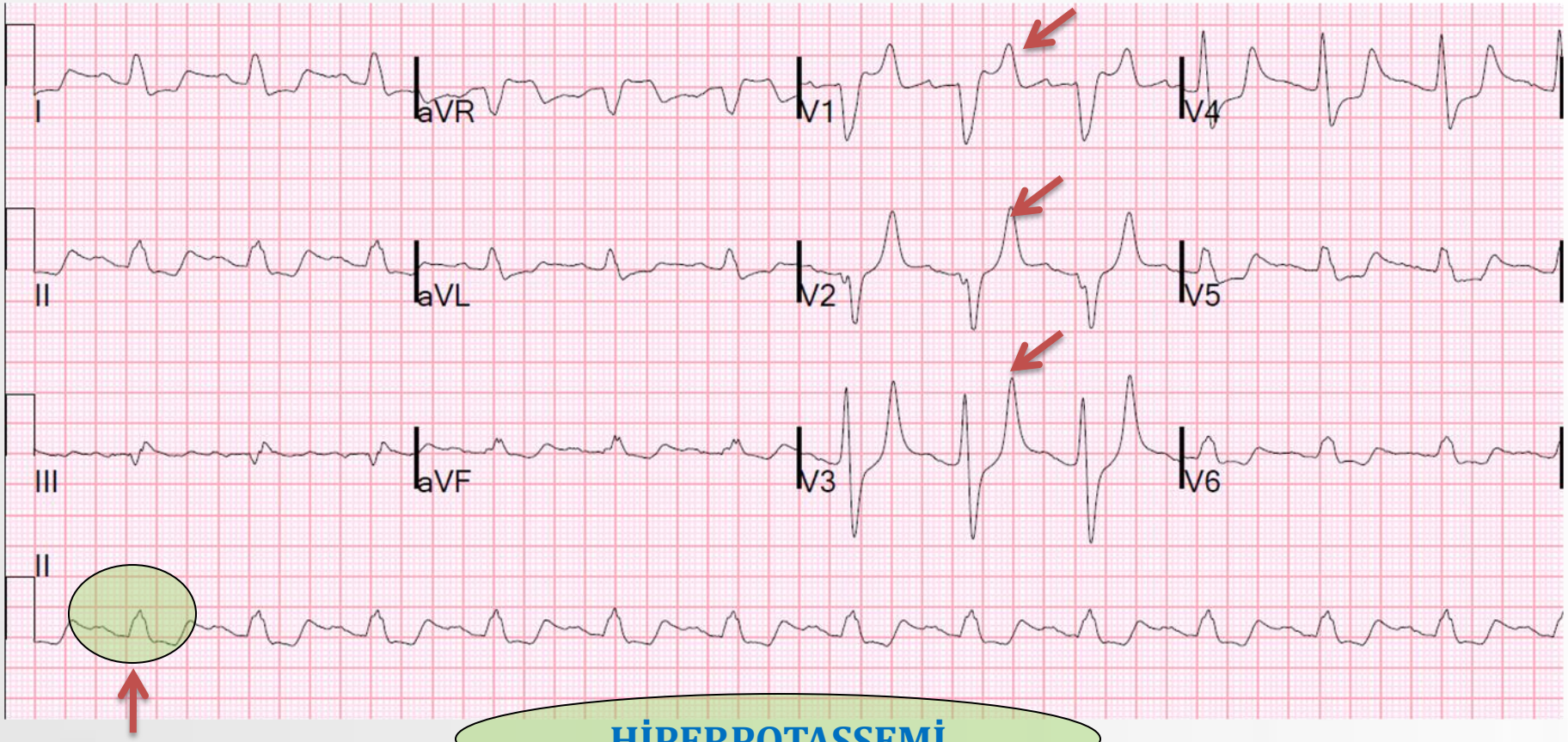

HİPERPOTASSEMİ

Vaka-4: HİPERPOTASEMİ

- Ca++ glukonat / Ca++ Klorid
- İnsülin + Dekstroz (1/3 --- 1/5 nötralize)
- Na-HCO3
- Betamimetik

Vaka-4: Tedavi Sonrası

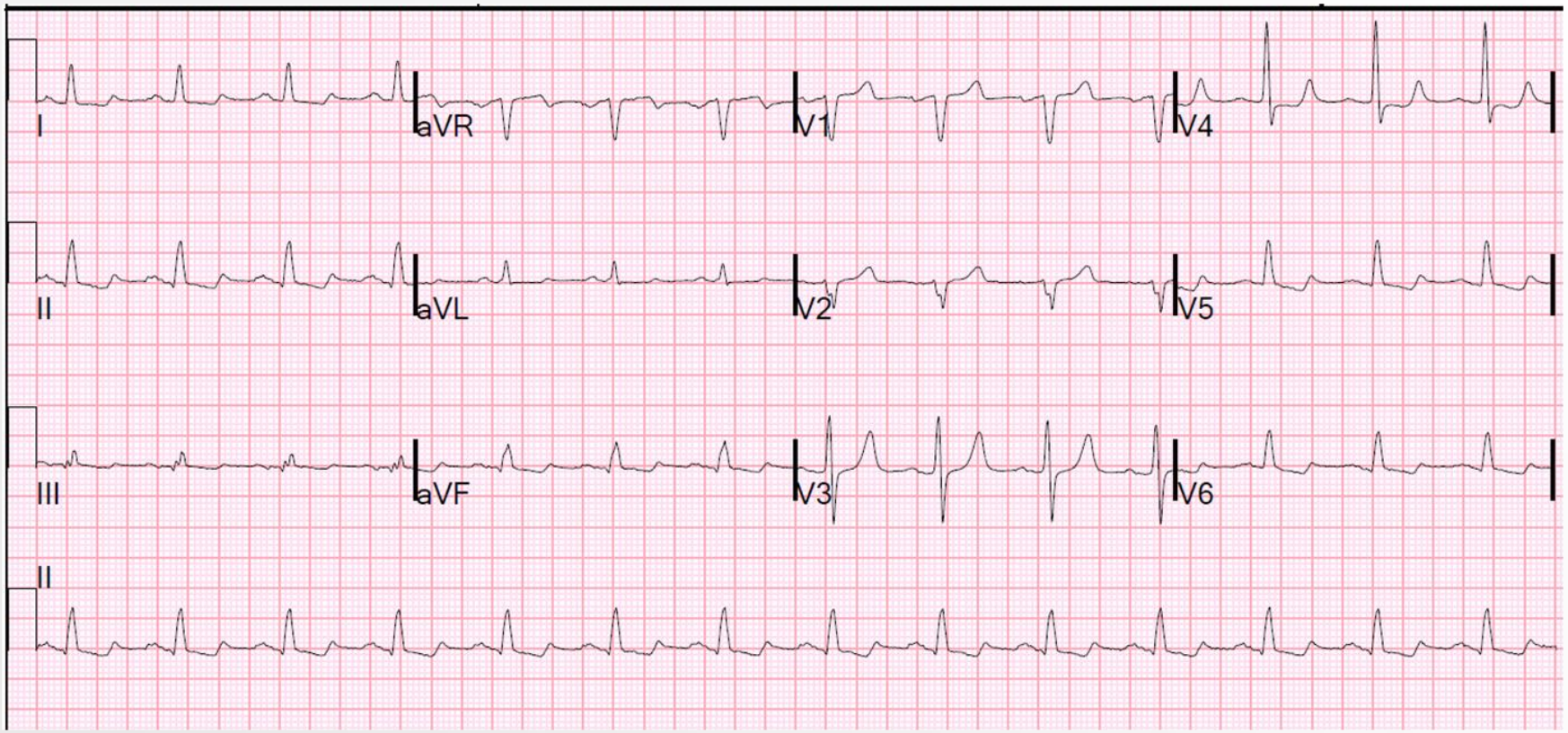

Vaka-5

- 63 y, erkek,
- **Şikayet:** Sağ kol ve elde ağrı
- **Hikaye:** 2 saat önce 30 dakika süren sağ kol ve el ağrısı başlamış. Soğuk terlemesi olmuş.
- HT +, HL +
- FM-Normal
- EKG ?

Vaka-5

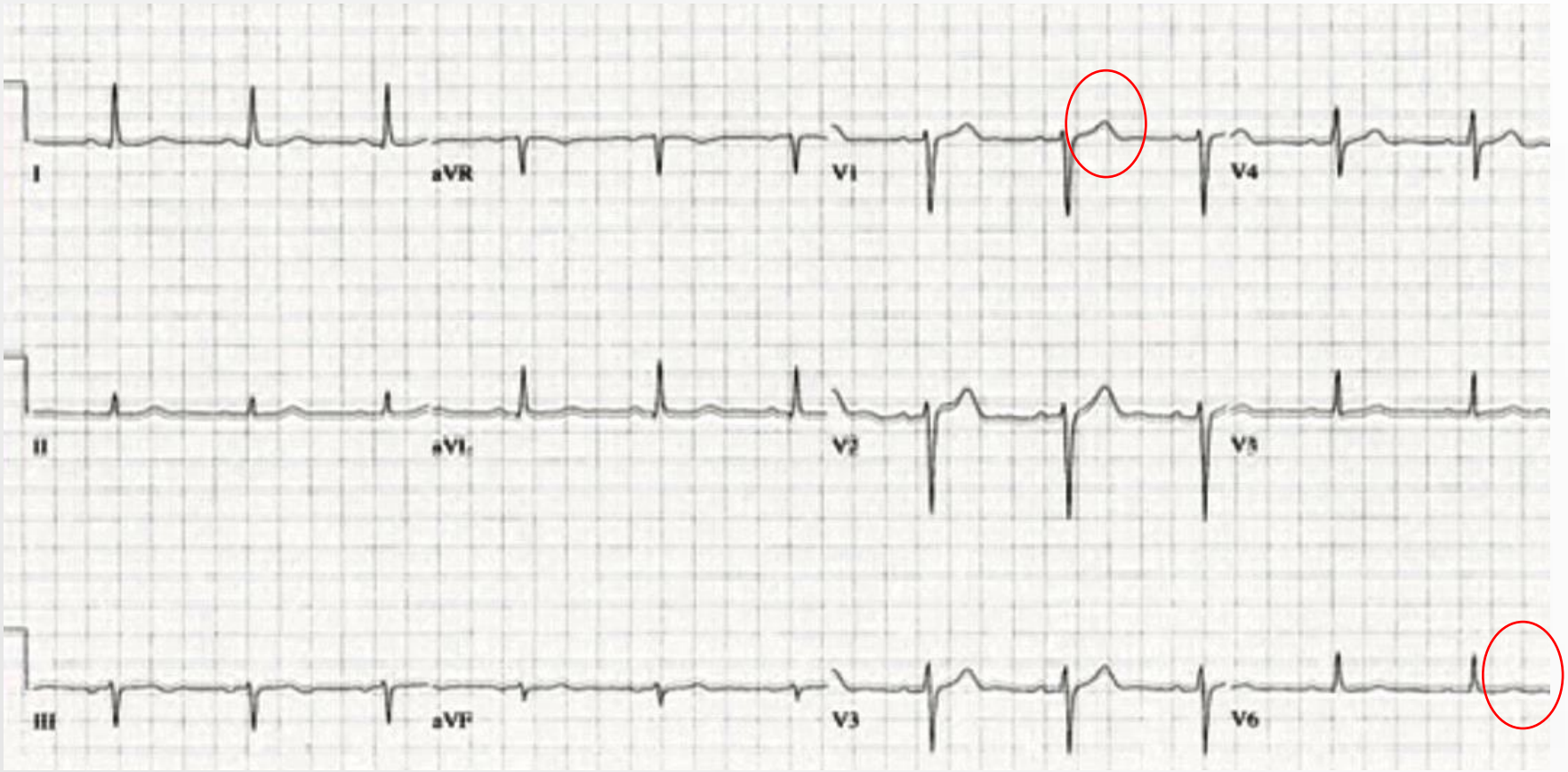

Vaka-5

Hastanın 1 ay önceki EKG

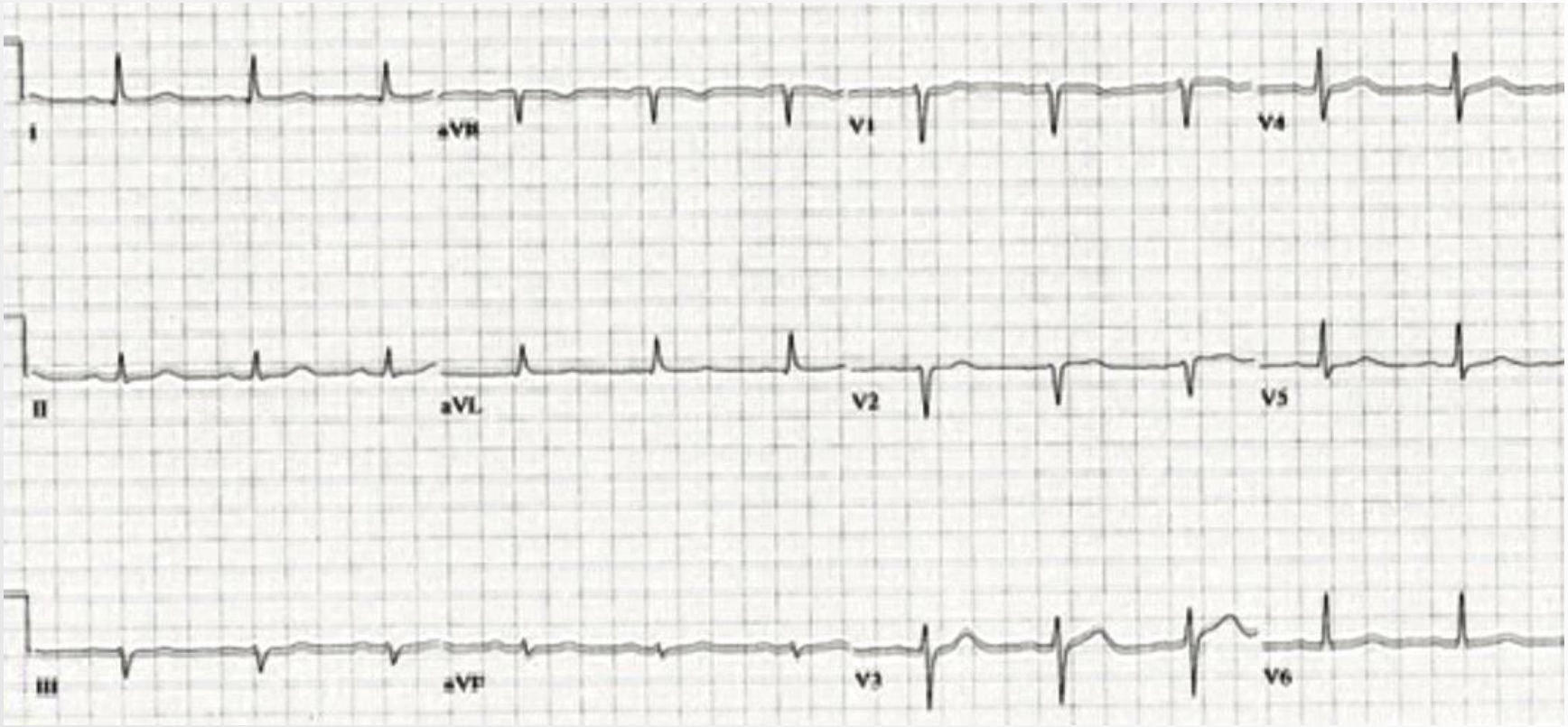

Normal bir EKG

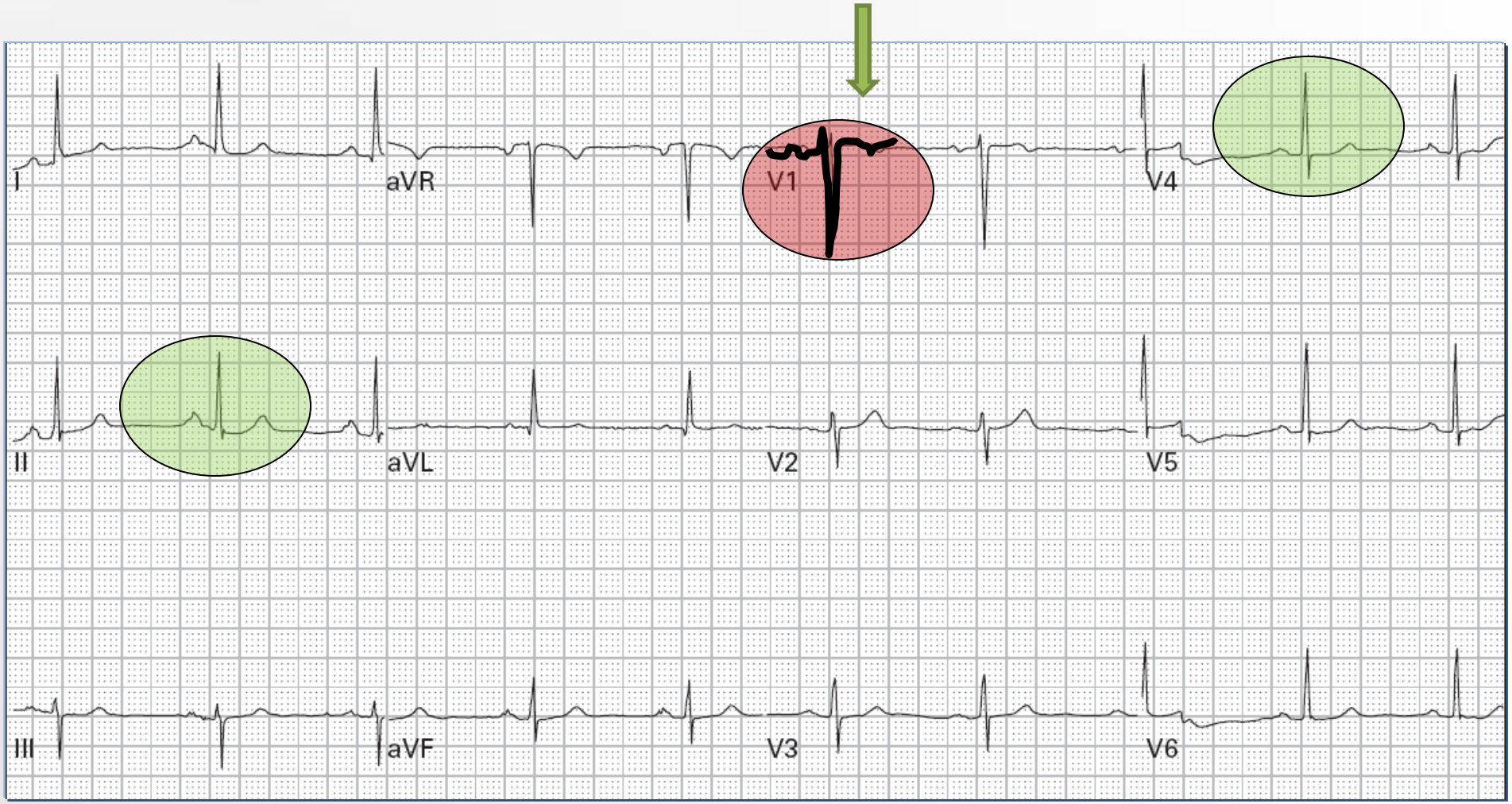

V1'de yeni yüksek T dalgası
(Prekordiyal T dalga dengesinin kaybolması)

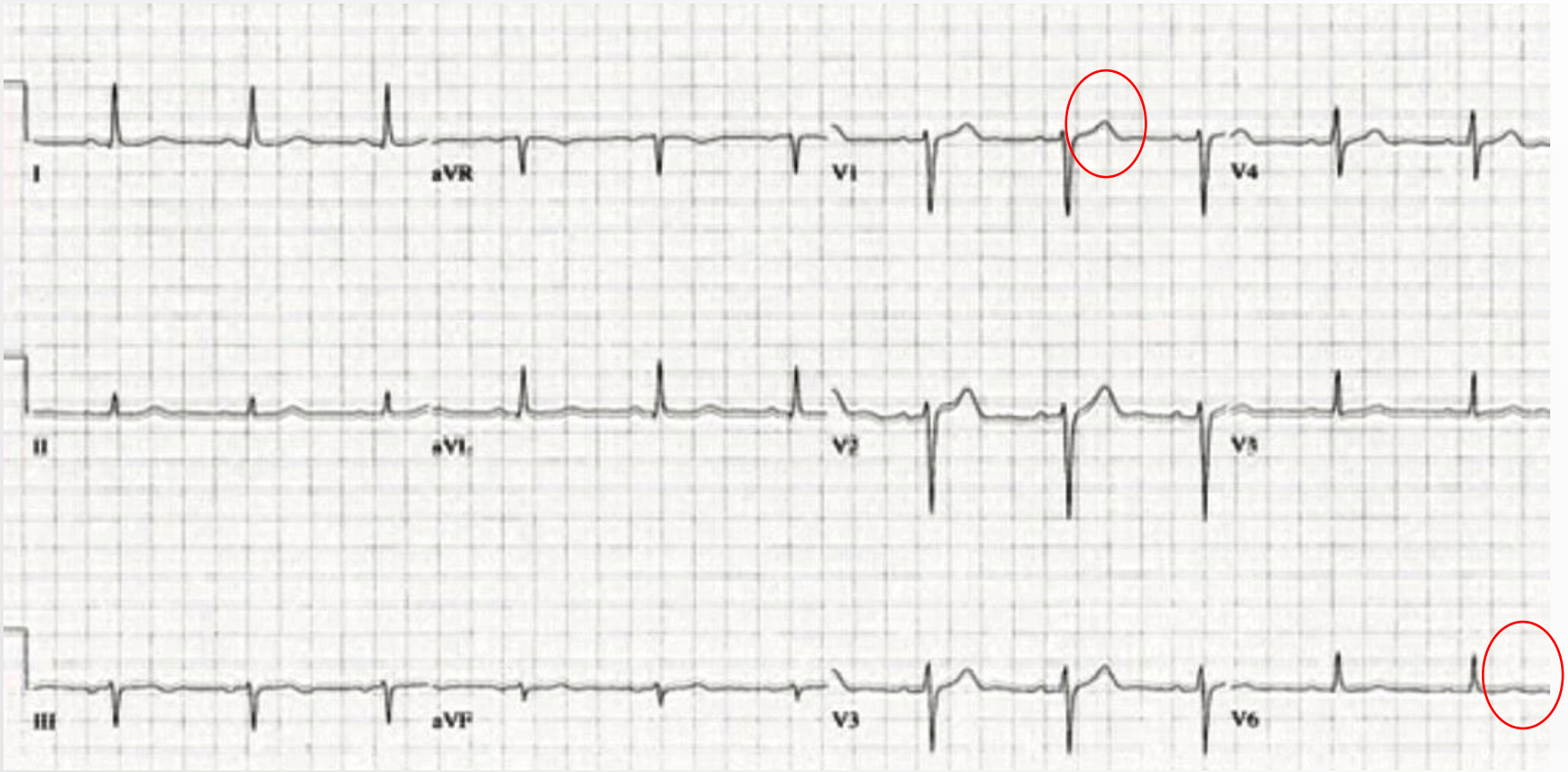

V1'de yeni yüksek T dalgası
(Prekordiyal T dalga dengesinin kaybolması)

- Özellikle **yeni ise**
- Özellikle **V1'in T dalgası > V6'nın** T dalgası

Ciddi KAH

Vaka-5

- 55y, bayan,
- 2 gündür retrosternal hiç geçmeyen göğüs ağrısı tarifliyor.

Vaka-5

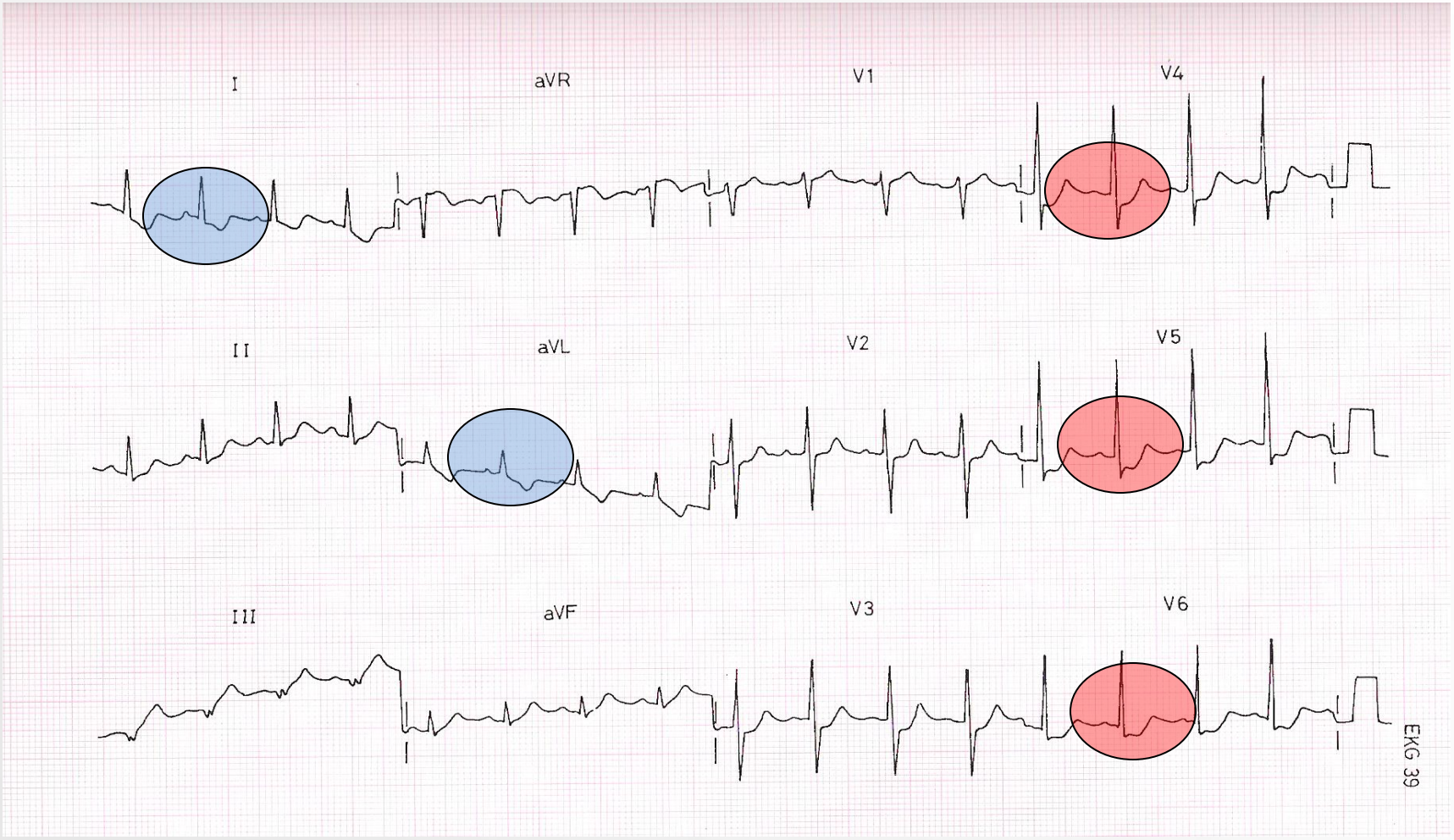

Non-STEMI / USAP

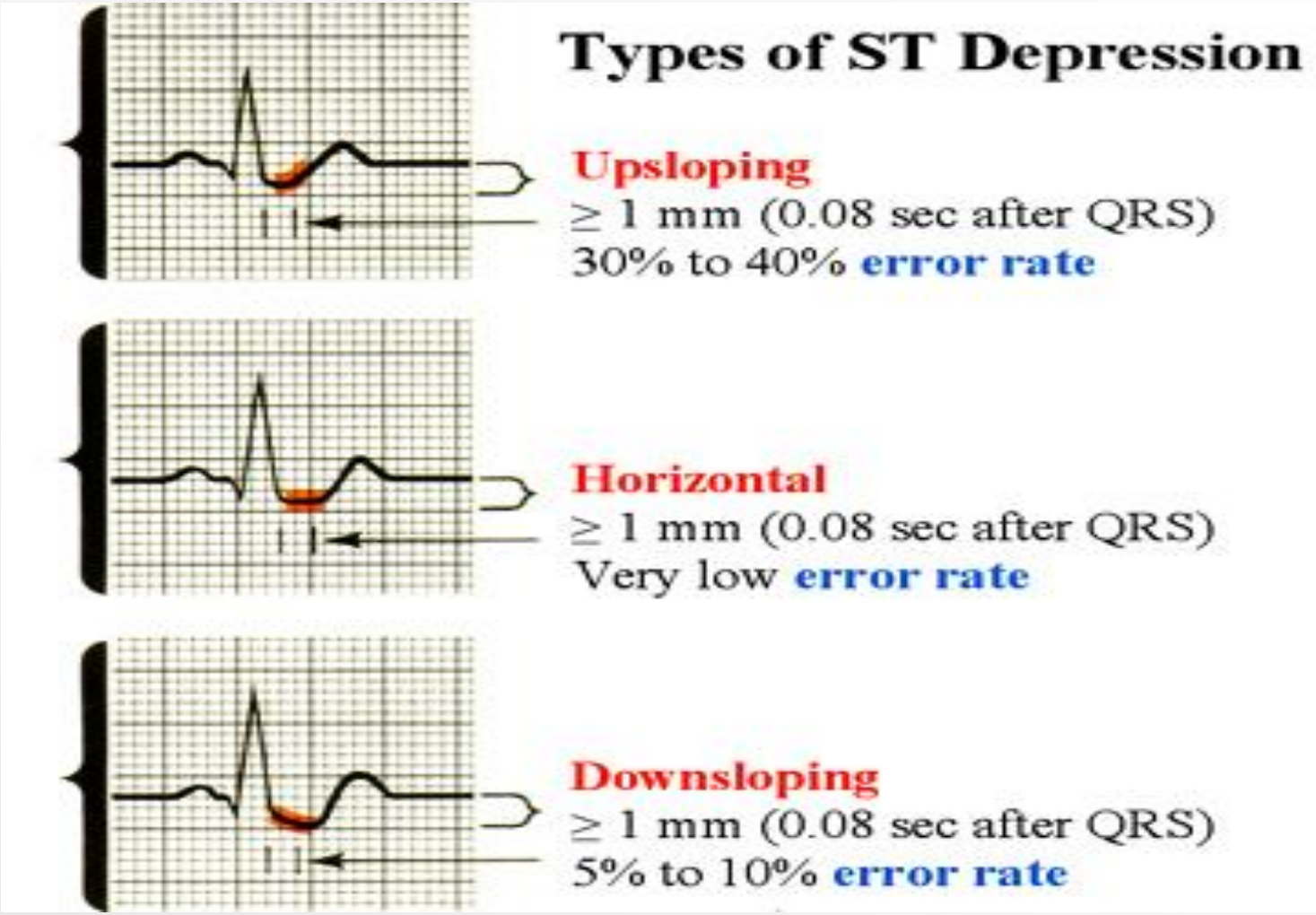
Types of ST Depression
Upsloping
≥ 1 mm (0.08 sec after QRS)
30% to 40% error rate
Horizontal
≥ 1 mm (0.08 sec after QRS)
Very low error rate
Downsloping
≥ 1 mm (0.08 sec after QRS)
5% to 10% error rate

Vaka-6

- 72y, erkek hasta
- **Şikayet:** Sol göğüs ağrısı
- **Hikaye:** 2 saat önce başlayan sol göğüste sıkıştırıcı vasıfta göğüs ağrısı +

  KAH +

  Koroner Bypass +

Vaka-6

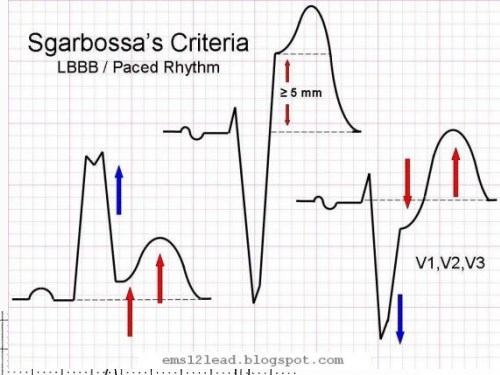

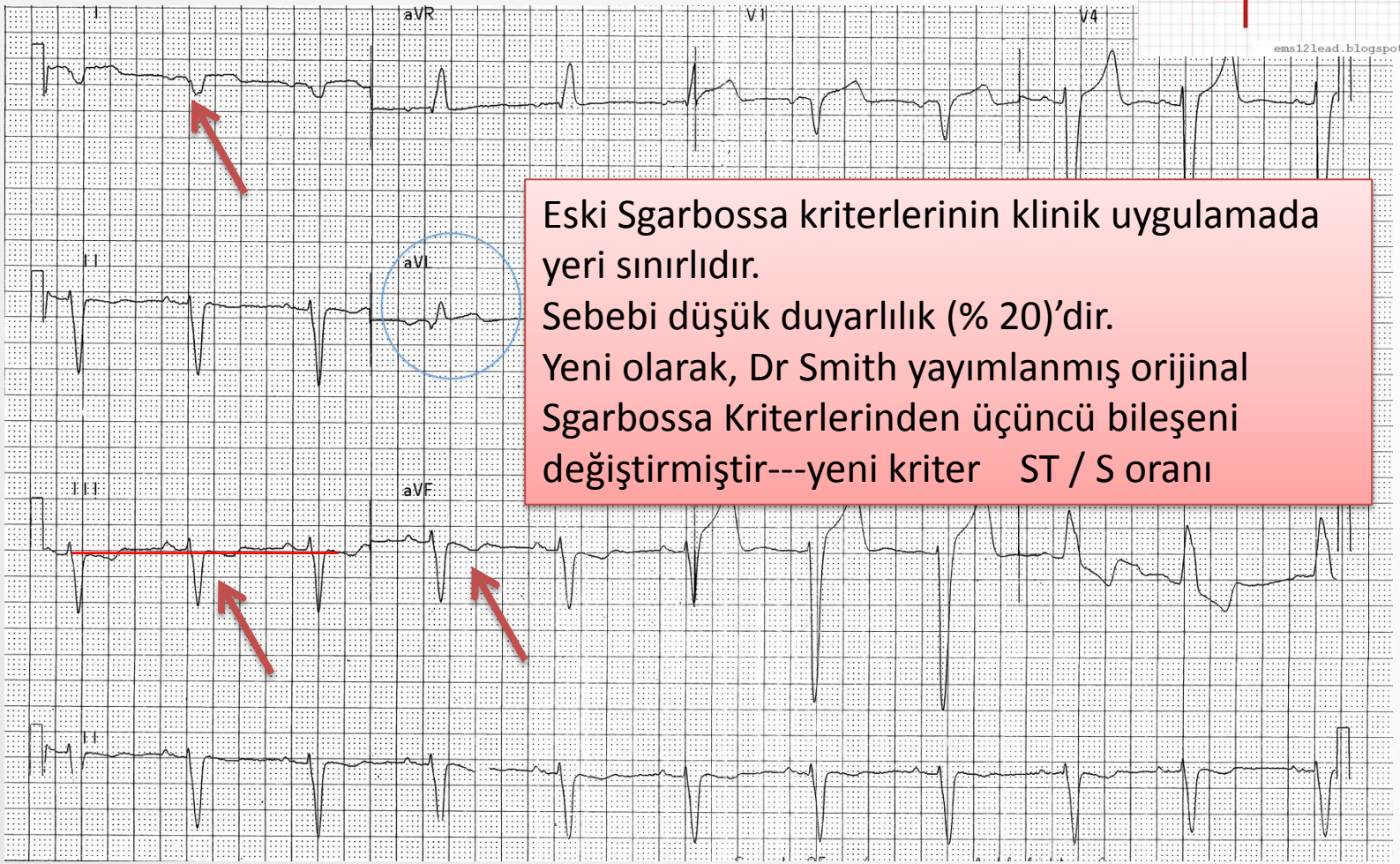

Eski Sgarbossa kriterlerinin klinik uygulamada yeri sınırlıdır.
Sebebi düşük duyarlılık (% 20)'dir.
Yeni olarak, Dr Smith yayımlanmış orijinal Sgarbossa Kriterlerinden üçüncü bileşeni değiştirmiştir---yeni kriter ST / S oranı

Modifiye Sgarbossa Kriterleri Nelerdir ?

- QRS kompleksi ile concordans ST-segment yükselmesi **≥ 1 mm**
- V1, V2, V3 derivasyonlarında ST-segment depresyon **≥ 1 mm**
- -0,25 ≤ Diskordant ST / S Oranı

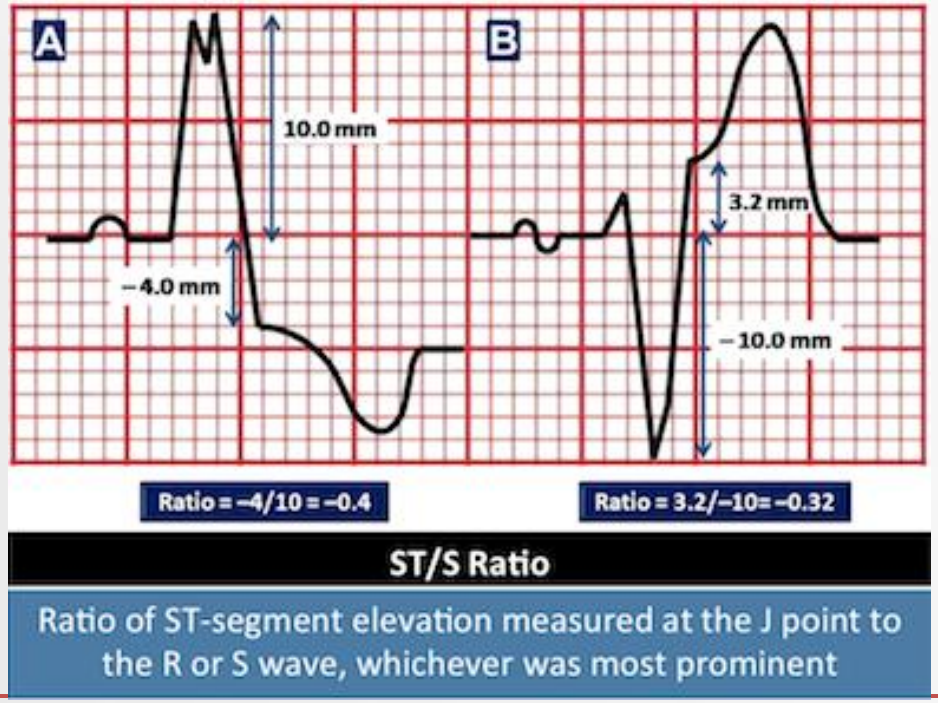

Vaka-7

- 50y kadın hasta,
- **Şikayet:** Nefes darlığı
- **Hikaye:** 2 gündür olan eksersizle artan nefes darlığı ile başvurdu.
- FM'de akciğer dinleme bulgusu yok.
- İlk troponin 0.1 ng/mL
  - Normalin üst limiti 0.30 ng/mL.

Vaka-7

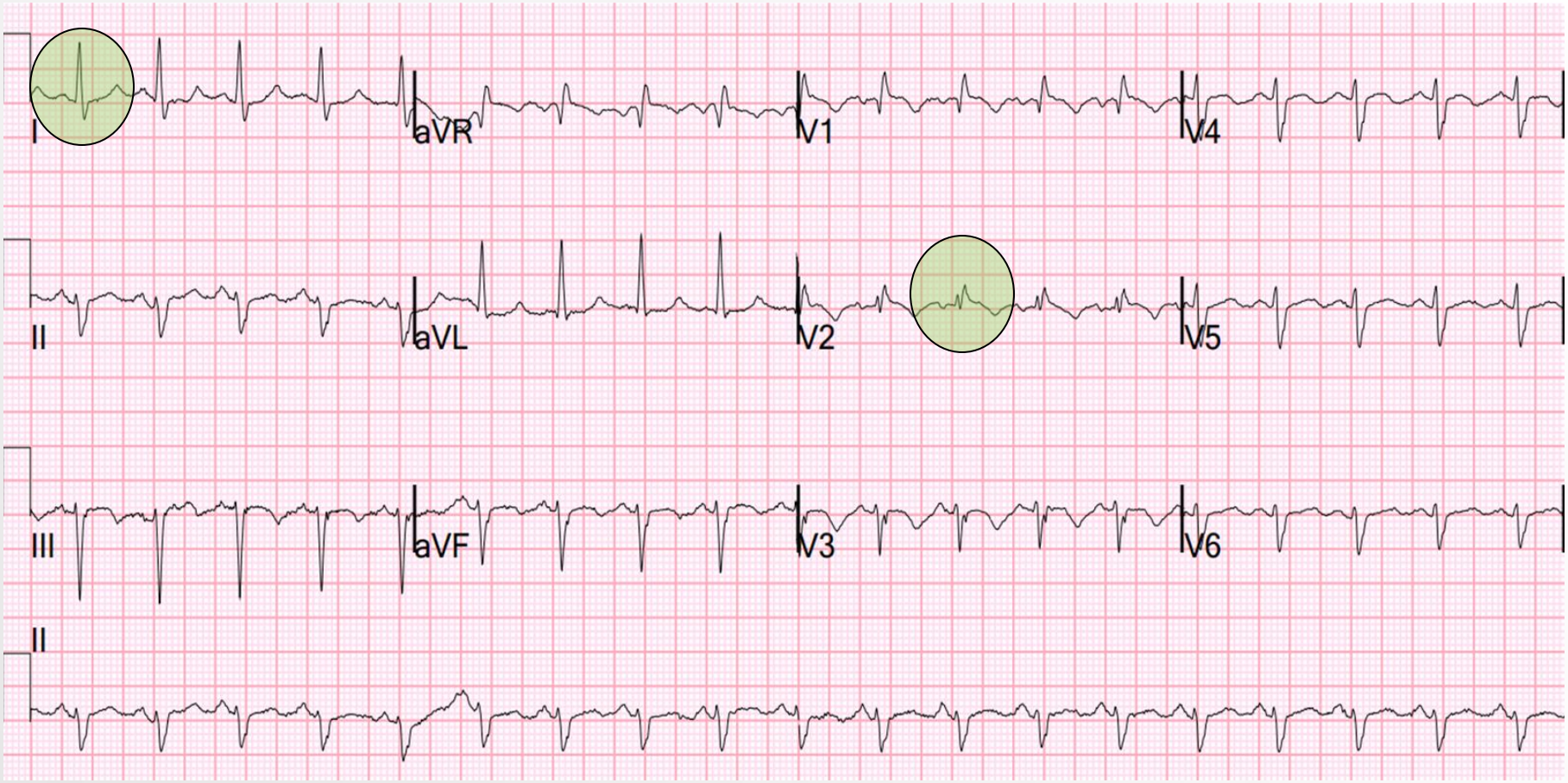

Sinus taşikardisi. Hız: 115 /dk. QRS süresi-103 ms. İnkomplet RBBB, sol aks deviasyonu

Vaka-7 S1Q3T3 Nedir?

- 1935'te tanımlanmış.
- Hem S1 hem de Q3 amplitude—1.5mm (0.15 mV). olarak tanımlanmış
- S1Q3T3
  - Pulmoner emboli + hastaların **8.5%**'unda saptanmış.
  - Pulmoner embolisi olmayanlarda **%3.3** gözlenmiş.

Vaka-8

- 42y erkek hasta,
- **Şikayet:** Nefes darlığı
- **Hikaye:** Son 1 haftadır aralıklı olarak nefes darlığı oluyormuş. En son ani başlangıçlı ciddi bir nefes darlığı olması nedeniyle başvurdu.
  - Göğüs ağrısı tariflemiyor.
  - Sigara içiyor, hiperkolesterolemisi ve HT +

Vaka-8

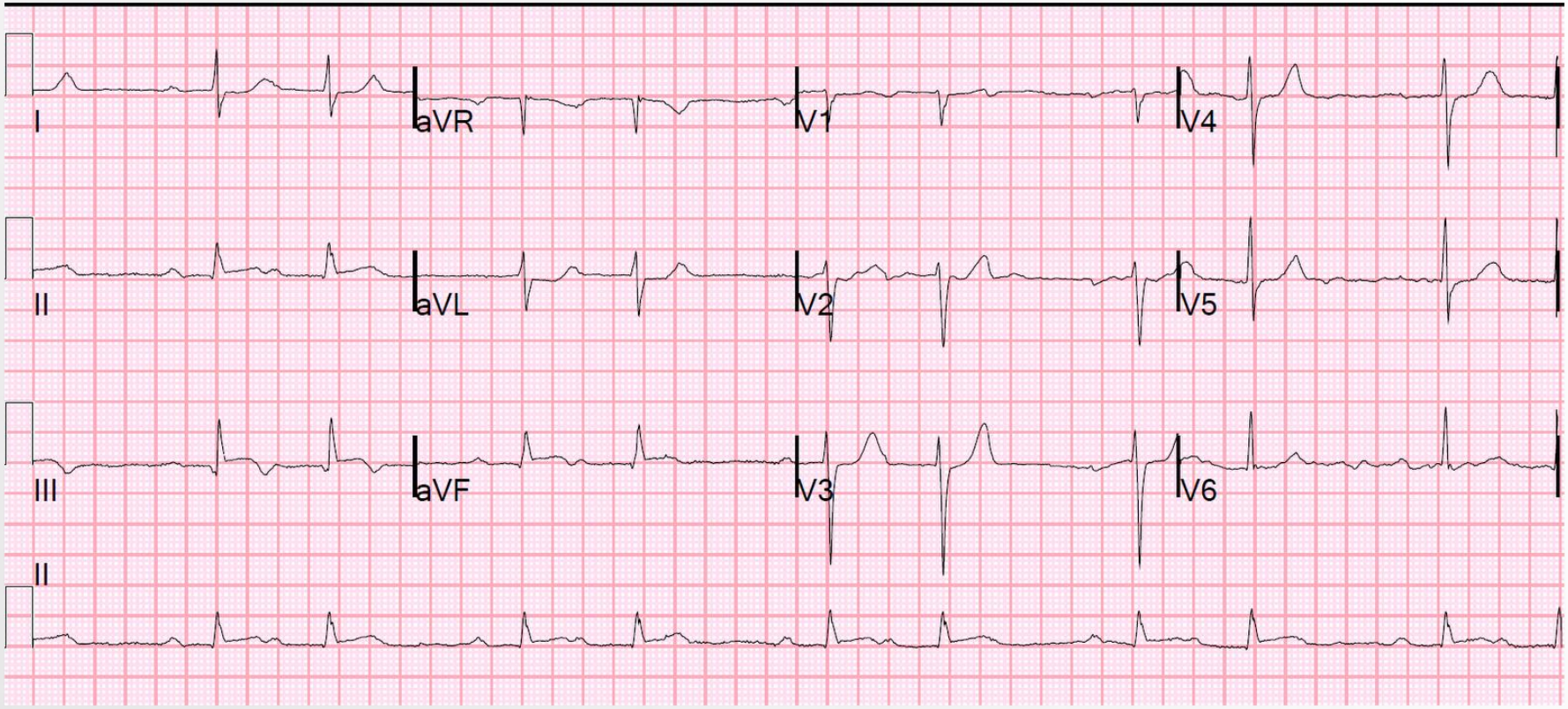

Vaka-8

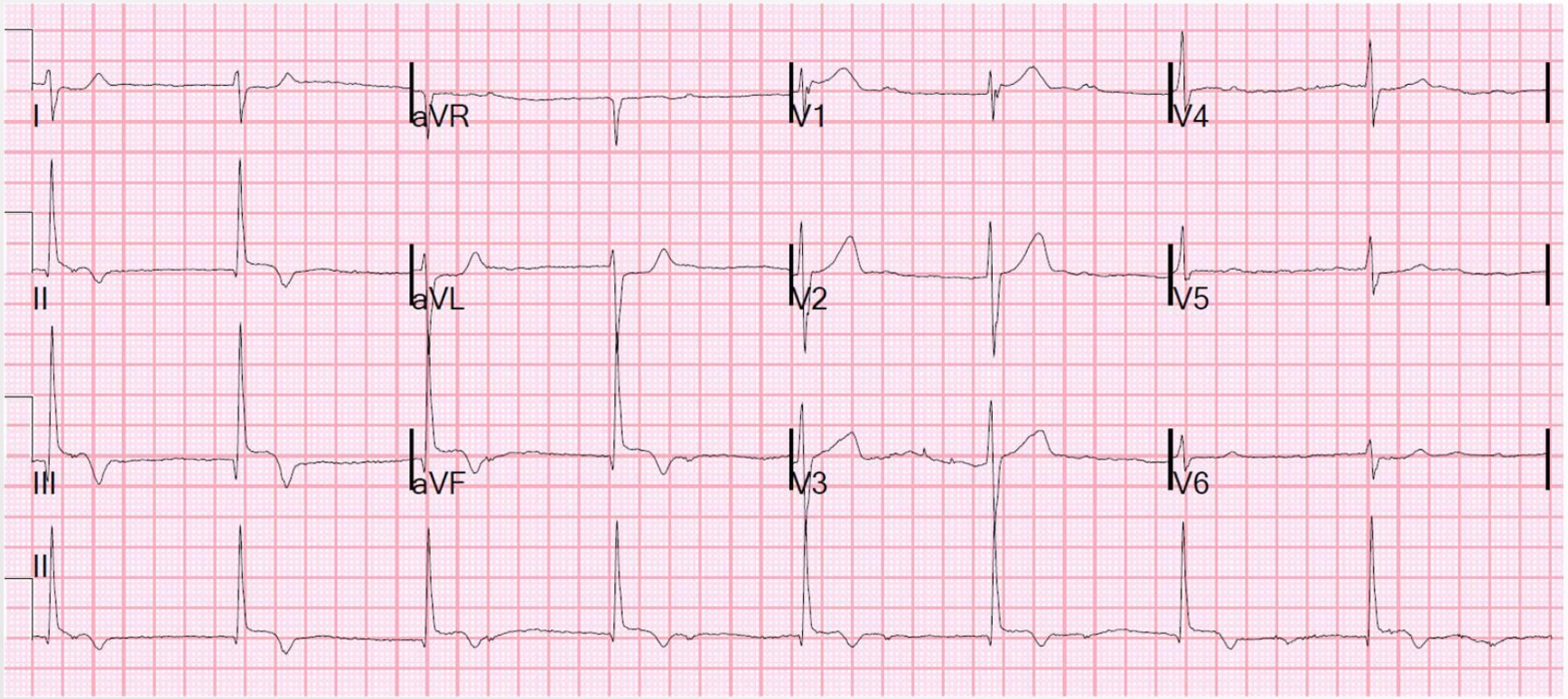

Vaka-8

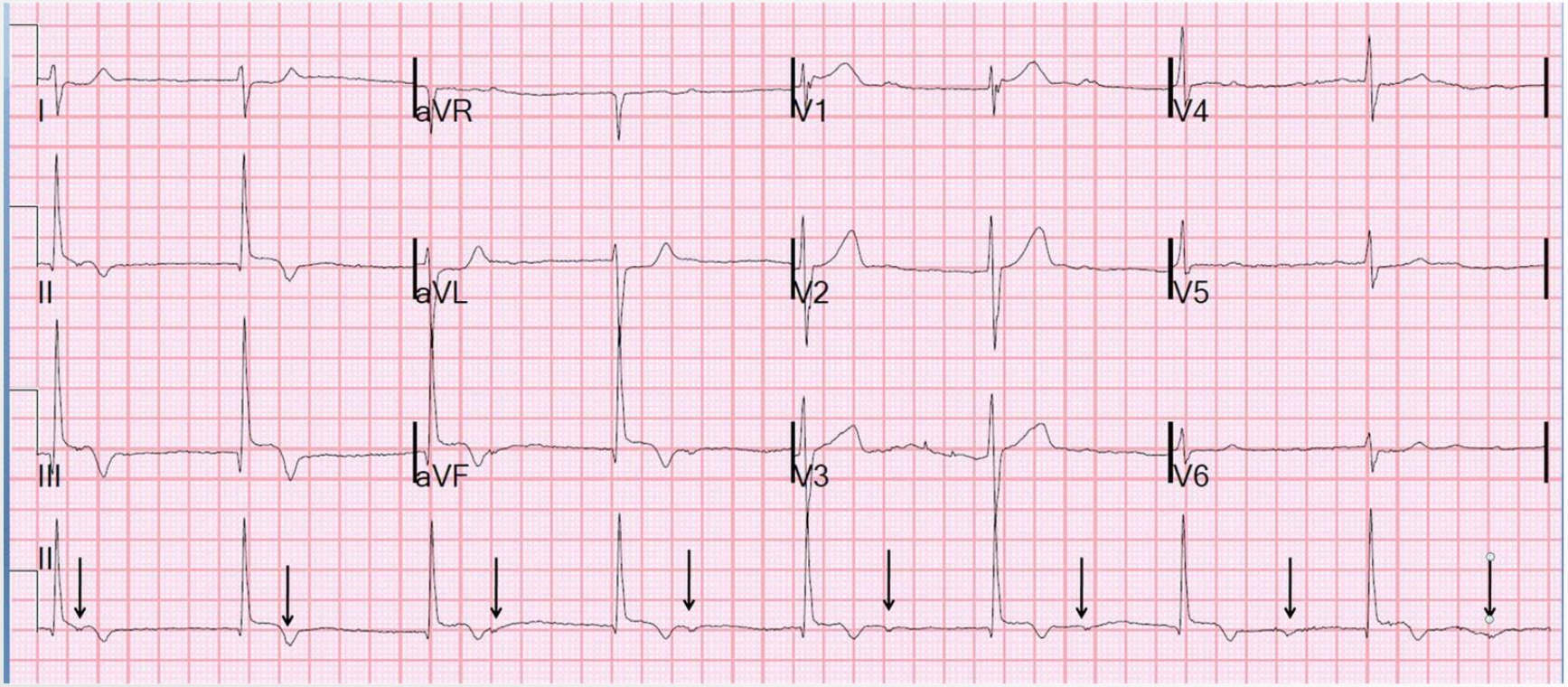

Vaka-9

- 58y, bayan hasta
- **Şikayet:** ARREST
- **Hikaye:** Sebebi bilinmeyen bir nedenle kardiyopulmoner resusitasyon uygulanarak getirildi.
- Balon-maske uygulaması ile ventilasyonda zorlanıyorsunuz.
- Akciğer USG'de akciğer kayması gözlenmiyor.
- Pnömotorakstan şüphelendiniz.
- Bilateral iğne torakostomi uyguladınız ve EKG çektiriyorsunuz?

Vaka-9

Düşük voltaj kriterleri nelerdir?

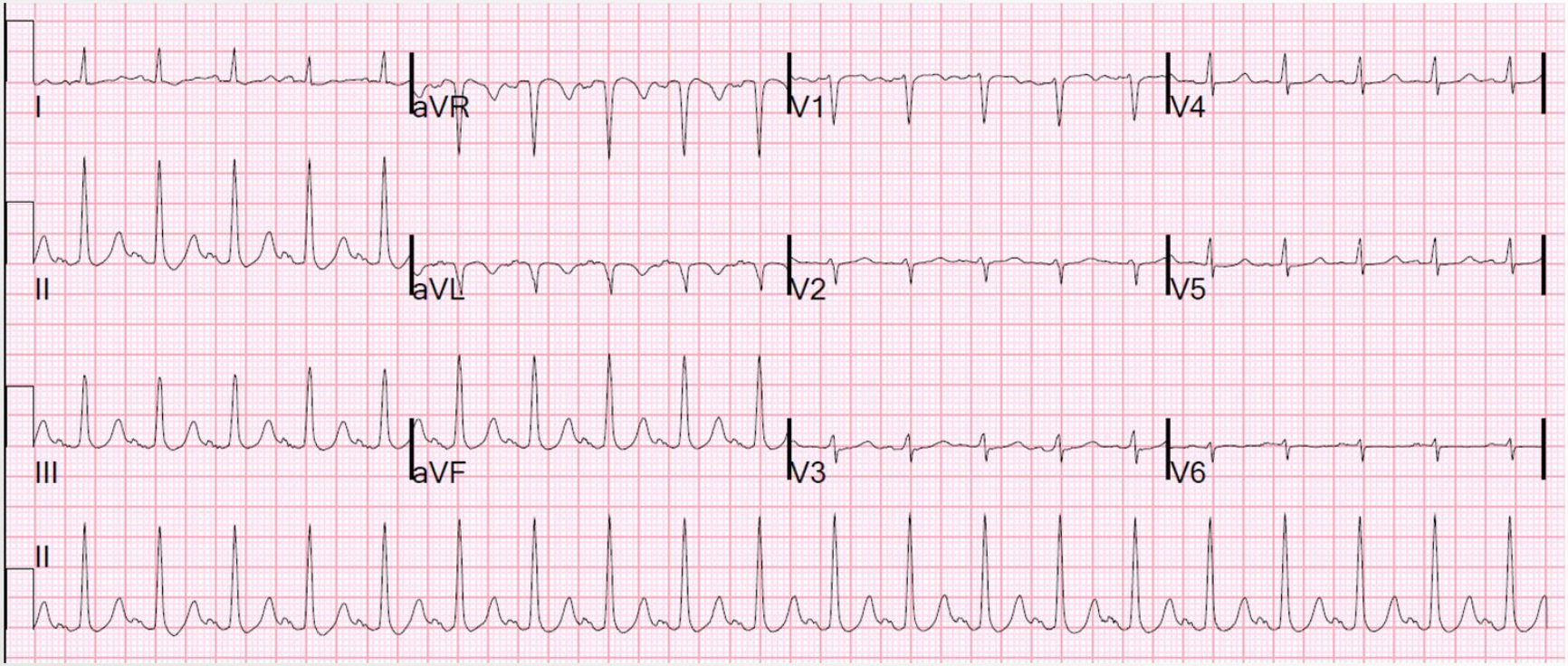

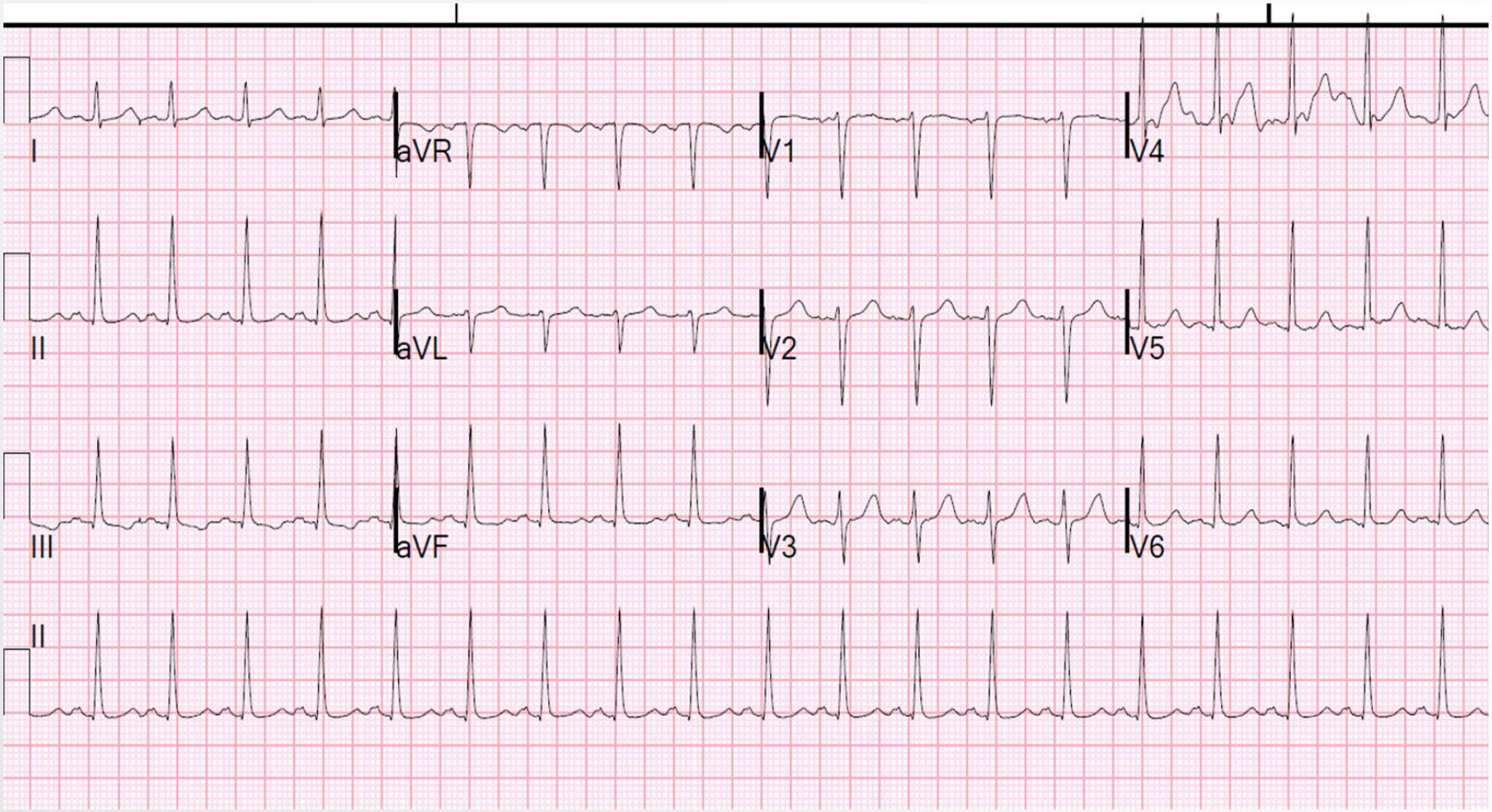
I
aVR
V1
V4
II
aVL
V2
V5
III
aVF
V3
V6
II

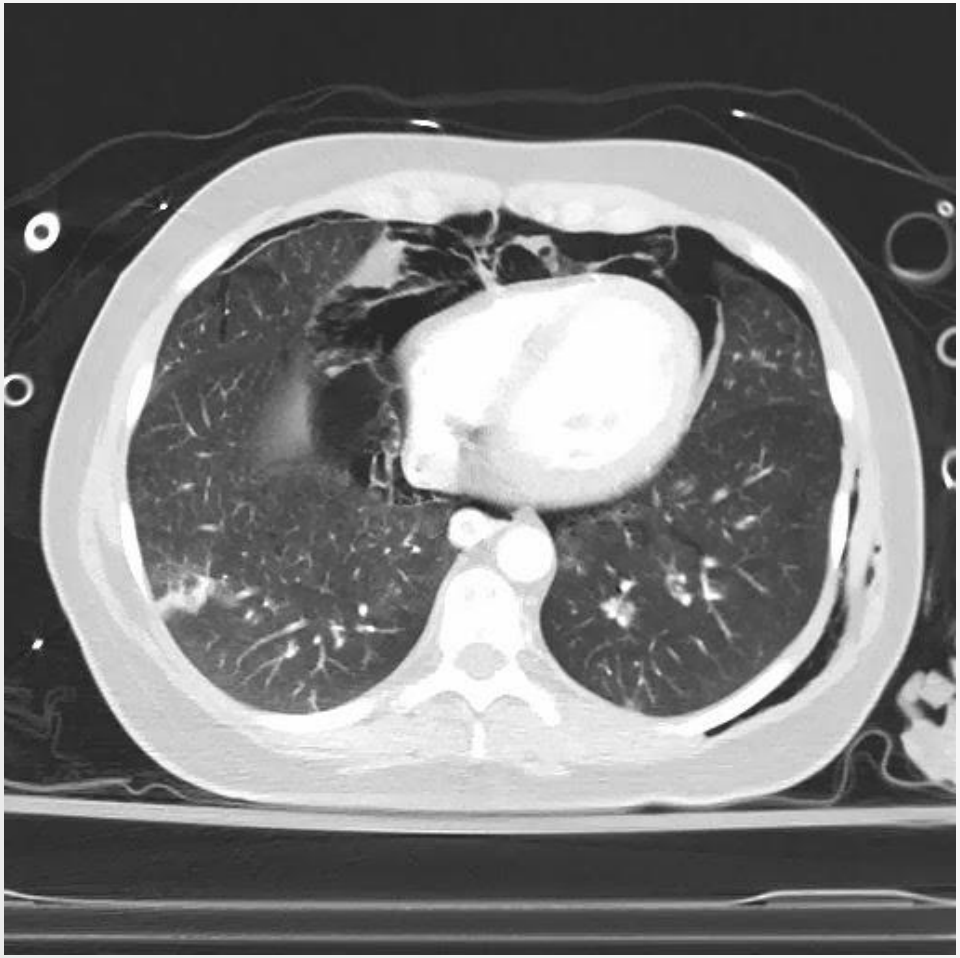

Vaka-9

Düşük Voltaja Gözlenen Etiyolojiler

- **Obesite**
- **Amfizem**
- **Son dönem dilate kardiyomiyopati**
- **Perikardiyal efüzyon**
- Plevral efüzyon
- Subkütan amfizem
- Ciddi hipotiroidi (miksödem)
- Pnömotoraks veya pnömoperikardiyum
- Eski geniş MI
- İnfiltratif / restriktif hastalıklar (amiloidoz veya hemokromatozis)

Vaka-10

- 32y, bayan
- Substernal ezici ve baskılayıcı göğüs ağrısı +, çeneye sola kola vuruyor.
- Eşlik eden nefes darlığı +.
- Göğüs ağrısı pozisyonla değişmiyor ve plöretik tarzda değil.
- Hafif bir ÜSYE ve yeni bir piyelonefrit atağı dışında sağlıklı bir hasta.
- Sigara veya başka bir ilaç kullanmıyor.

Vaka-10

- MI?
- Perikardit?
- Erken repolarizasyon

- Normal sinüs ritmi
- Düşük voltaj QRS
- İnferior ve lateral ST elevasyonu
- Geniş T dalgaları

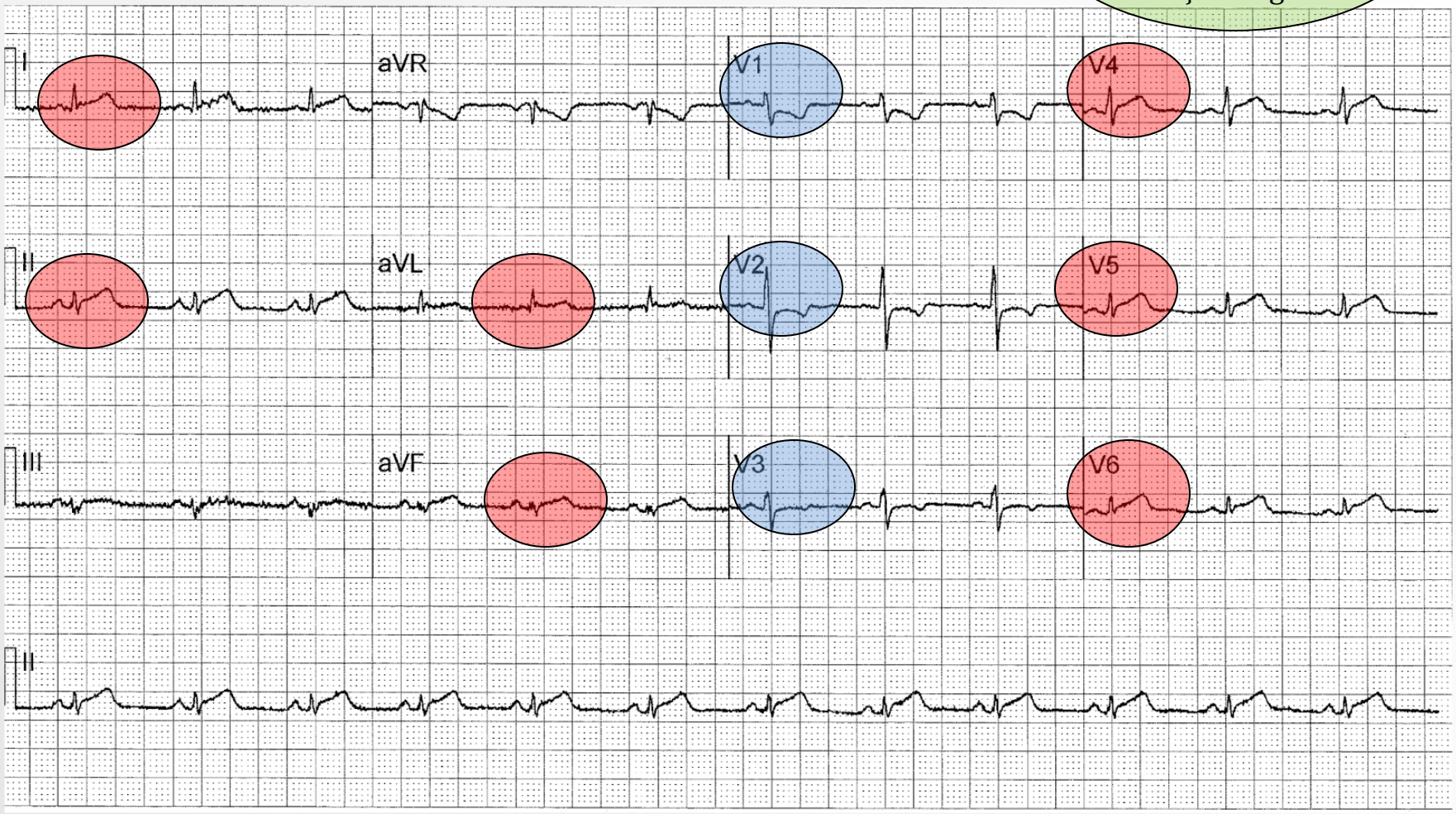

Vaka-11

- 62y, erkek
- Substernal baskılayıcı göğüs ağrısı +,

Vaka-11

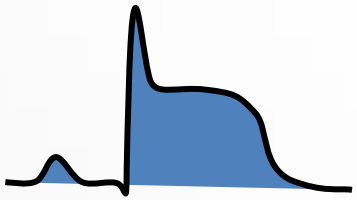

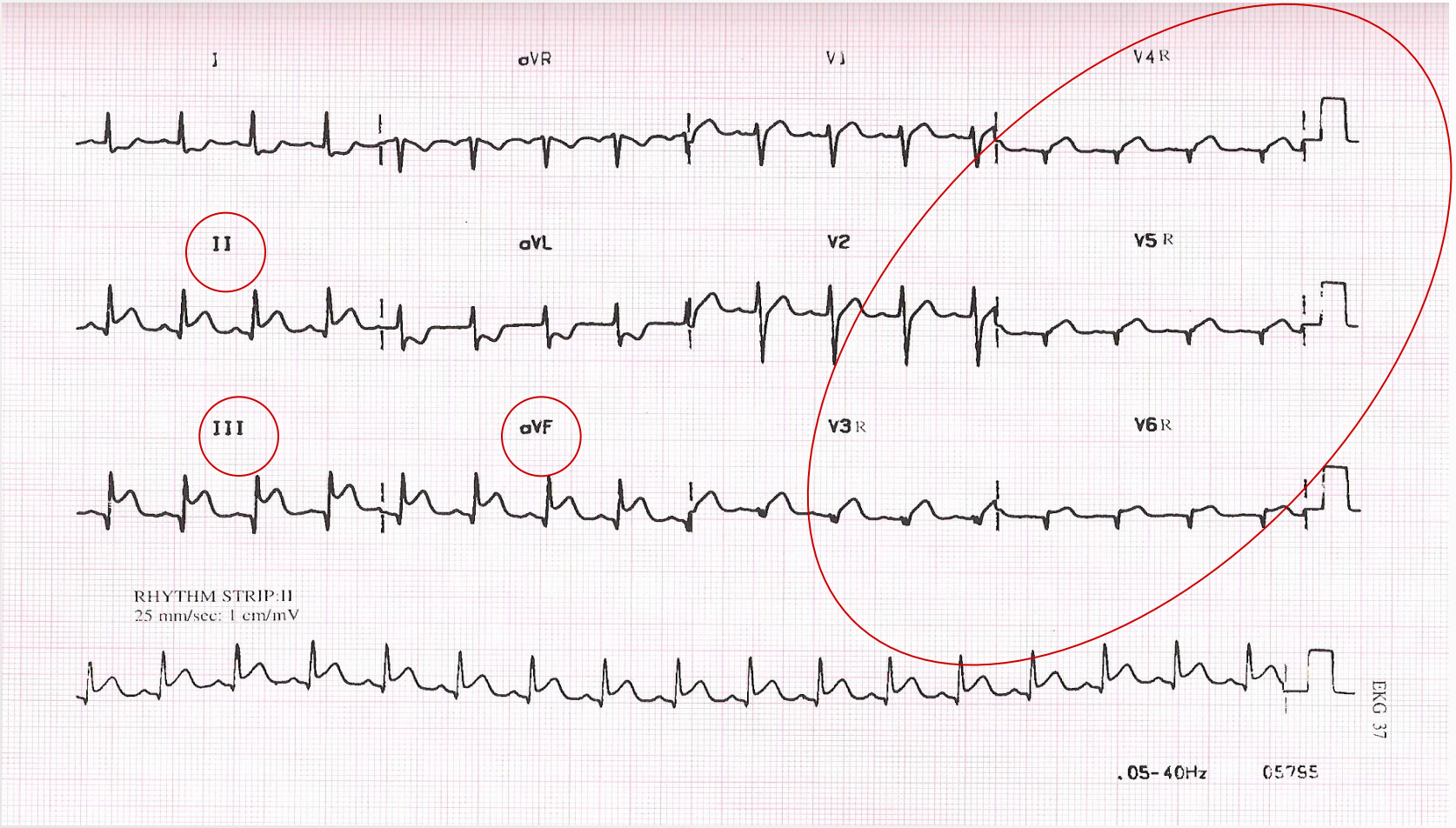

İnferior MI + Sağ vent. MI

Vaka-12

- 42y, erkek
- Solda baskılayıcı göğüs ağrısı +,

Vaka-12

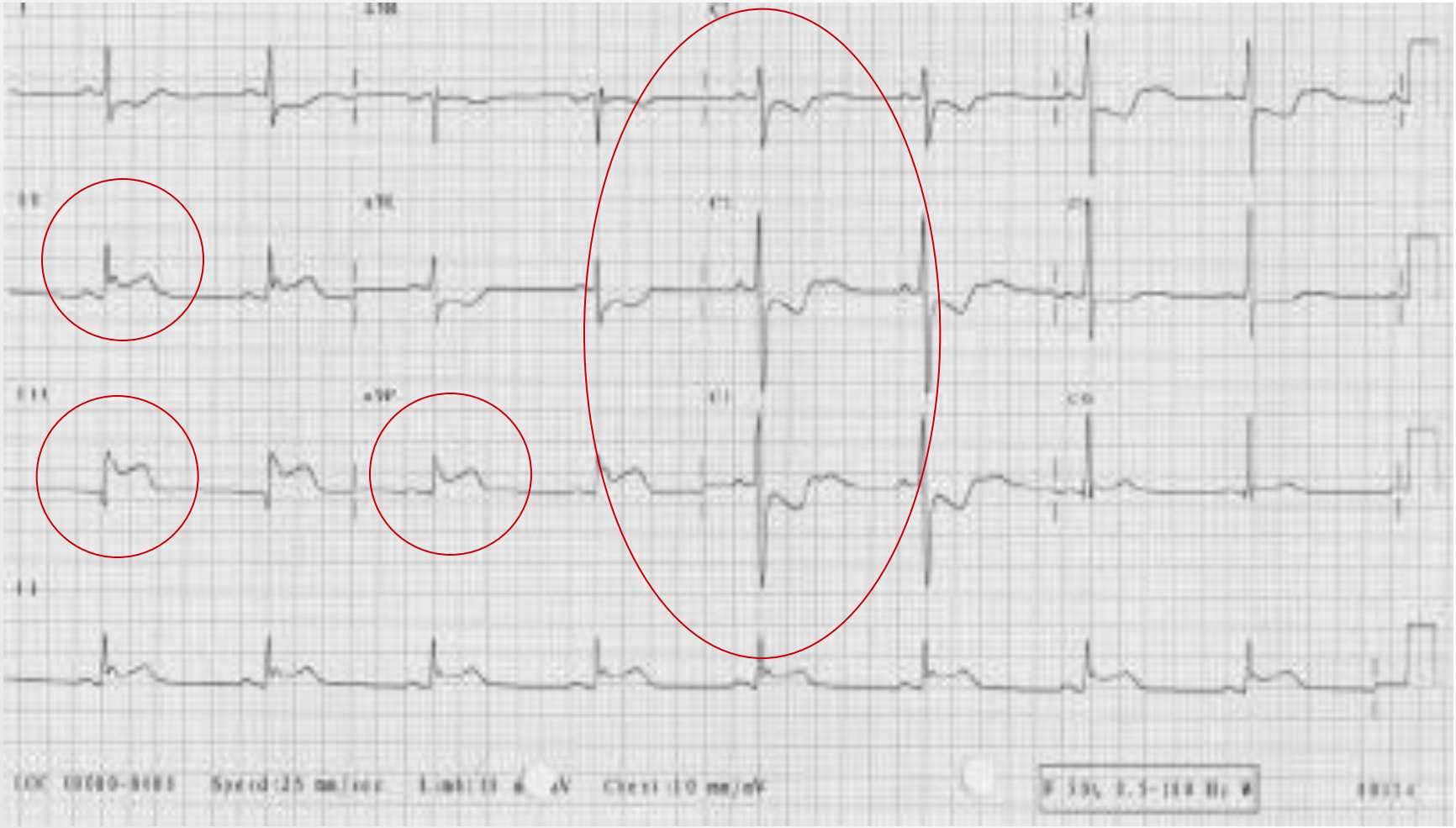

İnferior + Posterior MI

Vaka-13

- 35y, bayan hasta.
- 25 haftalık hamile.
- Ara ara nefes darlığı varmış.
- Bugün ani başlayan göğüs ağrısı mevcut.

Vaka-13

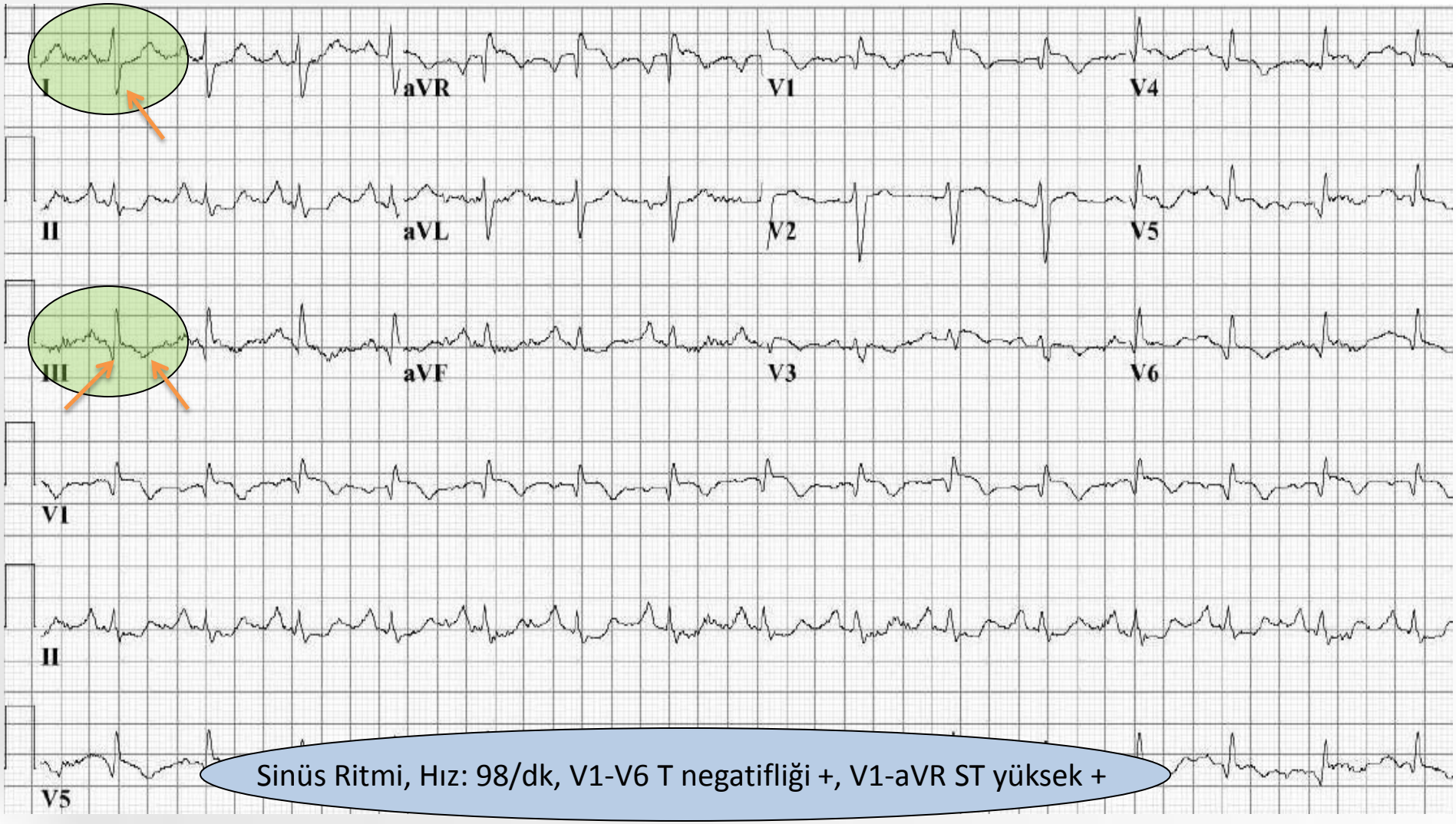

Sinüs Ritmi, Hız: 98/dk, V1-V6 T negatifliği +, V1-aVR ST yüksek +

AVR st ele

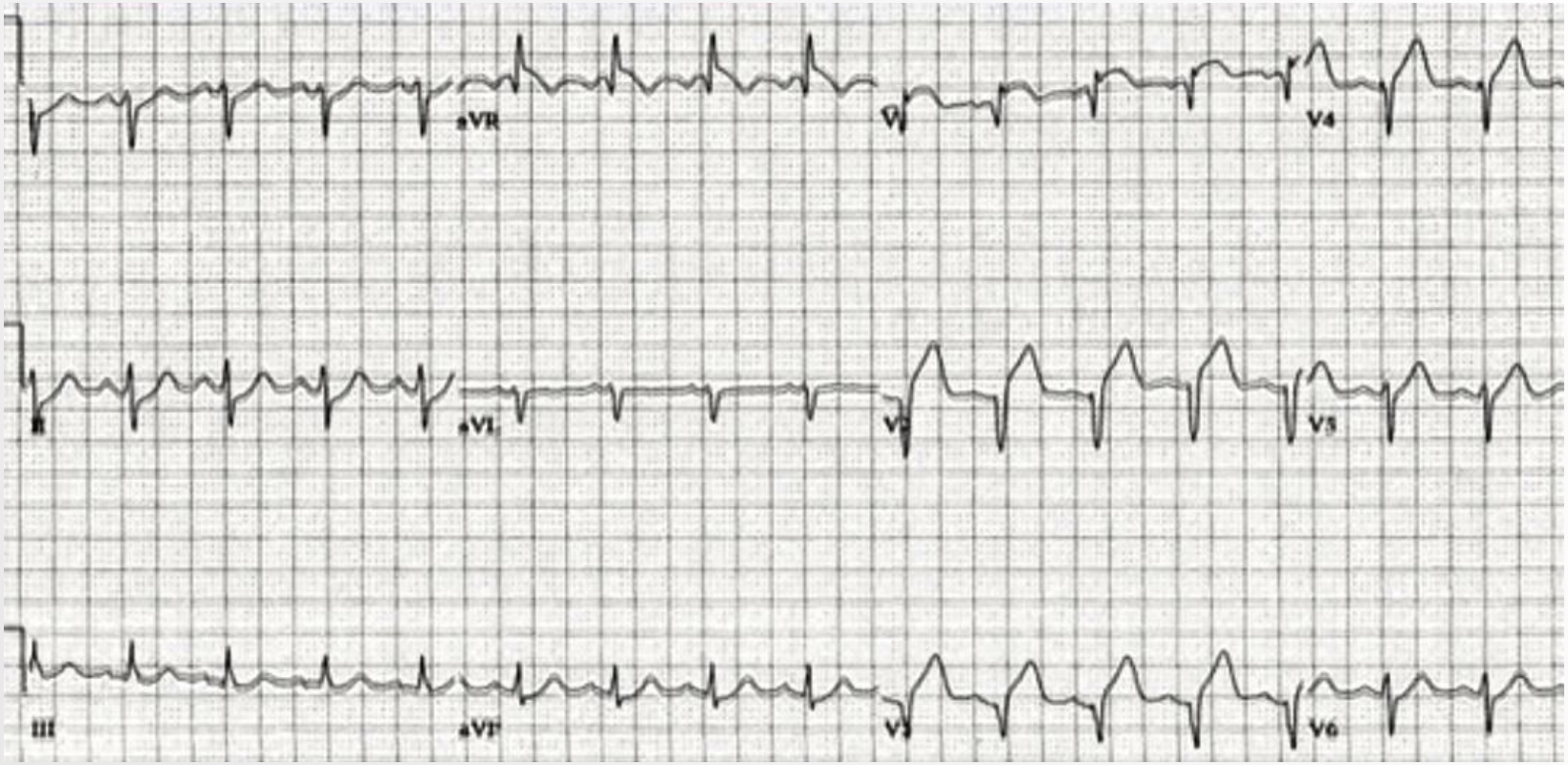

- AKS içinde;

  - LMCA tıkanmasında
  - Prox LAD tıkanması sonucu anterior MI
  - Üç damar hastalığında kararsız anginada

- Akut PTE

- Akut perikardit

- Aritmiler
  - P dalga varlığı ve konfigürasyon belirlenmesinde
  - VT' de AV disosiasyon

aVR – “unutulmuş derivasyon”

- Başka iskemik bulguları varken aVR’de ST Elevasyonu – kötü prognozu gösterir.

Kardiyoloji literatürü:

- – Hem aVL hem de aVR’de ST elevasyonu = %98 LMCA lezyonu
- – aVR’deki STE ≥ V1’deki STE = LMCA lezyonu
- – aVR’deki STE ≥ 1,5 mm ise mortalite>%75
- (= derhal anjiyo gerekli; medikal tedavi yeterli değil)

aVR – “unutulmuş derivasyon”

- LMCA tıkanması
- Derhal anjiyo yapılmazsa %70 ölüm
- Medikal tedaviler bu oranı değiştirmiyor
- Derhal anjiyo (veya CABG) ile %40 ölüm
- – Sağkalım, geliş-balon arasındaki süreye bağlıdır.
- Hastanede anjiyo yoksa-----sevk düşünülmeli

Supraventriküler taşikardi

- Vagal manevra
- Adenozin testi
- RP intervali<100 ms
- V1' de rSR' paterni

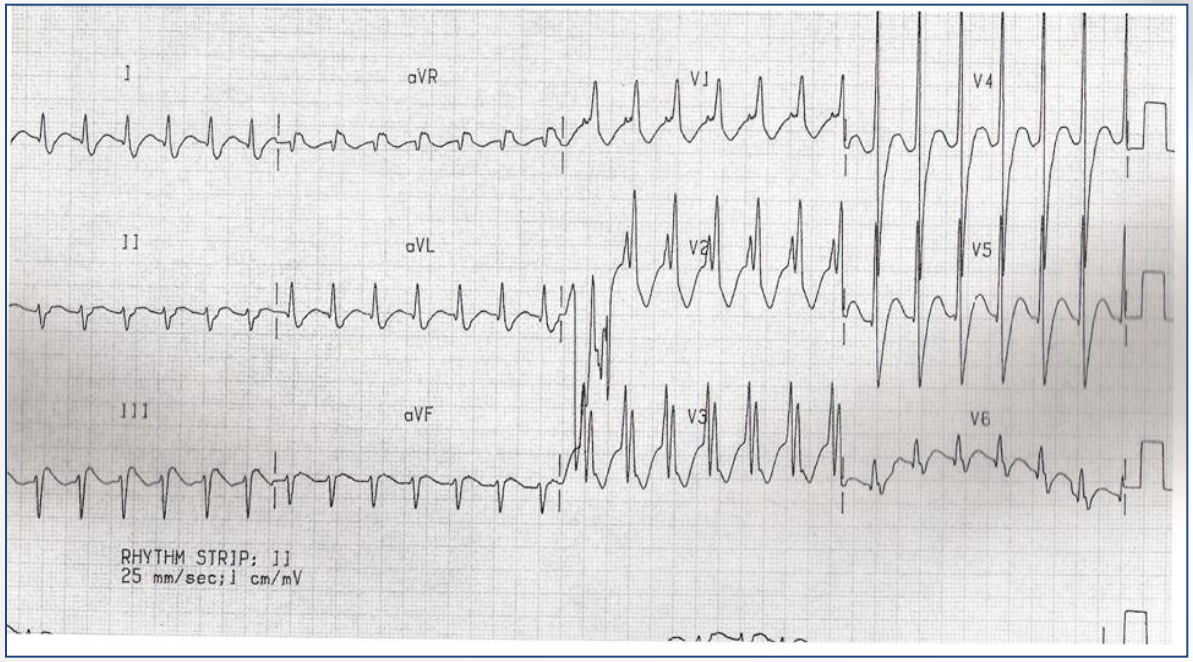

Ventriküler taşikardi
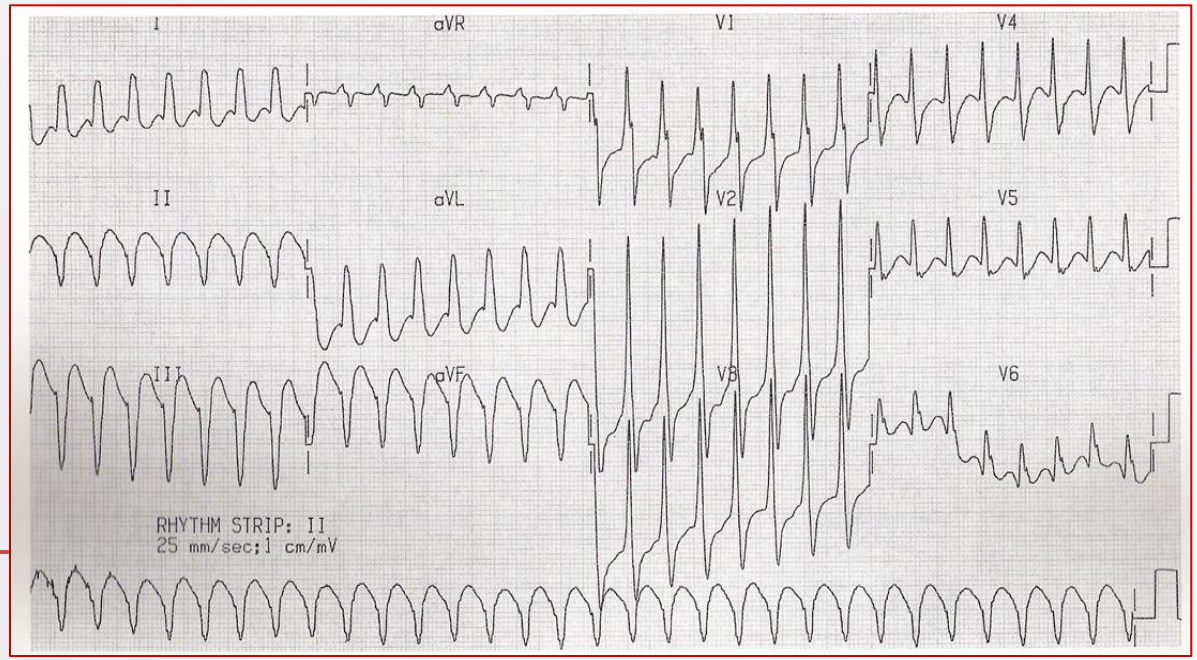
- Füzyon ve capture vuruları
- AV disosiasyon
- Aşırı sol aks
- RBB' da; QRS>140 ms
- LBBB' da QRS>160 ms
- Negatif konkordans