ORTOPEDİK ACİLLER

Uzm.Dr. Deniz ALGEDİK
KIZILTEPE DEVLET HASTANESİ

Gerçek Ortopedik Aciller

- Açık kırık ya da eklem yaralanması
  IV antibiyotikler, analjezi, irrigasyon
  Acil cerrahi müdahale gerektirir
- Kompartman sendromu
  Daha çok bacağın alt kısmında
  45 mmHg üzerideki basınç perfüzyonu durdurur
  Acilen fasyotomi yapılması gerekir
- Vasküler yaralanma
  Acil revaskülarizasyon gerekir
- Çıkıklar
  Hemen yerine yerleştirilmesi gereklidir
- Septik artrit
  Cerrahi debridman ve iv antibiyotik

Üst Ekstremite

- Sternoklavikuler eklem
- Klavikula
- Akromioklavikuler eklem
- Skapula
- Omuz
- Humerus
- Dirsek
- Ön kol
- El bileği
- El

Sternoklavikuler eklem

- Nadir
- Anterior çıkık; daha sık,eklem yüzeyinde çıkıntı
- Posterior çıkık; çok nadir,yaşam tehlikesi var, (trakea,nörovasküler sorunlar),nefes darlığı.
- Tanı yöntemi; PAAC grafi yetersiz, en iyi yöntem BT
- Tedavi; Eklem Redüksiyonu,
- Yeniden çıkma eğilimi vardır.

Klavikula fraktürü

- Tüm kırıkların %5’i , çocuk kırıklarının 1/3’ü
- Makaslama kuvvetleri veya direkt travma nedeniyle en fazla orta 1/3 te görülür.
- %80 orta 1/3’te, %15 distal 1/3, %5 proksimalde

Klinik

Omuz aşağı düşer

Dar omuz genişliği/asimetri

Fraktür hattında hematom,ağrı

Tanı

Omuz ap grafi

Tedavi

Konservatif; orta ve proksimal kırıklarda

Sekiz bandajı/ velpeau bandajı (fark yok)

Cerrahi;

Distal 1/3 kırıklarda

Aşırı deplase orta 1/3 kırıklarda

Nörovasküler /plevral hasar oluşturanlarda

Cilde bası yapan veya açık kırıklarda

Akromioklavikuler eklem çıkığı

- Rockwood/Neer sınıflamasında deplasman derecesine ve klavikulanın pozisyonuna göre 6 tipe ayrılır.

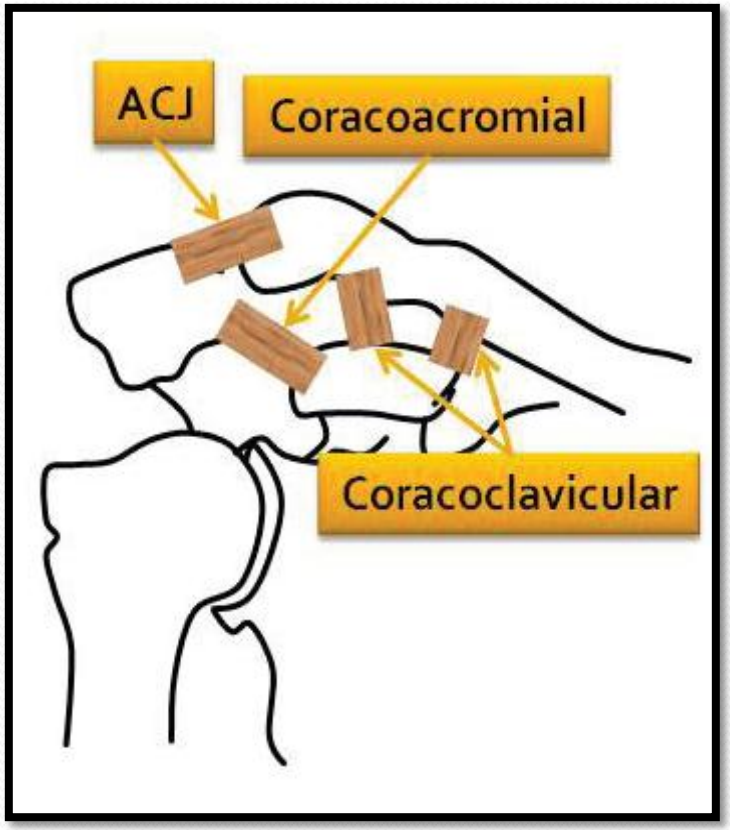

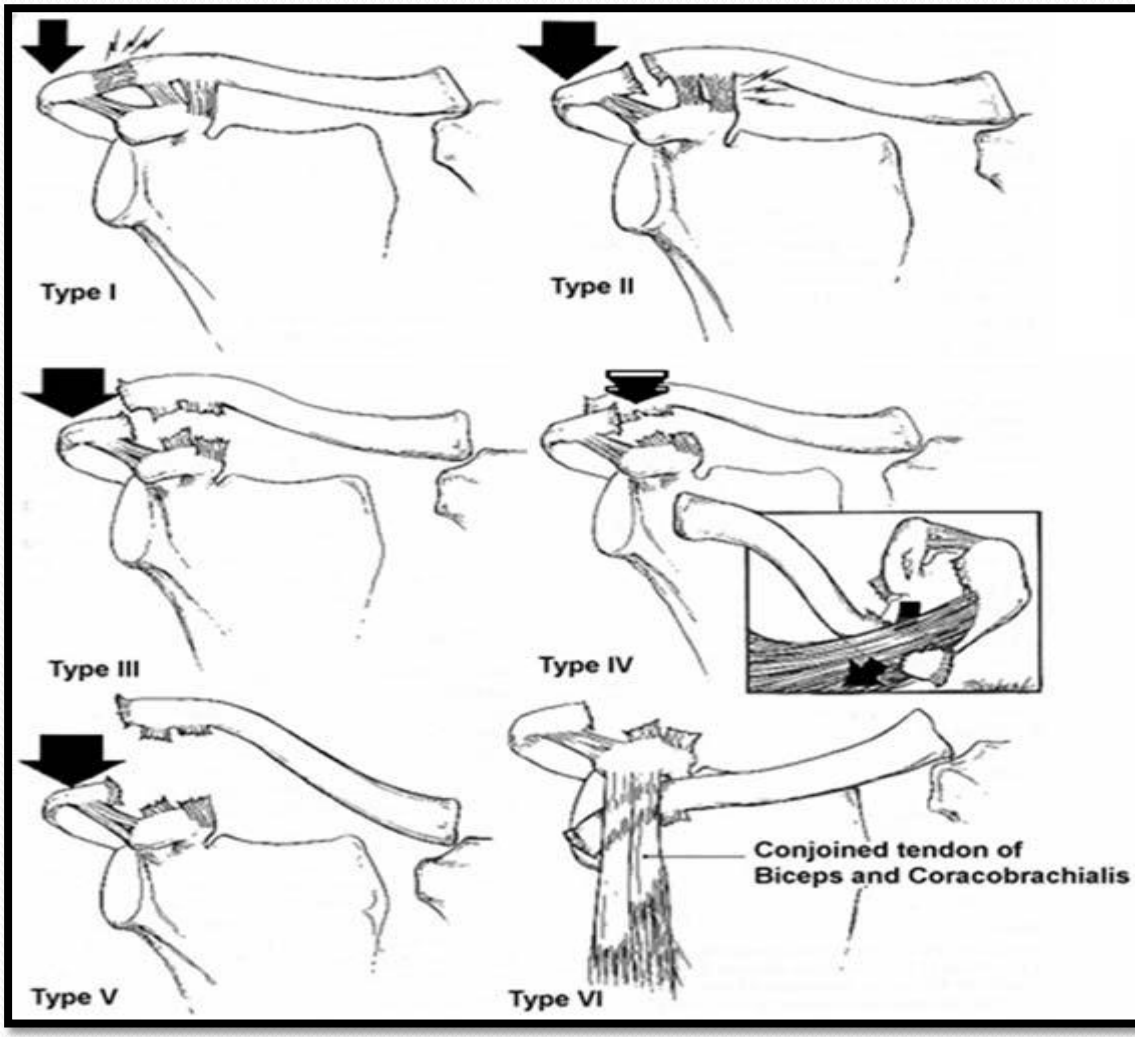

Tanı

Karşılaştırmalı omuz ap grafi

Tedavi

Konservatif;

Tip 1,2,3 instabilitede

Smith bandajı,Velpeau bandajı,omuz-kol askısı

Cerrahi;

Tip 4,5,6 instabilitede

ARİF(plak osteosentez,K teli ile tespit)

Distal klavikula rezeksiyonu

Skapula kırıkları

- Kırıkların %1'i ,40-60 yaş sık, trafik kazası
- İndirekt/direkt travmaya bağlı olabilir.
- Costa/vertebra fraktürleriyle beraberlik sık

Klinik

- Palpasyonla ağrı,hassasiyet
- Ekimoz,şişlik
- Kolda Abduksiyon kısıtlılığı
- Kol gövdeye yapışık
- Apolet belirtisi +/-

Tanı

Omuz ap grafi,BT

Tedavi

Konservatif;

Velpeau bandajı, omuz-kol askısı

Cerrahi;

Deplase glenoid boyun fraktürü

Intraartiküler kırıklar

Akromion ve Korakoid deplase kırıklar

Omuz eklemi çıkığı

- Anterior çıkık %90, posterior çıkık %5-10
- Inferior ve superior çıkıklar çok nadir görülür.
- Mekanizma; en sık omuz abduksiyonda,eksternal rotasyonda, dirsek ekstansiyondayken indirekt travmaya bağlı görülür.
- İlişkili durumlar;
- Tub. Majus kırığı,glenoid kırığı,korakoid,akromion kırığı
- Aksiller/muskulokutanöz sinir yaralanması,nadiren damar yaralanması görülür.

Klinik

Nörovasküler muayene önemli!!!(lateral omuz duyusu,radial/ulnar nabız,kapiller geri dolaşım)

Şiddetli omuz ağrısı,azalmış ROM

Omuz hafif abd.,/eksternal rotasyonda,

Anteriorda palpe edilen kitle(humerus başı)

Akromion altında posterior çukur

Akromionun anteriora çıkıntısına sekonder omuzun dörtgenleşmesi (apolet belirtisi)

Tanı

Omuz grafi (posterior çıkıkta yetersiz)

Omuz BT (eşlik eden kırıklar ve posterior çıkık düşünüldüğünde)

Sol omuzda "apolet" bulgusu görünümü

Tedavi

Myorelaksan,analjezi,sedasyon gerekebilir.

Teknikler;

Hipokrat Milch

Koher Stimson

Snowboard Hennipen

Skapular rotasyon teknikleri…

Kapalı tekniklerle redükte edilemeyen veya açık akut çıkıklarda acil açık cerrahi gerekir!!!

<40 y'ta 3 hafta immobilizasyon

>40 y'ta 1-2 hafta immobilizasyon+pandüler hareket

Rekürrens;ilk çıkık<20 y ise %85

>40 y ise %10-15

- Hipokrat veya traksiyon-karşıtraksiyon tekniği(modifiye);iç ve dış rotasyon veya proximal humerusa dışa doğru basınç
- Stimson;yüzüstü yatar,ağırlık asılır,süre uzundur,
- Milch;sırtüstü yatar,çıkık kol yavaş yavaş abduksiyon ve eksternal rotasyona getirilip baş üstü pozisyona getirir.dirsek tam ekstansiyona geldiğinde traksiyon gerçekleşir.diğer elle de humeral başı glenoidkenarın üzerinden kaydırmak için bası uygulanır

Omuz Eklemi Redüksiyonu

Anterior Dislokasyonda Scapular Rotasyon

Skapulanın alt ucu mediale kaydırılır, kola aşağı doğru "devamlı" aksiyal çekme kuvveti uygulanır.

Omuz Eklemi Redüksiyonu

Anterior Dislokasyonda Stimson

Hasta yüzükoyun yatar ve etkilenen koluna ağırlık asılır, aralıklı olarak kontrol edilir.

Proksimal humerus kırıkları

- Anatomik boyun kırıkları
- Cerrahi boyun kırıkları
- Tuberkulum majus kırıkları
- Tuberkulum minus kırıkları

- Yaşlılarda sık

Tedavi;

Konservatif(>%90)

(Velpeau bandajı)

Nadiren cerrahi

(protez,artrodez)

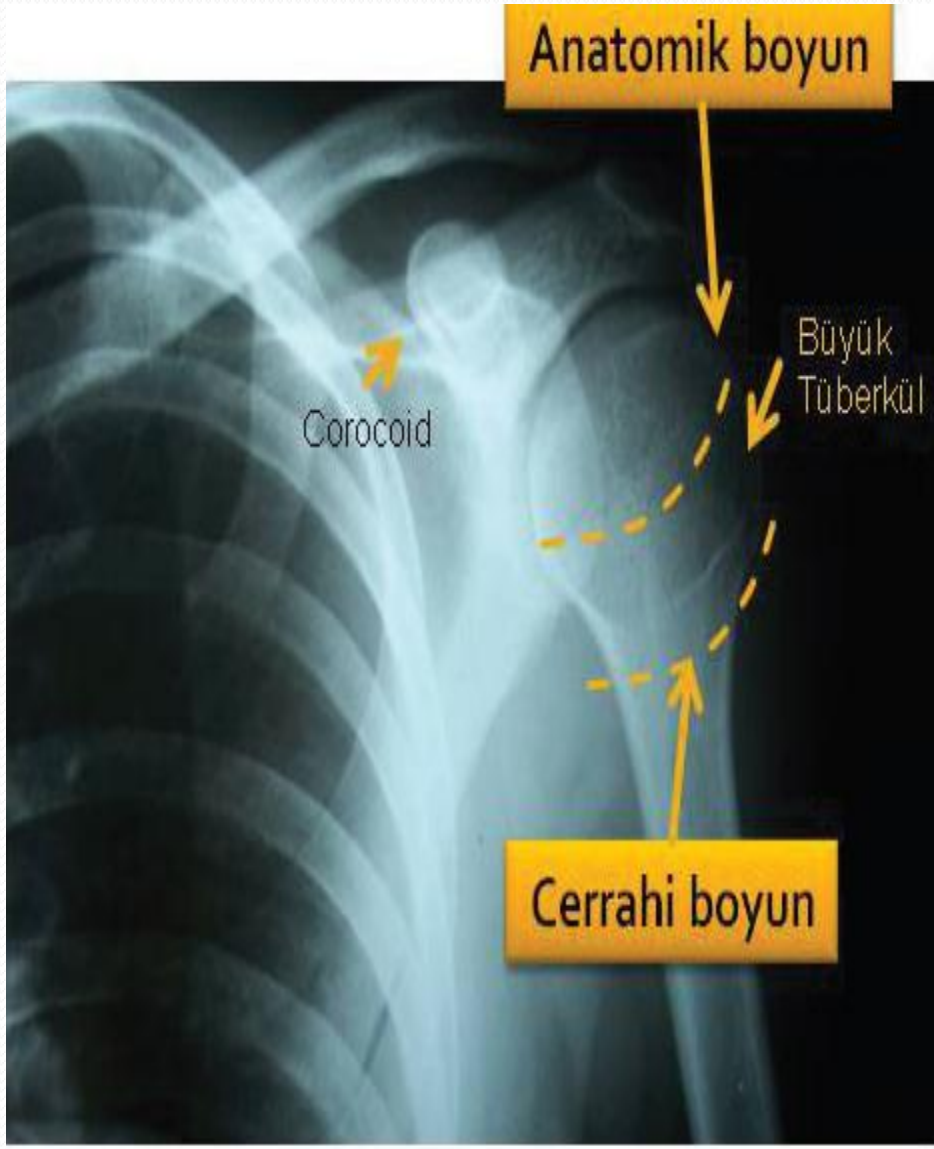

Proksimal humerus kırıkları

Humerus şaft kırıkları

- Tüm humerus kırıklarının %40'ı
- Çocuk kırıklarının %17'si
- Genelde direkt travmaya bağlı ama patolojik kırıklara bağlı da olabilir.

Klinik

- Ağrı,şekil bozukluğu,ekimoz,krepitasyon,şişlik
- Nörovasküler muayene önemli
- Distal 1/3 spiral kırıklarda radyal sinir yaralanması sık.(%10) ….Holstein-Lewis kırıkları

- Holstein-Lewis kırığı

Tedavi

Genelde konservatiftir.(%80-90)

U ateli

Hanging cast alçı(en fazla 3 hafta tutulur)

Cerrahi;

Açık kırık,eklem içi kırık

Nörovasküler yaralanma

Patolojik kırık

Segmente kırıklar

Redüksiyon sonrası nöropraksi (+)

Dirsek yaralanmaları

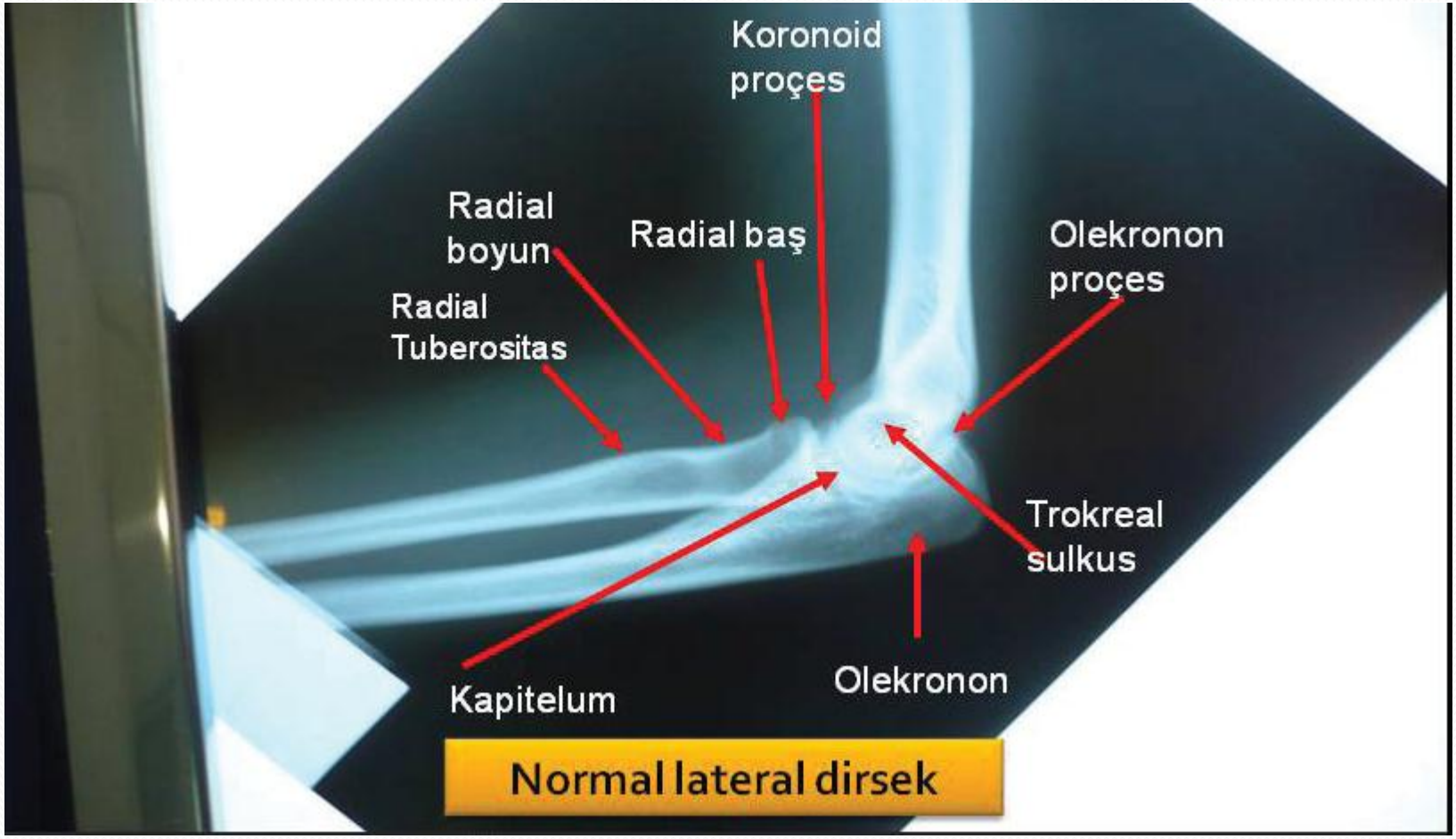

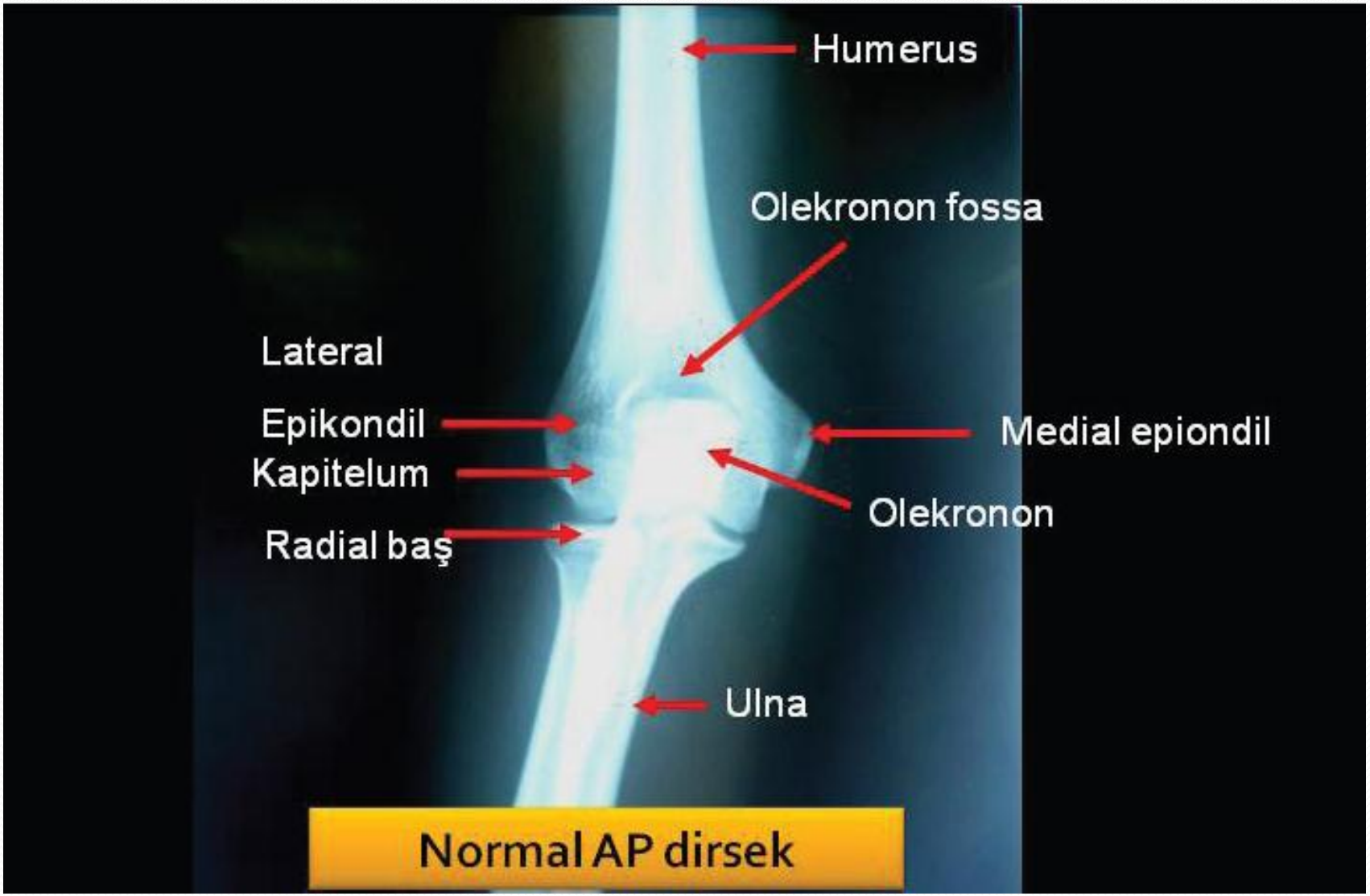
Humerus
Olekronon fossa
Lateral
Epikondil
Kapitelum
Radial baş
Medial epiondil
Olekronon
Ulna
Normal AP dirsek

Dirsek eklem çıkığı

Dirsek eklem çıkığı

- Genelde travma sonrası
- En sık posterior çıkık
- Eşlik eden fraktürlere dikkat!!!
- Redüksiyon öncesi ve sonrası nörovasküler muayene önemli

Tanı

Fizik muayene,dirsek ap/lateral grafi

BT (eşlik eden fraktürler için)

Tedavi

Redüksiyon(traksiyon eşliğinde aşamalı fleksiyon)

+ 2 hafta immobilizasyon

Humerus distal uç fraktürleri

- Interkondiler humerus kırığı
- Suprakondiler humerus kırıkları
- Medial-lateral kondil kırıkları
- Epikondil kırıkları

Suprakondiler humerus kırıklar

- Çocukluk çağı fraktürlerinin %60'ı
- %95 ekstraartiküler ve posteriora açılanmalı
  - Ekstansiyon tipi (Gartland sınıflaması)
    - Tip 1: Deplasman yok (***fat pad sign*** = yağ yastıkçığı bulgusu, tek radyolojik bulgu olabilir)
    - Tip 2: Deplasman var, uçlar birbirine değer
    - Tip 3: Medial veya laterale deplasman var, uçlar değmez.
      - Cerrahi gereksinimi
  - Fleksiyon tipi
    - %5 hastada
    - Cerrahi gereksinimi

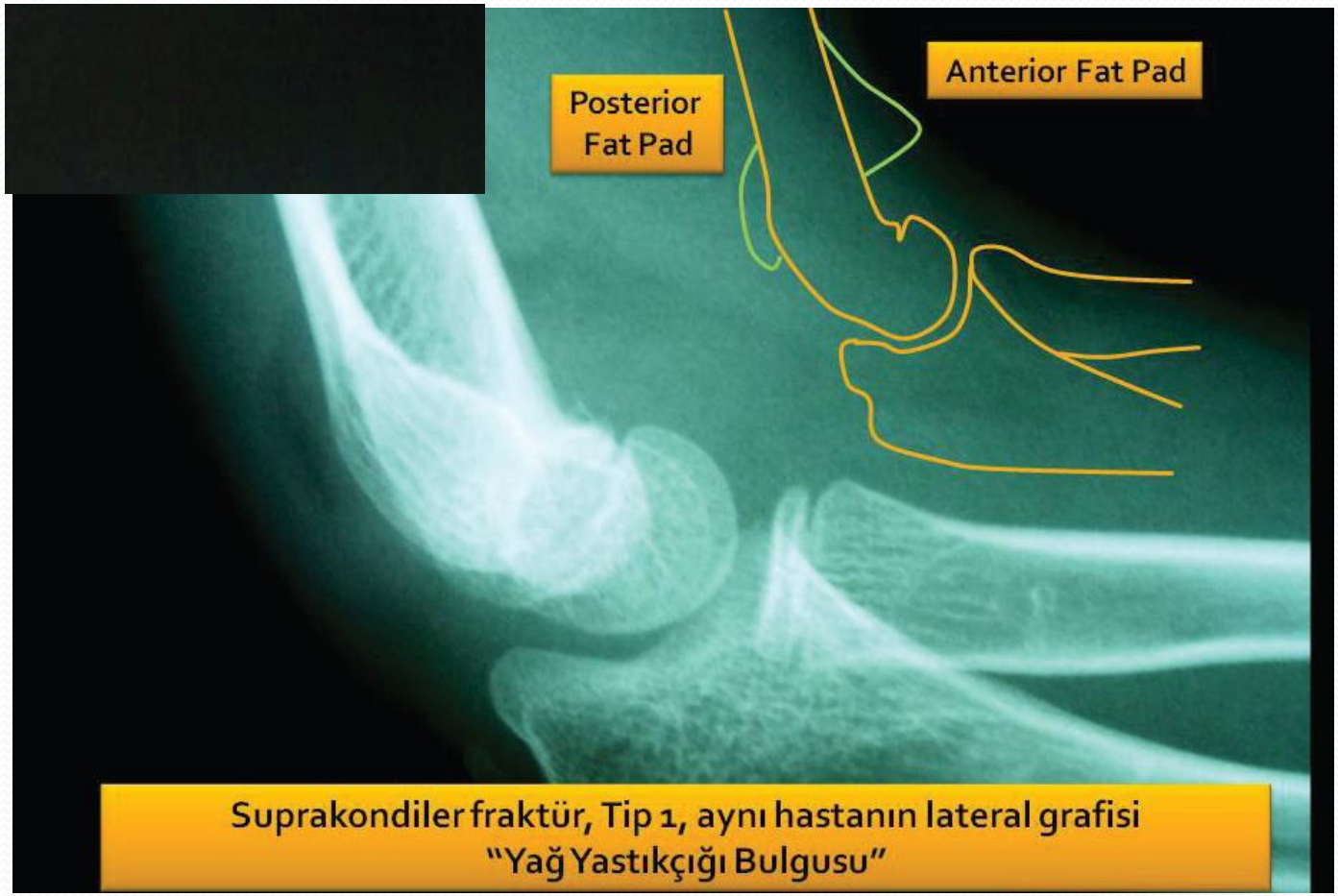

Suprakondiler fraktür, Tip 1, aynı hastanın lateral grafisi
"Yağ Yastıkçığı Bulgusu"

- Dirsek diğer kırıklarında tedavi genelde konservatiftir.(uzun kol atelle 4-6 hafta immobilizasyon)
- Deplase kırıklarda, eklem içi kırıklarda,lateral kondil kırıklarında tedavi cerrahidir.

Lateral kondil fraktürü

Suprakondiler fraktürlerin komplikasyonları

- Nörovasküler yaralanmalar
  - Posterolateral deplasman = radial sinir hasarı
  - Posteromedial deplasman = median sinir hasarı
- Non-union, malunion
- Hareket kaybı
- En ciddi komplikasyon ***Volkman'ın İskemik Kontraktürü***
  - Bulgu: Parmakların açılmasıyla ciddi ağrı

Lateral kondil fraktürleri

- Çocuklardaki en sık 2. distal humerus kırığıdır
  - 4-10 yaş arasında görülür
- Genellikle deplase, intraartikülerdir, nonunion sıktır
- Tedavi
  - Deplase olmayan kırıklar kapalı redüksiyon
    - Kaymaya meyillidir (Kontrol AP ve oblik grafi ile izlenmelidir)
  - 2 mm'den > deplase ve rotasyona gelmiş kırıklarda ORIF

Medial epikondil fraktürü

- %80'i avülsiyon fraktürü
- Ekstra-artiküler kırık olduğudan "fat pad sign" bulunmaz
  - Büyüme kıkırdağını içermez
- Ulnar sinir yaralanması açısından dikkat
- Olguların %50'sinde dirsek çıkığı da bulunur
- Tüm dirsek çıkıklarında medial epikondil kırığı aranmalıdır.

Sağ dirsekte düşme sonrası ağru şişlik

ACİL
MERGENCY
2010
Eskişehir Osmangazi Üniversitesi
Acil Tıp Anabilim Dalı
Kanıta Dayalı Acil Travma Yönetimi Kursu
Evidence Based Emergency Trauma Management Course
Aynı hastada AP dirsek grafisi, Lateral kondil fraktürü

Dadı dirseği

- Annuler ligament zedelenmesine bağlı
- 1-5 yaş, k=e
- Dirsek fleksiyon hareketi yok
- Grafiye gerek yok,travma öyküsü/şüphesi varsa çekilir.

Tedavi; ön kol supinasyon,dirsek fleksiyona alınır.

Sıklıkla “kluk”sesi alınır.

Sık rekürrenste 1-2 hafta kol askısı(?) verilebilir.

- Galeazzi
  - Radius fx: Orta veya distal 1/3'lük alanda + Distal radioulnar ayrılma
  - Saptandığında uzun kol atelle ve ORIF için Ortopedi ile temasa geç
- Monteggia
  - Proksimal veya midulnar fraktür + radius başı dislokasyonu
  - Uzun kol atelle ve ORIF için ortopedi ile temasa geç

- Sık görülenler
  - Distal radius fraktürleri
  - İzole ulnar, radial fraktürler
  - Çocuklarda: Torus ve yaş ağaç kırıkları

Ulna'da 1/3 medial kısımda fraktür + radius başı minimal deplase
"Monteggia" fraktürü

Radius başında fraktür + Anterior ve posterior yağ yastıkçığı bulgusu

Distal radius fraktürleri

- Colles
  - Median sinire baskı = Palmar parestezi
  - İnstabil kırık bulguları
    - > 20° angulasyon
    - İntraartiküler kırıklar
    - > 1cm kısalma
- Smith (ters Colles)
- Barton
  - Distal radiusun dorsal veya volar kenar kırığıdır.
  - Kırıklı çıkık veya subluksasyon vardır
- Hutchinson (Chauffeur)
  - İntraartiküler radius stiloid fraktürü

- Colles kırığı; en sık uzanmış eline düşme ile,dorsale açılanır.el bielğinde karakteristik dorsifleksiyon veya çatal sırtı şekil bozukluğu.lateral görüntü dorsal açılanma ve ufalanma açısından en iyi görüntü.
- Smith kırığı;ters colles,distal radiusun volar açılanma kırığı,lateral grafi

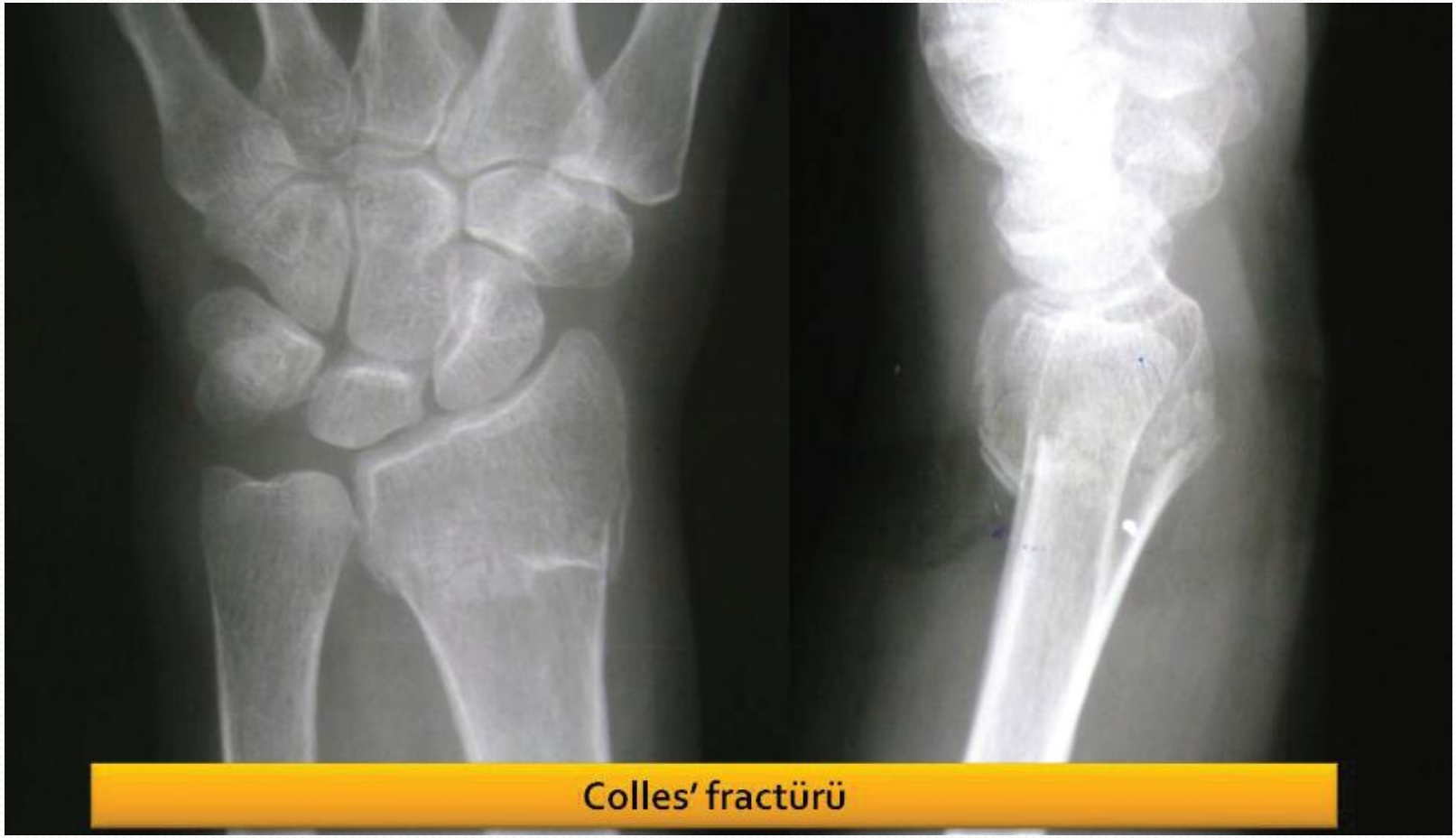
Colles' fractürü

Smith Fraktürü

Hutchinson (Chauffeur) Fraktürü

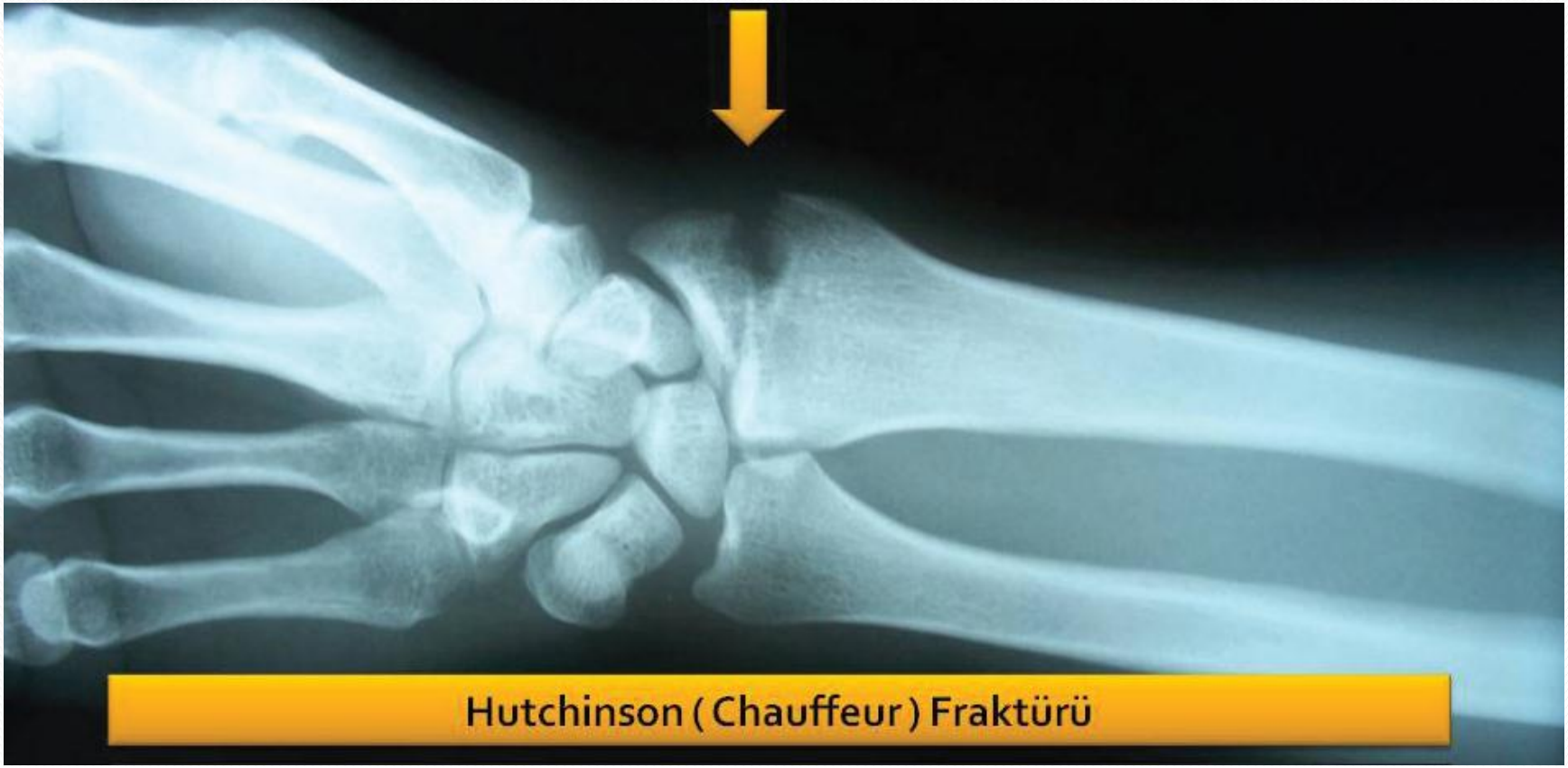
Hutchinson (Chauffeur) Fraktürü

- Redüksiyon gereksinimi olanlar
  - > 10 derece angulasyon
  - Lateral ve AP olarak kabul edilemeyecek sınırdaki radial açı ve yüksekliklerindeki bozukluk
- Eklemi ilgilendiren ve açık kırıkların çoğu ORIF

- Ulna veya radius şaft kırıkları
  - Stabil/nondeplase kırıklar uzun kol alçısı ile immobilize,
  - İnstabil Kırıklar:
    - 10 dereceden fazla açılanma yapan
    - Kırık yüzeyinde %50 den fazla ayrılan kırıklardır.
    - Açık/kapalı redüksiyon ve/veya internal fiksasyon gerektirir.
- Ulnar styloid fraktürü
  - Colles fraktürüne eşlik edebilir
  - Deplase ise ***trianguler fibrokartilaj kompleksi*** hasarı düşünülmelidir!

X-ray: Radius ve ulna fraktürü, sağ üstte redüksiyon ve alçı sonrası

- Torus fraktürü
  - Radial kortekste bükülme
  - Tedavi: Analjezi + Atel en iyisi (DARE, 2010)
- Yeşil ağaç fraktürü
  - Tam olmayan metafiz fraktürü
  - Tedavi: Analjezi + Atel
- *Bu 2 fraktür haricindeki çocuklardaki diğer kırıkların hepsi redüksiyon ve/veya fiksasyon gerektirir*

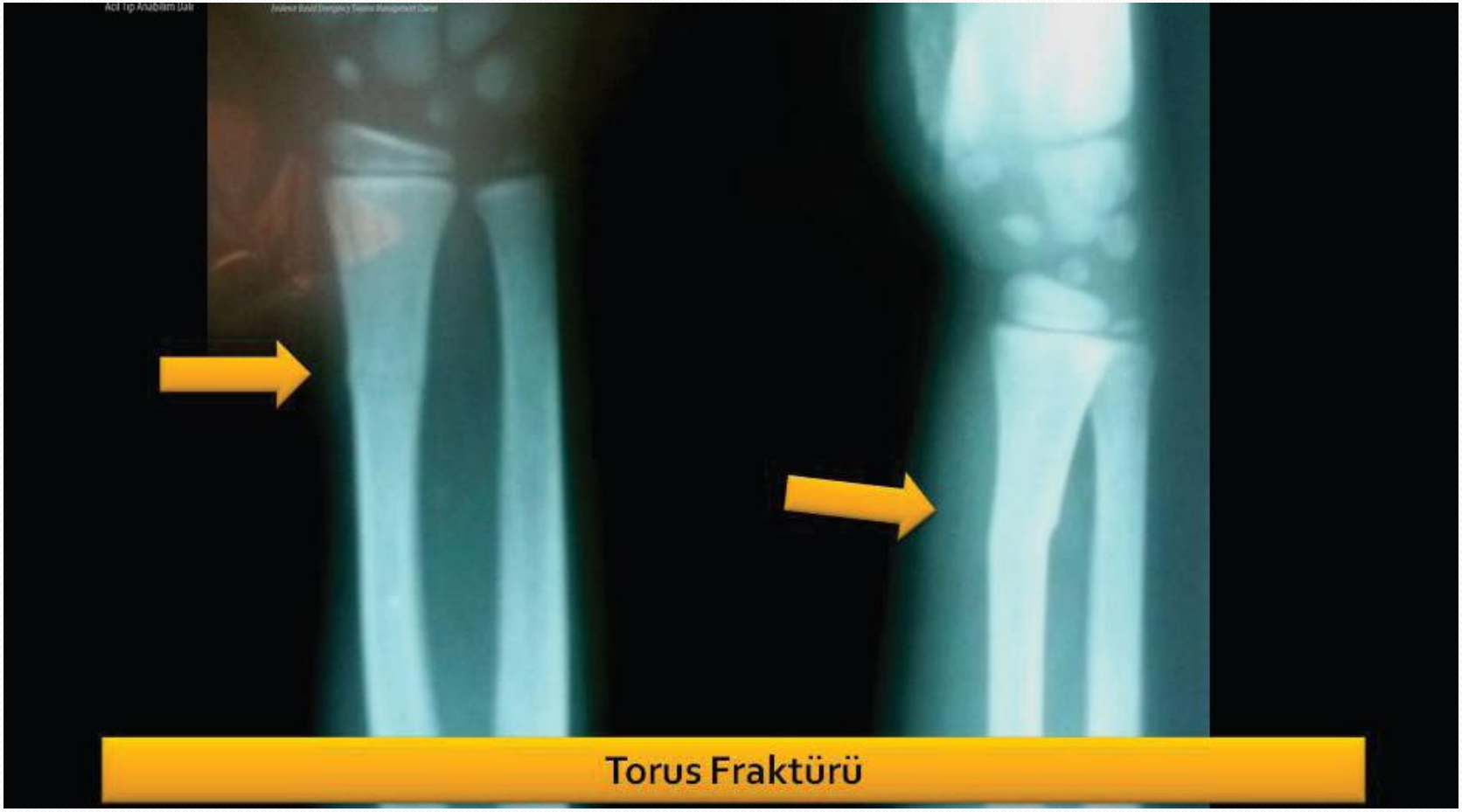
Torus Fraktürü

El bileği yaralanmaları

- Yumuşak doku problemleri
  - Atlanmaması gerekenler
    - Scapholunate ayrılma
    - Lunat dislokasyonu
    - Perilunat dislokasyonu
- Karpal kemik kırıkları
  - Sık karşılaşılanlar
    - Scaphoid
    - Triquetrum

AP El Bileği Grafisi: Kemiklerin dizilimi

AP El Bileği Grafisi: 3 karpal ark

Hamatumun Çengeli
Triquetrum
Scaphoid
Capitatum
Psiforme
Lunatum
Lateral El Bileği Grafisi: Kemiklerin dizilimi

Lateral El Bileği Grafisi: Lateral 3 ark bulgusu

- Scapholunate ayrılma
  - Lunat ve scaphoid arasında şişlik, hassasiyet
  - X-ray
    - Terry Thomas sign (komedyen): scaphoid ve lunatum arası mesafenin 3 mm üzerinde olması hali
    - SL açı > 60 derece = DISI
    - Scaphoid üzerinde "kortikal halka bulgusu"
  - Başparmak dahil olacak şekilde nötral pozisyonda volar atel (thumb spica splint) + analjezik + ortopedi plk. kontrolü

- Perilunat dislokasyonu
  - Kapitatum yerinden çıkmıştır
  - En iyi lateral X-ray'de gözlemlenir
  - Lateraldeki 3 ark bulgusu kaybolur
- Lunat dislokasyonu
  - Lunatum yerinden çıkmıştır
  - X-ray
    - AP = pasta dilimi görüntüsü
    - Lateral = devrilmiş çay fincanı görüntüsü

Her ikisi de ciddi ligaman yaralanmalarıdır
Analjezi ve ortopedi konsultasyonu

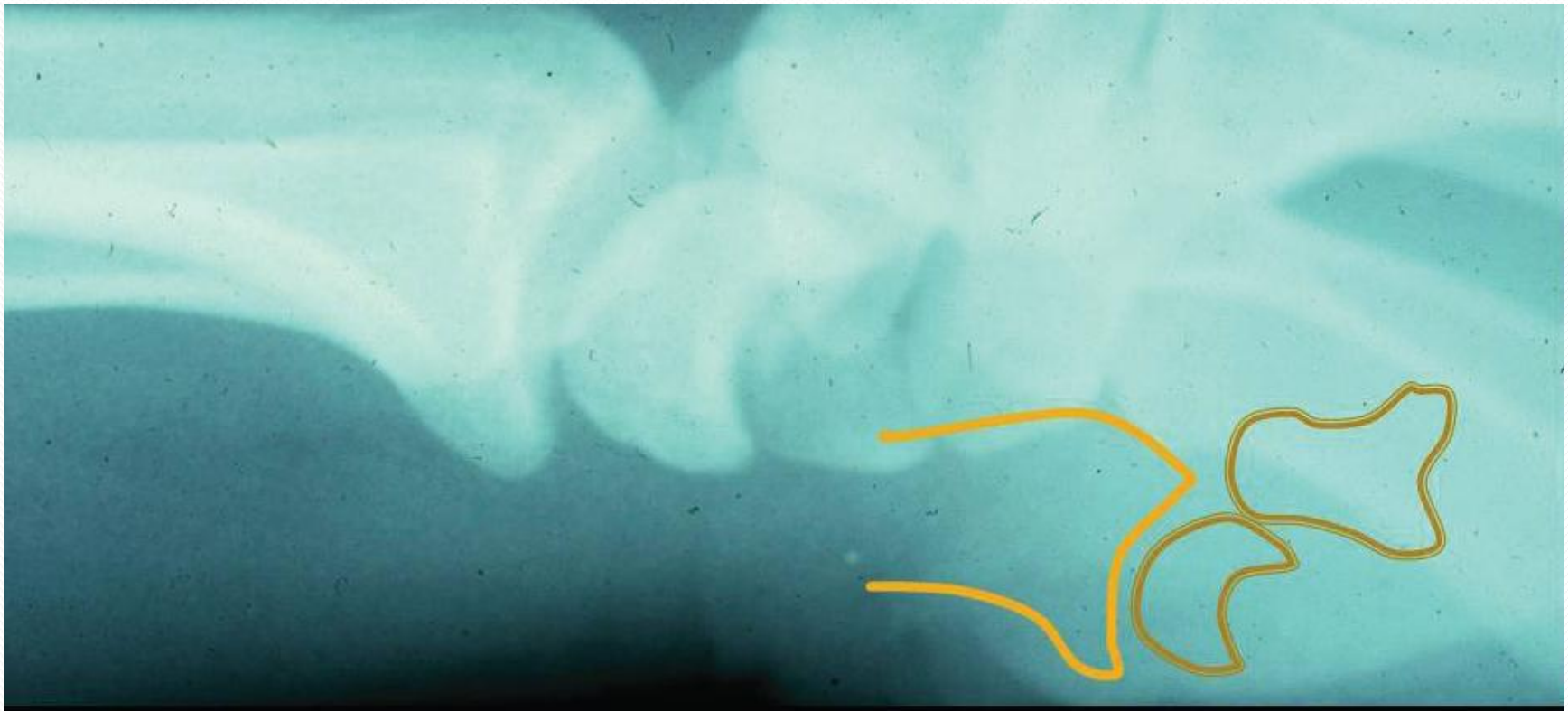

Perilunate dislokasyonu

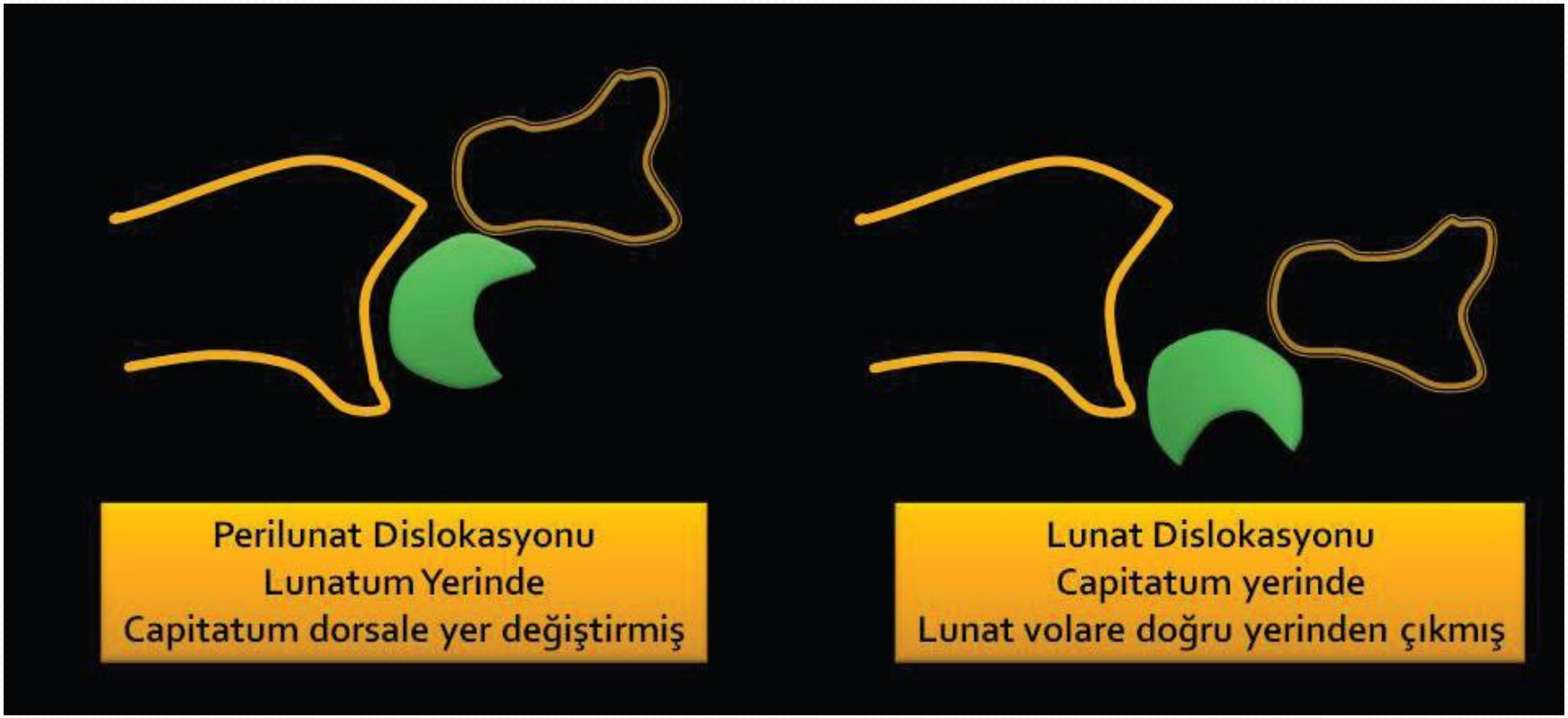
Perilunat Dislokasyonu
Lunatum Yerinde
Capitatum dorsale yer değiştirmiş
Lunat Dislokasyonu
Capitatum yerinde
Lunat volare doğru yerinden çıkmış

- Scaphoid fraktürü
  - En sık kırılan karpal kemik
  - Açık el üzerine düşmelerde sık
  - Enfiye çukuru hassasiyeti
    - Spesifik değil
  - En sık 1/3 orta kısımda fraktür meydana geliyor
    - Proksimal fraktürler = Avasküler nekroz riski taşır
  - X-ray %10 negatif
  - MRI en iyi (DARE, 2010)
  - Ne zaman instabildir
    - 1 mm displase ise, karpal instabilite varsa, oblik ise, rotasyon varsa, parçalı ise,
    - Bu hastalarda uzunkol thumb-spica splint, analjezi ve 24 saat içinde ortopedi kontrolü önerilmelidir

Proksimal scaphoid fraktürleri

- Scaphoid fraktüründe operatif yada non-operatif yaklaşım.
- Yin ZG et al.. Clin Orthop Relat Res. 2007;460:142-51
  - Operatif tedavinin nonoperatiften daha iyi olduğunu ortaya koyan bir RCT yok.
  - Ortak nokta mutlaka atel uygulanmalı
  - Ama atelinde nasıl olacağı konusunda yeterli kanıt yok
    - DARE, 2007

Açık el üzerine düşme, el bileğinde ağrı, şişlik

1/3 orta alan scaphoid fraktürü

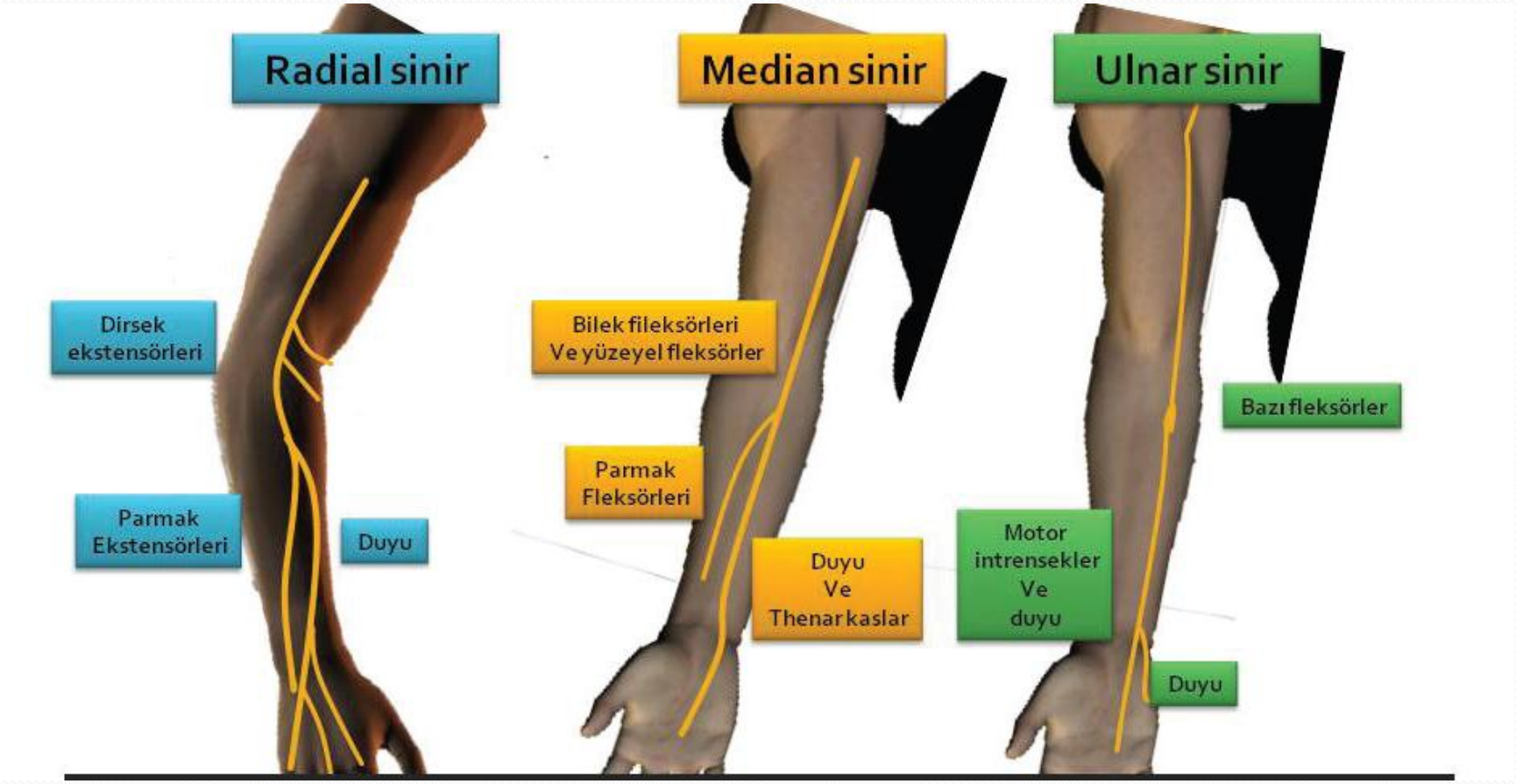
Radial sinir
Median sinir
Ulnar sinir
Dirsek ekstensörleri
Parmak Ekstensörleri
Duyu
Bilek fileksörleri Ve yüzeyel fleksörler
Parmak Fleksörleri
Duyu Ve Thenar kaslar
Bazı fleksörler
Motor intrensekler Ve duyu
Duyu

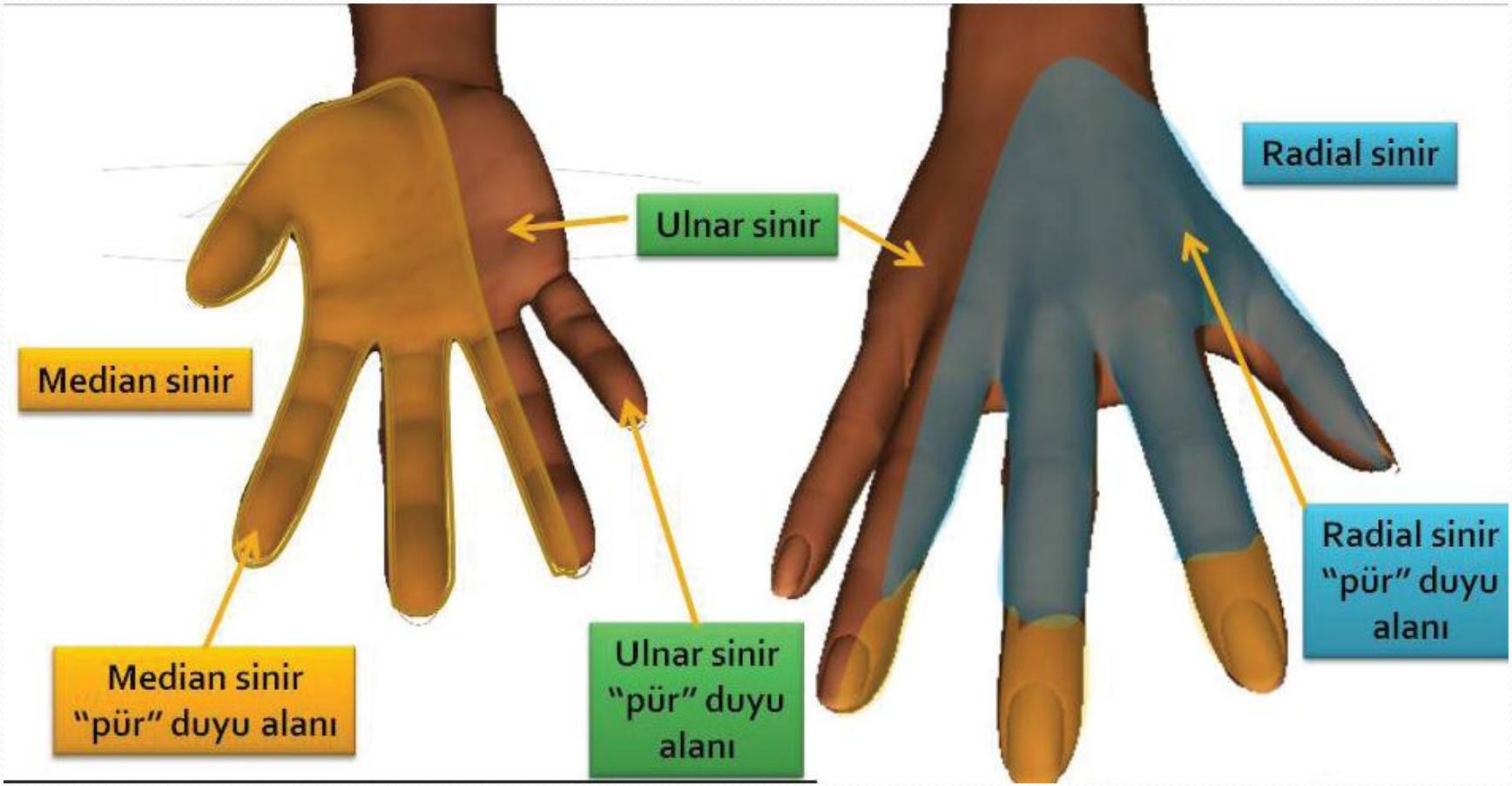
Ulnar sinir
Radial sinir
Median sinir
Median sinir "pür" duyu alanı
Ulnar sinir "pür" duyu alanı
Radial sinir "pür" duyu alanı

- DIP eklemi dislokasyonu
  - Nadir.
  - Longitudinal traksiyon-hiperekstansiyon ve distal falanksın tabanına dorsal basınçla redükte.
- PIP eklemi dislokasyonu
  - Redüksiyondan sonra aktif hareket ve kuvvet test edilmelidir.
    - Test normalse eklem 30 derece flexionda 3 hafta atele alınır.
    - Test anormalse komplet lig. yırtılması→ Cerrahi tamir gerekebilir.
- MCP dislokasyonu
  - Hiperekstansiyon ile posteriora çıkma sıktır.
    - Bilek fleksiyona getir,
    - Proksimal falanksın dorsaline basınç
    - MCP fleksiyonda atele al
- Başparmak MF:
  - Redüksiyon radial sinir bloğundan sonra
  - Proksimal falanks tabanına basınç uygulanır.
- Ulnar Kollateral Lig rüptürü
  - >40 derece = komplet rüptür

- Proksimal ve Orta Falanks Fraktürleri:
  - Sıklıkla stabildir, deplase olmaz, atele alınır.
  - < 10°, rotasyon yoksa → atel
  - Anstabil kırıklar kapalı redükte edilmişse
    - Bilek 20 derece extansiyonda, MF eklem 90 derece fleksiyonda atele alınır.
  - Orta falanks şaft transvers kırıkları, spiral kırıklar ve eklem içi kırıklar → internal fiksasyon

- Distal falanks
  - Tendon avülsiyonlarıyla beraberdir.
  - Dorsal yüzde tendon avülsiyonu (mallet finger)
  - Full ekstansiyon atel 4-8 hft
  - Splint sürekli uygulanmalı ve hasta mutlaka tedavinin yüksek başarısızlığı konusunda bilgilendirilmelidir

- MC boyun fraktürleri
  - 4-5.MC boyun kırığı (boksör kırığı) sıktır. (90-90 redüksiyon metodu + ulnar gutter atel)
    - 4. MC'de <20 derece, 5. MC'de <40 derece fonksiyonel deformite yaratmaz
  - Nondeplese işaret ve orta parmak kırıklarında radial gutter splint
  - 2. ve 3. MC' larda <15 derece açılanma kabul edilebilir.
    - Açılanma büyükse redüksiyon yapılır.

- MC Şaft kırıkları
  - Tüm rotasyonel deformiteler düzeltilmeli.
  - İşaret ve orta parmakta açılanmaya izin yok
  - Başparmak ve 5. parmakta 10-20 derece açılanmaya izin var

Sağ, 5. parmak, proksimal falanks distalinde fraktür

Sol, 5. parmak, proksimal falanks proksimalinde fraktür

MCP eklem
Gamekeeper's Thumb
MC ve prpksimal falanks hatları arasında >20 derecelik açı varsa
cerrahi onarım 3 hft içinde düşünülmeli

Acil Tıp Anabilim Dalı
Sol, 5. MC boynunda fraktür

Multipl metakarpal fraktür, hastanın elindeki ödeme dikkat,
kompartman sendromu için uyanık olunmalı...

- Başparmak fraktürleri
  - Extraartiküler
    - Açılanma <20 derece eklem hareketine izin verir.
    - > 20 derece → Redüksiyon + 4 hafta atel
    - Spiral kırıklarda fiksasyon
  - İntraartiküler
    - Bennet Kırığı
      - Eklem içi kırık + CMC eklemin çıkığı veya subluksasyonu
      - Metakarpın ulnar kısmı genellikle yerinde kalır.
      - Distal kısım radiale ve dorsale sublukse olur.
      - Atele (thump spica) alınıp el cerrahisi konsültasyonu (cerrahi fiksasyon)
    - Rolando Kırığı
      - Metakarp tabanında kırık (T veya Y) ve eklem içi kırık birliktedir.

PELVİS KIRIĞI

- Hemorajiye neden olabilir.

  >2 litreden fazla kan kaybı olabilir.
- Genitoüriner ve visseral hasarlar sık görünür.
- Stabil olmayan kırıklar bağlanarak sabitlenmelidir.

  pelvik bandaj ya da bir çarşaf kullanınız.
- Eğer kanama devam ederse damarların bağlanması gerekir.

KALÇA ÇIKIĞI

- %90 posterior
- X-ray genellikle yeterli, ama CT ile

  Asetabulum ve eklem aralığı

  Nörovasküler yaralanma

  Femur başı kırıkları
- Allis manevrası ile redüksiyon

FEMUR BOYUN KIRIĞI

- Daha çok yaşlılarda görülür.
- Bacak kısalır ve dışa dönük kalır.
- Cerrahi müdahele gereklidir.

FEMUR KIRIĞI

- Yüksek enerji
- Uyluğa 1 lt den fazla kanayabilir.
- Traksiyonla sabitleme, cerrahi müdahele gerektirir.
- Yağ embolisine neden olabilir.

ÜST DİZ ÇIKIĞI

- Tüm diz bağları yırtılır
- Popliteal arter sıklıkla yaralanır. %40
- Hızlı tedavi gerekir
- Ameliyat ya da arteriogram

- Tibial plato kırığı
- Tibia stres kırığı
- Ayak bileğinde çıkık:

  genellikle kırıklarla birlikte görülür.

  acilen yerine konmalıdır.
- Ayak bileği burkulması (dinlenme,buz, elevasyon, nsai)

- Bilek burkulmasında ottawa kuralları:
- Röntgen şu durumlarda gerekmez:

1) >4 adım yürüme

2) posterior medial malleol veya ucunda hassasiyet yoksa

3) posterior lateral malleol veya ucunda hassasiyet yoksa

4) 5. metatars tabanında hassasiyet yoksa

- Calcaneus kırığı
- 5. metatars kırığı (en sık görülen ayak kırığı)

KAYNAKLAR

- KADAT
- CAMPBELL ORTOPEDİ
- TİNTİNALLİ