TRAVMA HASTALARINDA ÖNCELİKLERİMİZ…

Uzm. Dr. Gamze BOZKUŞ

lazland.com

- ✓ Travmaya bağlı ölümler tüm dünyada **1-44 yaş** arası erişkinlerde en sık ölüm sebebidir.
- ✓ Tüm yaşlarda ise **3. sırada** ölüm nedenidir.
- ✓ Kalıcı sakatlık mortaliteden **3 kat** daha fazladır.
- ✓ Travma ile ilişkili maliyet ise yıllık Türkiye bütçesinin **yarısından fazlasıdır.**

Travmatik ölümlerin zaman dağılımı

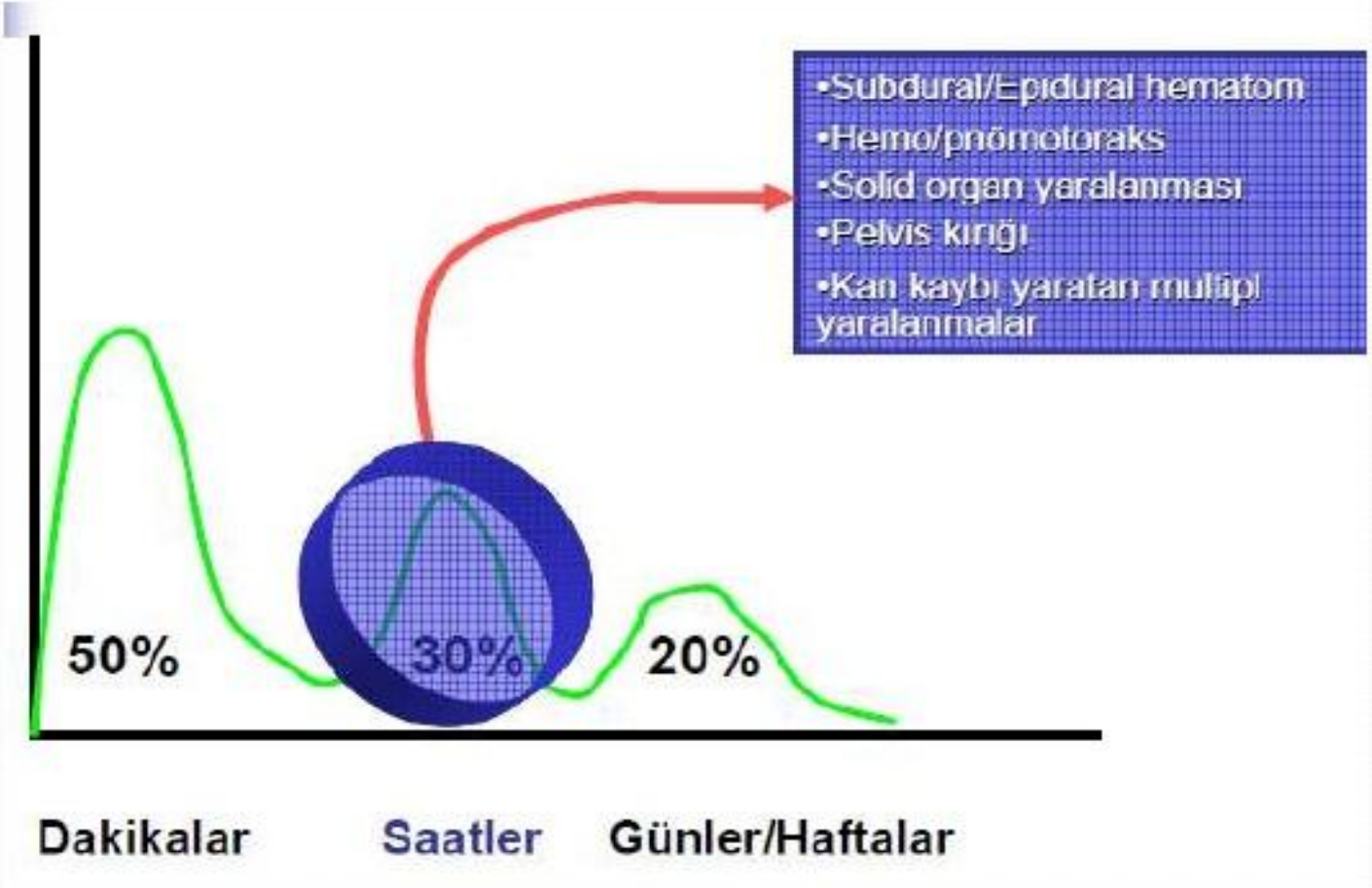

İlk dakikalardaki ölümler (%50)

- ✓ En sık beyin, beyin sapı, spinal kord, kalp, aort ve büyük damar laserasyonlarına bağlı olmaktadır.
- ✓ Bu tip yaralılara erken müdahele yapmak pek mümkün değildir ve bunlar genellikle olay yerinde ölürler.
- ✓ Bu dönemdeki ölümler ancak kazalara karşı koruyucu önlemlerin alınması ile azaltılabilir.

İlk birkaç saatteki ölümler ‘Golden hours’: (%30)

- Havayolu tıkanmaları,
- Subdural veya epidural hematom,
- Penetre boyun travmaları,
- Hemotoraks veya pnömotoraks,
- Karaciğer veya dalak rüptürü,
- Pelvik ve diğer kırıklarda kan kaybı (büyük damar yaralanması).
- Kardiyak tamponad, tansiyon pnömotoraks, masif hemothorax,
- penetre kalp yaralanması, aort yaralanmaları,
- Karaciğer laserasyonu, dalak rüptürü, retroperitoneal kanamalar..

Geç ölümler:(%20)

- YBÜ’ne alınan, ameliyat edilen olgularda sepsis , çoklu organ yetmezliği vb.. nedeniyle olur.

- **Geniş serili yapılan çalışmalarda travma hastalarında önlenebilir ölümün en sık sebebi**

  İNSAN HATASIDIR!

TRAVMA BİR EKİP İŞİDİR..

HAZIRLIK

TRİAJ

Amaç hastaların tedavi ihtiyacına ve tedavi sağlamak için mevcut kaynaklara bağlı olarak önceliklerine göre ayrılmasıdır.

Travma hastasına yapılacak yaklaşım belli bir sıra ve düzen içinde olmalıdır.

Genel bakış (1-2 dk)	✓ Stabıl ✓ Anstabıl
Birincil değerlendirme (5-10 dk)	✓ AcBCDE
İkincil degelendirme (10-15 dk)	✓ Ayrıntılı ve sistematik değerlendirme ve ileri laboratuar ve radyolojık tetkık
Tedavi ve bakım (30 dk)	✓ Cerrahi ✓ Gözlem ✓ Yogun bakım

Birincil- ikincil bakı arasında

13.dakıkada görüntüleme!

Birincil değerlendirme

Amaç hayatı tehdit eden durumların hemen tanımlanması ve tedavisini içerir

Hayatı en çok tehdit edeni, önce tedavi et.

İki tik noktası eş zamanlı olarak boyunluk takılması ve eksternal kanamanın durdurulmasıdır.

BİRİNCİ BAKI -AcBCDE

– **A (Airway)** : Havayolu

(servikal stabilizasyonla birlikte)

– **B (Breathing)** : Solunum,

– **C (Circulation)** : Dolaşım,

– **D (Disability)** : Nörolojik kısa bakı,

– **E (Exposure/envorimental control)**

Hastanın soyulması ve hipotermiden korunması.

Travma hastalarında önce;

havayolu

gelir…!

A. Havayolu ve Servikal Omurga

Değerlendir,

Aç,

Hava yolunu koru..

Solunum yolunu açma manevraları

- **Head tilt-chin lift- baş geri-çene yukarı pozisyonu;** çeneden kaldırılarak baş geriye doğru itilmesidir.
- **Jaw thrust=çene itme pozisyonu;** Boyun hareketsiz orta hatta iken mandibulanın her iki köşesinden çenenin öne ve yukarı itilmesidir.

Boyun travması şüphesinde kullanılacak yöntem budur ..!

Koklama- baş geri-çene yukarı pozisyonu

Çene itme pozisyonu

Koklama pozisyonunun, çene itme-yükseltme pozisyonundan daha iyi olabileceğini gösteren çok az kanıt var!!

Hasta konuşuyor mu?

- Ağız içine bak

Solunumda hırıltı, stridor, kabalaşma.. var mı?

- çene itme, çene kaldırma, aspirasyon

Hasta bilinçsizse;

- oral airway

Hava yolunu koruyamayacak yada bilinç düzeyi bozulmuş;

- orta hat sabitleyerek endotrakheal entübasyon yap

Ciddi kanama ve tıkanıklık veya laringoskopi yapılamıyor;

- cerrahi havayolu aç.

- **Kafa tabanı kırığında, burun kırıkları, orta yüz kırıkları, koagülopatide nazal hava yolu yerleştirmekten kaçın!**
- **Hasta kusarsa kütük gibi çevir.**
- **Solunum yetersiz ise; Ambu-maske ile destek.**

Kanada Servikal Omurga Kuralları

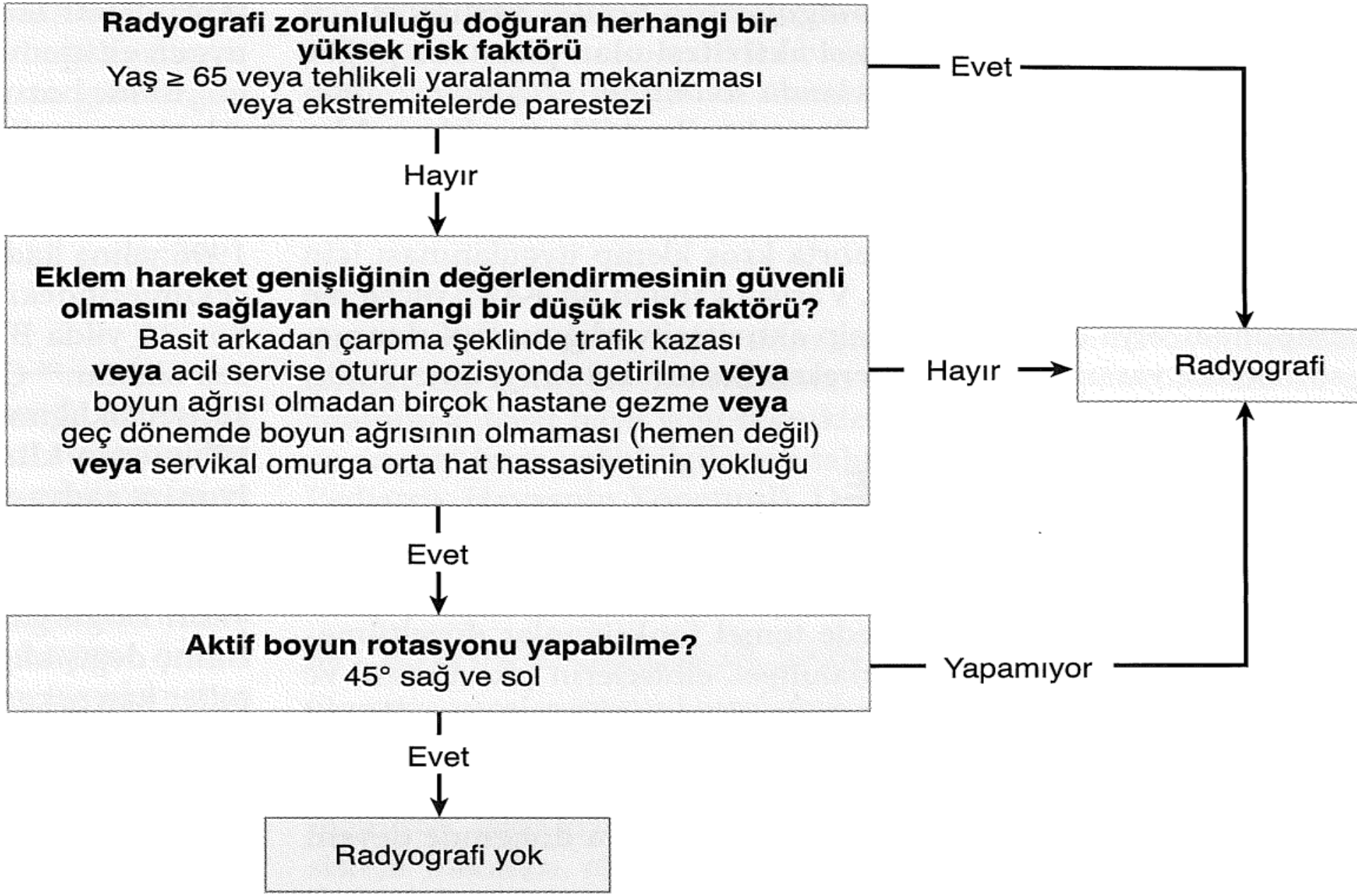

Ulusal Acil Radyografi Kullanım Çalışması (NEXUS)

- Servikal omurga posterior orta hatta hassasiyet olması,
- İntoksikasyonun olmaması,
- Uyanık ve açık bilinç durumu,
- Fokal nörolojik bulgu yokluğu,
- Dikkat dağıtan ağrılı yaralanma yokluğu.

Multitravmada servikal yaralanma düşün!!

- Servikal vertebrayı hem klinik hem de radyolojik olarak değerlendir (C7-T1 dahil)
- Collar yaralanma ekarte edilene kadar yerinde durmalı!
- Nörolojik muayenenin normal olması servikal vertebra yaralanmasını ekarte ettirmez!
- Boyunu sabitlemek yetmez tüm vücut sabitlenmeldir!

Servikal coller
(Philadelphia tipi boyunluk)

PUSH TO LOCK
SPEEDBLOCKS

Lateral servikal X-ray? BT?

- BT duyarlılığı %100
- X-ray duyarlılığı %61
- X-ray ek yararı yok, BT kullan

B. Solunum

BAK

- Göğüs ön yüzünde hematom, ekimoz, penetre yaralanma var mı?,
- Her iki hemitoraksın simetrik mi?,
- Göğüs hareketlerine paradoksal hareket var mı? ,
- Jügüler venöz dolgunluk var mı?,
- Trakeal deviasyon var mı?.

DİNLE

- Solunum sesleri normal mi?
- Solunum hızı, derinliği, tipi, ek ses?

HİSSET

- Cilt altı amfizem,
- Krepitasyon var mı?

- **Tüm travma hastalarına SO2 %90 ın üstünde olacak şekilde %100 O2 başlanmalı, saturasyon probuyla takibi sağlanmalıdır.**

BİRİNCİL BAKIDA HEMEN MÜDAHALE GEREKEN ACİL DURUMLAR;

Bunların başlıcalarıdan;

- Havayolu tıkanıklığı
- Tansiyon pnomothoraks
- Açık pnomothoraks
- Masif iç yada dış kanama
- Yelken göğüs
- Kardiak tamponat

TANSİYON PNÖMOTORAKS

- Akciğer parankimi ve/veya trakeobronşial sistemden intraplevral boşluğa tek yönlü hava kaçağının olması sonucu oluşur.

Tansiyon Pnömothorax

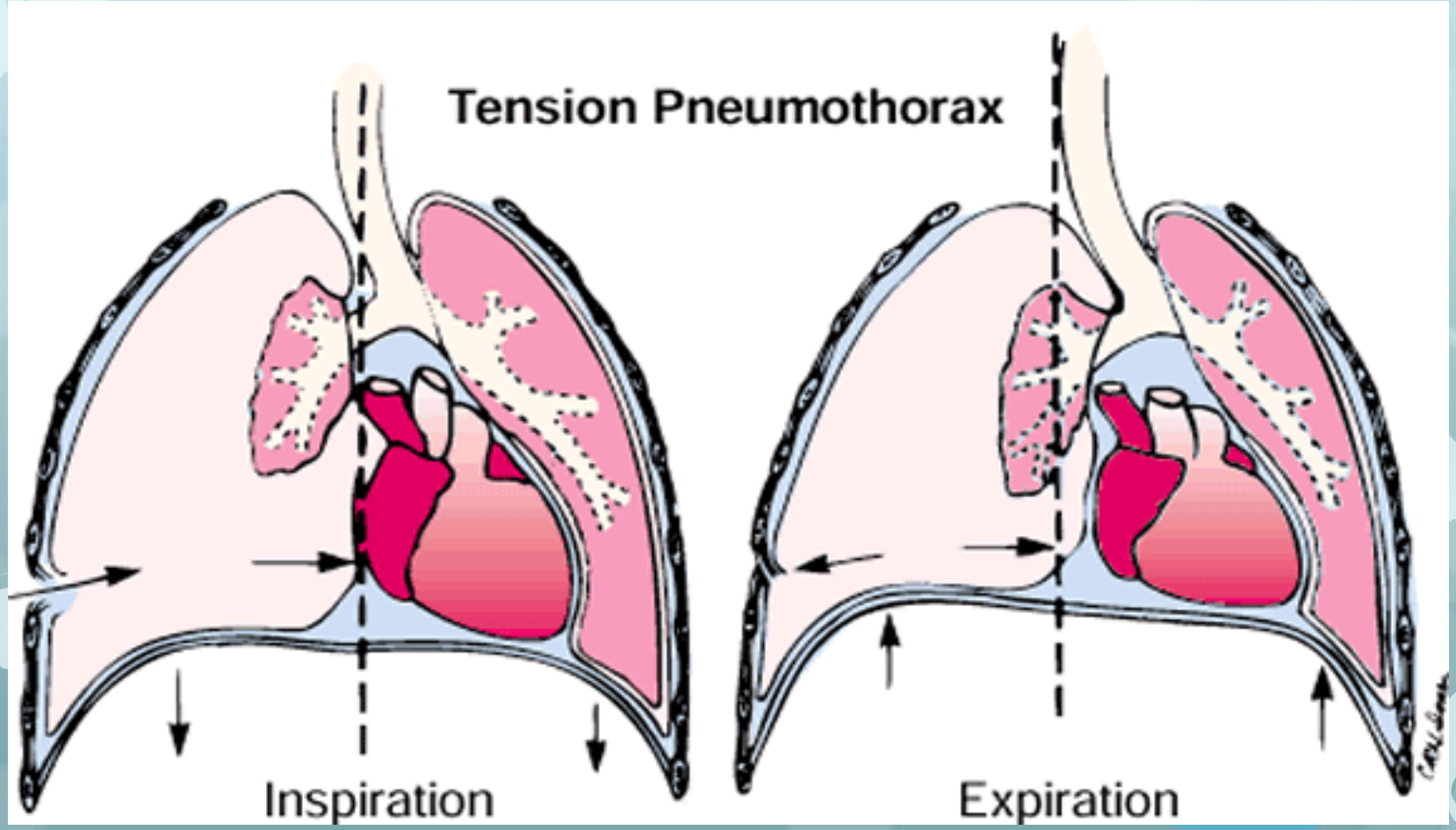

TANSIYON PNX

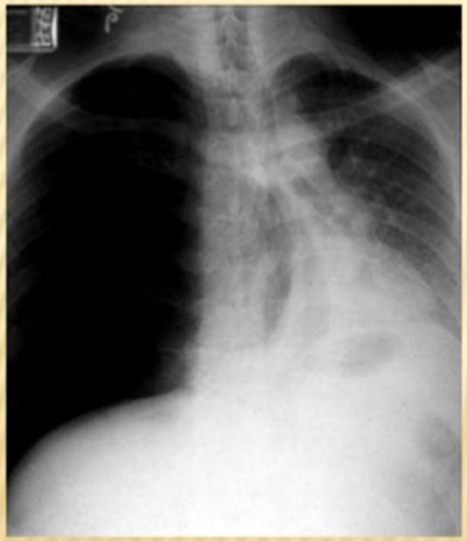

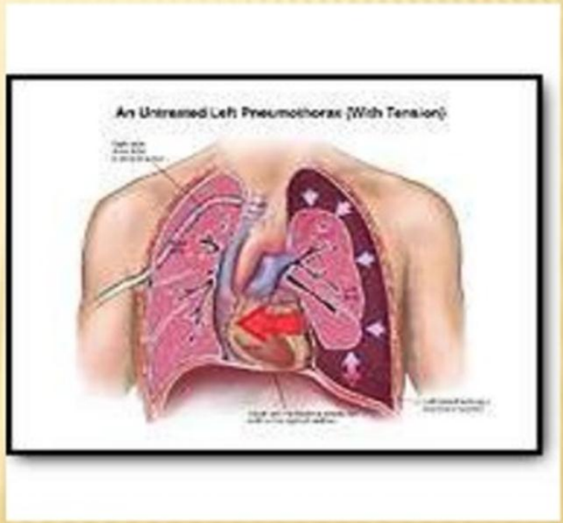

Tanı kliniktir;

- Lezyon bölgesinde sesler az/yok,
- Dispne, taşikardi,
- Tek taraflı göğüs yüksekliği,
- Perküsyon timpan ses,
- Boyun venlerinde dolgunluk,
- Trakhea deviasyonu olabilir .

➢ mutlaka radyolojik olarak doğrulanması gerekli **değildir.**

- Tedavide iğne torakostomi yapılacak ilk girişimdir.
- Etkilenen taraftan 16 G veya 18 G branül ile 2. interkostal aralık, midklaviküler hattan plevral boşluğa girilir.
- Basit pnömotoraksa dönüştürülür ve göğüs tüpü için zaman kazanılır.

AÇIK PNÖMOTORAKS

- Toraks duvarındaki açıklık trakea çapının 2/3'ünden büyükse oluşur.

  Kliniğinde

- Dispne,
- Taşikardi
- Yara bölgesinde sesler az/yok,
- Perküsyon timpan ses.

Expiration allows trapped air to escape through untaped section of dressing

Tedavi;

- Vazelinli gazlı bezle deliğin üç tarafını bantlayıp bir taraftan hava çıkışı sağlanır,
- Delik kapatılır,
- Tüp torakostomi.

MASİF HEMOTORAKS

Plevra boşluğunda kan toplanmasıdır.

1000 ml üzerindeki kanamalar masif hemotoraks

Klinik;

- Yara bölgesinde solunum sesi az/yok,
- Perküsyonla matite,
- Boyun venlerinde düzleşme,
- Şok bulguları.

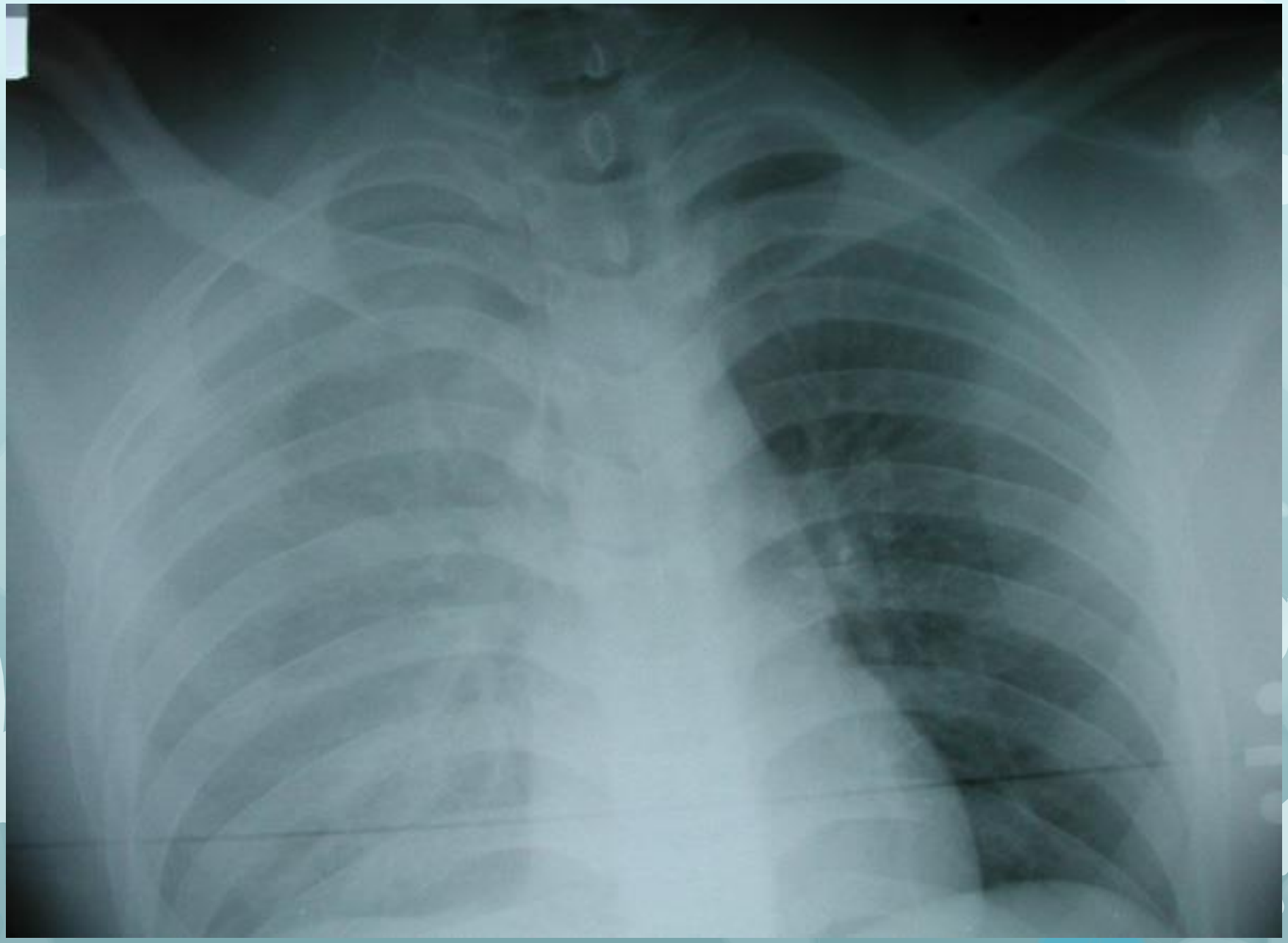

Tedavi;

- Tüp torakostomi
- Acil Torakotomi

-Göğüs tüpüne plevral boşluktan ilk girişte1500 ml kan

- İzlemde 200 ml/saat kanama

Yelken göğüs

- ✓ İki veya daha fazla komşu kotunun iki veya daha fazla yerinden kırılmasıyla olur.

  Tanı;

- ✓ Toraksta bir bölüm serbest hareket eder,
- ✓ Paradoksal solunum,
- ✓ Pulmoner kontüzyon eşlik ederbilir.

Yelken göğüs

Tedavi;

- ✓ İlk tedavi hipoksiyi düzeltmek olmalıdır,
- ✓ Ağrı için interkostal veya epidural blok gerekebilir,
- ✓ Paradoksal hareket eden bölgeye baskı, flaster uygulanması ,
- ✓ gerekirse entübasyon ve PEEP.

KARDİYAK TAMPONAD

Perikardda sıvı birikimiyle ventriküllerin diyastolik doluşunun kısıtlanır, atım volümü ve kalp debisinin düşer

Tanı;

- Beck Triadı

  -Hipotansiyon

  -Juguler venöz dolgunluk

  -Kalp seslerinin derinden gelmesi
- EKO (yatakbaşı)
- Paac
- Fast

KARDİYAK TAMPONAD

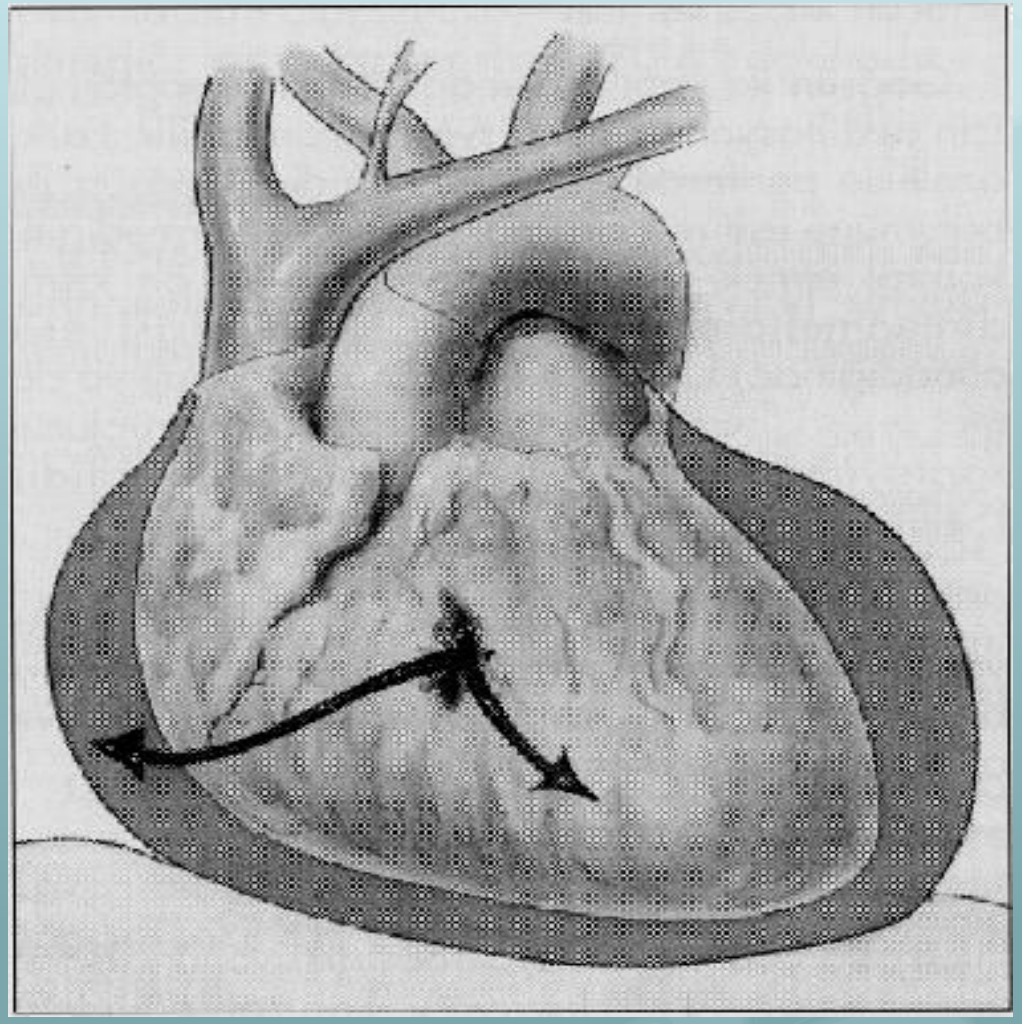

Tedavi;

- IV sıvı (hızlı)
- Perikardiyosentez (15-20 ml)
- Torakotomi

Entübasyon ne zaman?

- Solunum arresti.
- Hava yolu koruyucu reflekslerinin yokluğu.
- Hava yolu tıkanıklığı gelişme riski olan yaralanmalar (inhalasyon yanıkları, fasiyal kırık, status epileptikus..).
- GKS < 8
- Maskeyle yeterli O2 sağlanamaması
- Hiperventilasyon gereken kapalı kafa travması.
- GKS da düşme.
- Kafa travması, ilaç veya alkolün sebep olduğu ajite hastalar.

- **Entubasyon sırasında orta hat sabitlenmesi şartıyla boyunluk çıkarılmalı, boynu hareket ettirmeden yapılmalı ve entubasyon sonrası tekrar takılmalıdır.**
- **Fasial yaralanma yada ağır maksillofarengeal yaralanma varsa varsa ya krikotirotomi veya transtrakeal iğne ventilasyonu uygulanmalıdır.**

End–tidal CO2

- ET tüpün yerini doğrulamada hayati önem taşır
- Resüsitasyonun etkinliğinin takibinde önemlidir.

AP akciğer X-ray ? USG ?

- USG duyarlılığı; %86-98, seçiciliği; %97-100
- x-ray duyarlılığı; %28-75; seçiciliği; %100
- USG x-raydan daha üstün

C (Circulation)- Dolaşım

- Özellikle çoklu travmalarda yaralanma tipi ne olursa olsun ölümlerin ana sebebi ise

  HİPOVOLEMİDİR!!

- Bu nedenle hastanın hemodinamik durumu hızlı bir şekilde değerlendirilmelidir.

Bunun için hastanın;

- Bilinç durumu,
- Radial, femoral, karotis nabız,
- Kan basıncını,
- Cilt rengi
- Kapiller dolum bak ,

Ultrason?

İlk Sıvı Tedavisi

- SF veya RL tercih edilir
- Erişkinde 1- 2 lt bolus
- Çocukta 20 ml/ kg bolus

- İki büyük İV yol (14-16 G)
- Periferik venöz yol kullanılamıyorsa cvp düşün

İlk giren iğneden;

- **hemogram,**
- **biyokimya,**
- **kan grubu ve kros,**
- **kan gazı,**

- Kan şekeri (parmak ucu)
- EKG
- TİT
- Alkol düzeyi (ETANOL DÜZEYİ)
- Doğurganlık çağı kadından B-Hcg
- 55 yaş üstünde troponin düşün

- **2 L kristaloid infüzyonuna rağmen (rl yada sf) hipovolemi devam ediyorsa kan infüzyonuna başla.**
- **Çocuklarda önce iki 20 ml/kg bolus buna rağmen stabilleşmezse 10 ml/kg kan bolus tarzında verilir.**
- **< 6 yaş kemik içi infüzyon.**
- **Gebede sol lateral dekübit pozisyona getirip dolasımı rahatlat.**

- **1:3 kuralı;** Hemorajik şokta 100 mL kan kaybına 300 mL elektrolit solüsyonu.
- **Masif kanamada 1:1:1 kuralı;**

  eritrosit / TDP / trombosit ; 1 : 1 : 1
- Sürekli infizyon ?? künt travmada öneriliyor ama penetran travmada kanamayı arttırabiliyor, kontrollü ve tansiyona göre olmalı.
- Evre 2-3-4 şok bulguları olan hastalara FAST hızlıca uygulanmalı

D (Disability) –nörolojik durum

Kısa nörolojik bakı yapılır

- Bilinç durumu
- Lateralizan nörolojik defisit
- Ekstremite hareketliliği ,gücü
- Oryantasyon kontrolü
- Pupil çapı ve ışık refleksi
- Kranial sinirler
- AVPU yada Glaskow Koma Skalası değerlendirilir.

AVPU

- **A**lert (bilinci açık, uyanık)
- **V**erbal (sözlü uyarıya yanıtlı veriyor)
- **P**ain (ağrıya yanıt veriyor)
- **U**nresponsive (uyarıya yanıtsız)

Glasgow Koma Skalası ($E_4M_6V_5$)

Göz Açıklığı		Motor Tepki		Sözel Cevap	
Spontan	4	Komutlara Uyuyor	6	Oryante	5
Sözel Uyarı	3	Ağrıya Lokalize	5	Uyumsuz ve kendiliğinden yanıt	4
Ağrılı Uyarı	2	Ağrıya Geri Çekme	4	Birbiriyle bağımsız kelimeler	3
Tepki yok	1	Anormal Fleks.	3	İnlemeler -mırıltılar	2
		Anormal Eks.	2	Cevap yok	1
		Tepki yok	1		

ŞOK!!

TRAVMA → KANAMA → ŞOK

Hipovolemik Şok

Evre 1: Kan kaybı %15, nabız (Nb) <100, KGD <2sn, KB Normal	İstem: Kan grubu, Tam cross-match	Sıvı: Kristaloid Sıvılar (2 Lt SF yad RL)
Evre 2: Kan kaybı %15-30, nabız (Nb) > 100, KGD > 2sn, KB Normal	İstem: Kan grubu, Tam cross-match	Sıvı: Kristaloid Sıvılar (2 Lt SF yada RL) + Kan Hazırlığı
Evre 3: Kan kaybı %30-40, nabız (Nb) > 120, KGD > 2sn, KB Azalmış, SS > 30	İstem: Kan grubu (kaba cross yada gruba özgü)	Sıvı: Kristaloid Sıvılar (2 Lt SF yada RL) + Kan İstemi
Evre 4: Kan kaybı > %40, nabız (Nb) > 140, KGD > 7sn, KB Azalmış, SS > 30, İdrar çıkışı < 5cc/saat	İstem: Tetkik beklenmez	Sıvı: 2 ünite 0 Rh (-) + Kristaloid Sıvılar (2 Lt SF yada RL) + Kan İstemi

ŞOK KONTROLÜ

Şokun erken dönemde en güvenilir göstergeleri

- Nabız
- Taşikardi Evre 2 de çıkar
- Bilinç Durumu

Erken şokta güvenilir olmayan göstergeler

- Kan Basıncı güvenilir değil
- Hipotansiyon Evre 3 te çıkar
- Kapiller Geri Dolum (KGD)

E (Exposure) - Soyma

- Boyun, göğüs ve üst ekstremite birinci bakıda öncelikli bölgeler.
- Tüm giysilerse ikinci bakı öncesinde çıkarılmış olmalı.
- Elbiseler dikiş yerlerinden kesilmeli.
- Adli olaylarda delillere zarar vermemeye dikkat ederek giysileri uygun şekilde kesin (kurşun deliği..)

E-ENVİROMENTAL-ÇEVRESEL ETKENLER

- **Hipotermi,**
- **CO zehirlenmesi..**

F- Foley sonda tak

- ✓ Penil meatusta kan
- ✓ Perinede kelebek tarzı hematom
- ✓ Yüksekte/palpe edilemeyen prostat

varsa takma!

G- Nazogastrik

- Burun kırıkları
- Orta yüz kırıkları
- Koagülopati

varsa takma!

TRAVMADA RADYOLOJİ

- Lateral Servikal, odontoid grafi
- PA AC Grafisi
- Pelvis
- LSV, Dorsal
- FAST
- BT?
- Diğer (yaralanmaya özgü)

Tüm vücut BT gerekli mi?

- 4621 hasta, çok merkezli retrospektif bir çalışma
- TRISS skoruna göre mortalite bakılmış;
- Tüm vücut BT çekilenlerde %0.745
- Çekilmeyenlerde %1.023
- Tüm vücut BT sağ kalımın önemli bir prediktörü,

Yakın geçmişte yapılan cerrahi yayınlar tüm travmalarda tüm vücut taramasını öneriyor!

New Orleans beyin BT kuralları (GKS: 15)

- Baş ağrısı, kusma,
- > 60 yaş,
- ilaç veya alkol intoksikasyon bulguları,
- Devam eden yakın zaman amnezisi
- Klavikula üzerinde lezyon
- Nöbet varsa

BT çek!

Kanada beyin bt kuralları
(Gks 13-15)

- Gks 15 altına 2 saatte inmişse
- Şüpheli açık yada deprese kafatası kırığı
- Kafa kaidesi kırığının herhangi bir bulgusu
- Birden fazla kusma
- Geriye dönük amnezi 30 dk dan fazla
- Tehlikeli travma mekanizması
- Yaş 65 yada üstü

Servikal yaralanmada MRI ?

- **11 çalışma, servikal BT'si normal olan 1550 künt travma 182 hastada MRI ile 194 anormallik saptanmış,**
- **Sonuç; servikal yaralanmada servikal BT tek başına hasarı dışlamaya yetmez, MRI çekilmeli!!**

İKİNCİL BAKI

- ABC tekrarı
- Tepeden - Tırnağa
- Bak-Dokun-Hisset
- Tam ve eksiksiz hikaye
- Tam ve eksiksiz muayene
- Kesin tedaviler
- Sık bilinç ve vital kontrolü
- Konsültasyonlar

Potansiyel ölümcül thoraks travmaları

- Akciğer kontüzyonu
- Kardiak kontüzyon
- Künt aort hasarı
- Diapragma rüptürü
- Trakheobronşial yaralanma
- Oesephagus yaralanması

- Göğüs travması sonrası en sık görülen patoloji hipoksidir.
- Batın travmasında ise patoloji hipovolemiye bağlıdır.

DETAYLI HİKAYE

AMPLE

A Alerjileri

M Kullandığı İlaçları

P Geçirilmiş hastalıkları / Gebelik durumu

L Son yemeği

E Kazayı ilgilendiren durumlar

- Yaralanma mekanizması
- Diğer durumlar

–Hipoglisemi, toksin, duman, kimyasal..

Yaralanma mekanizması sorgula?

Künt travma,

- **AİTK, ADTK, düşmeler, spor yaralanmaları,**
- **Emniyet kemeri kullanımı,**
- **Direksiyonda deformite,**
- **Direk darbe almış olmak,**
- **Yolcu kısmına doğru aracın göçmüş olması,**
- **Hastanın araçtan fırlamış olması.**

Penetran travma,

- Ateşli silah, kesici-delici alet, saplanmalar,
- Yaralanmanın olduğu yer ve çevresindeki organlar,
- Termal yaralanma,
- İnhalasyon hasarı olduğu da hatırlanmalı,

İKİNCİ BAKI

(Tepeden tırnağa prensibi)

- Saç ve saçlı deri
- Kulak ve zarı
- Gözler
- Burun
- Ağız içi
- Yüz kemikleri
- Boyun, omurlar ve trakea
- Toraks
- Batın
- Pelvis
- Genitaller
- Ekstremiteler
- Sırt

İKİNCİ BAKI

Saç ve saçlı deri:

- Kanamaya dogrudan bası, klemp veya parmakla bası
- Kafatasında kırık, çökme?

Kafatası Tabanı Kırığı:

- **Erken bulgu**
  - Hemotimpanum,
  - Otore ve/veya rinore
    - Ring Sing ????
- **Geç bulgu**
  - mastoid çıkıntıda (Battle sign)
  - orbitada morarma (Racoon eyes)
  - otore, rinore için çift-halka testi (Ringsign).

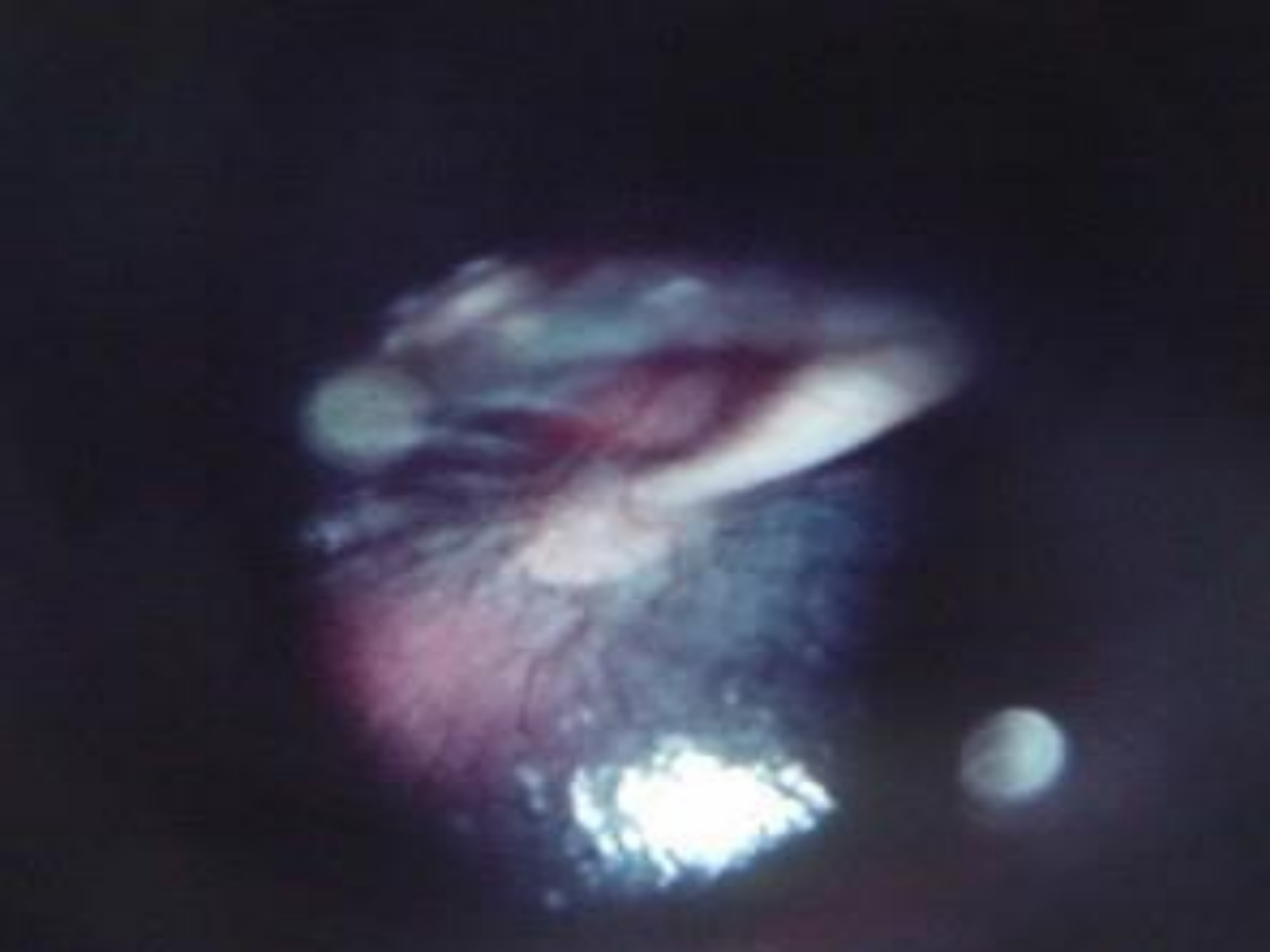

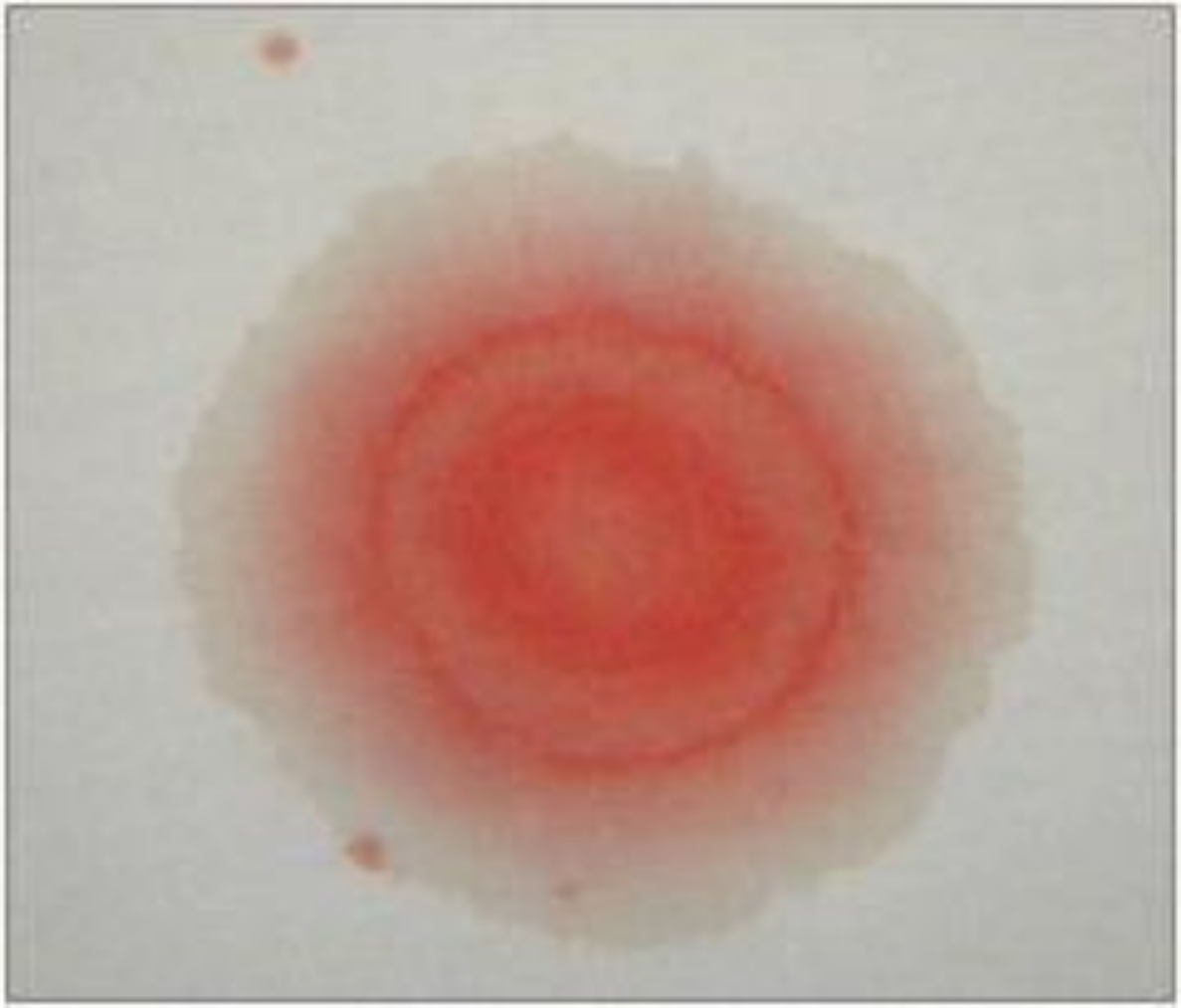

İKİNCİ BAKI

Yüz:

havayolu kararsızlığı için facıal kararsızlığın tanımlanması

- Le Fort I-II-III,
- Zigoma, nasal kemik palpasyonu
  - kemik kırığı önemli değil septal hematom ara
  - Epistaksis fazlaysa geçici foley

GÖZLER:

- kanama, penetran yaralanma, görme keskinliği, lensi değerlendir
- Pupilleri yeniden değerlendir

GÖZLER

Hifema

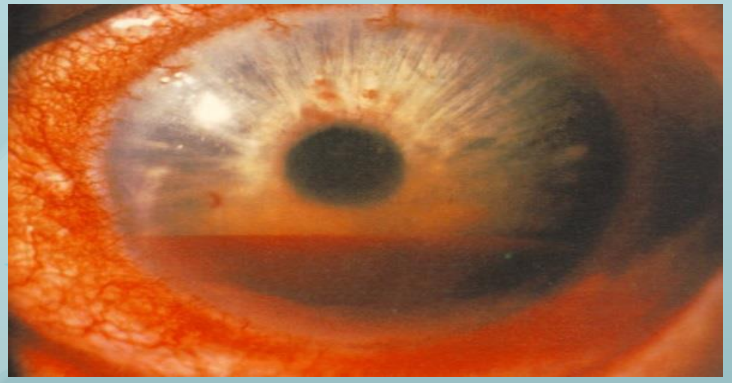

Subkonjunctival Kanama

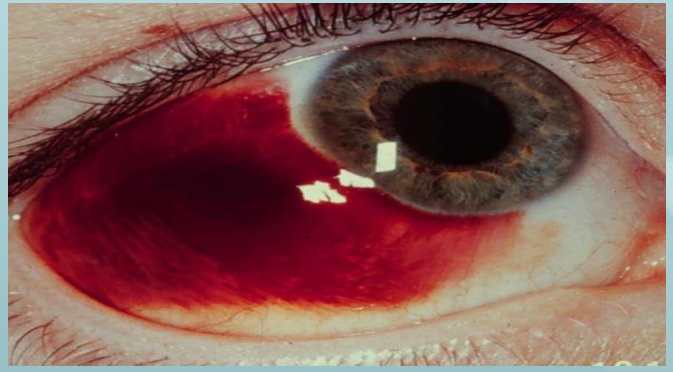

Glob Rüptürü

Lens Subluksasyonu

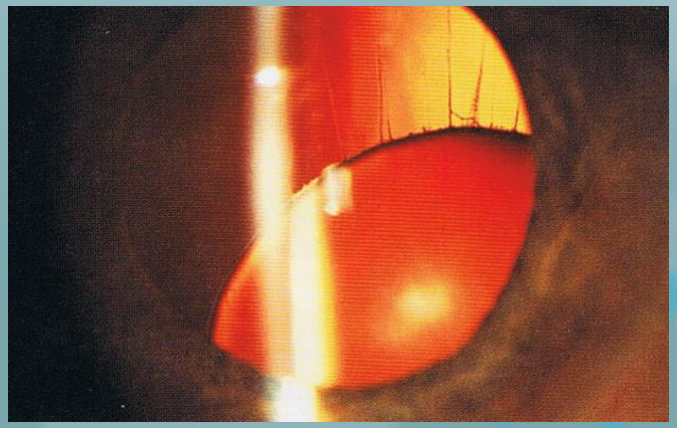

MAKSİLLOFASİYAL

- Ağız içinde laserasyon, kanama, diş kırığı
- Maxiller fraktür
- Mandibular fraktür
- Burun, Kulak Epistaksis, Septal Hematom,
- Hemotimpanum, Rinore, Otore Ring testi
- Le-fort kontrolü

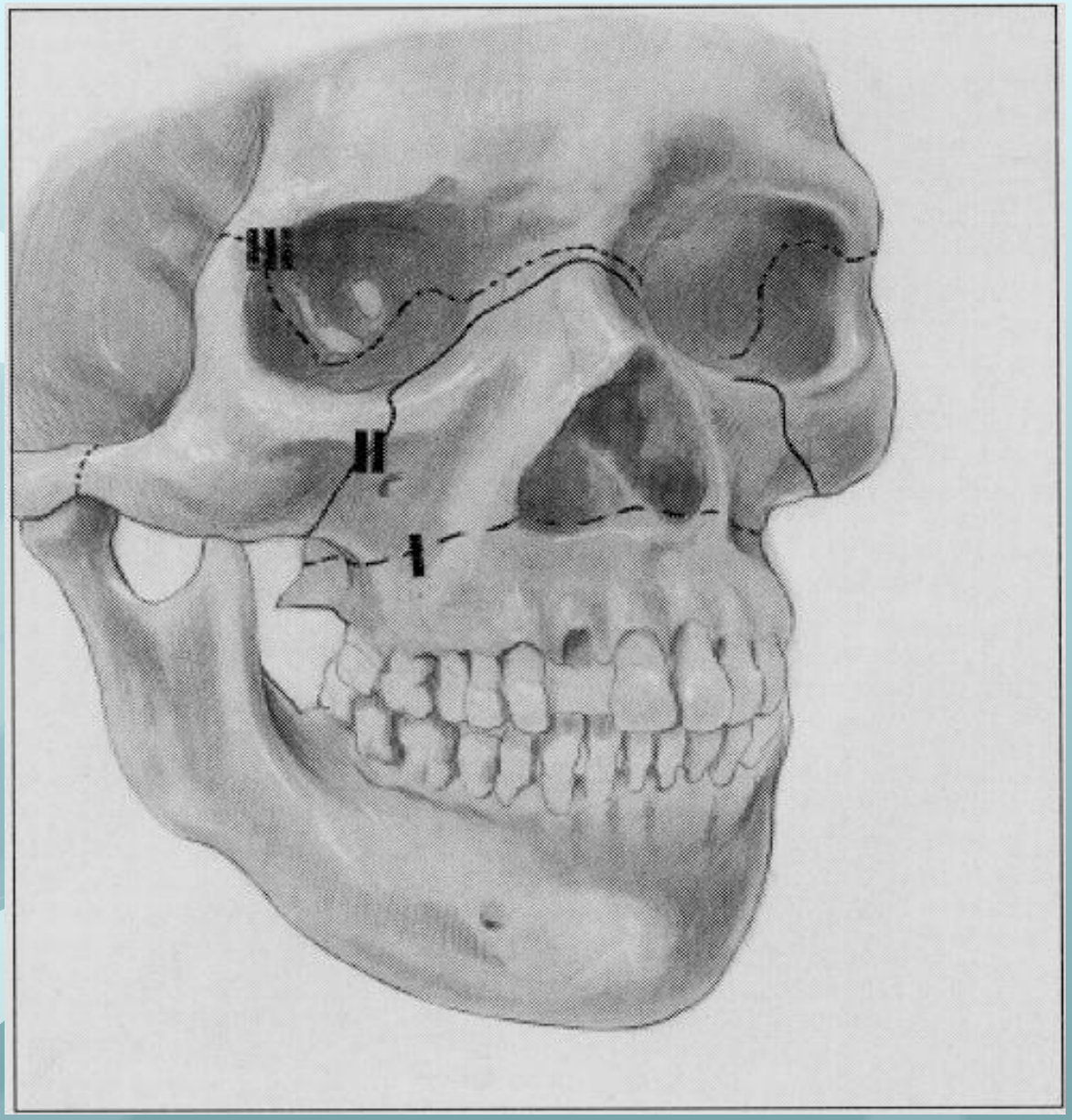

Le Fort
I-II-III

BOYUN

- Venöz dolgunluk,
- Kesi,
- İz,
- Trakeal deviasyon
- Spinoz proses hassasiyeti ve
- Deformite ara;
- Boyunluğu yeniden tak!

GÖĞÜS

- **İnspeksiyon:** Ön, arka ve yan duvarda yaralanma
- **Palpasyon:** Künt ve penetran yaralar, cilt altı amfizem, hassasiyet, krepitasyon
- **Oskültasyon:** Solunum sesleri ve kalp sesleri, akciğerde barsak sesi??

Emniyet kemeri bulgusu

KARIN

- **İnspeksiyon:** Distansiyon, Künt/penetran yaralar, retroperitoneal ekimoz
- **Oskültasyon:** Barsak sesleri, üfürüm
- **Perküsyon:** Rebound, hassasiyet
- **Palpasyon:** Hassasiyet, defans ve rebound
- Rektal tuşe
- Yatak başı USG (FAST), (DPL)

Tanının ne olduğu değil hastanın cerrahi bir batını olup olmadığı önemlidir, tanı cerrahide konur!!

FAST (Yatakbaşı USG)

- Travmada abdominal odaklı ultrasonografi
- 4 Açı: kardiyak, Sağ & sol üst kadran, suprapubik
- Serbest sıvı var mı?

Normal böbrek ve karaciğer

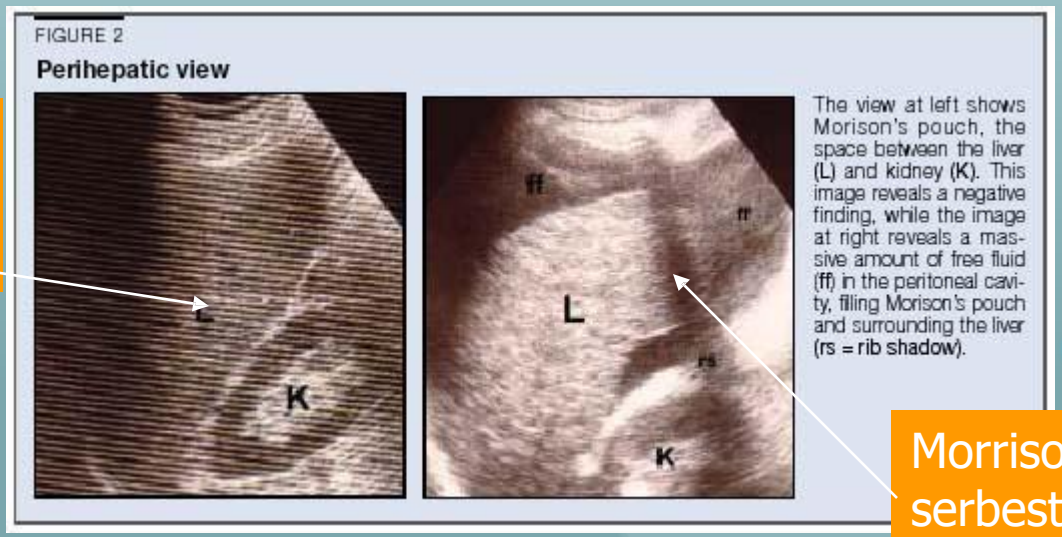

Morrison poşunda serbest sıvı

DPL ENDİKASYONLARI

- Künt travma
- Şüpheli karın muayenesi
- İlaç, alkol veya kafa travmasına bağlı değişmiş mental durum
- Spinal kordun yaralanmasına bağlı normal ağrı yanıtının kaybı
- Açıklanamayan post-travmatik hipotansiyon
- BT için acil servisten ayrılamayacak derecede hemodinamik anstabilite
- Penetran Travma
- Periton irritasyon bulgusu vermeyen kesici alet yaralanmaları
- Meme başı hizası altında olan penetran travma
- Sırttan veya böğürden olan penetran travma

ACİL LAPAROTOMİ ENDİKASYONLARI

- Sıvı ve kan verilmesine rağmen hemodinamisi toparlanmayan hastalar
- Ateşli silah yaralanmaları
- Evisserasyon
- Periton irritasyon bulguları olan hastalar
- Serbest hava

Dalak yaralanması

- Künt travmada en çok yaralanan organ
- Sıklıkla diğer organ yaralanmalarıyla beraber olur
- Sol alt kot ağrısı belirteç olabilir
- Sıklıkla operasyon gerekmez

HEL SPIRAL ABDOMEN
PITCH: 1.50
RIGHT
PICTURE - PROCESS

Karaciğer yaralanması

- İkinci en sık görülen solid organ yaralanması
- Ameliyatla tedavisi zor olabilir
- Sıklıkla diğer organ yaralanmalarıyla beraber görülür

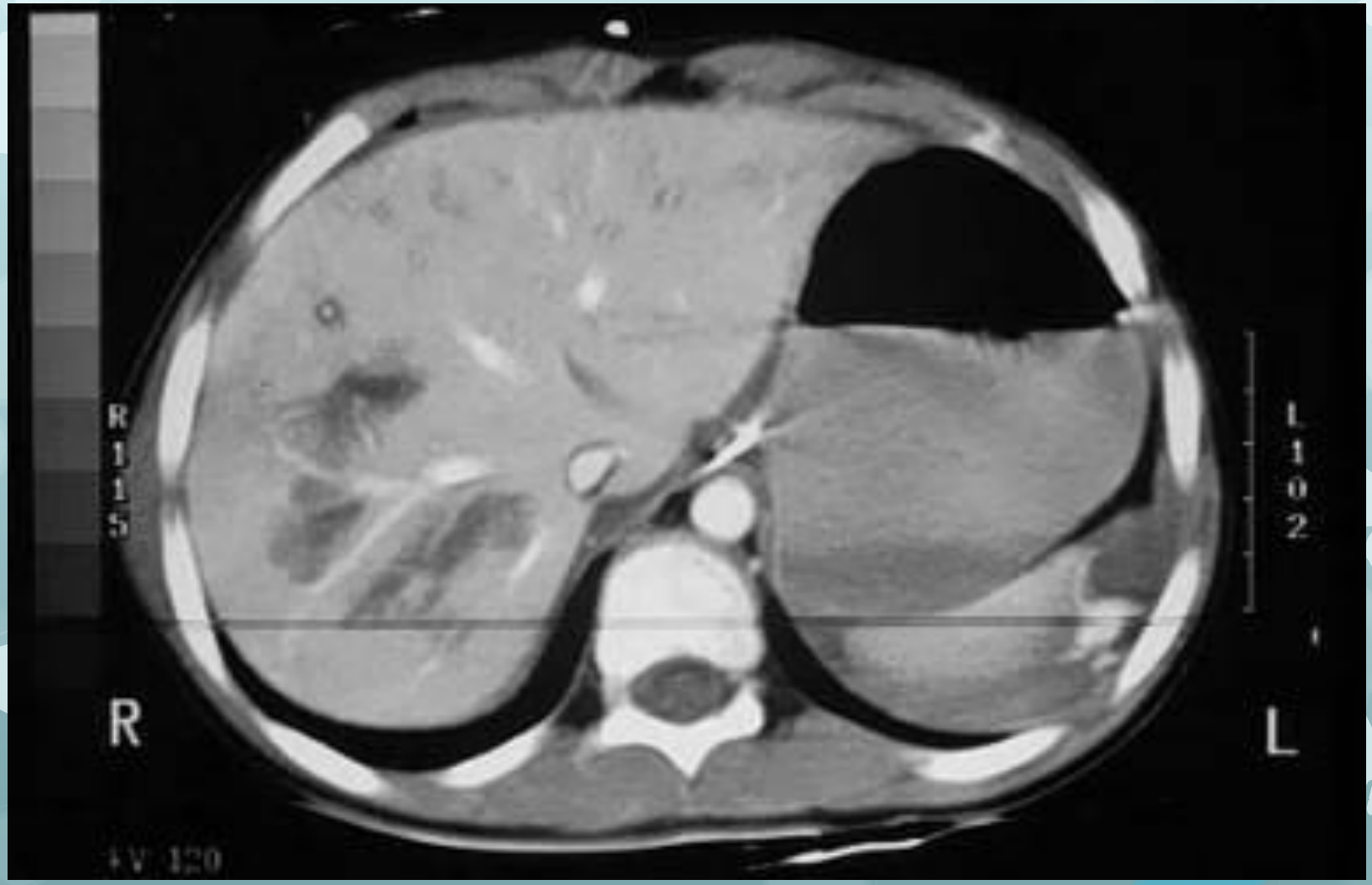
R
L
R115
L102
+V 120

İçi boş organ yaralanması

- Hasar mide, barsak ya da mezenteri içerebilir
- Semptomlar kan kaybı ve periton kontaminasyonunun birlikteliğinden kaynaklanabilir
- İnce barsak ve kolon hasarları genellikle penetran travmayla olur
- Deselerasyon yaralanmaları mezenterde kova-kulpu yırtıklara neden olabilir
- Solid organ hasarı olmaksızın serbest sıvı varlığı aksi kanıtlanana kadar içi boş organ yaralanmasını gösterir

- Karaciğer, dalak, büyük damar gibi kısa sürede önemli kan kaybına yol açan organ yaralanması varsa, hipotansiyon,

  taşikardi,

  soğukluk,

  solukluk gibi belirtiler ön plandadır.

- Hemodinamik instabililite=>Operasyon !

Pelvis ve Genital:

- İnstabilite?...

- **Pelvik kompresyon testi 1 (bir) kez yapılır ve eğer kırık şüphesi belirlenirse konsültanlar tarafından dahi TEKRARLANMAMALIDIR.**
- **Eğer ortopedik cerrah hasta başındaysa muayeneyi o yapmalıdır**
- **Kırık varsa 6 ünite kan**
- **Rektal tuşe –RT; pelvik veya spinal yaralanma kanıtı olmayan UYANIK hastalarda artık rutin değildir!**

Pelvis X-ray ? BT ?

- X-Ray hemodinamik olarak stabil ve pelvis muayenesi
- normal hastalarda duyarlılık %67
- ● Bir inceleme yapılacaksa BT olmalı
- ● Unstabil ve pelvis muayenesi anormal ise yatak başı x-ray
- çekilmeli

Shenton hattı

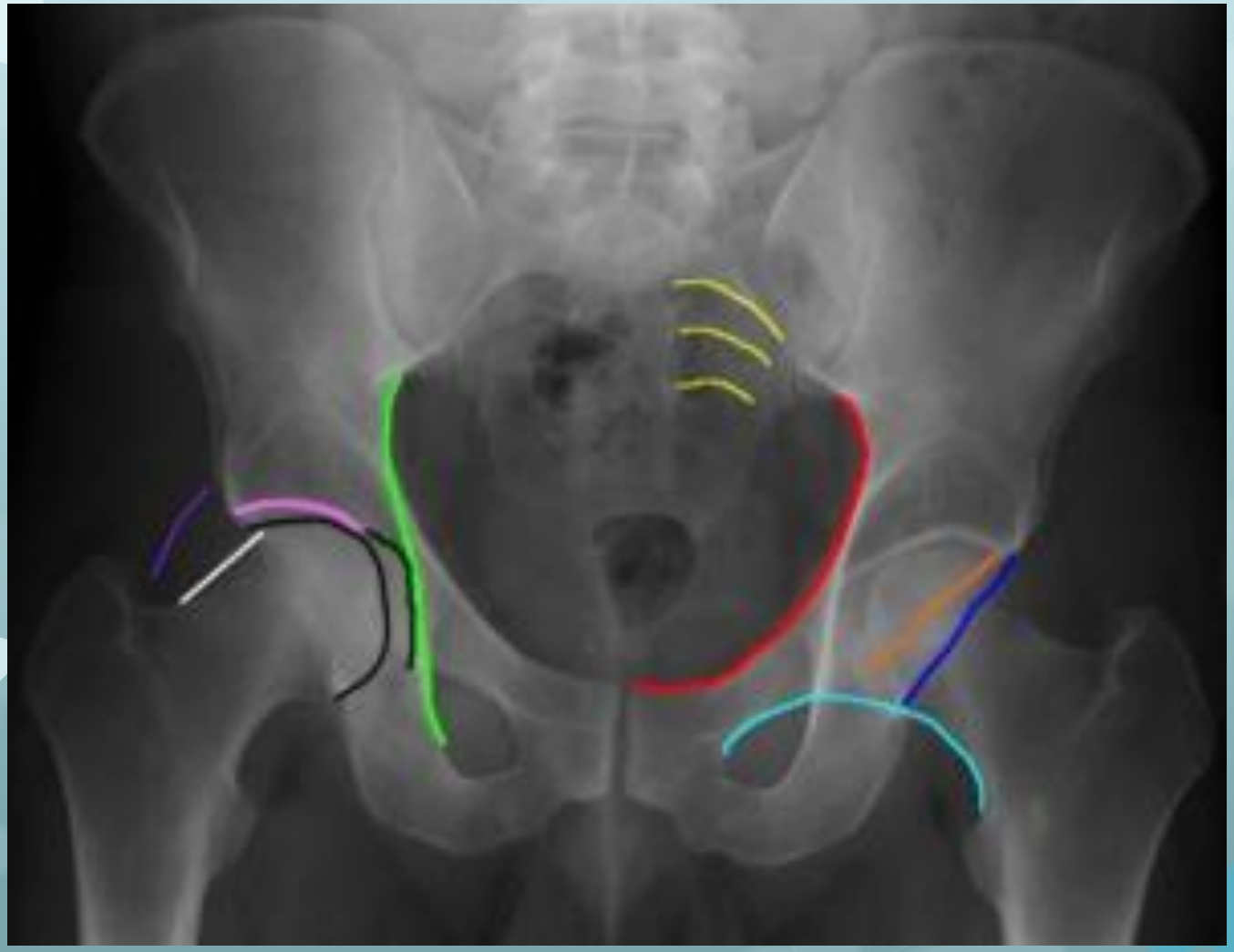

Sırt:

- Kütük yuvarlaması; Tüm spinöz proseslere dokun

Ekstremite:

‘**Bak, Dokun, Hareket ettir**’

- Periferik nabızları kontrol
- Uzun kemiklerde kırık varsa 4 ünite kan

- **Anterior fat pad sign fizyolojiktir ancak**

"sail sign" varsa dikkat!

- **Bir çalışmaya göre radius başı kırıklarının %80'inde posterior fat pad sign vardır,**
- **Ayak-Ayak bileği ve dizde mutlaka oblik grafi iste!**

normal anterior fatpad

Extremite yaralanmalarında acil durumlar:

ameliyathaneye gidenler…

- Dirsek veya diz proksimalinde damar yaralanması
- Büyük eklem çıkığı
- Sinir yaralanması ile kırık
- Açık kırık
- Kompartman sendromu.
- Ampütasyon

Nörolojik

- Bilinç, kişi, yer, zaman, oryantasyonu
- Pupilleri yeniden değerlendir
- GKS
- Motor ve duyu, refleks yanıtları
- Kraniyal sinirler

Hipertonik salin mi? Mannitol mü?

5 çalışma; Hipertonik salin travmatik beyin yaralanması durumunda intrakranial basınç artışı bulguları varsa ilk ajan olarak düşünülmelidir.

- **Kafa Travması Hiperventilasyon ?** Uzun süre önerilmiyor..Vazokontrüksiyon ve iskemi
- **Kafa Travması Hipotermi?** Beyine selektif hipotermi uygulanması KİB düşürür, travma sonrası 2 yıllık sonuçları iyileştirir.

- **Kafa Travması Hiperbarik oksijen?** Mortaliteyi iyileştirir ve KİB geçici olarak azaltır. Kalıcı?
- **Kafa Travması Kortikosteroidler?** Steroidler kafa travmasında KİB için kullanılmaz.Kafa travmasında mortaliteyi artırıyor.

- **Kanama kontrolünde hemostatik tozlar? Henüz pratikte çok yaygın değil.**
- **Transamin? Çalıma aşamasında.**

Antibiyotik

- Perineal, vajinal ve rektal laserasyon
- Açık kırık
- Batında olası içi boş organ yaralanması
- Büyük, parçalı, kirli kesiler

Analjezi geciktirilmemelidir.. Ketamin , fentanil öncelikli..

Tetanoz proflaksisi

7 yaş üstü ve ilk kez tetanoz aşısı uygulanacaksa, ilk iki doz birer ay arayla, 3.doz ise ikinci aşıdan 6 ay sonra uygulanır.

(0., 1., 6. ay)

- **Yine oluşan koruyucu antitoksin düzeyi 10 yıl arayla uygulanan hatırlatma dozları ile sağlanır.**

Tetanoz profilaksisi

Aşılanma öyküsü	Temiz yara		Kirli yara	
	Td	TİG	Td	TİG
≤3 doz	Evet	Hayır	Evet	Evet
>3 doz	Hayır*	Hayır	Hayır **	Hayır

*Son doz on yıl içinde yapılmadıysa Evet

**Son doz beş yıl içinde yapılmadıysa Evet

Td: 0.5 ml; TİG: 250 Ü
Kirli Yara: 6 saatten eski, parçalı, açık kırıklı, içinde pas, kir, toz, toprak, dışkı, yabancı cisim bulunan yaralar.

Korunma

- Kan ve vücut sıvılarından HBV, HIV….
- Evrensel korunma yöntemleri

  Eldiven

  Maske

  Önlük

  Gözlük

KAYIT

- Tüm bulgular, tedaviler ve tıbbi girişimler dakika dakika kaydedilmeli
- Kayıt için bir kişi görevlendirilmeli
- Adli vakalarda takılar, giysiler, lezyonların tanımı
- Girişimler için bilgilendirilmiş onam ?

- **Asla ilk tanınız ile evlenmeyin!**
- **Her fırsatta hastayı tekrar değerlendirin,**
- **Asla multitravma hastasını stabil kabul etmeyin,**
- **Travma takım işidir, kooperasyona ve iletişime açık olun,**
- **Tanı ve tedavi aşamalarında zamanın aleyhinize işlediğini unutmayın!**

TEŞEKKÜRLER…