Major Toraks Travmasında Acilci İçin İpuçları

Dr. Öğr. Üyesi İshak ŞAN

Major Toraks Travmaları

- Kafa travmasından sonra en ölümcül yaralanma
- Tüm yaralanma kaynaklı ölümlerin %25inde direkt neden
- %90 künt travma
- %5-15 torakotomi ihtiyacı

Major Toraks Travmaları

- Yaralanma Mekanizmaları
  - Penetre
  - Künt
    - Kompresyon
    - Direkt Travma
    - Akselarasyon/deselerasyon

Torakal travma

- Etkilenen bölgeler
  - Göğüs duvarı
  - Pleura
  - Trakeobronşial ağaç
  - Akciğerler
  - Diyafram
  - Özofagus
  - Kalp ve büyük damarlar

Toraks travması

- Birincil bakı (Hızla ölümcül)
  - Hayatı tehdit eden nedenlerin hızla tanı ve tedavisi
  - Eş zamanlı resüsitasyon ve tedavi
- İkincil bakı (potansiyel olarak ölümcül)
  - Birincil bakı sonrası hızlı ve ayrıntılı muayanesi
- İkincil bakıdan sonra (genellikle ölümcül olmayan)

Semptom ve bulgular klinik kötüleşme açısından sıklıkla tekrar edilmelidir

Birincil Bakı

- Havayolu obstrukisyonu
- Tansiyon pnömotoraks
- Masif hemotoraks
- Açık pnömotoraks
- Yelken göğüs
- Perikardiyal tamponad

Hızla öldürürler. İlk bakıda tespit edilmelidir.

İkincil bakı-Potansiyel ölümcül

- Aort disseksiyonu
- Miyokard kontüzyonu
- Trakeobronşial yırtılma
- Özefagus perforasyonu
- Akciğer kontüzyonu
- Diyafragmatik yırtılma

İkincil bakıda tespit edilmeli, sık sık kontrolü yapılmalı

Toraks Travması-Potansiyel Sonuçlar

- Solunum yetmezliği (Hipoksi, hiperkarbi)
  - Pnömotoraks & Tansiyon pnömotoraks
  - Yelken göğüs
  - Kontüzyon
  - Bronş rüptürü
- Hipovolemik şok
  - Büyük damar yaralanmaları
  - Masif hemothoraks
- Obstrüktif Şok
  - Tansiyon pnömotoraks
  - Kardiyak tamponad

Havayolu Obstruksiyonu

- Hasta soluma çabası gösteriyor fakat tam inspirasyon yapamıyorsa; «üst hava yolu obstrüksiyonu» düşünülmeli.
- En sık neden dilin farenkse prolabe olması.
- Kanama, mide içeriği, dişler…

Havayolu Obstruksiyonu

- Solunum sayısı veya eforda düşme(<12/dk)
- Siyanoz
- Yardımcı solunum kasları(supraklavikular ve interkostal)
- Stridor/hırlama
- Ajitasyon ve uyku hali

Havayolu Obstruksiyonu

- Hasta soluma çabası gösteriyor, üst hava yolları doğal ve solunum sesleri azalmış ise

- Pnömotoraks
- Hemotoraks
- Diyafram yaralanması
- Akciğer yaralanması

D Ü Ş Ü N Ü L M E L İ

Havayolu Obstruksiyonu

- Travma hastasında solunum problemi
  - Hasta çok az veya hiç soluma çabası göstermiyorsa
    - Kafa travması
    - İlaç intoksikasyonu
    - Spinal kord yaralanması

D Ü Ş Ü N Ü L M E L İ

Havayolu Obstruksiyonu

- Tedavi:
  - Oksijen
  - Aspirasyon
  - Havayolu açma manevraları
  - Airway
  - İnvaziv havayolu

Tansiyon pnömotoraks

Tek yönlü valf sistemi

- Plöretik göğüs ağrısı
- Takipne-Hava açlığı
- Hipotansiyon-Taşikardi
- Solunum seslerinin azalması
- Boyun venöz dolgunluğu (geç dönem)
- Trakeanın karşı tarafa itilmesi (geç dönem)
- Siyanoz (geç dönem)

TANI KLİNİK !!!

Tansiyon pnömotoraks

- PAAC çekilmeden tanı koyulmalı!!!!
- FAST ile tanı koyulabilir
- Acil iğne dekompresyonu
- 2.İK Midklavikular hatta anjiokateter
- 5.İK Anterior axiller hat(göğüs DK az)
- Sonrasında tüp torakostomi

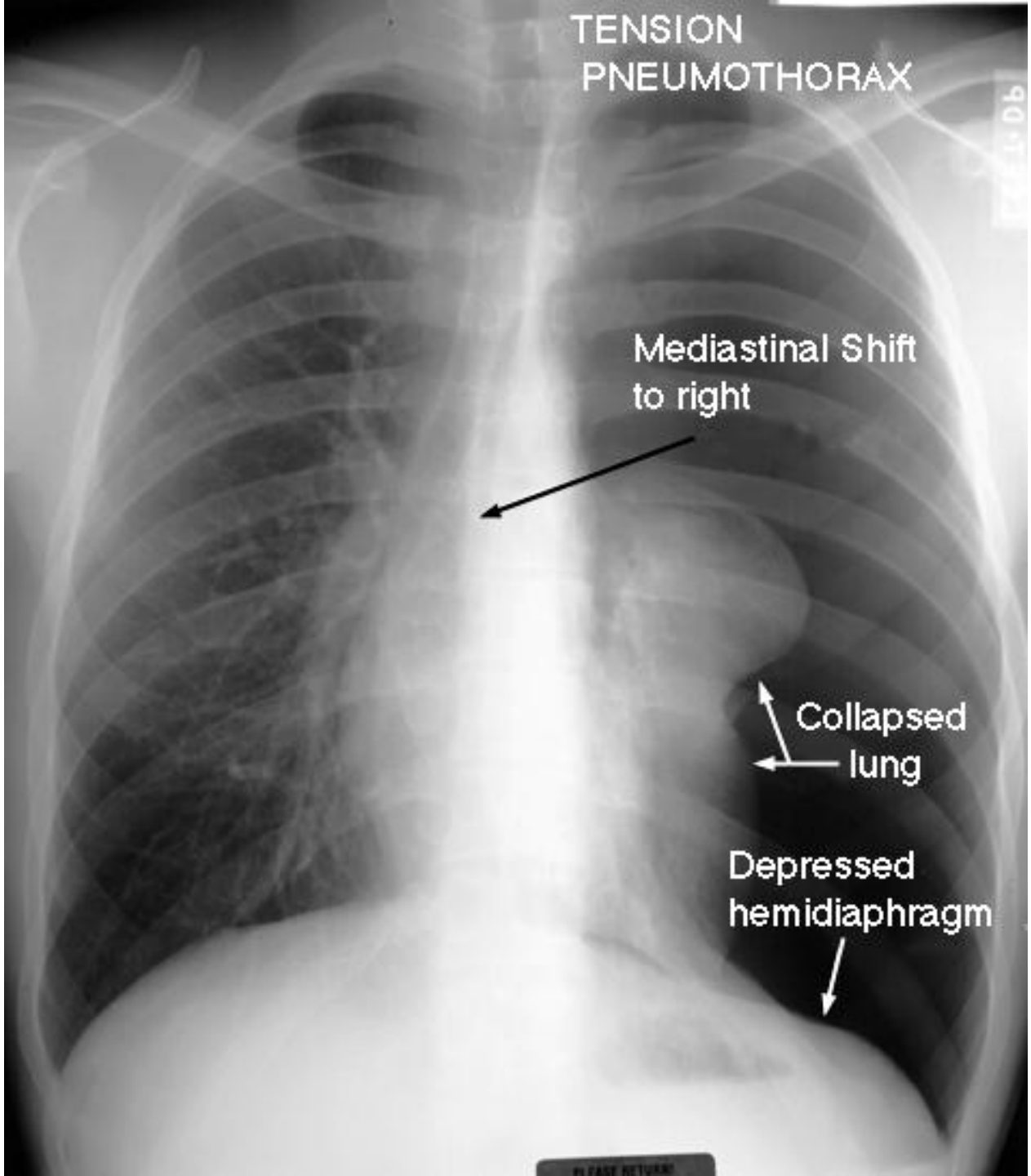
TENSION
PNEUMOTHORAX
Mediastinal Shift
to right
Collapsed
lung
Depressed
hemidiaphragm

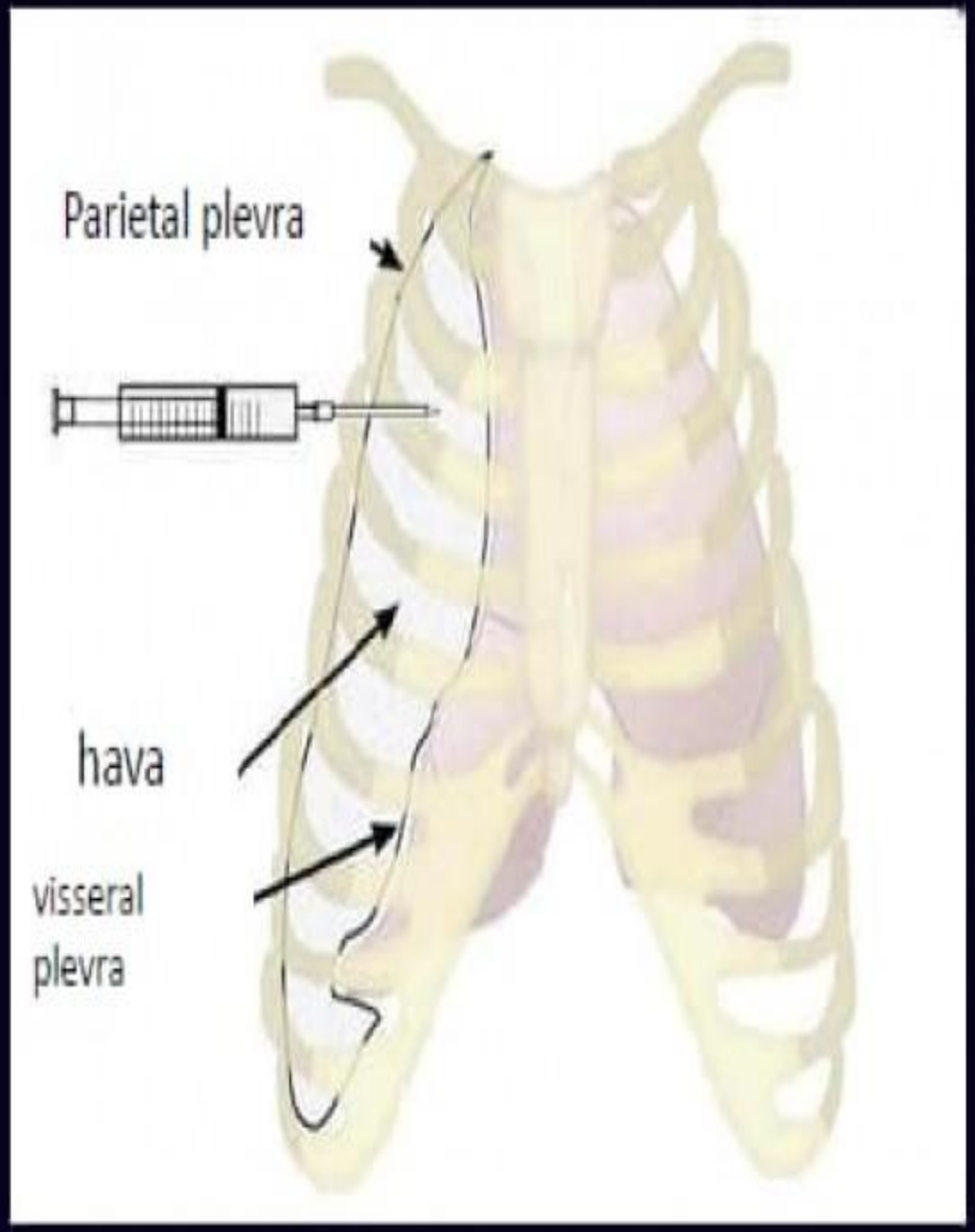
Parietal plevra
hava
visseral
plevra

On inspiration, dressing seals wound, preventing air entry

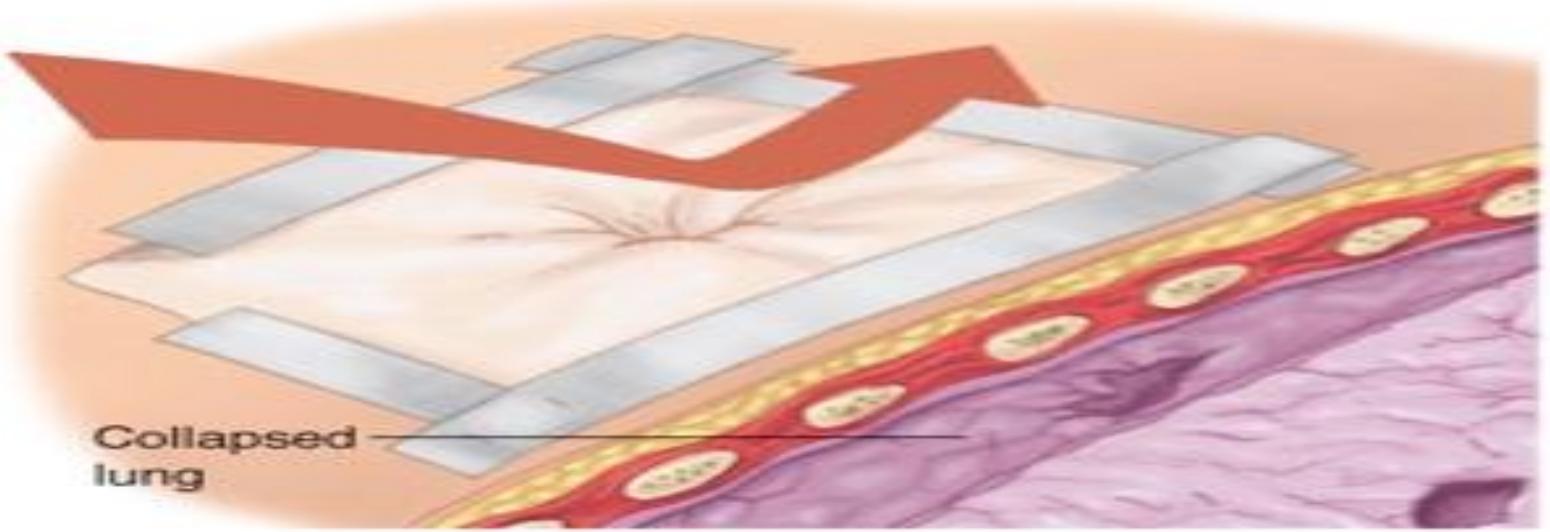

Expiration allows trapped air to escape through untaped section of dressing

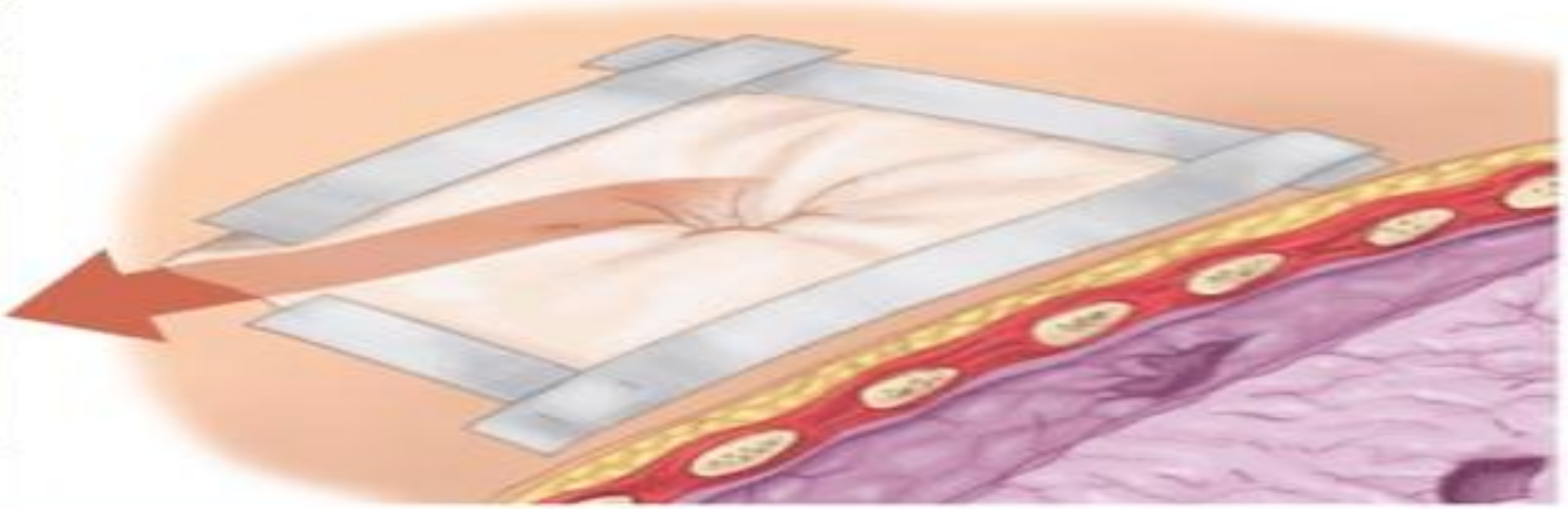

Masif hemotoraks

- Bir tarafta pleural boşlukta 1500 ml kan veya göğüs boşluğunda hastanın kan hacminin 1/3ünden fazla kanın bulunması
  - Solunum seslerinin azalması
  - Solunum çabası ile göğüs hareketlerinin olmaması
  - Perküsyonda Matite
  - Şok

Masif Hemotoraks

Masif hemotoraks

- Başlangıç tüp torakostomi 1500 ml
- Devam eden kanama bulguları
- Toraks tüpünden 1-2 saat içinde 200 cc/saat üzerinde kanama olması
- Uygun volum replasmanına rağmen dirençli hipotansiyon
- Akciğer reexpansiyon kaybı
- Tüp torakostomiye rağmen X ray'da artan hemotoraks

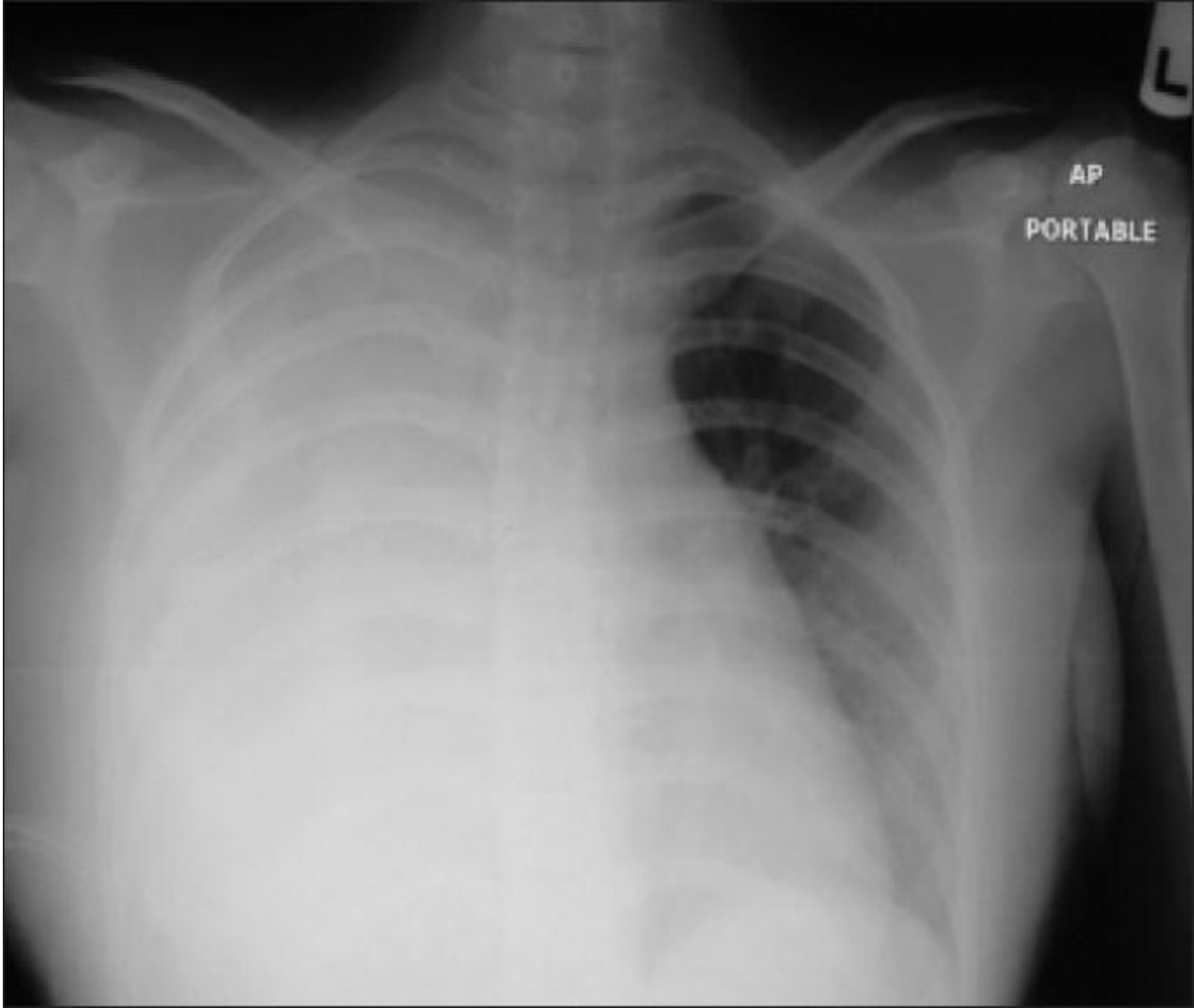
L
AP
PORTABLE

THE MECHANISM OF A FLAIL CHEST

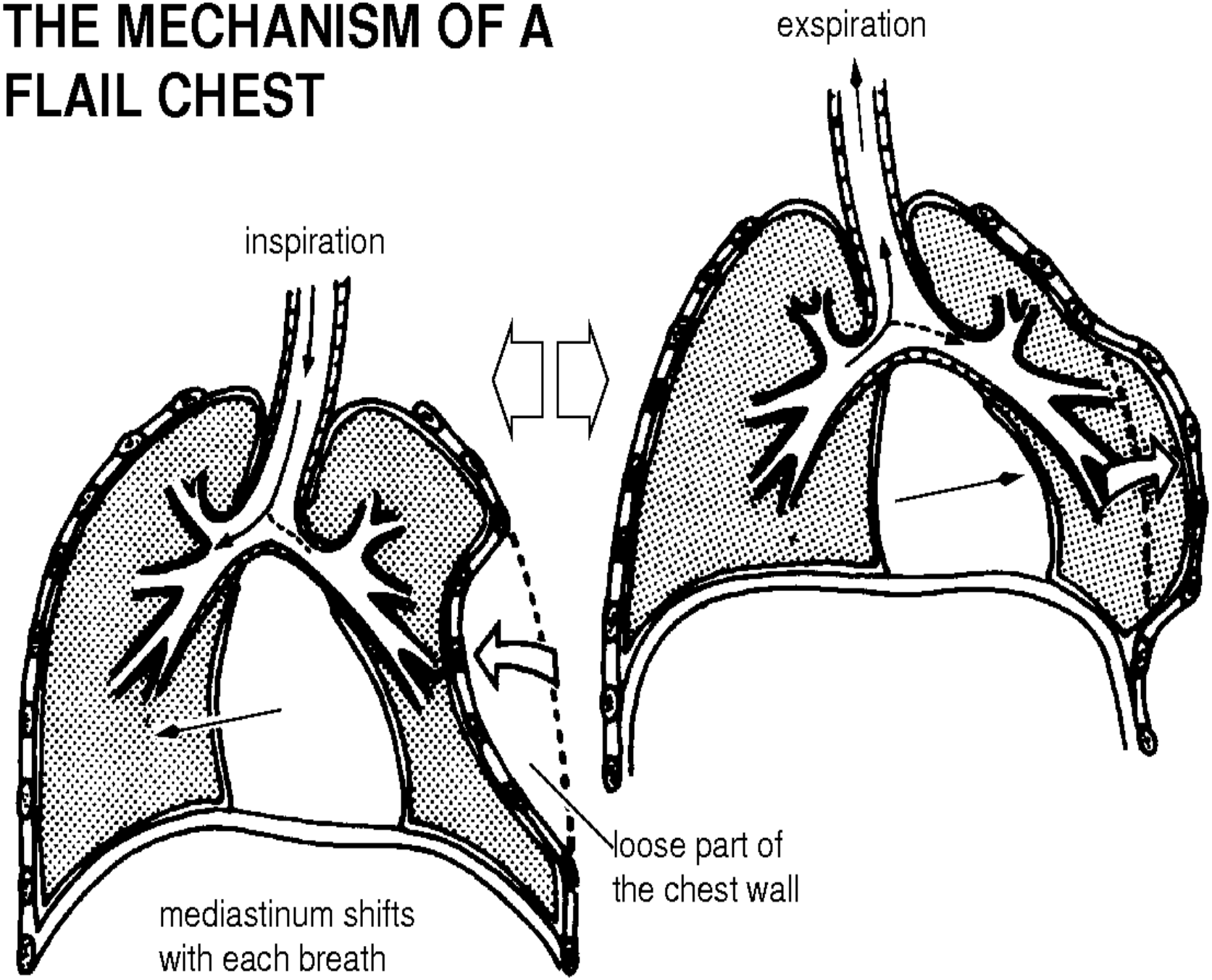

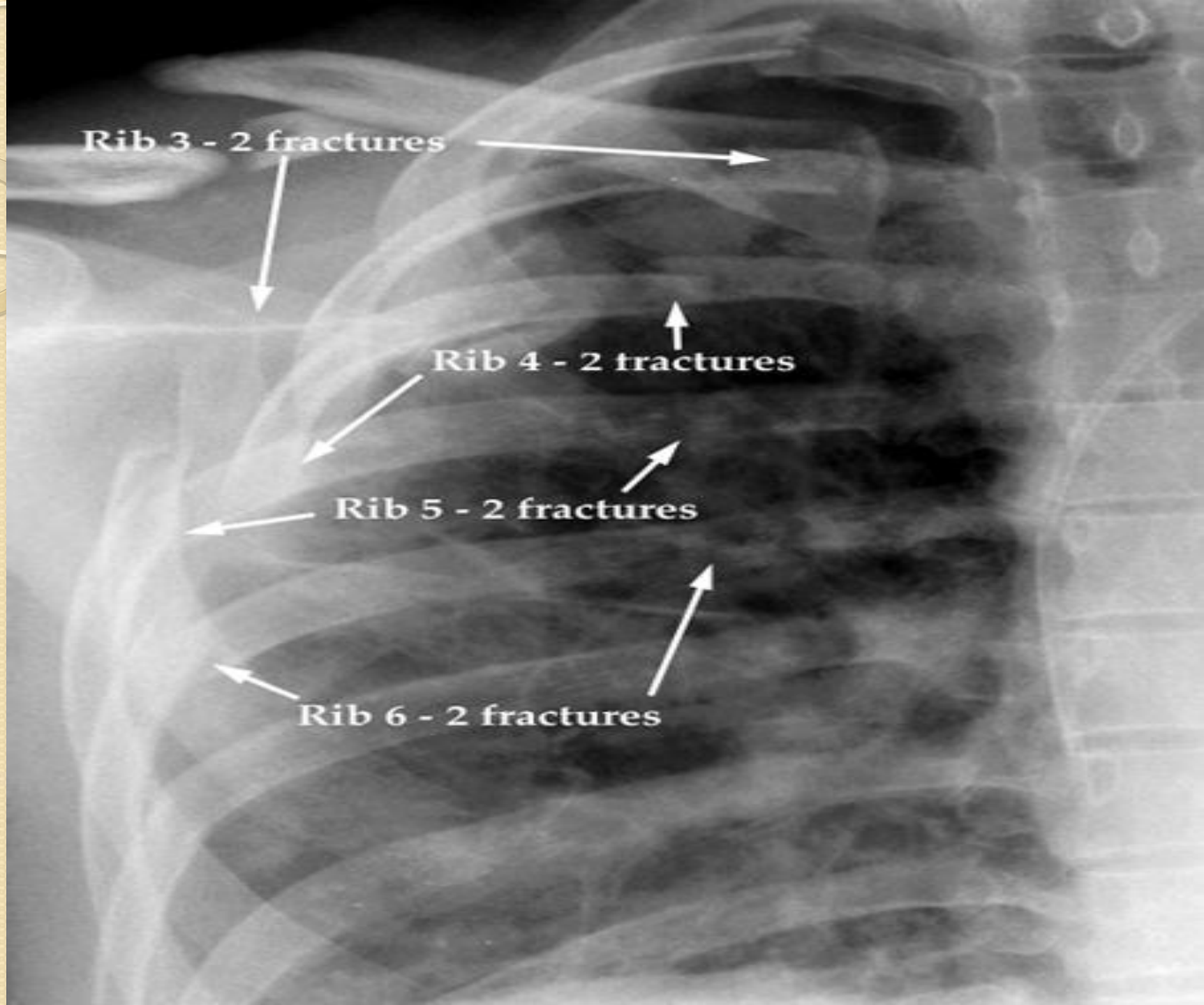
Rib 3 - 2 fractures
Rib 4 - 2 fractures
Rib 5 - 2 fractures
Rib 6 - 2 fractures

Yelken göğüs

- 0ksijen
- Fazla sıvıdan kaçın
- Analjezi
- Entübasyon
- Aşağıdakiler varsa entübasyon, mekanik ventilasyon ile erken tedaviyi düşün
  - 65 yaş üzeri
  - PO2 azalması, PCO2 yükselmesi
  - Başka majör yaralanma varlığı
  - Belirgin solunum sıkıntısı veya solunum hızının artması
  - Daha önce KOAH varlığı

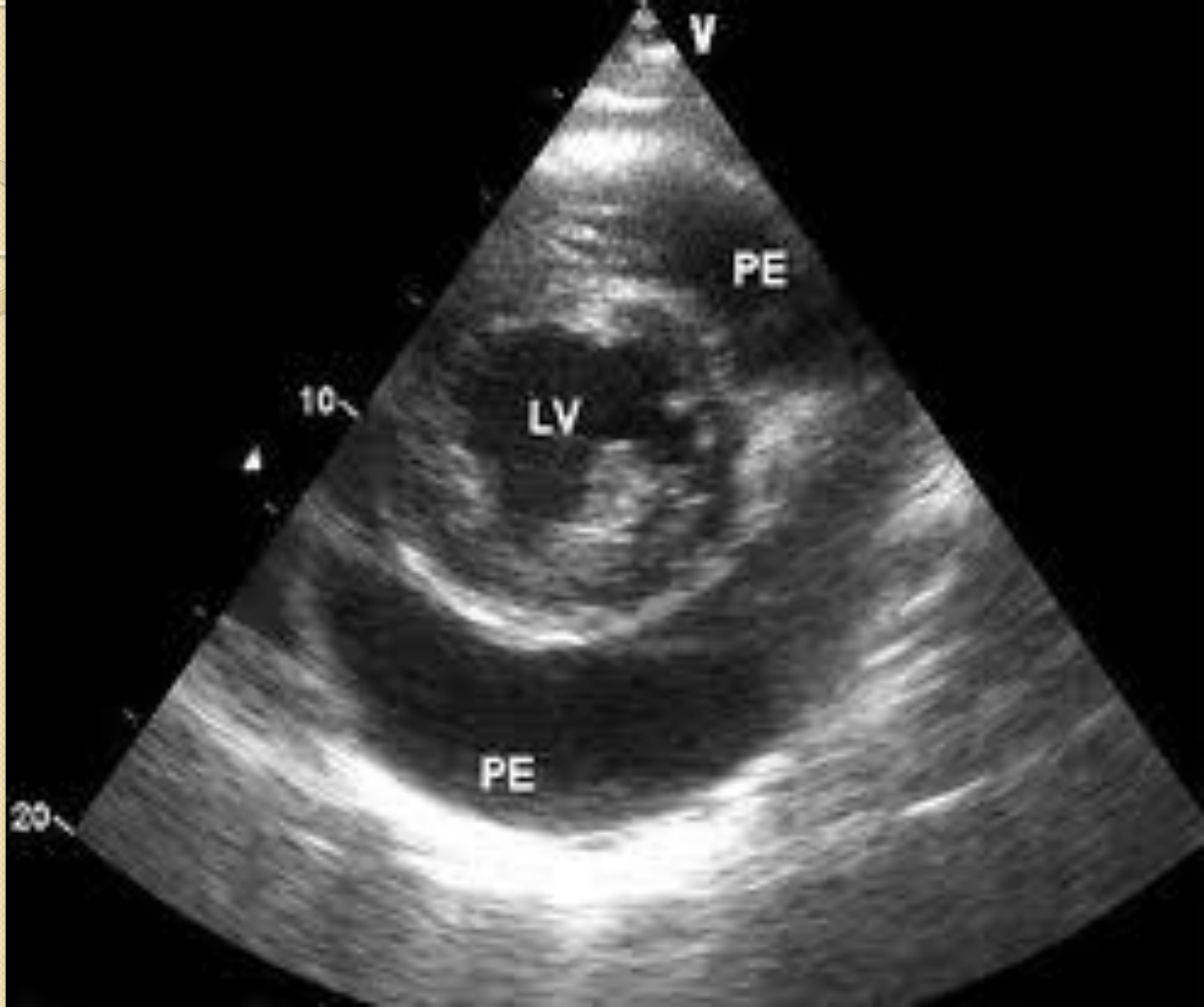
V
PE
10
LV
PE
20

Perikardiyal Tamponad

- Toraks cerrahı hazır olana kadar cerrahi olmayan metodlarla hasta stabillenebilir:
- İlk IV sıvı?
- İğne perikardiyosentezi düşünülebilir.(geçici önlem)
- Göğüs cerrahı varsa perikardiyosentez için zaman kaybetme
- Tanısal amaçlı perikardiyosentez yerine FAST
- Sunksifoidal perikardiyal pencere açılabilir.
- Kesin tedavi: Torakotomi

Travmatik Aort Diseksiyonu

- AC grafisi bulguları:
  - Geniş mediasten (8 cm üstü)
  - Aort topuzunun silinmesi veya bulanıklaşması
- Tanı:
  - Anjiyografi «gold standart»
  - BT ve Eko tanıda iyi bir yöntem
- Tedavi:
  - Acil operasyon

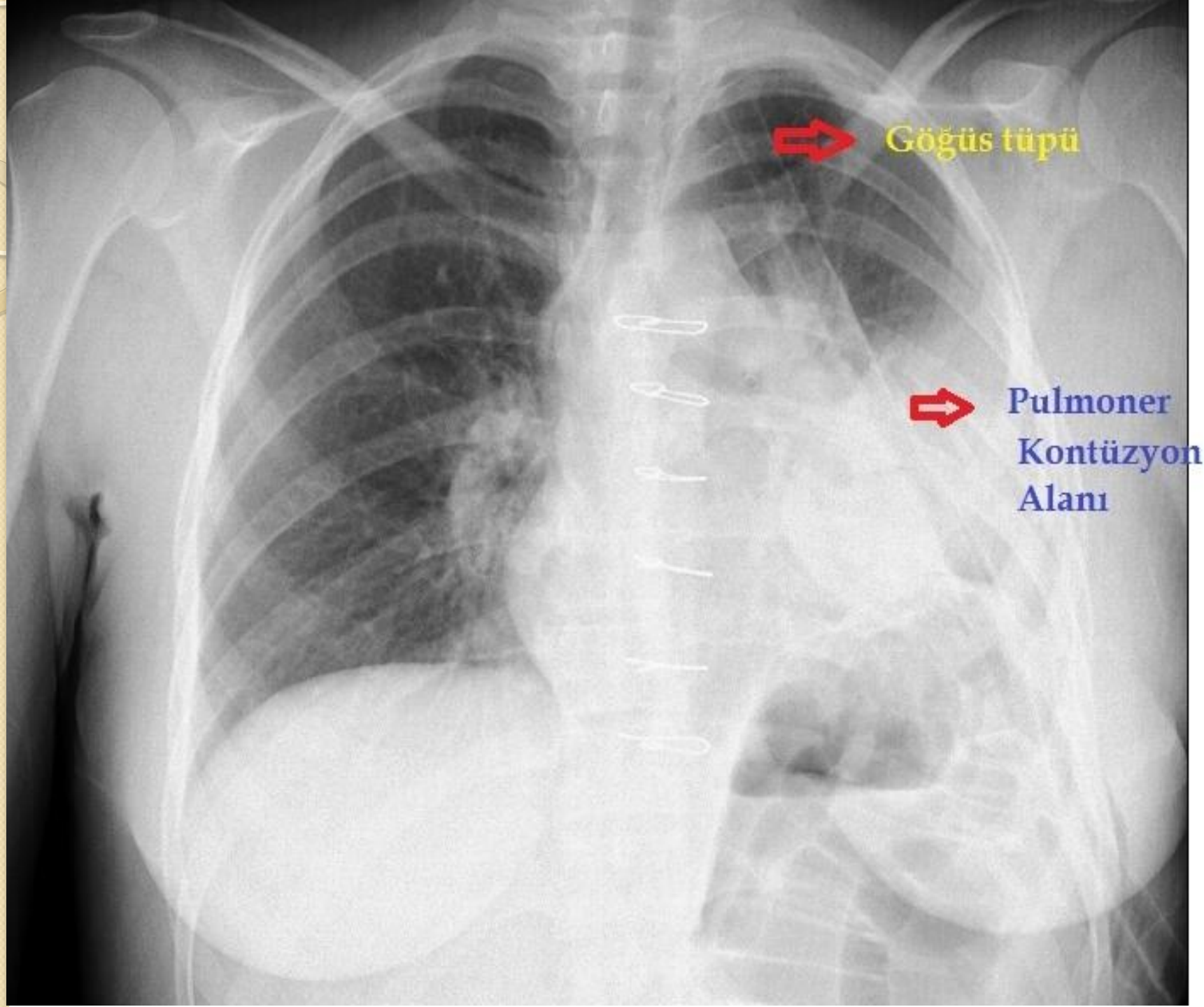
Göğüs tüpü
Pulmoner
Kontüzyon
Alanı

Miyokardiyal kontüzyon

- Travma sonrası en sık gözden kaçan patoloji
- Kalbin doğrudan kompresyonu ve hızlı deselarasyon travmaları sonrası
- Genellikle sternum fraktürleri ile birlikte
- Hasar sıklıkla sağ ventrikülde

Miyokardiyal Kontüzyon

- Tanı:
  - EKG'de ters T dalgası, ST elevasyonu
  - EKO'da duvar hareket anomalisi
  - Troponin ve CK-MB artışı
- Tedavi
  - 24-48 saat monitorizasyon
  - Major duvar anomalisi varsa EKO ile takip
- Prognoz
  - Genellikle iyidir.
  - Kardiyak fonsiyon anormalliği genellikle kalmaz

Trakeobronşial rüptür

- Karinadan 2 cm içeride veya lober bronşların başladığı yerde
- Çoğu ölümcül
- Dispne,hemoptizi,subkutan mediastinel amfizem,hipoksi
- Tüp torakosotomi---sürekli masif hava kaçağı
- Bronkoskopi tanıyı doğrular
- Bronş çevresinin 3te 1inden fazla olan yırtıklar acil cerrahi

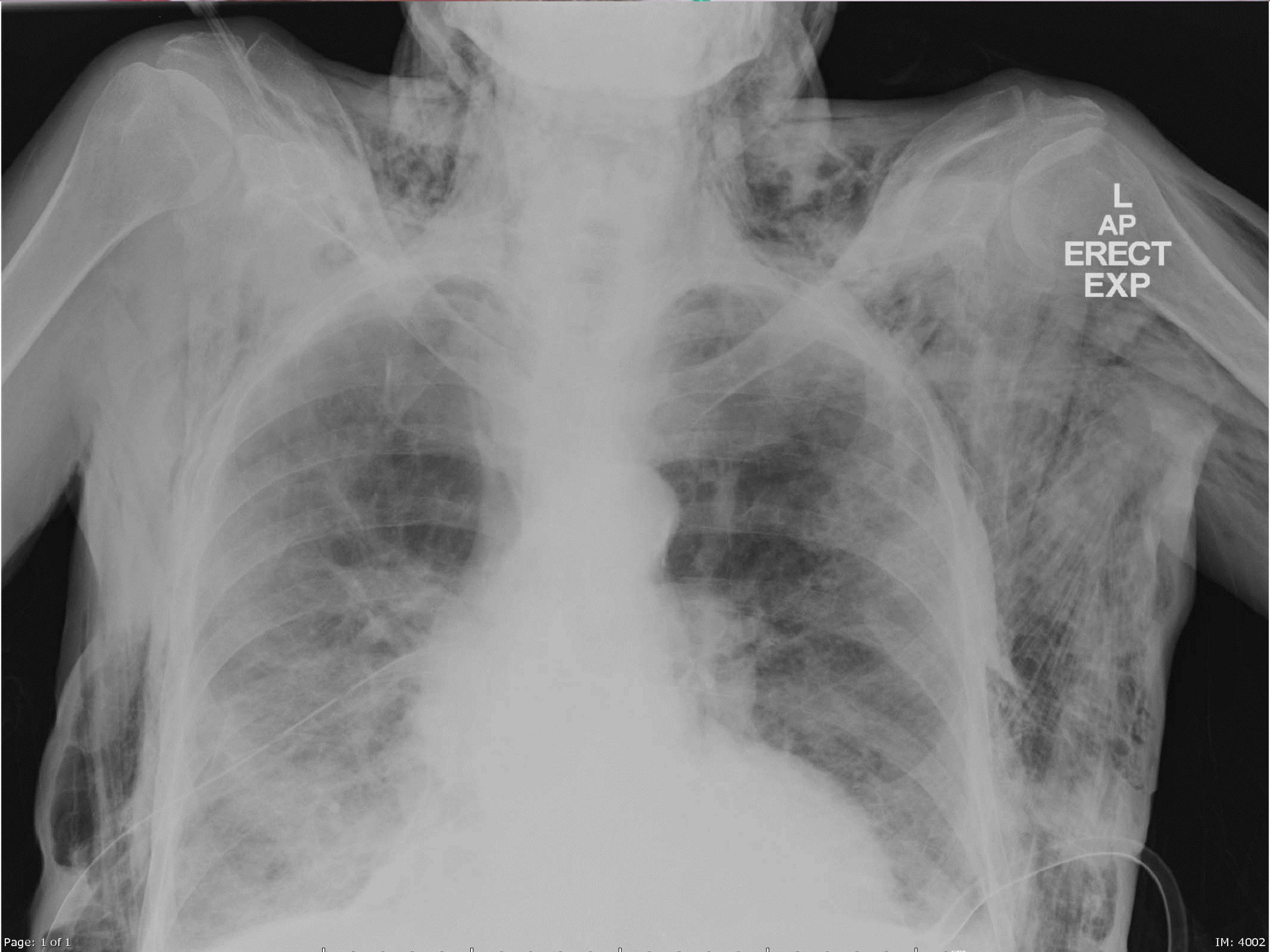
L
AP
ERECT
EXP

Tüp Torakostomi

- Her zaman endike olanlar:
  - Tansiyon pnomötoraks
  - Masif hemotoraks
  - Trakeobronşial laserasyon şüphesi
  - Entübasyon ve genel anestezi ihtiyacı
  - PA AC de açıkça görülen asemptomatik hastalar
  - Semptomatik pnömotoraks

Tüp torakostomi

- Her zaman endike olmayanlar:
  - %5-10'un altındaki basit pnömotoraks
  - Küçük hemotoraks (Eğer kot fraktüründen kaynaklanıyorsa)
  - Flail chest (Yelken göğüs),
  - Ac grafisinde görülmeyen ancak bt de tespit edilen pntx stabil ve asemptomatik ise gerekmez
  - Travma-EAST bu yaklaşımı hastanın pozitif basınçlı havalandırmaya maruz kalması durumunda bile desteklemektedir

Toraks Travmalarında Sık yapılan hatalar

- Yatarak çekilen filmlerde pntx gözden kaçabilir(bt çek)
- Küçük pntx büyüyebileceğini unutma
- Pntx küçük dahi olsa basınçlı ventilasyona gidecek hastaya tüp takılması düşün
- Acil tıp doktoru;
  - Tansiyon pntx dekompresyonunda
  - Göğüs tüpünün hızla yerleştirilmesinde
  - Endike olduğunda RETO yaparken

ustalık sahibi olmalıdır.

Sonuçlar

- Hayatı tehdit eden durumlar erken tanımalı
- Erken girişim
- Vital bulguların ve kliniğin sık takibi
- Tekrarlayan değerlendirmeler
- Eşlik eden yaralanmalar (batın, vertebra)
- Genel travma ilkelerine dikkat:
  - Monitörizasyon
  - Geniş damar yolu
  - Kan transfüzyonu hazırlıkları

Kaynaklar

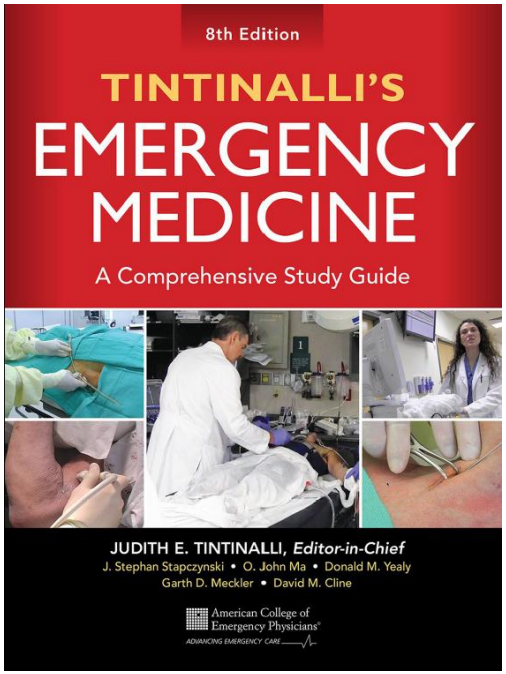

PubMed

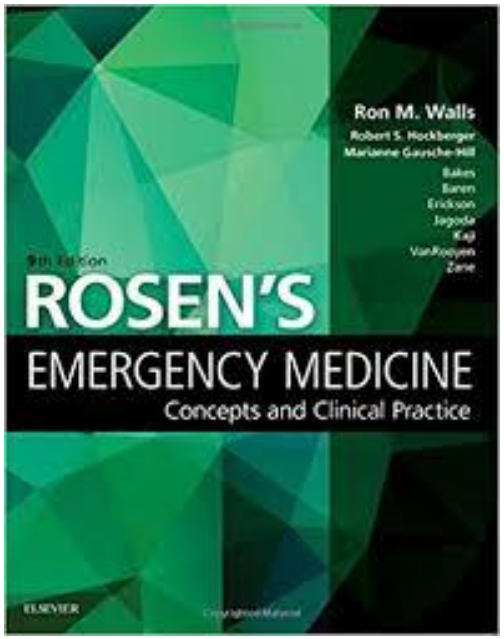

TEŞEKKÜRLER

Dr. Öğr. Üyesi İshak ŞAN