KRANİAL BT YORUMLAMA

Uzm. Dr. Mehtap KAYNAKCI BAYRAM

15.12.2017

SUNUM PLANI

- BBT temelleri
- BBT ’de normal anatomi
- Acil hekimi BBT de neleri değerlendirmelidir?
- **Blood Can Be Very Bad**
- Patolojik BBT ornekleri
- Olgu sunumları

- BBT, acil tıp pratiğinde intrakraniyal acillerin (travma, strok,vs.) değerlendirilmesinde (tanı ve tedavi amaclı) en sık kullanılan radyolojik yontemlerden
- Tumor, abse gibi kitlesel lezyon şuphesi ve menenjit, bazı subakut enfarkt durumları dışında genel olarak kontrastsız BBT kullanılmaktadır.
- Acil hekimi coğu zaman BBT'yi kendi başına değerlendirme ve ona gore hastayı yonlendirme durumunda kalmaktadır

- EKG değerlendirmesinde (hız, ritim, aks) kullanılan sistematik yaklaşım tarzında , son 10-15 yıldır BBT değerlendirmesi acısından “**Blood Can Be Very Bad”** şeklinde bir kodlama geliştirilmiştir.

BBT endikasyonları

1. Akut Strok:

- Acil BBT, akut hemorajiyi dışlama acısından en kısa surede cekilmelidir.
- İskemik akut strokların coğu, infarkt alanının genişliğine de bağlı olarak rutin BBT ilk 6 saatte genel olarak goruntulenemez.
- Hipodensite 24-48 saat icinde ortaya cıkar
- İnfarkt alanının tamamen olgunlaşması ve hasarlanmış bolgedeki volum kaybı 1 haftanın sonunda başlar.
- >1 cm caplı parankimal hemorajiler BBT ile goruntulenebilir

BBT endikasyonları

2. Transient iskemik atak:

- infarkt-hemoraji ayrımı,
- ekstraserebral hemoraji veya glioma gibi nedenleri dışlama acısından

3. Akut subaraknoid hemoraji:

- ozellikle ilk 48 saat icinde tanı koydurucu

BBT endikasyonları

4. Akut baş ağrısıyla birlikte:

- fokal norolojik defisit
- acıklanamayan mental durum değişikliği
- acıklanamayan ateş (ozellikle menengizm ve fotofobiyle birlikte)
- ağrının “hayatının en şiddetli baş ağrısı” şeklinde tariflenmesi
- anormal vital bulguların varlığı (KB, SS, bradikardi)
- GKS <14

BBT endikasyonları

5. Akut kafa travmaları:

– BBT, şiddetli (GKS < 8) ve orta şiddetli (GKS 9-12) butun kafa travmalarında endikedir.

– Hafif kafa travmalarında BBT’nin rolu tartışmalıdır

HAFİF KAFA TRAVMASINDA BBT

- GKS 13-14
- Acık veya deprese kafatası kırığı şuphesi, geniş subgaleal şişlik
- Kafa kaidesi kırığı bulgularının varlığı
- Post-travmatik nobet
- Fokal norolojik defisit
- Acıklanamayan asimetrik pupiller
- İntoksikasyon varlığı
- Postravmatik amnezi
- Koagulopati oykusu
- Devam eden yaygın baş ağrısı
- >1 kusma epizod

BBT endikasyonları

6. Yer işgal eden lezyonlar: tümör veya serebral abse şuphesi (ozellikle supratentorial lezyonlarda)

7. Hidrosefali şuphesi

8. Kronik baş ağrısında: fokal norolojik bulgular veya aşağıdaki semptombulgularınvarlığında

– semptomlarda ani ve progresif kotuleşme, baş ağrısı sıklığında veya paterninde değişiklikler

– ilk epileptik atağa eşlik etmesi

– kişilik değişikliği

– baş donmesi, koordinasyon bozukluğu birlikte

– yeni kafa travması oykusu (ozellikle subdural hemorajjiyi dışlama acısından)

BBT endikasyonları

9. İntrakraniyal enfeksiyonlar:

– LP oncesi rutin uygulanıyor

– Bakteriyel menenjitlerde, ozellikle intrakraniyal komplikasyonlar acısından

10. Diğer:

– mental durum değişiklikleri

– intrakraniyal basınc artışı

– akut norolojik defisit

– psikiyatrik bozukluklar (delirium, akut psikoz)

BBT pencereleme

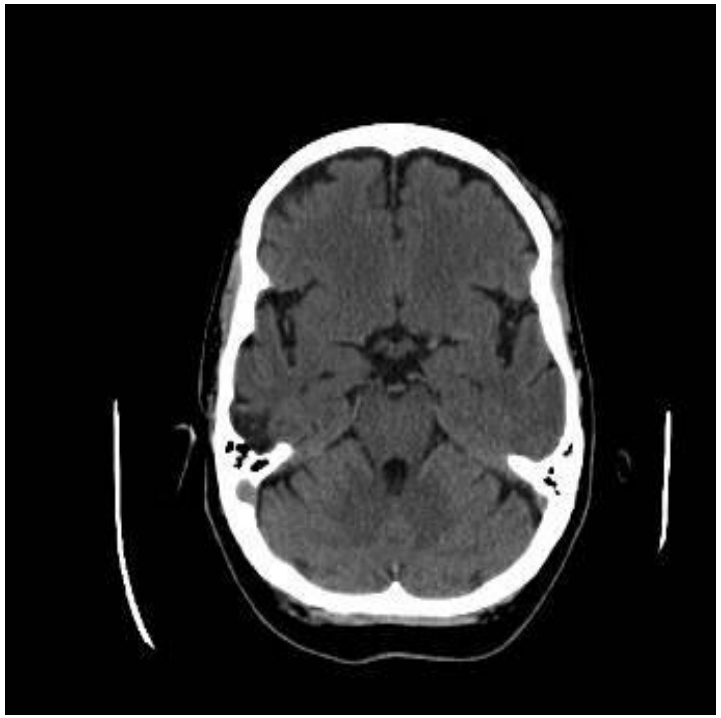

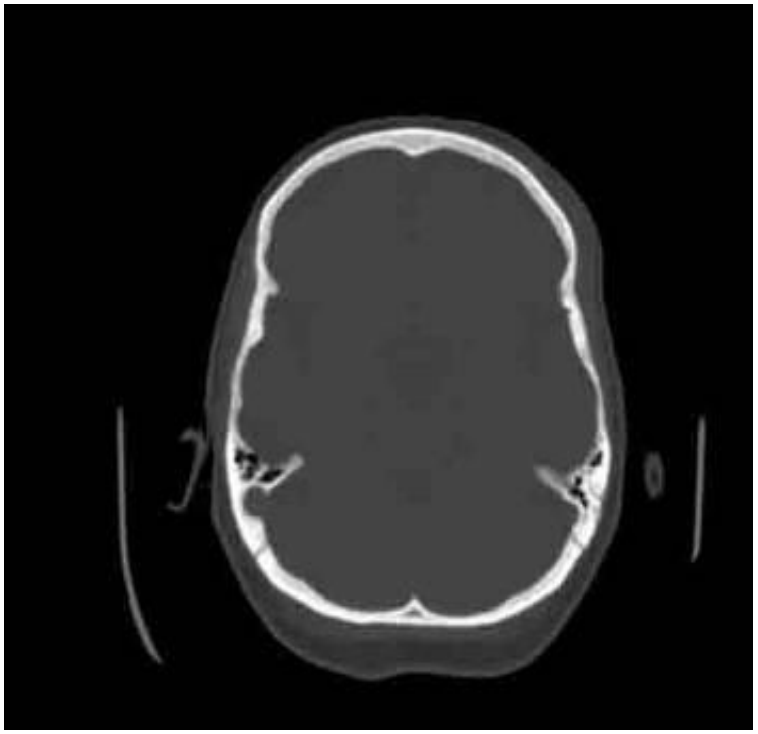

Anatomi..

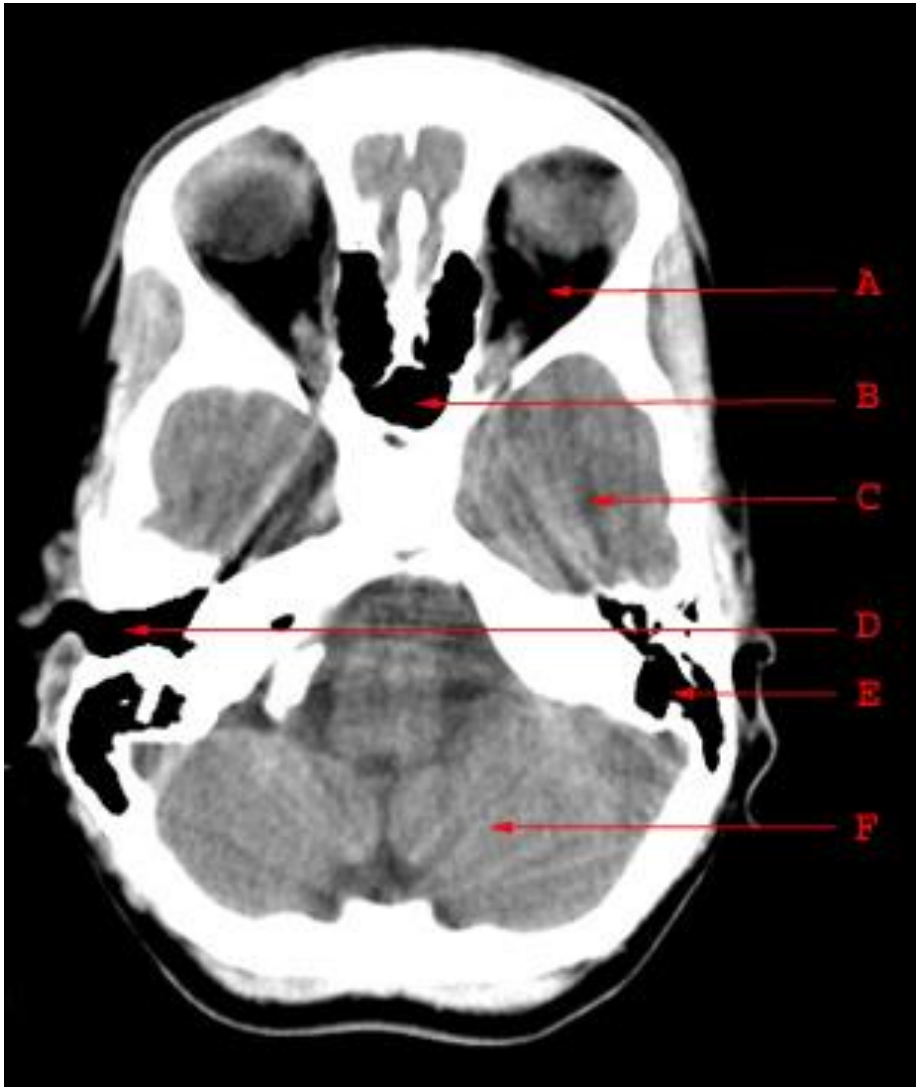

- A. Orbita
- B. Sfenoid Sinus
- C. Temporal Lob
- D. Dış kulak yolu
- E. Mastoid hava hücreleri
- F. Serebellar hemisfer

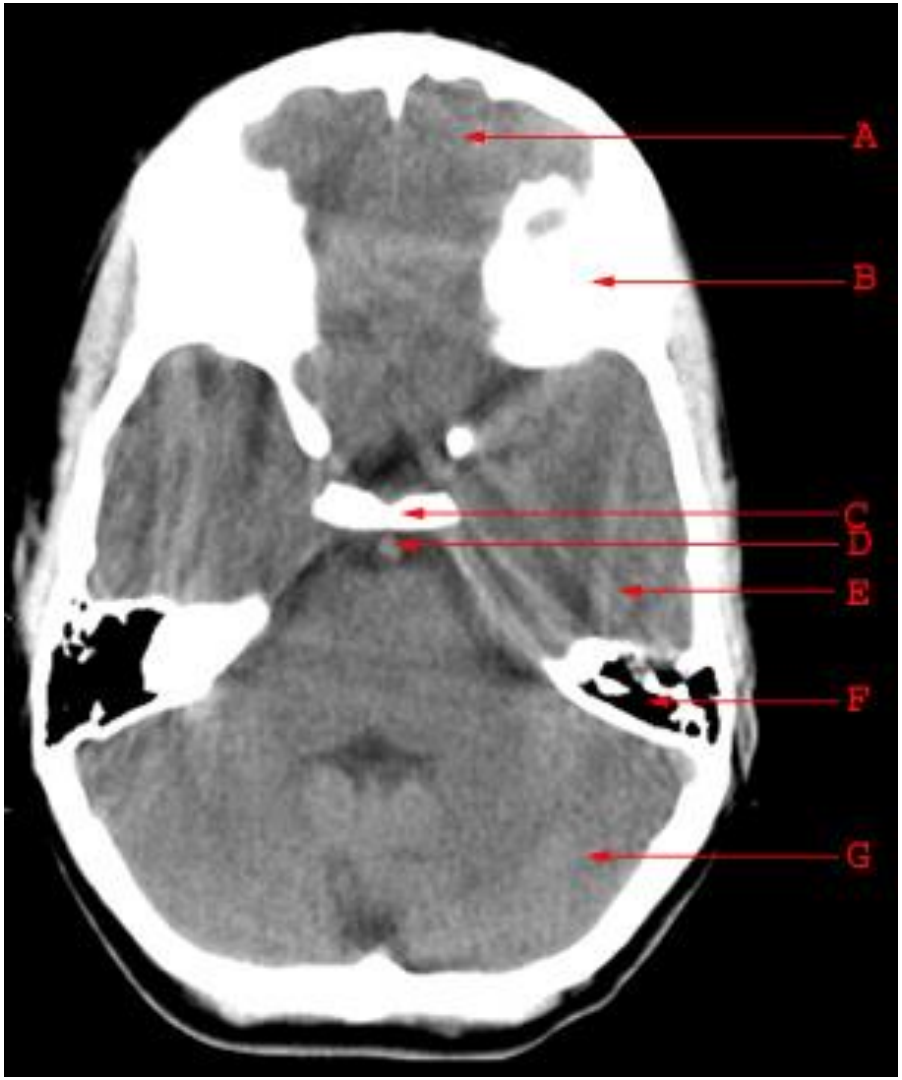

A. Frontal Lob

B. Frontal kemik (orbita süperior yüz)

C. Dorsum Sella

D. Basiller Arter

E. Temporal Lob

F. Mastoid hava hüreleri

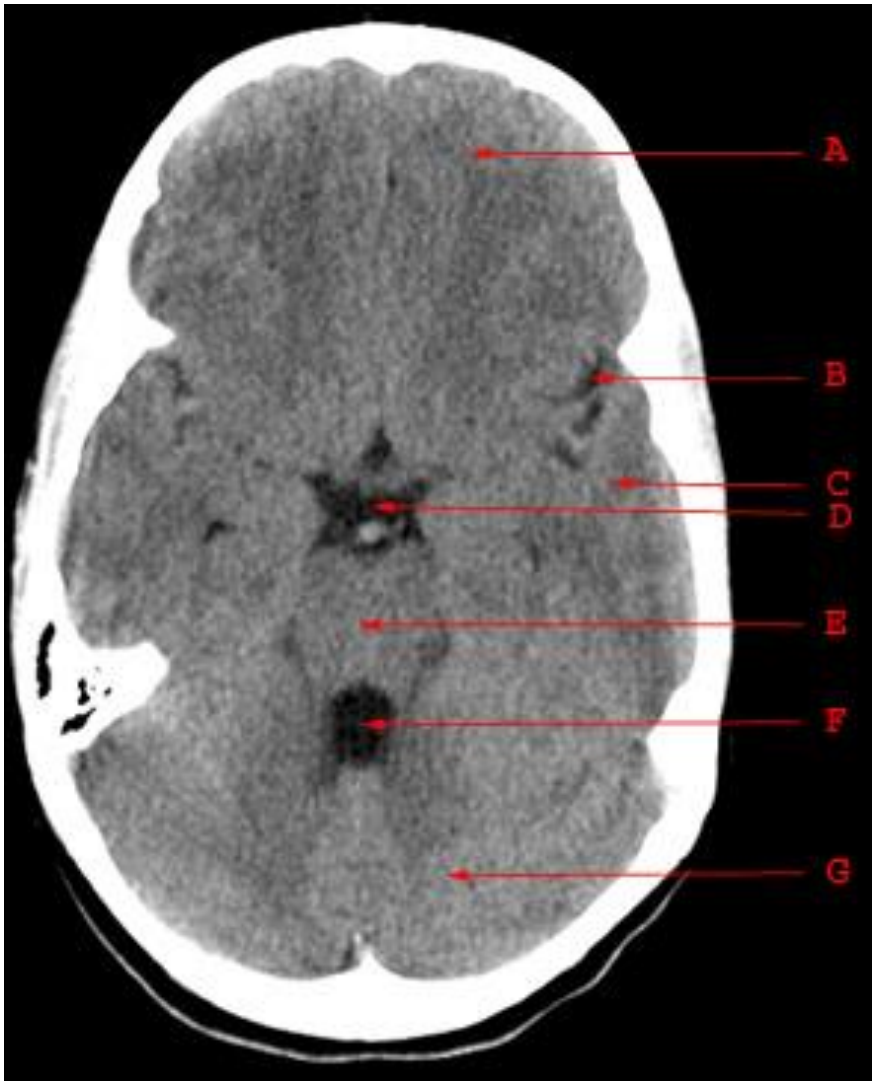

A. Frontal lob

B. Silvian fissur

C. Temporal lob

D. Suprasellar sisterna

E. Orta beyin

F. 4. ventrikül

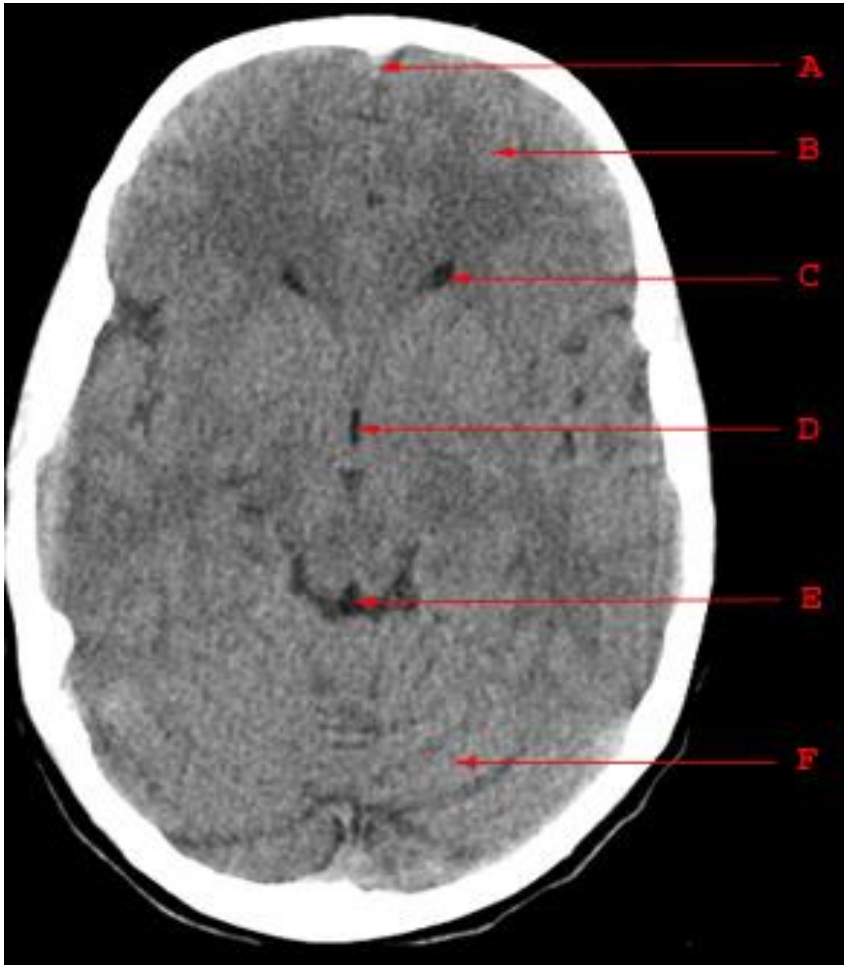

A. Falks serebri

B. Frontal Lob

C. Lateral ventrikül anterior horn

D. 3. Ventrikül

E. Quadrigeminal Sisterna

F. Serebellum

A. Lateral ventrikül anterior horn

B. Kaudat nükleus

C. Anterior kapsula interna

D. Putamen ve Globus Pallidus

E. Posterior kapsula interna

F. 3. Ventrikül

G. Quadrigemina sistern

H. Serebellar vermis

I. Oksipital Lob

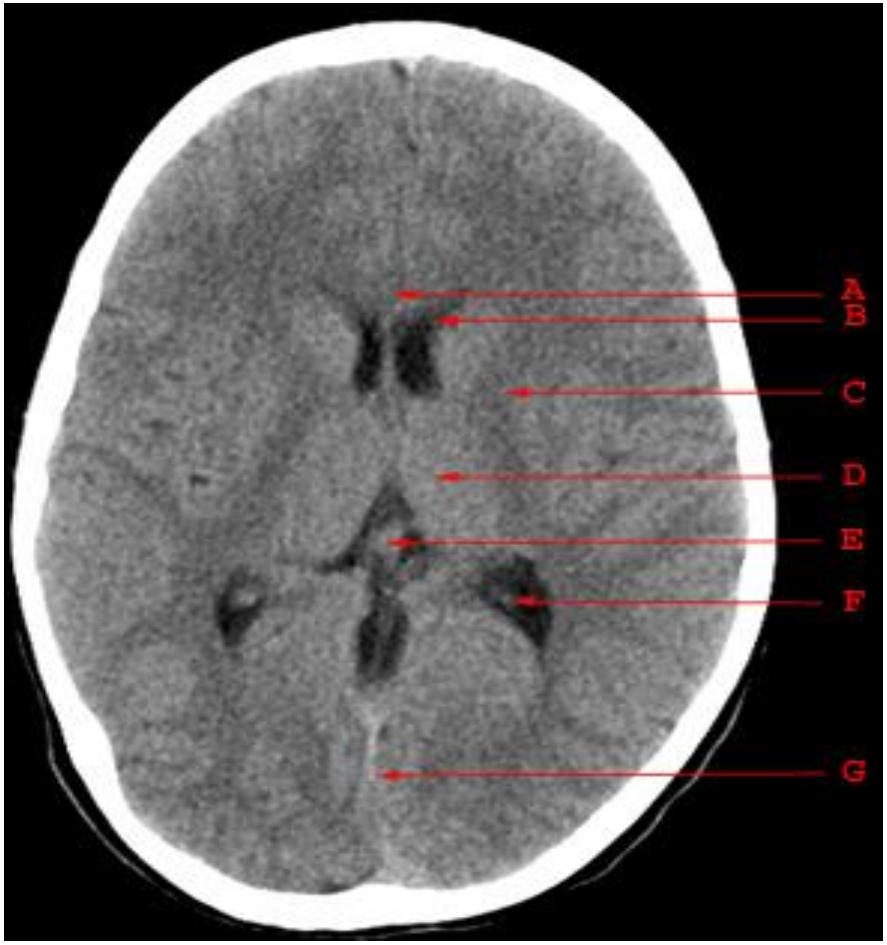

A. Korpus kallozum

B. Lataral ventrikül

C. Kapsula interna

D. Talamus

E. Pineal Gland

F. Koroid Plexus

G. Straight Sinus

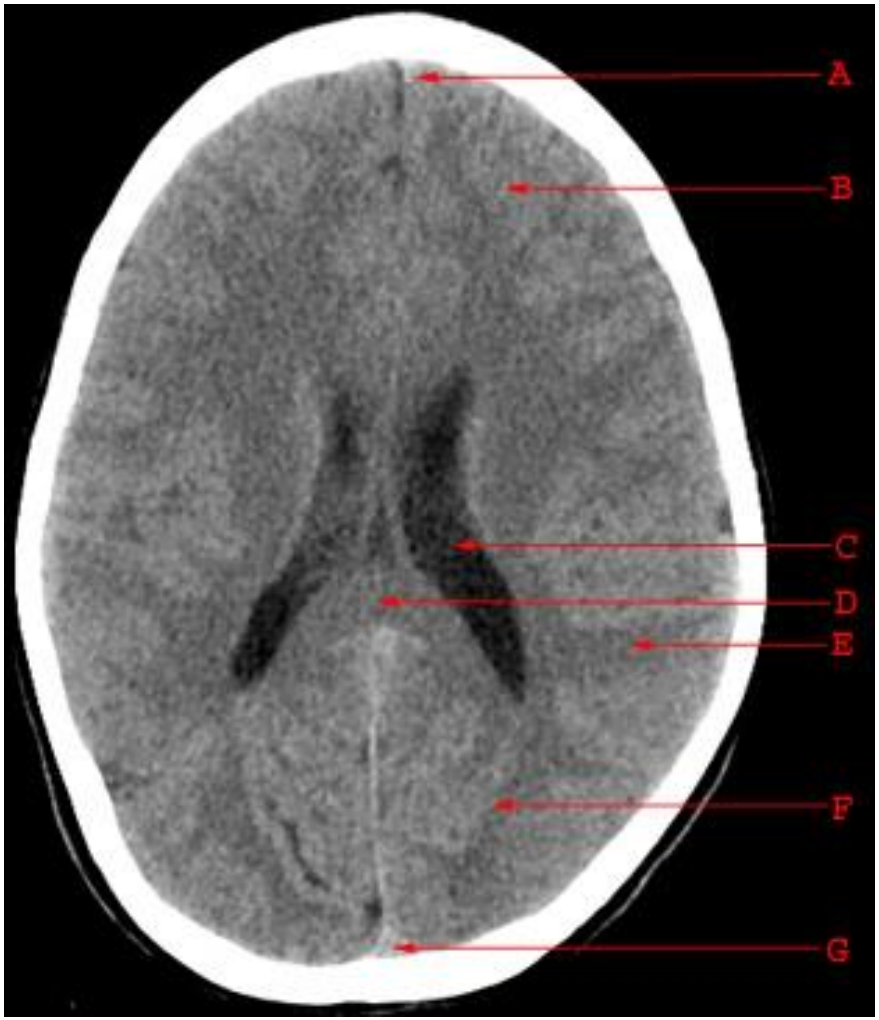

A. Falks Serebri

B. Frontal Lob

C. Lateral Ventricle

D. Korpus kallozum

E. Parietal Lobe

F. Occipital Lobe

G. Superior Sagittal Sinus

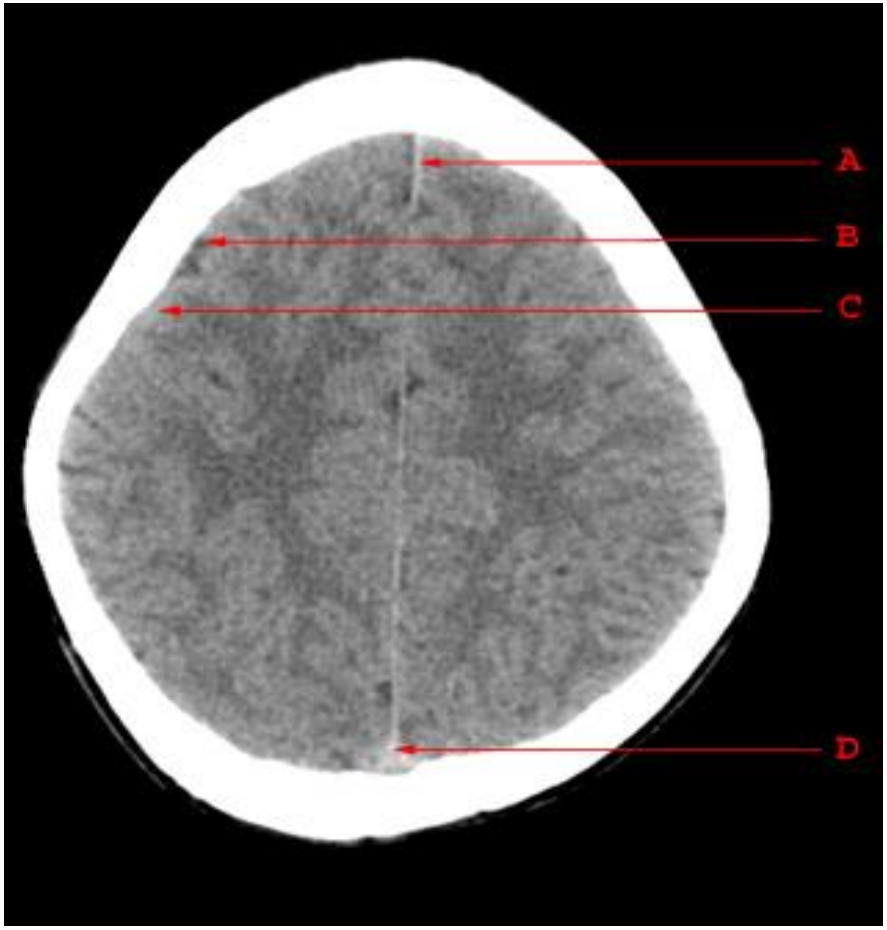

A.Falks Cerebri

B. Sulkus

C. Girus

D. Superior Sagittal Sinus

Blood Can Be Very Bad*:

- Blood = blood
- Can = cisterns
- Be = brain
- Very = ventricles
- Bad = bone

Blood = Blood:
(Blood Can Be Very Bad)

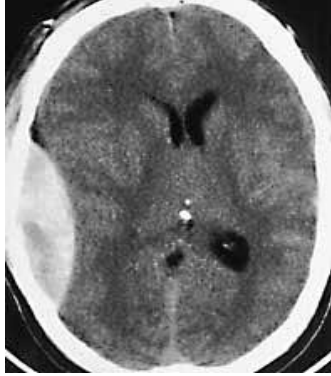

- BBT’ de akut kanama, globulin molekullerinin X-ışınlarını absorpsiyonuna bağlı hiperdens olarak görünür.

- Kanama eskidikce globulin molekulleri parçalanarak kanamanın periferinden santrale doğru hiperdens görünüm kaybolur.

- Akut kanama (hiperdens)

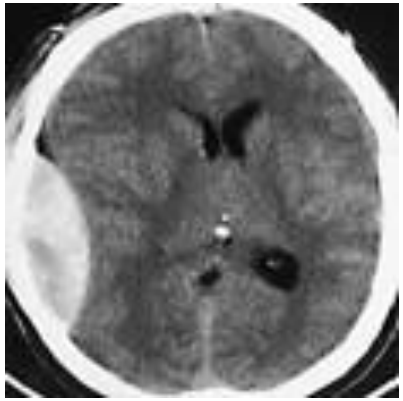

- 4 gun – 2 hafta (izodens)

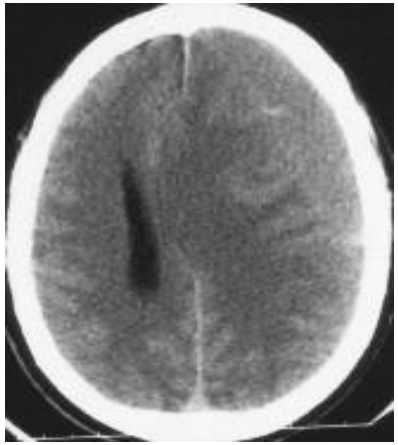

- > 2-3 hafta (hipodens)

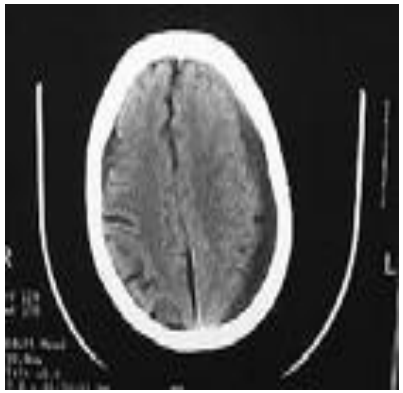

Epidural hematom

Klasik olarak lens (bikonveks) şekildedir

• En sık temporoparietal bolgede gorulur, sutur hatlarını gecmez

• En sık (%85) orta meningeal arterin direkt travmaya bağlı laserasyonu sonucu gorulur

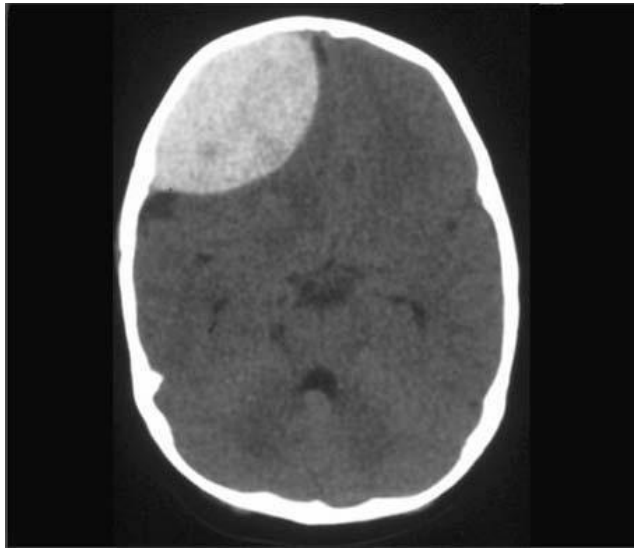

Subdural hematom

- Dura-araknoid arasındadır
- Tipik şekil hilal yada orak
- Sıklıkla frontoparietalde, suturleri geçer, dural bağlantıları geçmez
- Subdural aralıktan geçen kortikal köprü venlerinin gerilmesi ve yırtılması
- Akut subdural kanama şiddetli kafa travması düşündürür. (Mortalite %60-80)

İntra parankimal hemoraji

- Non-travmatik lezyonlar ozellikle yaşlılarda HT'a bağlı olarak sıklıkla bazal ganglionlarda gorulur. Bu bolgeden rupture olarak ventrikullere acılabilir.
- Travmatik lezyonlar yaralanmaya sekonder hemen gorulebildiği gibi; kontuzyonların 2-4 gun icinde genişleyip birleşmesine sonucunda da gorulebilirler.

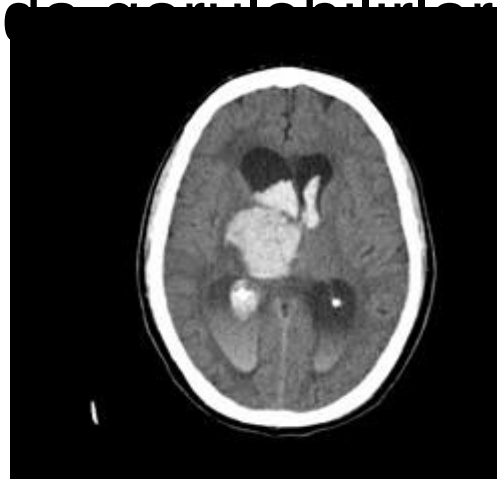
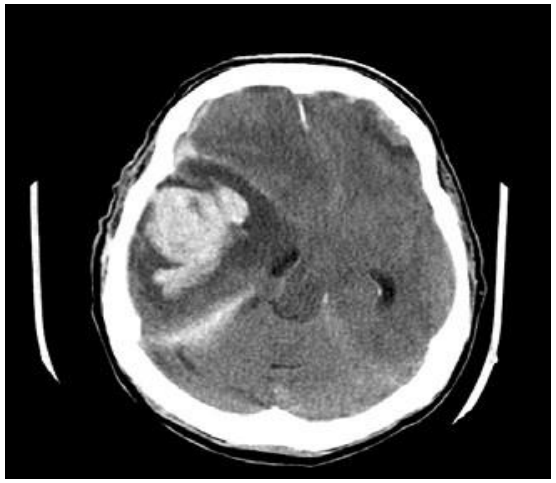

Subaraknoid kanama SAK

- Cisternalarda/kortikal gyral yuzeylerdeki kanama
- % 75-80 anevrizmaya bağlı

Can = Cisterns: (Blood Can Be Very Bad)

- Siircummesencephalic (ambian) – orta beyinde halka şeklinde
- Suprasellar – willis poligonunda yıldız şeklinde
- Quadrigeminal - W- orta beyin ustunde
- Sylvian - temporal-frontal lob arasında

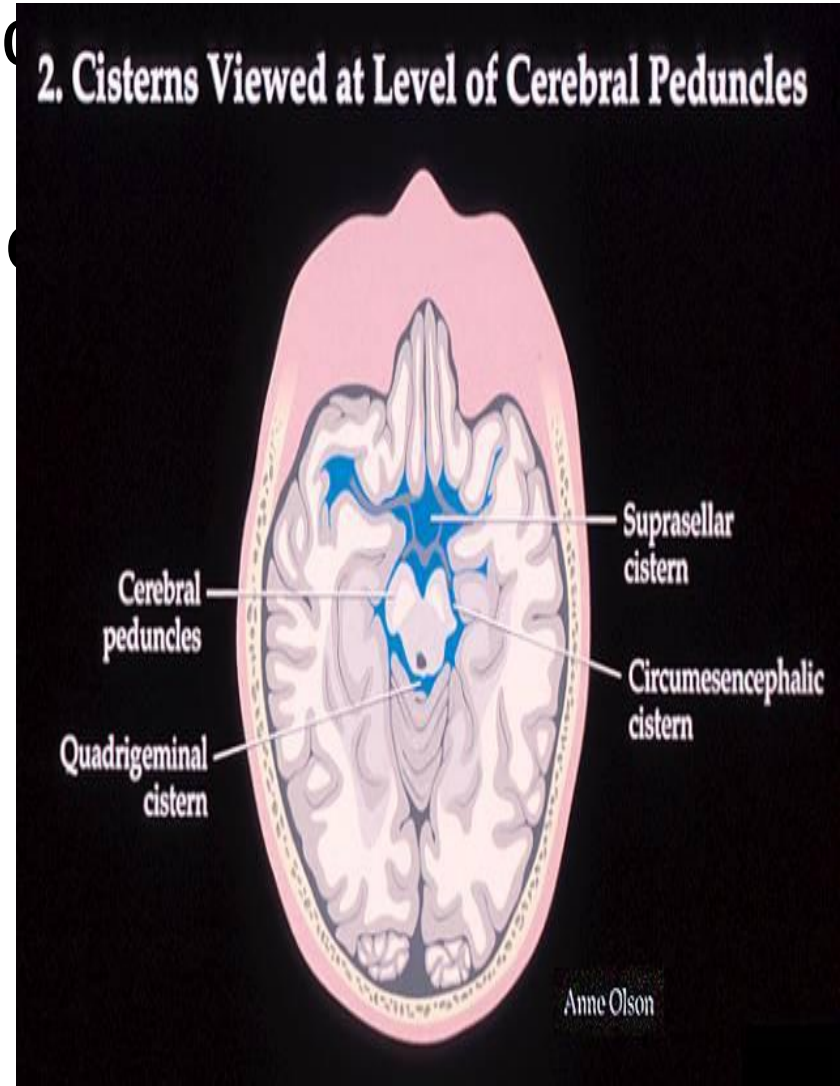

- Değerlendirmede 2 onemli nokta:
  - Kan var mı?
  - Sisternalar açık mı?

Be = Brain:
(Blood Can Be Very Bad)

- Simetri:
- Gri-Beyaz cevher ayrımı:
- Shift:
- Hiper/Hipodensite:

- **Simetri –** Ozelikle sulkuslar iyi ayırt edilmeli, her iki tarafta simetri değerlendirilmeli
- **Gri-Beyaz cevher ayrımı** – CVO erken bulgusu gri-beyaz cevher ayrımının kaybolması şeklinde gorulebilir "*insular kurdale işareti". Diffuz* serebral odemde de ayrım kaybolur. Metastatik lezyonlar sıklıkla gri-beyaz cevher sınırında gorulur.

- **Shift –** Falx orta hatta olmalı, yanlardaki ventrikullerin genişliği eşit olmalıdır.

  – Sulcusların tek taraflı silinmesi, o kompartmanda basınc artışını

  – Bilateral silinme global basınc artışını gosterir.
- **Hiperdensite –** kan, kalsifikasyon, IV kontrast
- **Hipodensite –** Air/gaz (pnomosefali), yağ, iskemi (CVO), tumor.

İntra kranial kitle

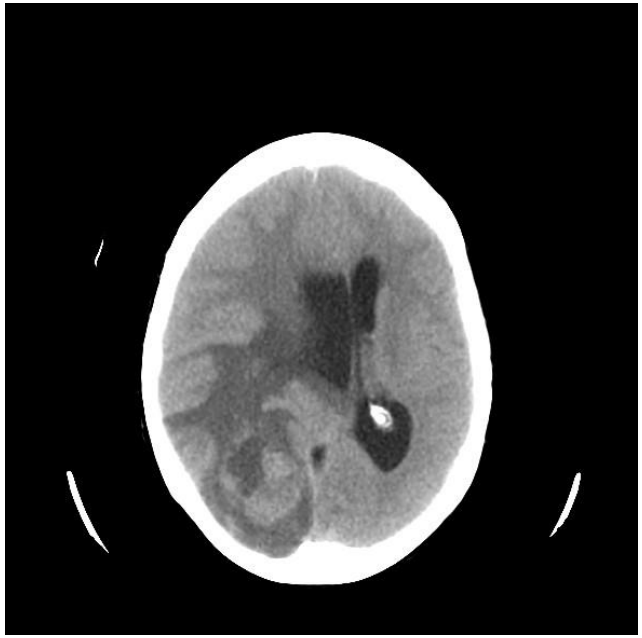

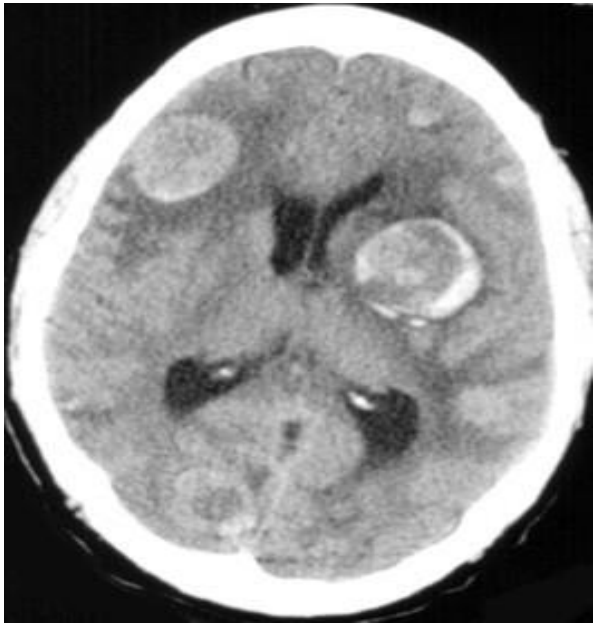

İntra kranial abse

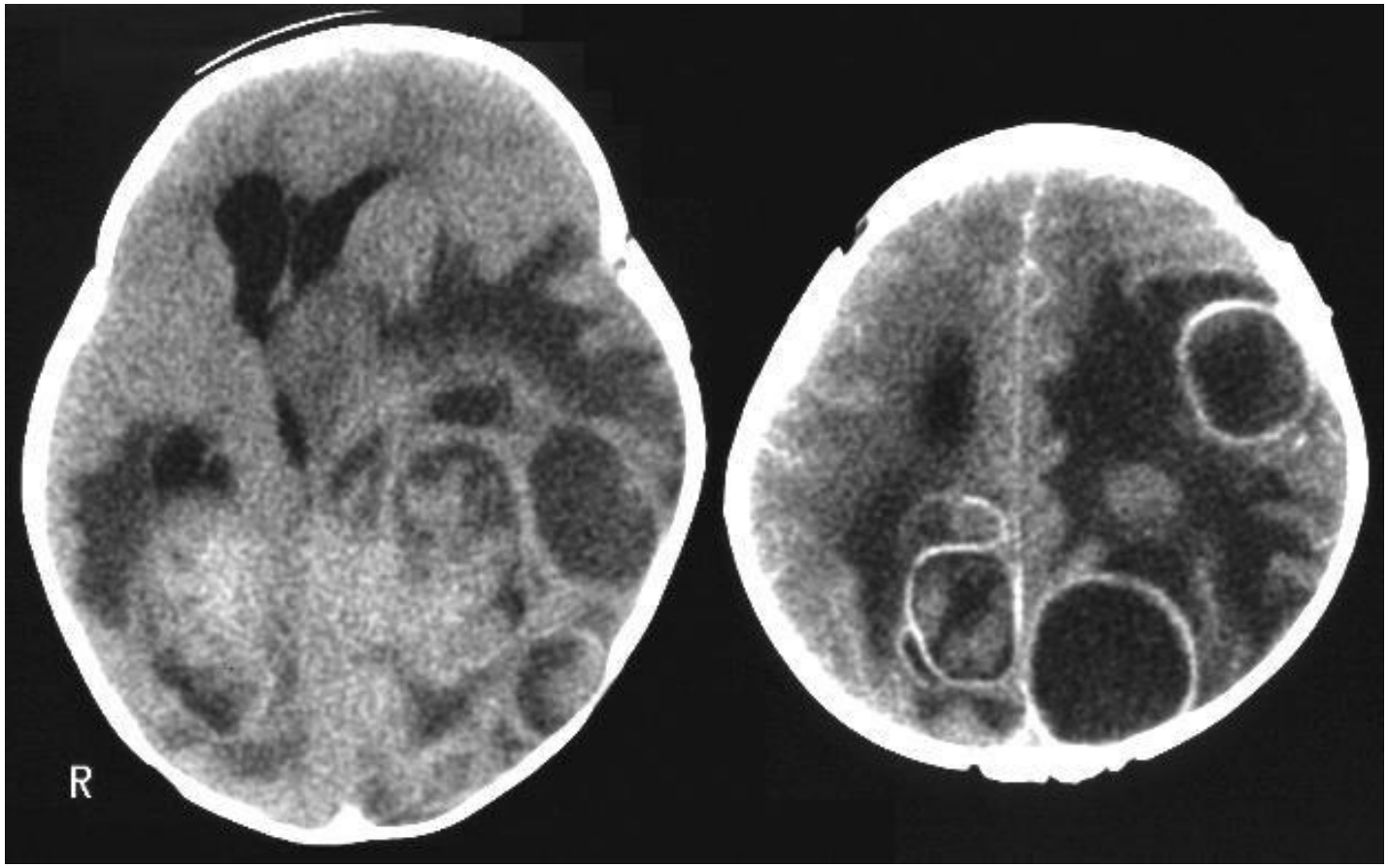

İskemik SVH

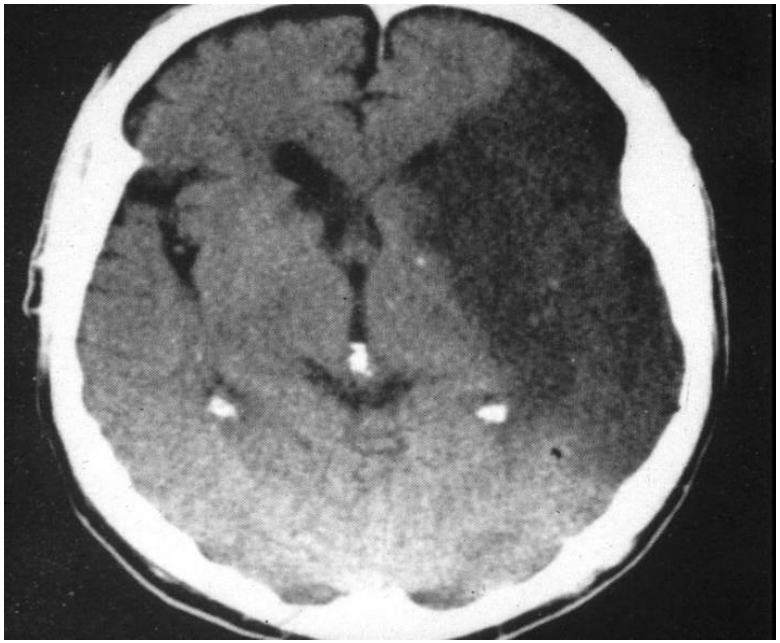

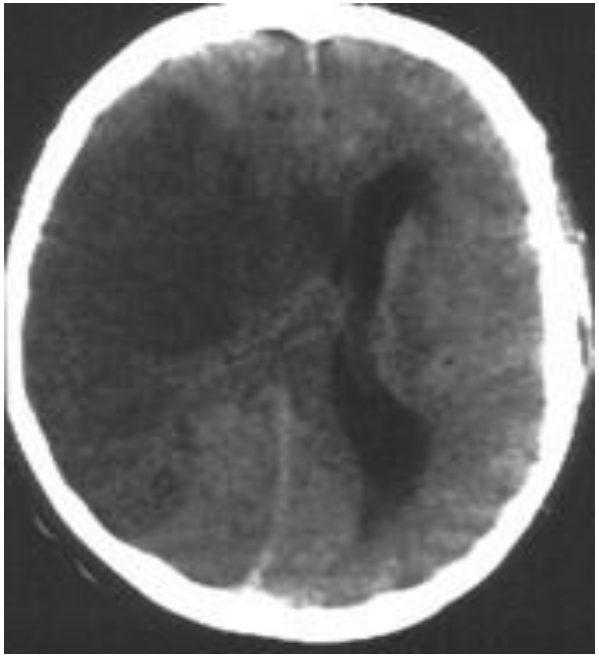

Pnömosefali

Very = Ventricles:
(Blood Can Be Very Bad)

Bad = Bone:
(Blood Can Be Very Bad)

- Skalpte yumuşak doku şişliğinin olduğu bölgeler fraktür açısından belirteç olabilir

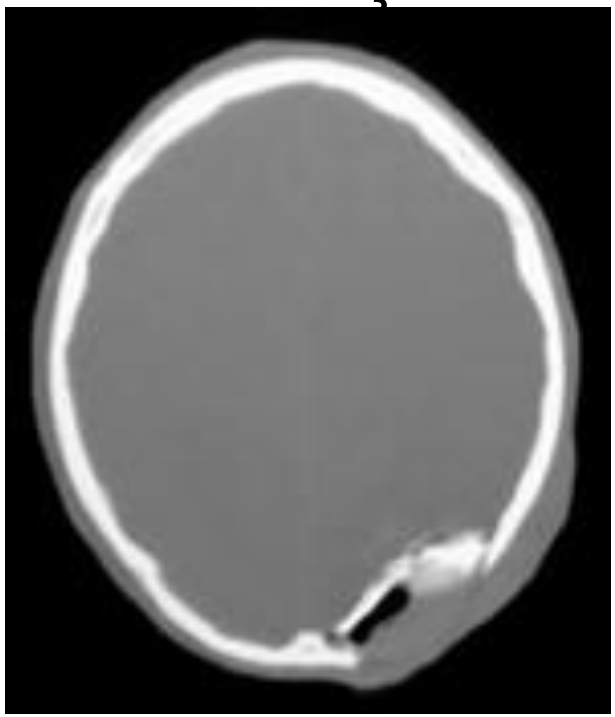

- Tipe göre 3’e ayrılır
  - Lineer kırıklar (çatlak)
  - Separe kırıklar (ayrışma)
  - Depresyon kırıkları (çökme)
- Yerine göre 2’ ye ayrılır
  - Kubbe kırıkları
  - Kaide kırıkları

- Tipe göre:

  Lineer kırıklar: Kafa travmalarında tespit edilen çatlaklar. DG veya BT ile tespit edilebilirler. 24h doldurana kadar takip gerektirir.

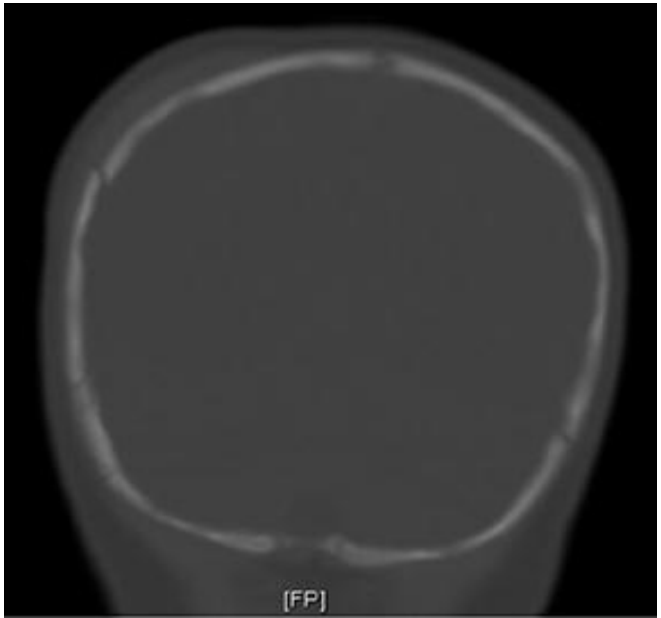

- **Separe kırıklar:** Kafa kemiğinin iki kenarının birbirinden ayrıştığı kırıklardır. Lineere göre daha şiddetli travma. Epilepsi veya kanama gelişme riskine karşı yatış ve takip gerektirir.

- **Depresyon kırıkları:** kemik parçaları beyine doğru çökmüş, tek veya multiple parçalı, gözle veya elle farkedilebilir, mutlaka yatış ve gerekirse cerrahi. Bebeklerde kemik yapının ince ve elastik yapısı nedeniyle «PİNPON» çökme

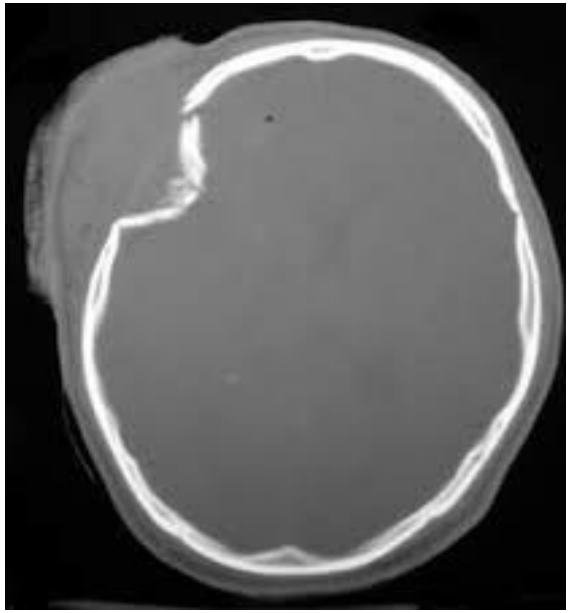

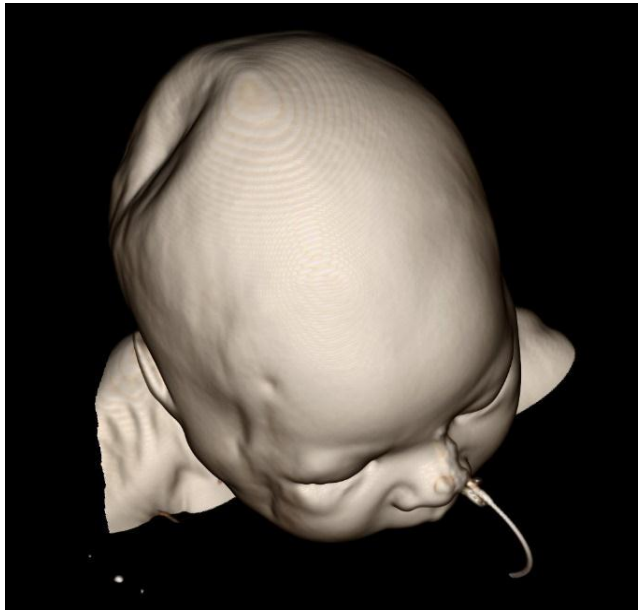

Blood Can Be Very Bad

- **Kanama yok,**
- **Tüm sisternler mevcut ve açık,**
- **Beyin normal, gri-beyaz cevher ayrımıyla birlikte simetrik,**
- **Ventriküler dilatasyon yok ve simetrik,**
- **Fraktür yok ise**
- ***BBT normaldir***

Olgu 1

- 69 yaş erkek hasta
- Akciğer ca nedeni ile takipte

Olgu 2:

- 24 yaş bayan,
- 2 saat once arac dışı trafik kazası nedeniyle acile getiriliyor
- Gks: 9 skalpte sağda şişlik (+)
- Pupiller anizokorik

Olgu 3:

- 65 yaş erkek hasta akşam yemeğinden sonra gelişen ani baş ağrısı
- Bilinç bulanıklığı
- Bilinen HT
- TA:220/120

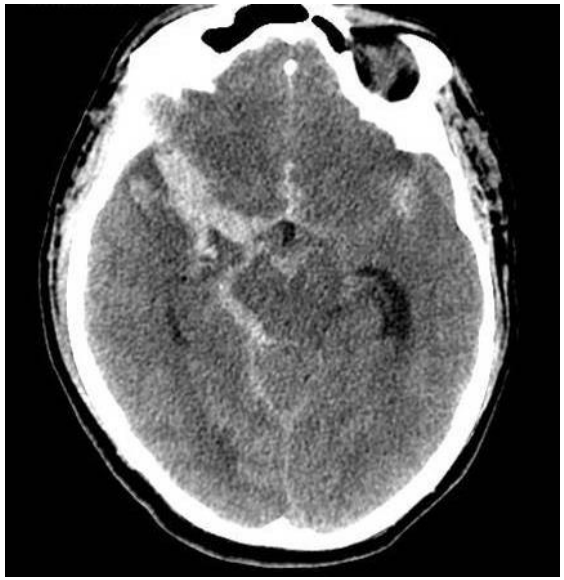

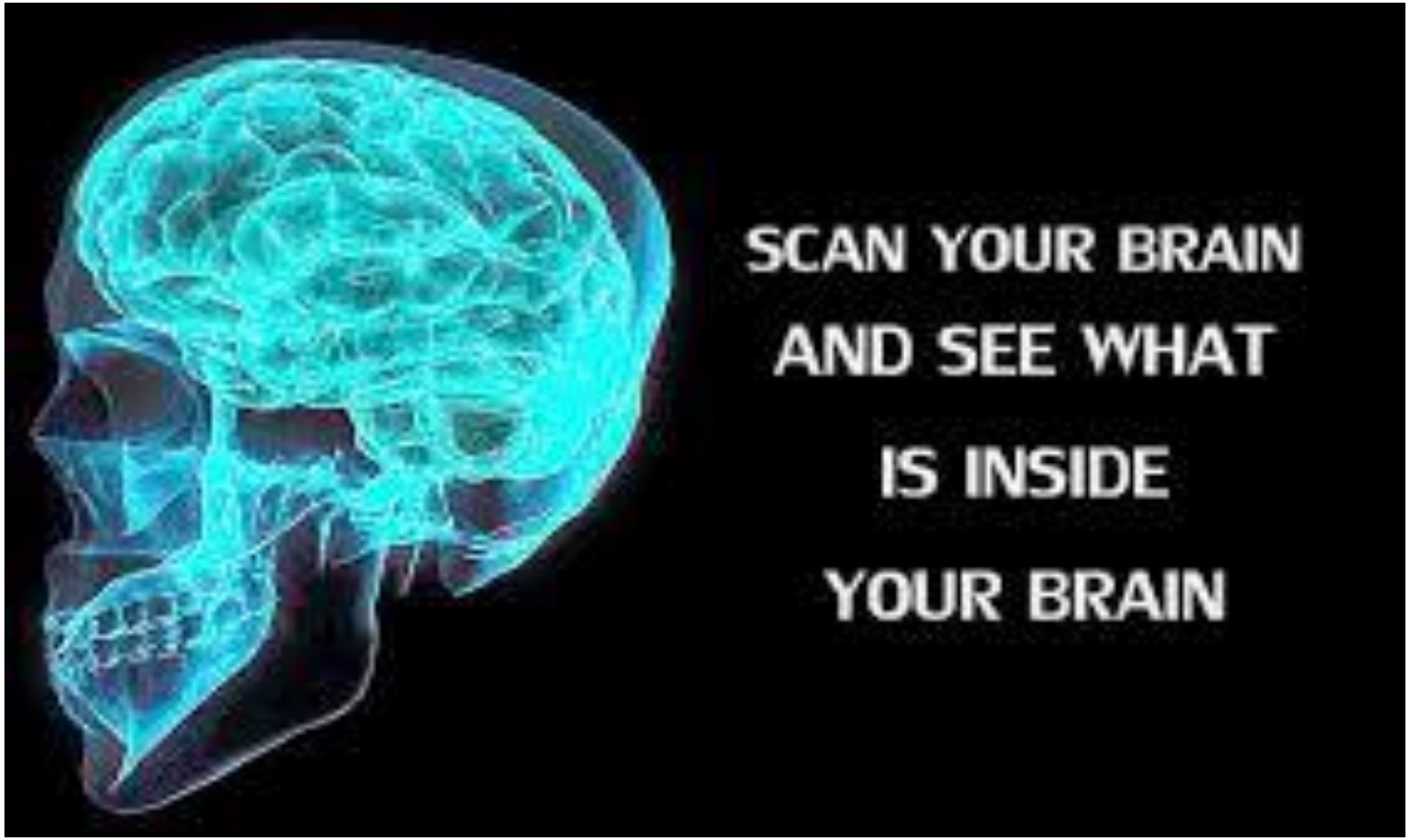

Teşekkürler..