ACİL SERVİSTE ÖLÜMCÜL EKG RİTMLERİ

Uzm.Dr. Mahmut Fırat KAYNAK
KEAH&2017

Kalbin İleti Sistemi

Sinoatrial Node

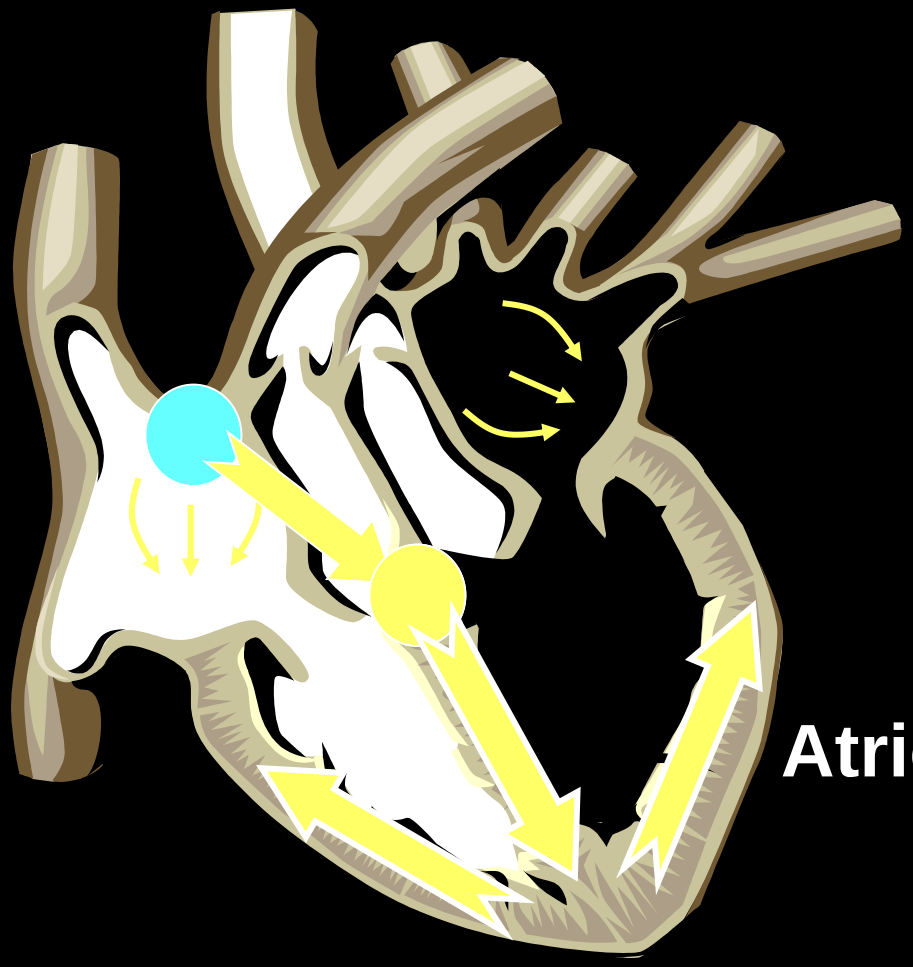

Atrioventriküler Node

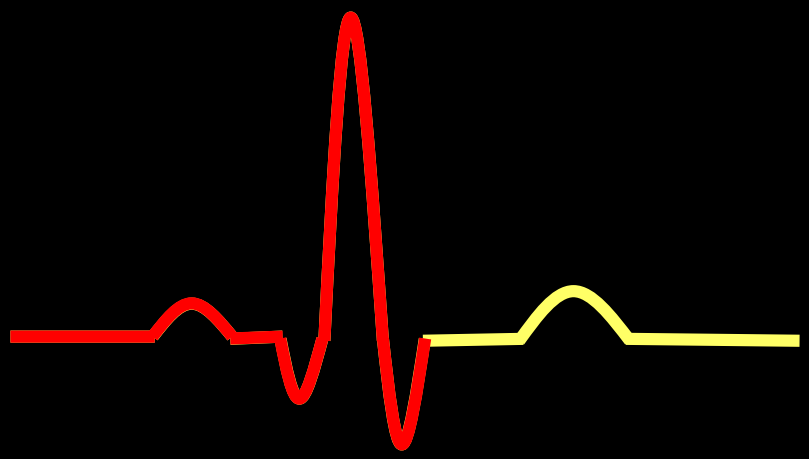

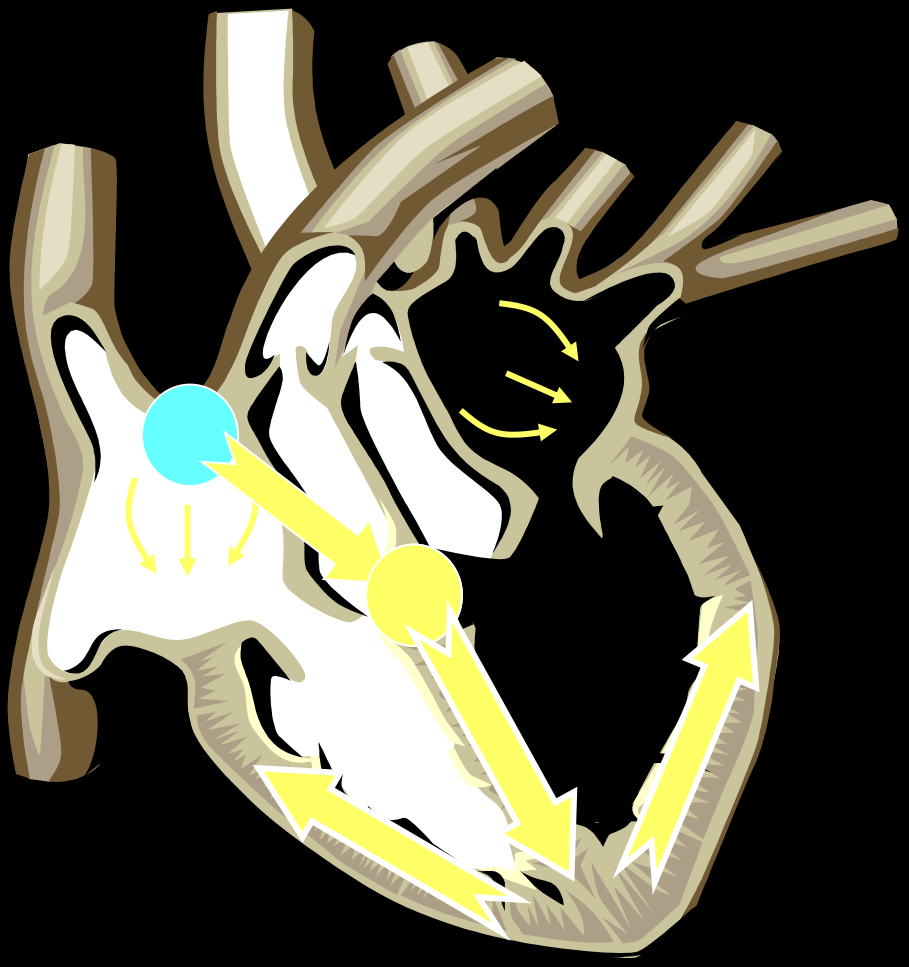

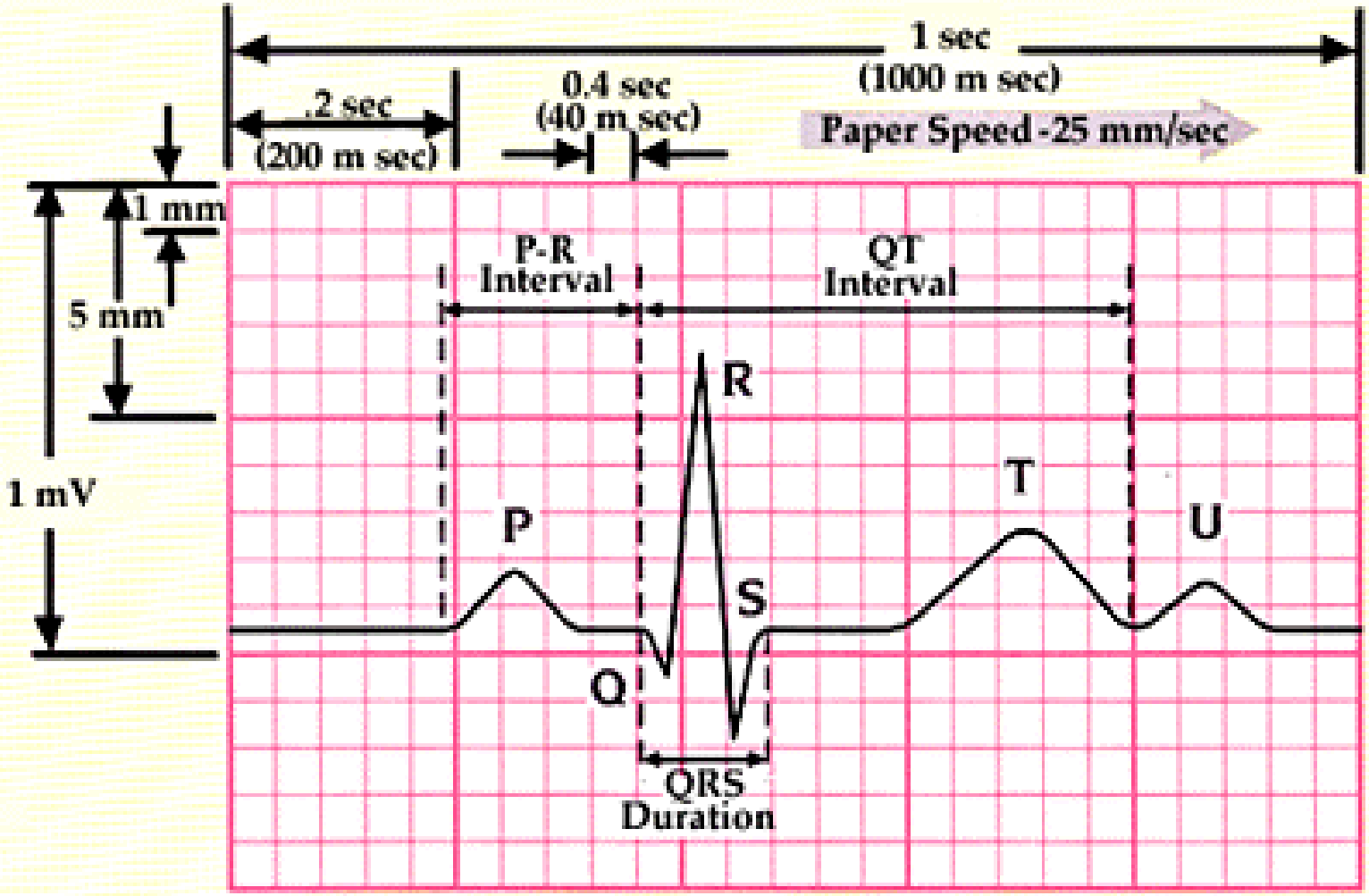

Verticle Axis	1 small square = 1mm (0.1mV)
	1 Large Square = 5mm (0.5mV)
	2 large squares = (1mV)

Horizontal Axis	1 small square = .04 (40 m sec)
	1 large square = . 2 (200 m sec)
	5 large squares = 1 sec(1000m sec)

EKG Yorumlanması

- Hız
- Ritim
- P Dalgası
- P-R Aralığı
- QRS Kompleksi

Normal Erişkin 12 Derivasyonlu EKG

- **Normal sinüs ritmi**
  - Hız: 60-100 /dk
  - Ritim: düzenli
  - P dalgası: normal yapıdadır.
  - P-R mesafesi**:** **0.12-0.20** sn (3-5 k.kare)
  - QRS kompleksi: benzer ve **< 0.12 sn**

RİTM BOZUKLUKLARI

EKG disritmiler

SUPRAVENTRİKÜLER DİSRİTMİ

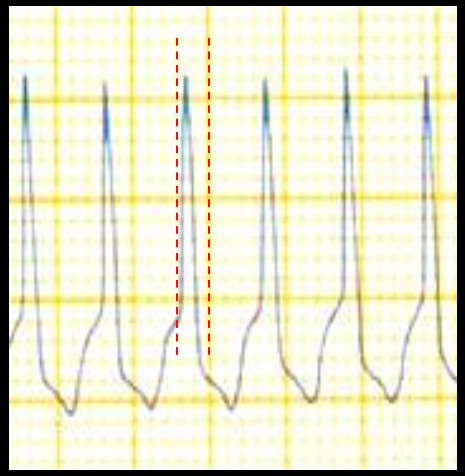

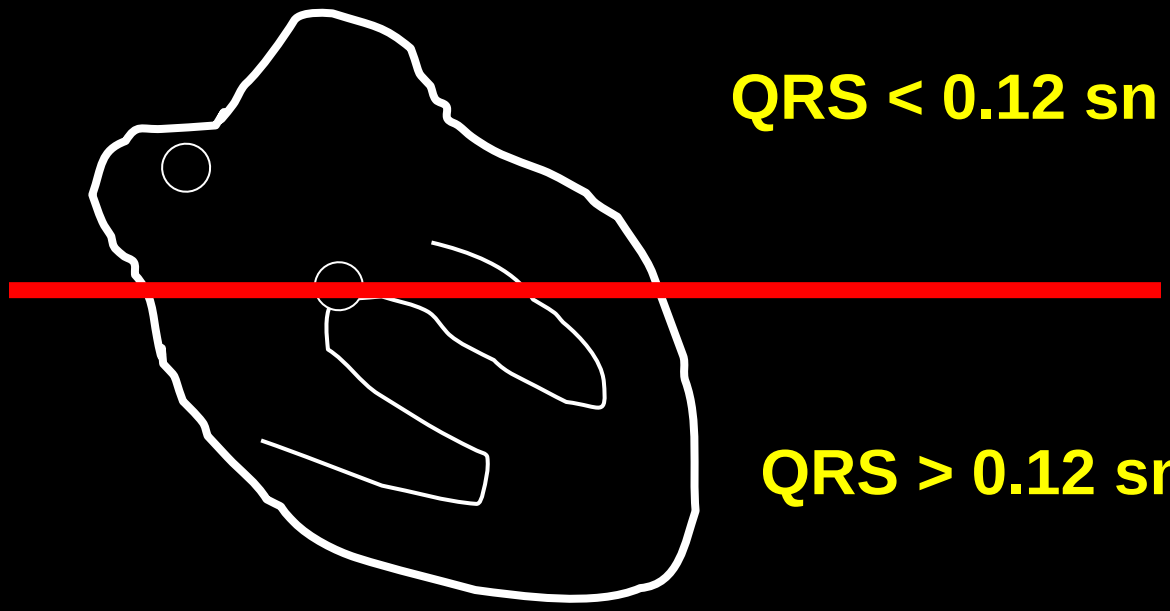

QRS < 0.12 sn

QRS > 0.12 sn

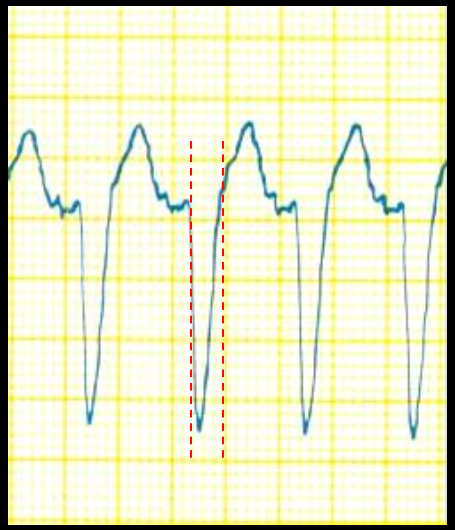

VENTRİKÜLER DİSRİTMİ

Supraventiküler Disritmiler

- Sinüs aritmisi
- Sinus bradikardisi
- Sinus taşikardisi
- PAC
- MFAT
- Atrial flutter
- **Atrial fibrilasyon**
- **PSVT**

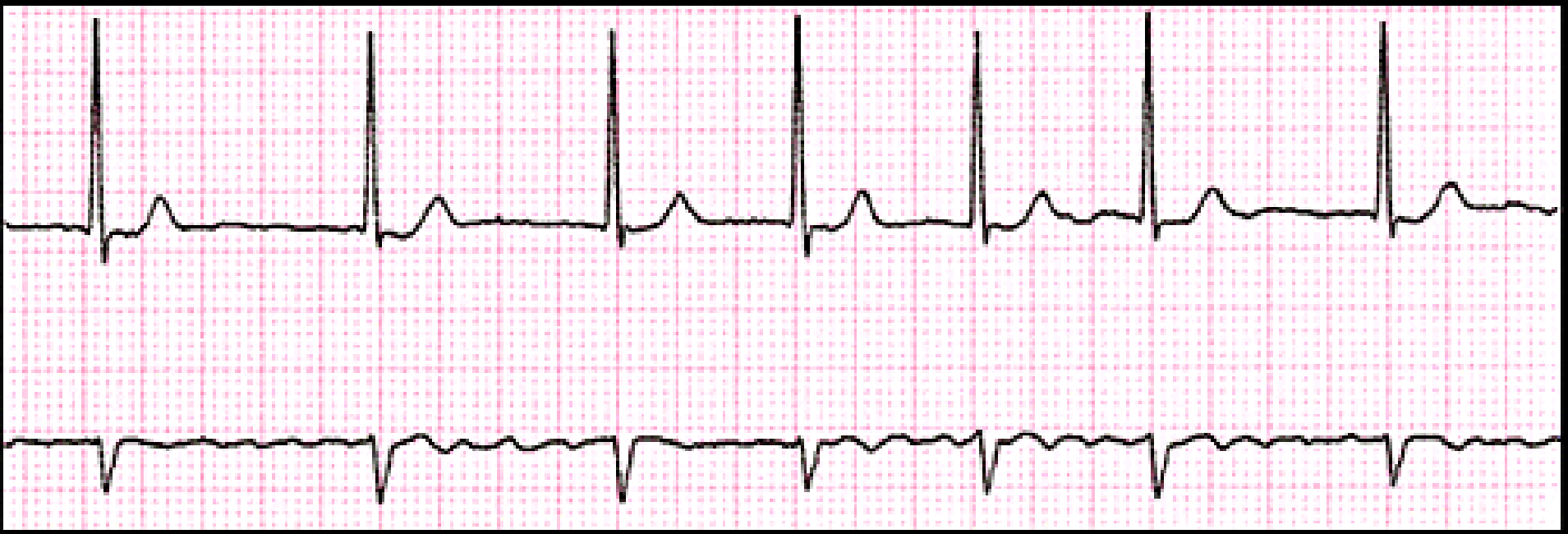

A. Fibrilasyon

Atrial Fibrilasyon

- Ektopik bir atrial odaktan hızlı, düzensiz, kaotik bir atım olduğu zaman meydana gelir.

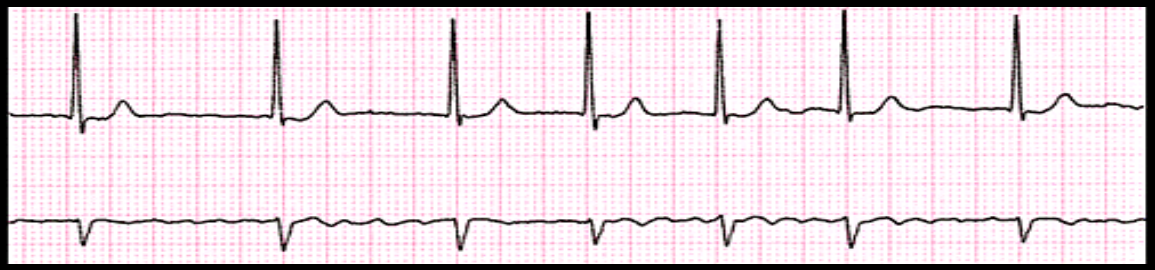

EKG

Hız	: Atrial hız ≥400, ventriküler hız değişir
Ritim	: Düzensiz
P dalgası	: Fibrilasyon dalgaları
P-R aralığı	: Ölçülemez
QRS	: Normal (0.10 saniye veya daha az)

Atrial Fibrilasyon

- Klinik :
  - En sık 4 lü:
    - romatizmal kalp hastalığı, HT, iskemik kalp hastalığı, tirotoksikoz
  - Nadiren:
    - Kr. Ac hst, perikardit, akut alkol intoks., PE, ASD
  - Pulmoner ve sistemik arteriyel emboli riskini unutma

Atrial Fibrilasyon

- **Tedavi:**
  - Hemodinami unstabil ise acil KV
  - Hemodinami stabil ise hız kontrolu öncelikli
    - Diltiazem
      - 20 mg (0,25 mg/kg) IV, 5 mg/h infuzyon, 15 dk.da hız kontrolu sağlanamaz ise 25 mg (0,35 mg/kg) IV ikinci doz,
    - Verapamil 5-10 mg IV,
    - Beta blokerler (esmolol, propranolol)
    - Digitaller,

Atrial Fibrilasyon

- Tedavi
  - Hız kontrolü sağlandığında KV olasılığı değerlendirilir
    - < 48 saat'lik A.Fib ise kimyasal / elektriksel KV
      - Verapamil, amiodaron
    - > 48 saat'lik A. Fib ise
      - Önce 1 – 3 hafta antikoagulasyon
        - » TEE yapılabiliyorsa ve trombus görülmüyorsa Yükleme dozunda Heparin ardından 1 hafta warfarin ile antikoagulasyon tamamlanabilir
      - Sonrasında kimyasal / elektriksel KV

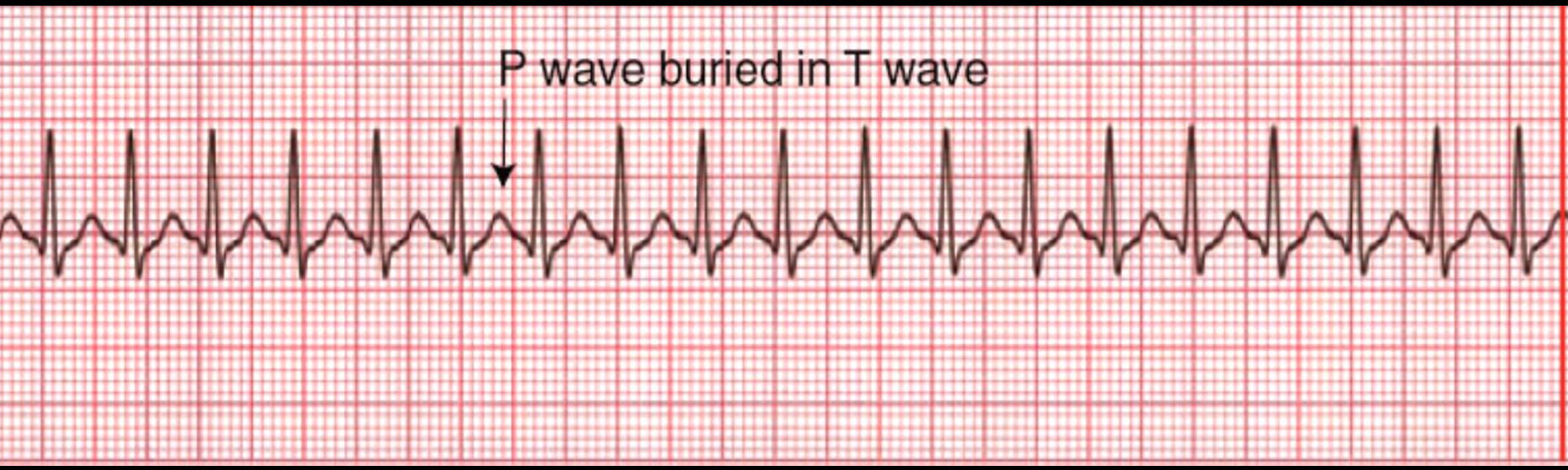

PSVT

Paroksismal Supraventriküler Taşikardi

- His bandı bifurkasyonu yukarısındaki ektopik pacemaker veya reentry odaktan kaynaklanır.

- EKG

Hız : 150-250 /dk

Ritim : Düzenli

P dalgası : T dalgasında kaybolur

P-R aralığı : Ölçülemez

QRS kompleksi : Genellikle normal

Paroksismal Supraventriküler Taşikardi

- Klinik :

AMI, Kr. AC. Hst, Pnömoni, MVP, Alkol intoks,Digoksin intoks,Normal kalp, Romatizmal kalp hst, Akut perikardit, Preeksitasyon send

  - İskemik kalp hastalığı varlığında göğüs ağrısı ve dispneye yol açar.
  - Akut AC ödemine neden olabilir.

Paroksismal Supraventriküler Taşikardi

- Tedavi :
  - Carotid sinus masajı*** (en az 10 sn)
  - Yüze soğuk su uygulama (diving refleks)
  - Valsalva (en az 10 sn)

Paroksismal Supraventriküler Taşikardi

- Tedavi:
  - Verapamil (İsoptin ampül)
    - 0.075-0.15 mg/kg (3-10 mg) ıv, 30 dk içinde doz tekrarı.
  - Diltiazem 20 mg (0,25 mg/kg) ıv
  - Esmolol, propranolol
  - Digoksin etki başlangıcı uzun.
  - Unstabil hastada KV, 50j

JUNCTIONAL RİTİMLER ve AV BLOKLAR

- **Kavşak (*junction*) ritmi**
- **AV Bloklar**
  - Birinci derece AV blok
  - İkinci derece AV blok
    - Mobitz Tip 1(Wenkebach)
    - Mobitz Tip 2
  - Üçüncü derece AV blok

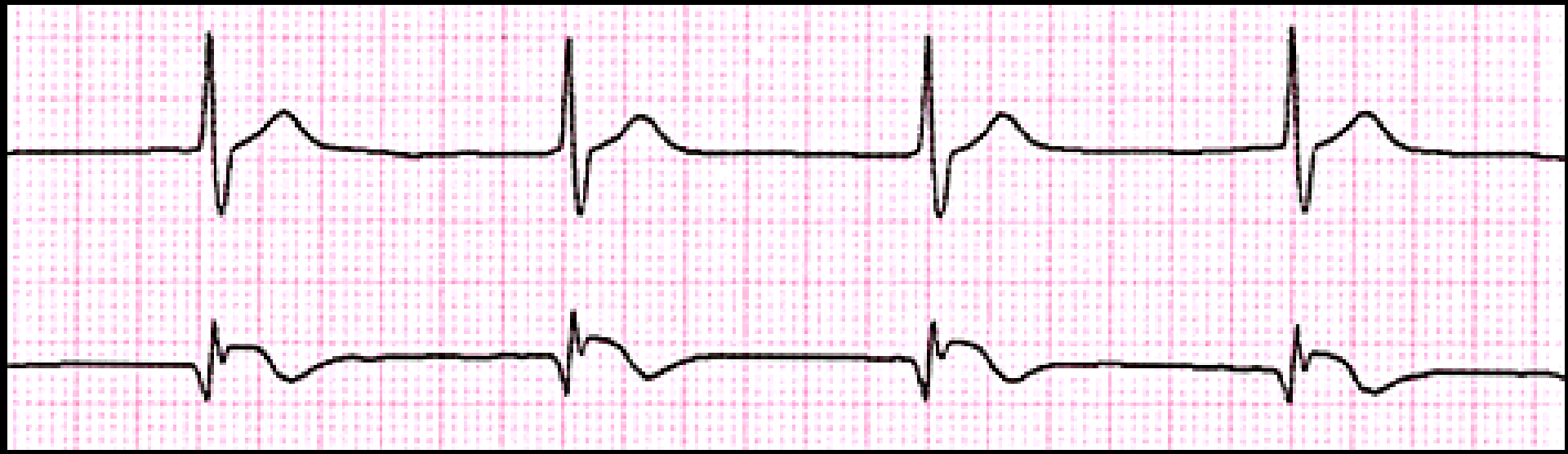

Junctional Ritim

Kavşak (*Junctional*) Ritim

- SA nodun baskılanması nedeniyle **AV nodda bir odak** pacemaker olarak SA nodun yerini alır.
- P dalgaları QRS kompleksinden hemen önce ya da ondan sonra gelir veya içinde gizlidir.

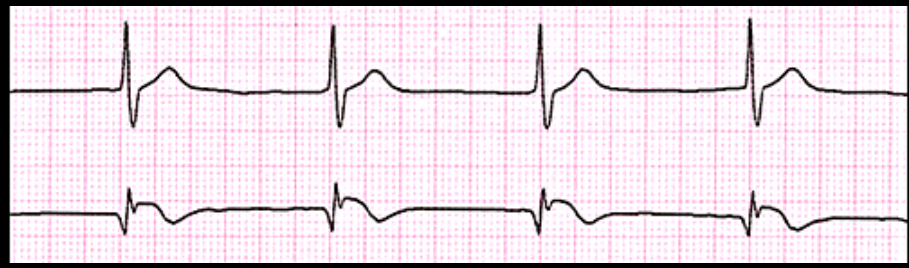

- EKG özellikleri;

Hız	: 40-60/dakika
Ritim	: Düzenli
P dalgası	: P dalgası görülmez.
P-R aralığı	: Kısa (0.10 saniye veya daha az)
QRS	: Normal (0.10 saniye veya daha az)

Kavşak (*Junctional*) Ritim

- Klinik :

  Myokardit, Hipokalemi, KKY, Digoksin intoksikasyonu, Akut romatizmal hst, İnferior MI.

- Tedavi:
  - İsole nadir junctional kaçış ritm tedaviye gerek yok.
  - Semptomatik ve devam eden junctional ritimde altta yatan nedeni tedavi et.

Atrioventriküler Blok

- İskemi
- Nodal Baskılanma
- Nodal İnflamasyon
- Diğer Uyarılar

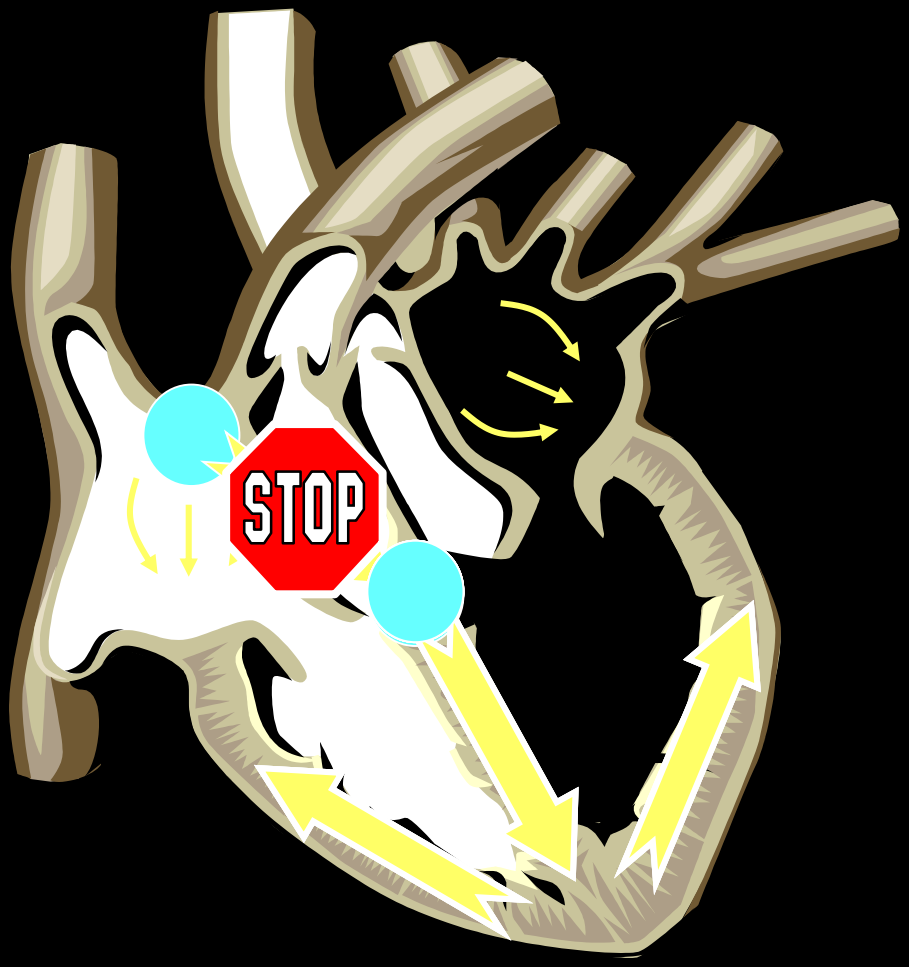

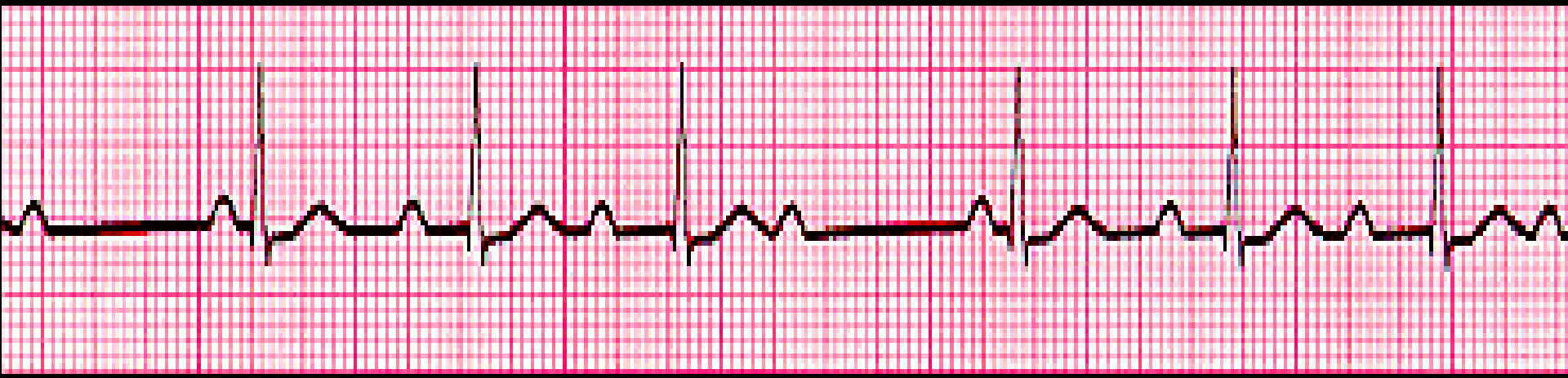

2. Derece AV blok, Tip I (Wenkebach)

İkinci Derece AV Blok-Mobitz Tip 1 (Wenkebach)

- AV nod yoluyla geçiş giderek uzar, uyarılardan biri ventriküllere iletilemez.

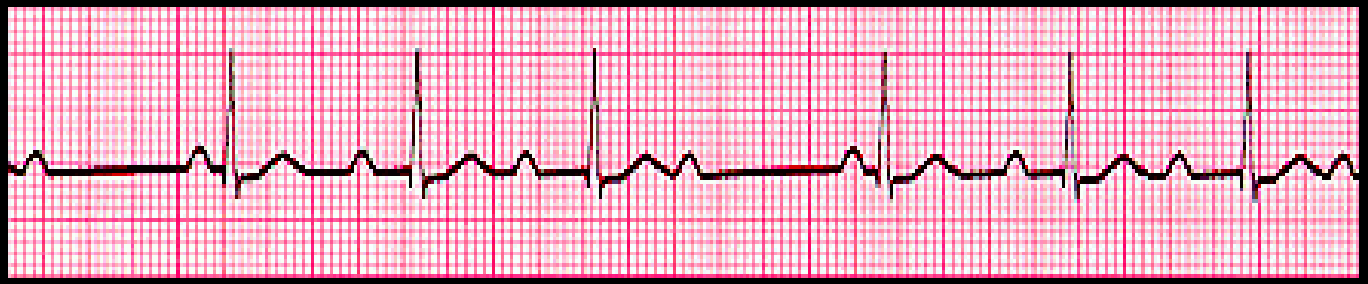

- EKG özellikleri;

Hız : Genelde yavaş , fakat normalde olabilir.

Ritim : Düzensizdir.

P dalgası : Sinüs P dalgaları vardır ve düzenlidir. QRS kompleksleri nden daha fazla P dalgası vardır.

P-R aralığı : Progresif olarak uzar ve birine cevap QRS oluşmaz.QRS: Genellikle normal

İkinci Derece AV Blok-Mobitz Tip 1 (Wenkebach)

- Klinik :
  - Sıklıkla geçici ve genellikle inf AMI, digoksin intoks, myokardit veya kardiyak cerrahi sonrası ile ilişkili
- Tedavi:
  - Hipoperfuzyon yoksa tedavi gerekmez
  - Atropin 0.5 mg ıv, her 5dk tekrar, total 3 mg
  - TCP veya TVP

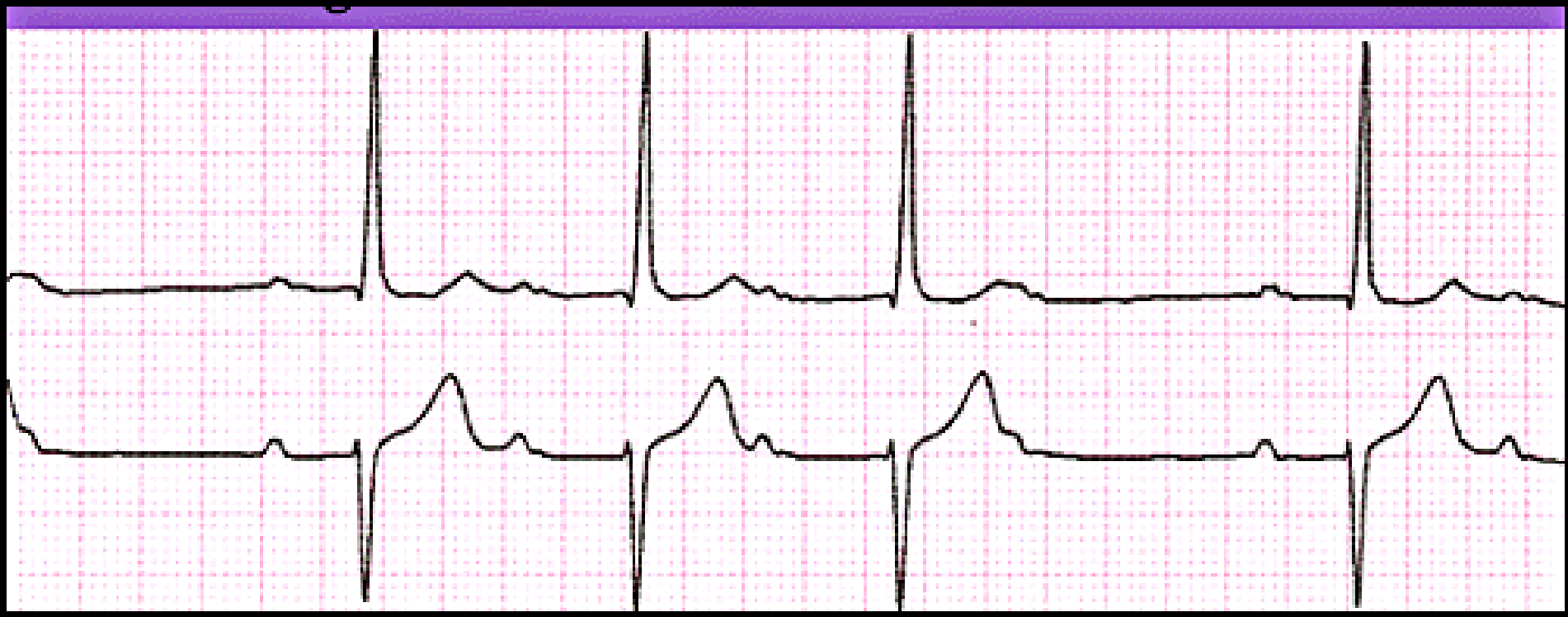

2. Derece AV blok, Tip II

İkinci Derece AV Blok-Mobitz Tip 2

- İmpulslar ara sıra veya daha sık görülen tipi ile düzenli olarak bloke olabilir, P-R aralığı sabittir.

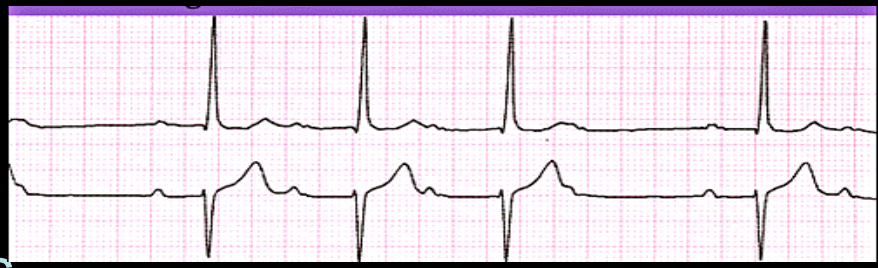

- EKG özellikleri;

Hız : Genelde yavaş

Ritim : Genellikle düzenli fakat iletim oranı değişiyorsa düzensiz olabilir.

P dalgası : Her P dalgasını QRS takip etmez.

P-R aralığı : İletilen atımın P-R aralığı değişmez.

QRS : Blok yeri AV nodda ise normal, AV nodun altında ise geniştir.

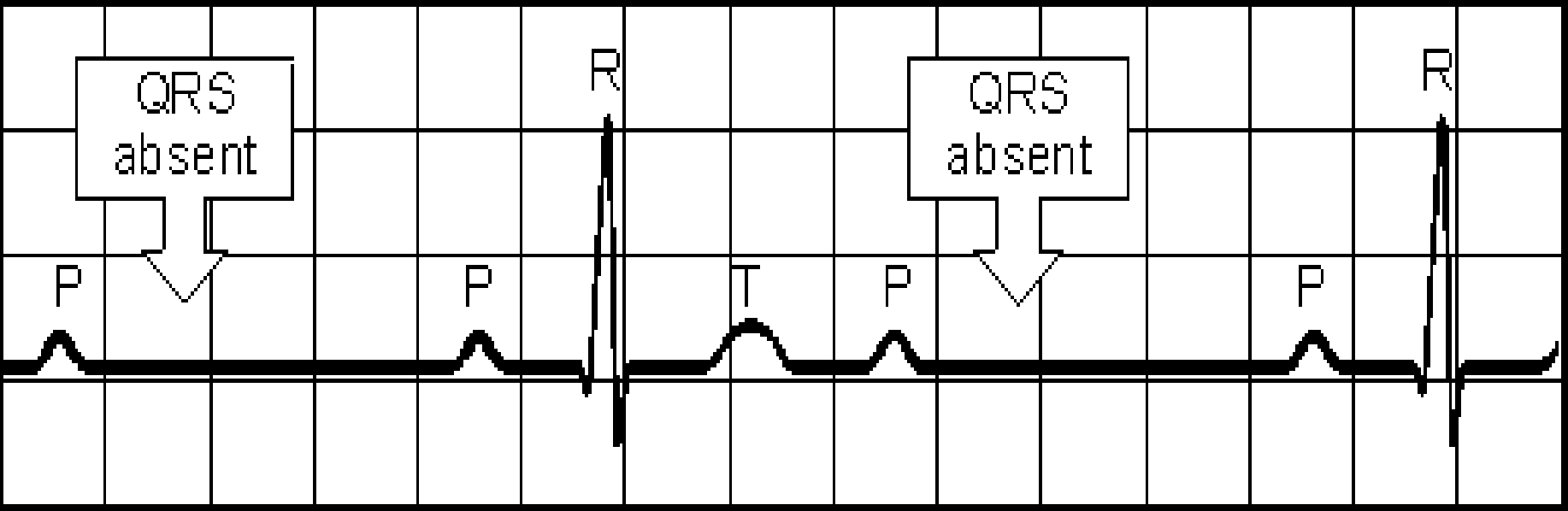
QRS
absent
R
QRS
absent
R
P
P
T
P
P

İkinci Derece AV Blok-Mobitz Tip 2

- Klinik önemi:
  - Genellikle kalıcıdır ve **total AV bloğa ilerleyebilir.**
- Tedavi:
  - Hipoperfuzyon varsa acil tedavi atropin
  - TCP

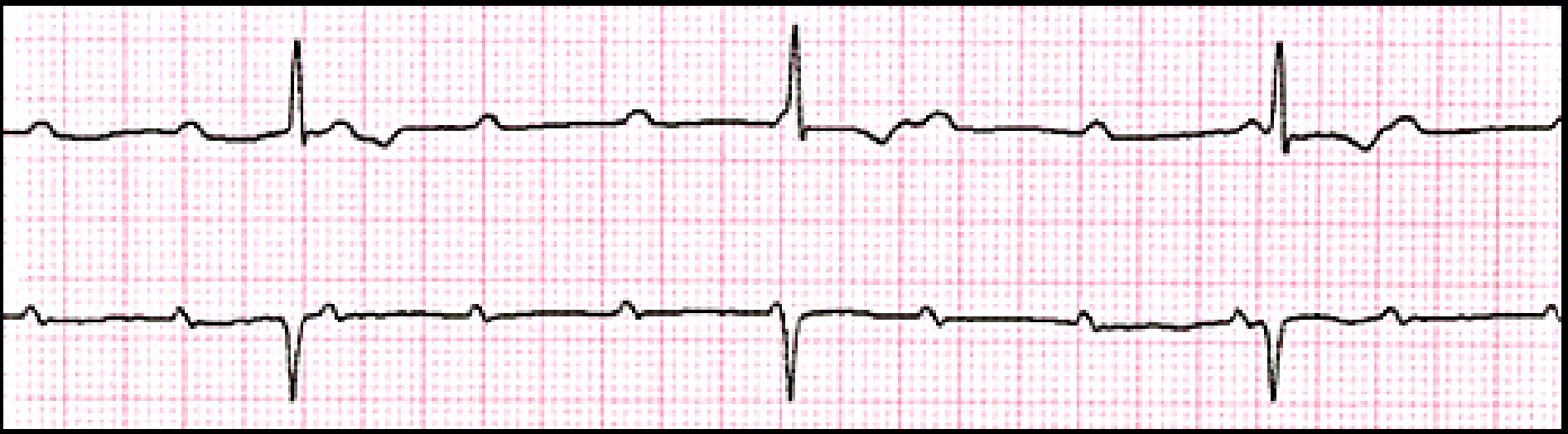

3. Derece AV blok

Üçüncü Derece AV Blok

- SA noddan çıkan uyarı AV noda iletilemez, uyarılar hiçbiri ventriküllere iletilemez.
- Ritim QRS kompleksleriyle ilişkisi olmayan (AV dissosiyasyon) düzenli olarak oluşan P dalgaları ile karakterizedir.
- Yavaş ve düzenli oluşan QRS kompleksleri vardır.

Üçüncü Derece AV Blok

- EKG özellikleri;

Hız : Atrial hız 60-100 atım/dk, ventrikül hızı ≤40 atım/dk

Ritim : Düzenli

P dalgası : Sinüs P dalgaları vardır. QRS kompleksleri ile ilişkisi yoktur. P dalgaları QRS kompleksinin içinde görülebilir.

P-R aralığı : Değişkendir.

QRS : Ventriküller AV noda yakın olarak yerleşmiş ektopik bir pacemaker tarafından aktive oluyorsa normal genişliktedir. ventriküler bir ektopik pacemaker tarafından aktive oluyorsa geniştir.

Third Degree (complete) AV Block

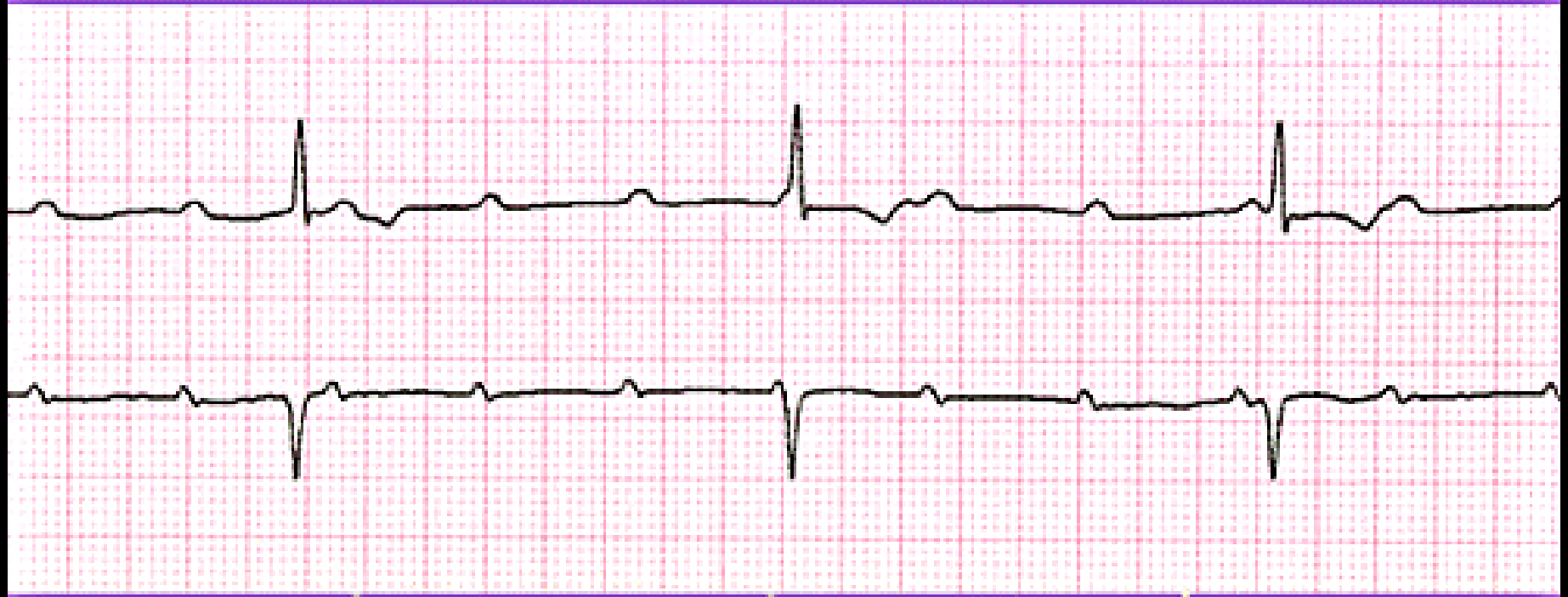

P Wave	PR Interval (in seconds)	QRS (in seconds)	Characteristics
Normal but not related to QRS	None	N/A	No relationship between P&RS

Üçüncü Derece AV Blok

- Klinik :
  - Sıklıkla İnf AMI
- Tedavi:
  - Atropin 0,5 mg ıv ve Transkutanöz pace veya transvenöz pace

VENTRİKÜLER ARİTİMLER

- Prematür ventriküler kontraksiyon
- Akselere ventriküler ritim
- Ventriküler taşikardi
- Ventriküler fibrilasyon
- Torsades de pointes

VT

Ventriküler Taşikardi (VT)

- Ektopik bir ventriküler odaktan hızlı uyarılar mevcuttur.
- Ciddi miyokardiyal irritabiliteyi gösterir
- Erken ventriküler vuru ile tetiklenir.
- Seri olarak birbirini takip eden 3 veya daha fazla geniş QRS kompleksleri tarafından oluşturulan hızlı ve düzenli bir ritimdir.

Ventriküler Taşikardi (VT)

- EKG

Hız	: 140-220 atım/dakika
Ritim	: Genel olarak düzenli
P dalgası	: İlişkili P dalgası yoktur
P-R aralığı	: Hesaplanamaz; P dalgası yoktur
QRS	: Geniş, çentikli

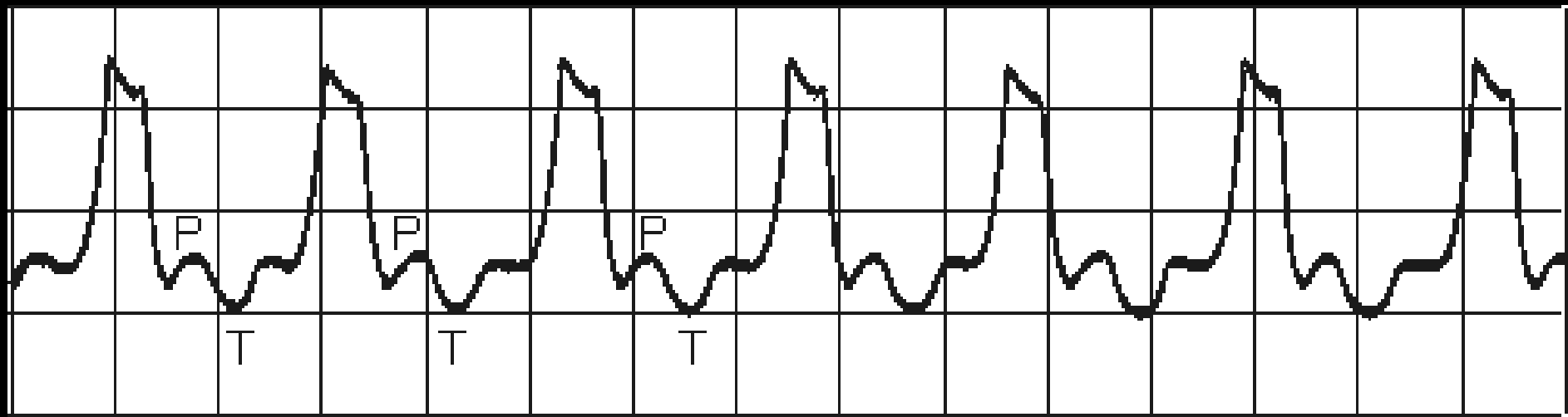

Ventriküler Taşikardi (VT)

- Klinik :
  - En sık neden iskemik kalp hst, AMI
  - Hipertrofik KMP, mitral valv prolapsusu, toksisite (digoksin, kinidin, sempatomimetikler)
  - Hipoksi, alkoloz, elektrolit anormallikleri
  - VT aberran iletili SVT'den ayırt edilemeyebilir

Ventriküler Taşikardi (VT)

- Tedavi:
  - Unstabil ise 100 j ile senkronize KV
  - Nabızsız ise defibrilasyon 200 j bifazik
- Klinik stabil
  - Lidokain 1-1.5 mg/kg ıv
  - Amiodaron 150 mg 10 dk'da ıv, 10 dk'da bir tekrar, total 2 g veya 0.5 mg/dk 18h infuzyon

Torsades de pointes (Dalgaların dansı)



Torsades de pointes

- QRS kompleksi ardışık sırada değişebilir.
- Acil servise arrest olarak gelebilir.
- Genellikle uzun QT ile ilişkilidir.
- Tedavide Mg 1-2 gr. IV verilir ve cevap alınırsa 0.5-2 gr/st infüzyona geçilir. Cevap alınamayan olgularda 5-10 dk içinde 5 gr verilebilir.
- ACLS (Advance cardiac life support)

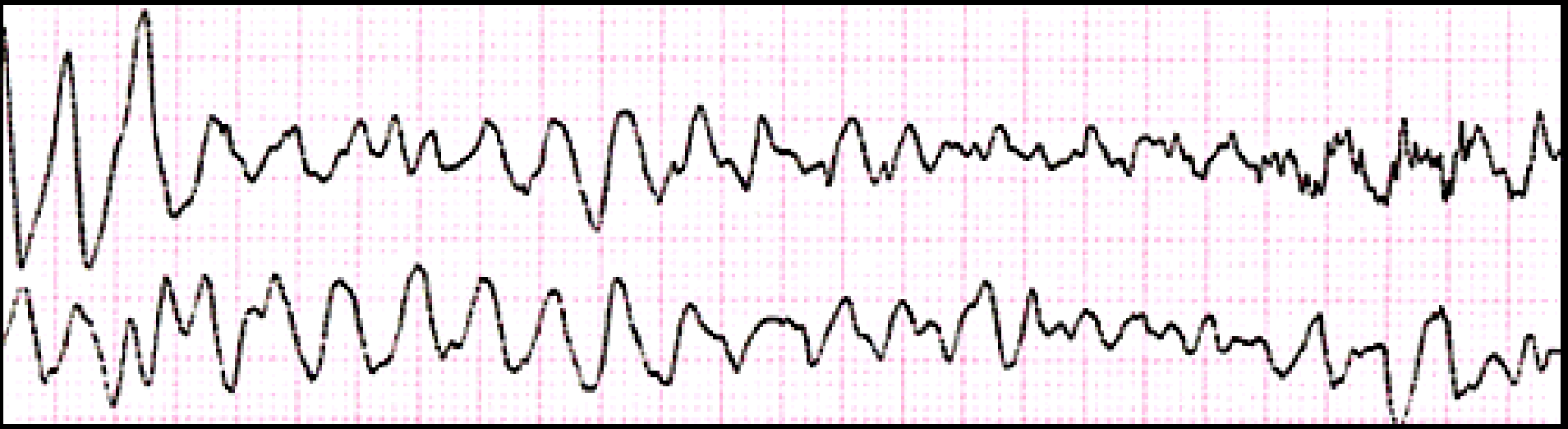

Ventriküler Fibrilasyon (VF)

VENTRİKÜLER FİBRİLASYON

- İskemi
- Elektriksel Şok

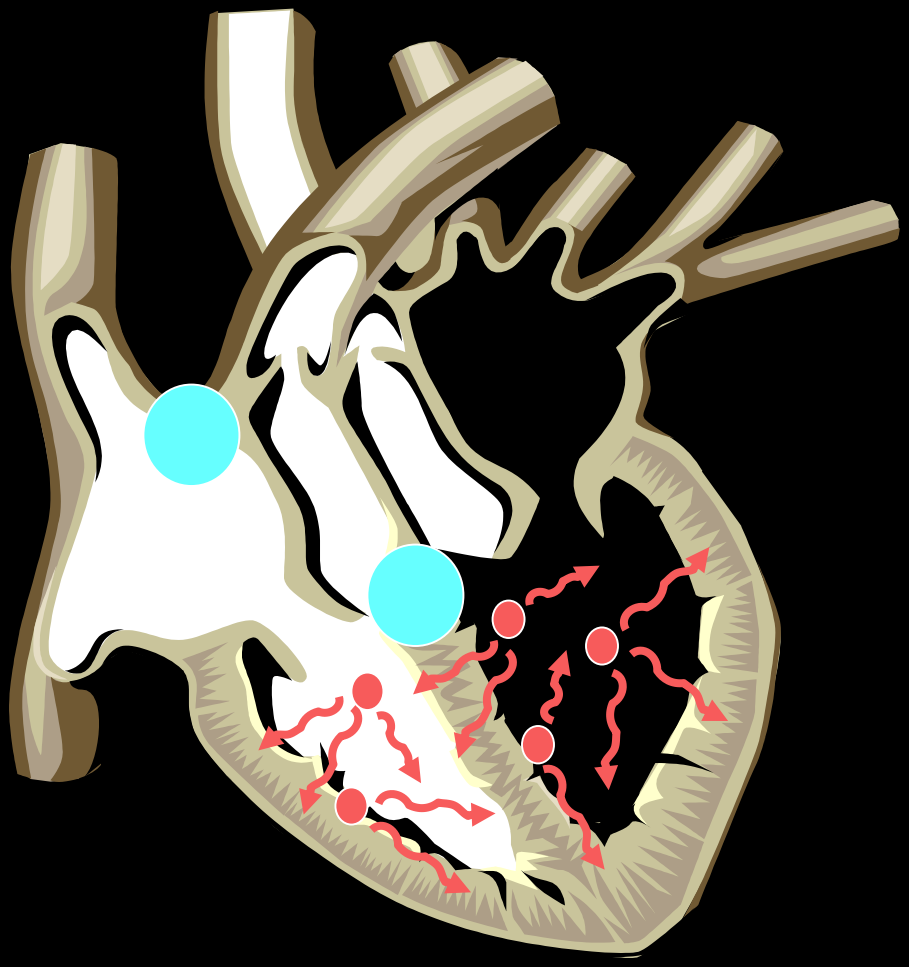

Ventriküler Fibrilasyon (VF)

- Ventrikül myokardı kasılamaz, organize olmayan kaotik bir biçimde titreşir
- Ritm genelde PVC veya VT tarafından tetiklenir.

- EKG özellikleri;

  Hız, ritim ve PQRST parametreleri ölçülemez (ölçülebilir dalga şekillerinin yokluğundan dolayı)

Ventricular Fibrillation

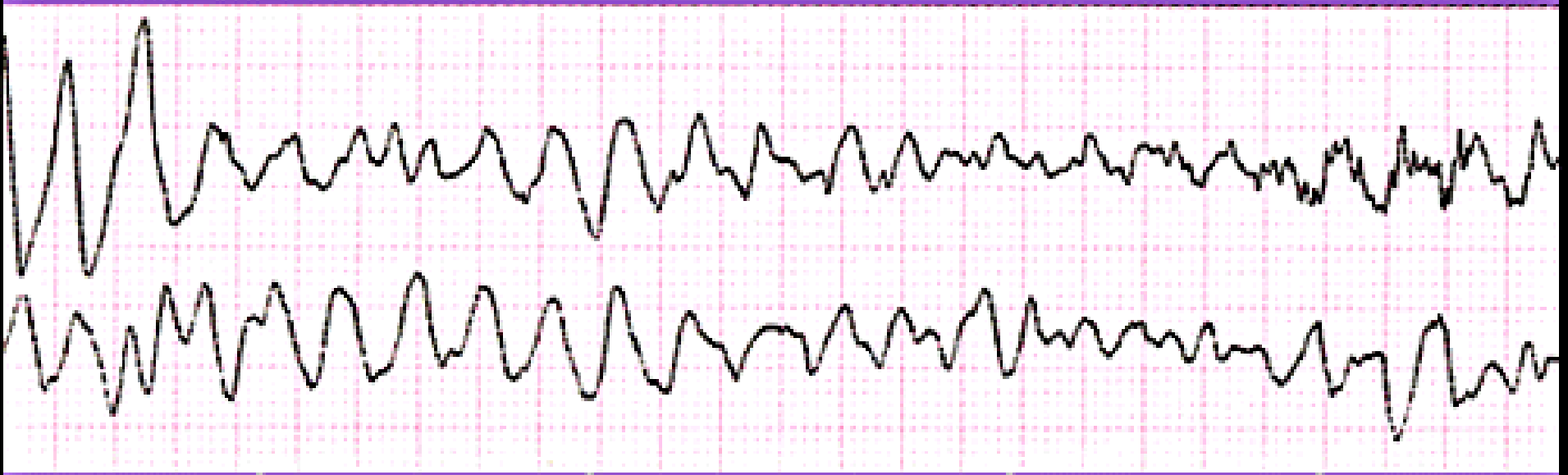

Heart Rate	Rhythm	P Wave	PR interval (in seconds)	QRS (in seconds)
300-600	Extremely irregular	Absent	N/A	Fibrillatory baseline

Ventriküler Fibrilasyon (VF)

- Klinik önemi:
  - Ciddi iskemik kalp hst, digoksin intoks, kinidin intoks, hipotermi, künt göğüs travması, ciddi elektrolit bozukluğu, vb
- Tedavi:
  - ACLS uygulanır
  - Defibrilasyon ve CPR

Preterminal ritimler

- Düşük başarılı resusitasyon oranı
  - Nabızsız elektriksel aktivite (PEA)
  - Kardiyak asistoli
  - Agonal ventrikuler ritim

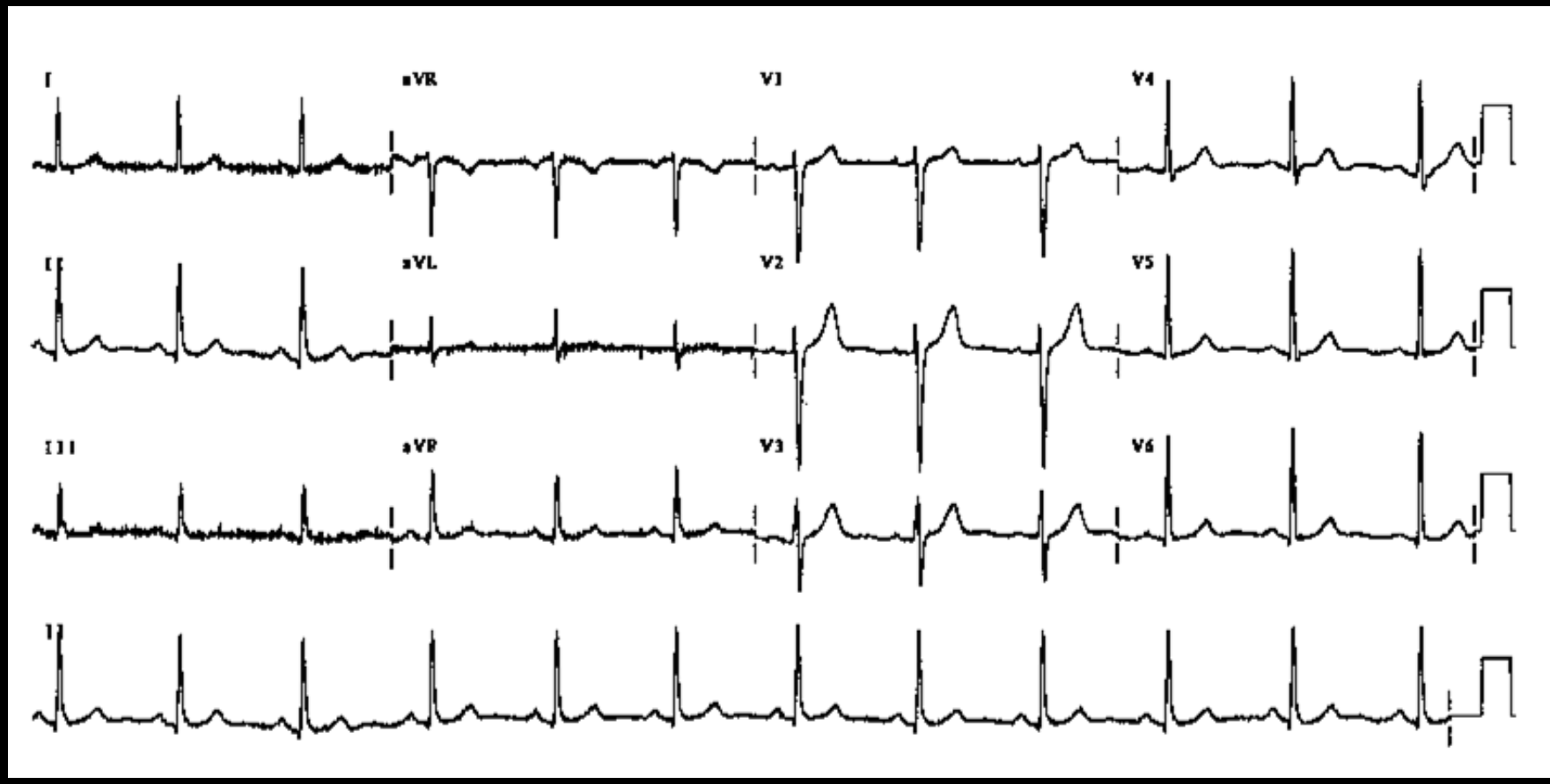

Nabızsız Elektriksel Aktivite

Nabızsız elektriksel aktivite

- Elektriksel kompleksler mevcuttur ancak mekanik kasılma yoktur.
- 6H, 5T(Geri döndürülebilir nedenleri düşün)
  - Hipovolemi, hipoksi, hipoglisemi, hipo/hiperkalemi, hipotermi, H + (asidoz)
  - Tamponad kardiyak, tansiyon pnx, tromboemboli (pulmoner/kardiyak), toksinler, travma
- Tedavi: ACLS(İleri kardiyak yaşam desteği)

Asistoli

- Miyokardiumun elektriksel aktivitesi yoktur.

- EKG özellikleri;

  Dalga defleksiyonları yoktur

  EKG'de düz bir çizgi görülür.

- Tedavi:
  - ACLS kılavuzu uygulanır
  - CPR

Ventricular Asystole (standstill)

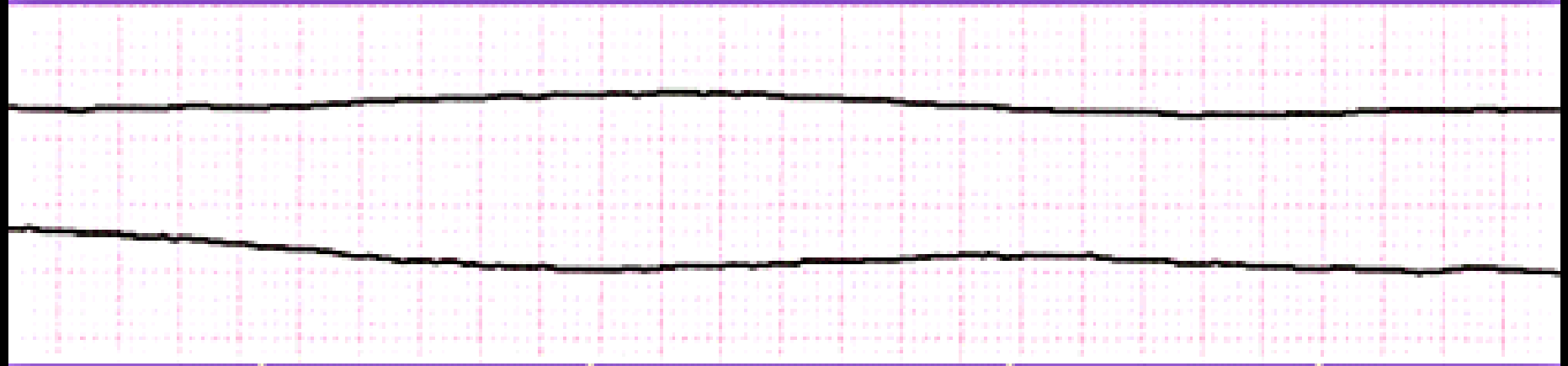

Heart Rate	Rhythm	P Wave	PR interval (in seconds)	QRS (in seconds)
Absent	Absent	Absent or present	N/A	Absent

Bradikardi Algoritm

- ABC sağla ve destekle
- Oksijen ver
- Monitör ve EKG
- Damar yolu aç

Bradikardinin neden olduğu perfüzyon bozuklu bulgu ve semptomları var mı?
(Bilinç durumu değişikliği, devam eden göğüs ağrısı, şokun diğer bulguları gibi)

- **Yeterli perfüzyon var**
- Monütöre bağla ve izle

- **Yeterli perfüzyon yok**
- TCP hazırlığı yap: özellikle yüksek derece bloklarda gecikmeden kullan. Ör. 2. derece tip II veya atropini pace gelene kadar düşün 3mg'ı geçme
- Epinefrin (2-10mikgr/dk) ya da dopamini(2-10 mik/kg/dk) kullanmayı düşün pace gelene kadar ya da pace etkisiz kalırsa

Monütöre bağla ve izle.
Kalıcı pace hazırlığı
- Eşlik eden duumların tedavisi
- İleri uzman görüşü

Taşikardi Algoritm

- ABC sağla ve destekle
- Oksijen ver
- Monitör ve EKG
- Geri döndürülebilir sebepleri ayırt et

↓

Hasta Stabil mi?

- ***Bilinç durumu değişikliği***
- ***Devam eden göğüs ağrısı***
- ***Hipotansiyon ve diğer şok bulguları (150/dk altında hıza bağlı semptomlar nadirdir)***

← **Stabil**

- ***Damar yolu***
- ***12 lead EKG?***
- ***QRS geniş mi?***

↓ ↓

→ **Unstabil**

Acil senkronize kardiyoversiyon uygula

- *Sedasyon ver ama bunun için gecikme*
- *Konsültasyon iste*
- *Nabiz kaybolursa PEA algoritmini uygula*

Dar QRS

- ***Ritim düzenli mi düzensiz mi?***

Düzenli

- ***Vagal manevra***
- ***Ca kanal blokeri***

- ***Ritim düzeldi ise muhtemel SVT, uzun dönem tedaviyi düzenle***
- ***Düzelmediyse atriyal flatter, ektopik atriyal ya da junctional taşikardi?***

Düzensiz

- ***Muhtemelen Atrial fibrilasyon, atriyal flatter ya da MFAT***
- ***Hız kontrol***
- ***Sinüse çevirme***

Geniş QRS (≥0.12sn)

- ***Ritim düzenli mi düzensiz mi?***

Düzenli

- ***VT ya da belirsiz ritim***
- ***Amiodaron 150 mg IV, 10 dakikada max 2.2 mg/kg/gün***
- *Elektif kardiyoversiyon için hazırlan*

Düzensiz

- ***Aberan iletili AF***
- ***AF + preeksitasyon send (WPW)***
- *Ca kan blokerlerinden kaçın, amiodaron düşünülebilir*