Acil Serviste Kafa BT (Bilgisayarlı Tomografi) Değerlendirmesi

Uzm. Dr. Alpay TUNCAR

Acil Tıp Uzmanı

KIZILTEPE DEVET HASTANESİ

Kafa Travmasında Bt

- Hızlı ve etkin
- Kolay ulaşılabilir

Acil Serviste Kafa Bt Ne Zaman İstenir?

Düşük dereceli risk bulguları	Orta dereceli risk bulguları	Yüksek dereceli risk bulguları
- Asemptomatik - Baş ağrısı - Baş dönmesi - Skalpde hematom, laserasyon kontüzyon veya abrazyon	- Bilinç değişikliği veya kaybı - İlerleyici baş ağrısı - Alkol/ilaç intoksikasyonu - Posttravmatik nöbet - Hikayede tutarsızlık, eksiklik - Yaş < 2 - Kusma - Posttravmatik amnezi - Kafa tabanı kırığı bulguları - Çoklu travma - Ciddi yüz yaralanması - Muhtemel çökme kırığı - Çocuk istismarı şüphesi - Ciddi subgaleal şişlik	- Alkol, ilaç intoksikasyonu, metabolik bozukluk veya nöbete bağlı olmayan bilinç bozukluğu - Bölgesel nörolojik defisit - Bilinç düzeyinde azalma - Delici kafa yaralanmaları veya çökme kırığı

Greenberg MS. Handbook of Neurosurgery. 7th ed. Kanada: Thieme, 2010:850-929.

T.C. SAĞLIK BAKANLIĞI
KIZILTEPE DEVLET HASTANESİ
1991

Acil Serviste Kafa Bt Ne Zaman İstenir?

- Düşük dereceli risk grubundaysa

- Yalnızca gözlenir.
- Direkt grafi gerekmez.

Acil Serviste Kafa Bt Ne Zaman İstenir?

- Hasta güvenilir bir kişi tarafından izlenebilecekse, kafa travmasında gelişebilecek komplikasyonlar ve kafa içi basıncı artışı semptomları anlatılarak
  - (bilinç ve davranış değişikliği, uyandırılmada güçlük, peltek konuşma, baş ağrısında artış, inatçı kusma, kol veya bacaklarda güç veya his kaybı, göz bebeklerinde çap farkı, nöbet, travma alanında ki ilerleyici şişme)

- Hastaneden çıkartılır.

- Lineer, deplase olmamış fraktürler tedavi gerektirmez

Acil Serviste Kafa Bt Ne Zaman İstenir?

İntrakraniyal yaralanma riski orta veya yüksek dereceli

↓

Kontrastsız

↓

BEYİN BT

Acil Serviste Kafa Bt Ne Zaman İstenir?

- Eğer multi-travmalı bir vakaysa ve kontrastlı Batın-Toraks BT çekilecekse → önce kontrastsız BEYİN BT çekilir!!

Bt' de Ne Görürüz?

- Kanama → Beyaz
- İnfarkt → Siyah
- Kırık → Kırık Hattı

Bt' de Ne Görürüz?

- Primer hasar → darbe alındığı anda oluşur
  - Kontüzyon
  - Hematom (parankimal-epidural-subdural)
  - Aksonal ve vasküler hasar

- Sekonder hasar → travmaya ikincil gelişir
  - İK Basınç artışı
  - Serebral ödem
  - Enfeksiyon
  - Hipoksi-infarkt

Bt' de Ne Görürüz?

- **Hemorajik Kontüzyon**
  - Peteşiyal kanamalara sebep olan parankimal hasar
  - Genelde kortekste
  - Çevresel ödem, subaraknoid aralığa açılma yapabilir
  - Frontal lobların anterior ve lateral yüzleri, temporal loblar
  - Erken dönemde saptanmaları güç birkaç güne lezyon daha netleşir
  - Parankim içerisinde ebatları büyük ve kan-sıvı seviyesi verenlerin prognozu kötü!
  - «Coup-contrecoup»

Hemorajik Kontüzyon

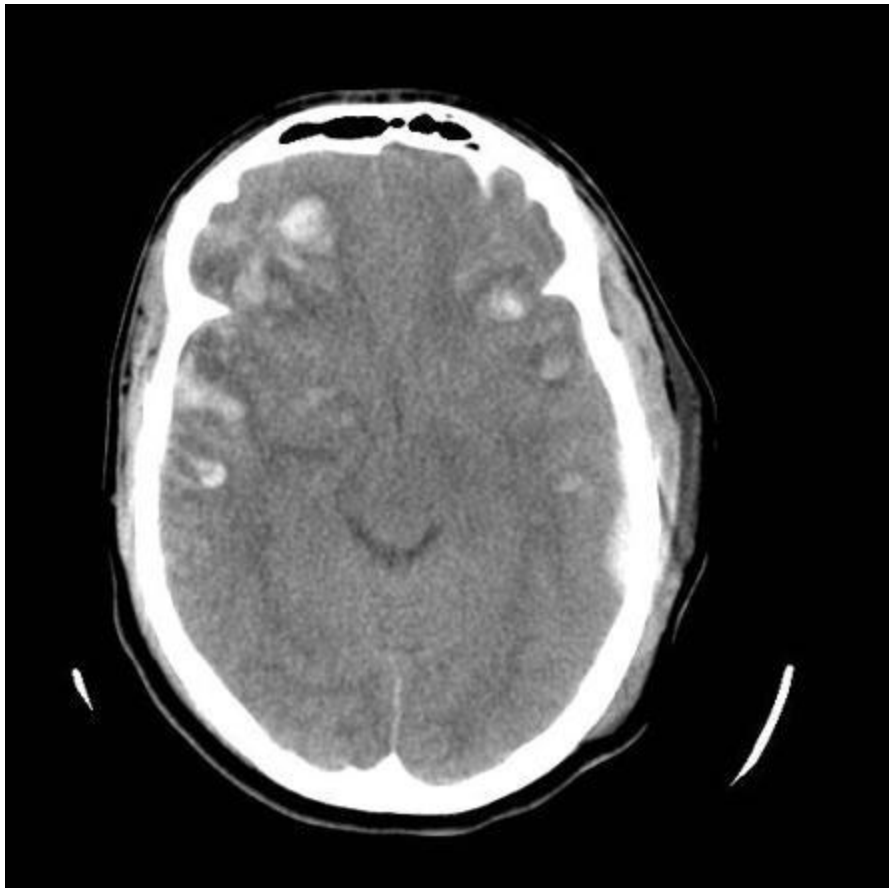

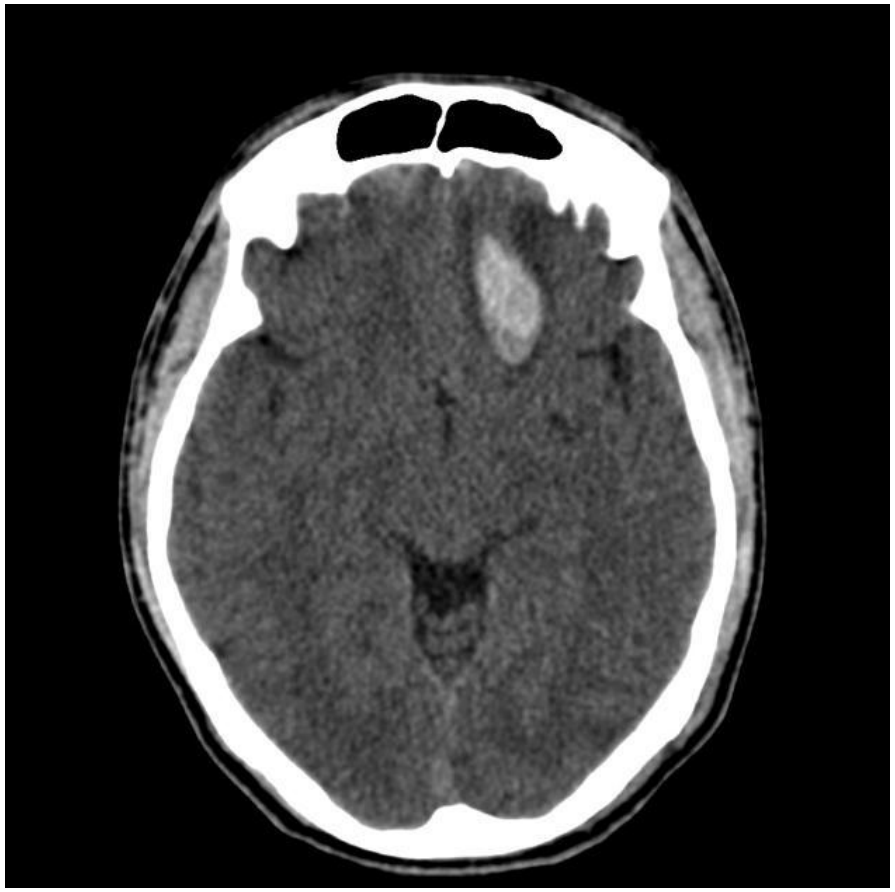

Bt' de Ne Görürüz?

- **Epidural Hematom**
  - İç tabula ile dura arasına olan kanamadır
  - En sık temporal kemik kırığı!!! → Çocuklarda kırık olmayabilir!!
  - A.meningea media (en sık) veya ven yırtılması
  - Lucid interval → olay anı ile klinik kötüleşme arasında ki geçen aldatıcı süredir
  - Konveks
  - Akut dönemde swirl sign!
  - Sütürleri geçmez
  - Kronikleştikçe konkav hale gelebilir

Epidural Hematom

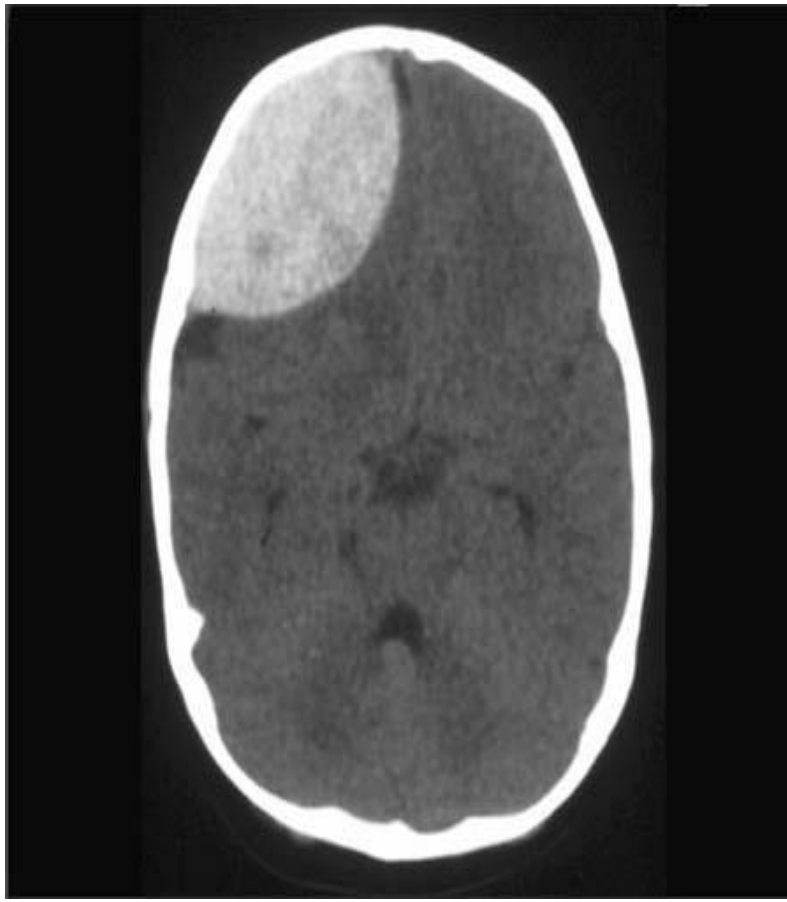

Bt' de Ne Görürüz?

- **Subdural Hematom**
  - Travmaya bağlı subdural köprü venlerin yırtılması
  - Pia/Araknoid membran ile dura arasında
  - 0-3 gün AKUT
  - 3 gün- 3 hafta SUBAKUT
  - 3 hafta dan sonraki lezyonlar KRONİK
  - Yaşlılarda atrofi ve gergin köprü venler sebebiyle minör travma öyküsü → geç bulgu
  - Konkav
  - Sütürleri geçebilir
  - Swirl sign

Subdural Hematom

Bt' de Ne Görürüz?

- **Subdural Hematom**
  - Kronikleştikçe seviyelenir → Konveks-Elipsoid
  - Subakut dönemde İZODENS→KOLAY ATLANIR
  - Bilateral → Ventriküller Eşit Komprese → Şift Yok→ KOLAY ATLANIR

NASIL YANILMAYIZ?

Sulcuslara dikkat!!
Beyaz-gri cevher ayrım yeri dikkat!!
Yine emin değilsek → kontrastlı tetkik veya MRG!!

Subdural Hematom (Kronik)

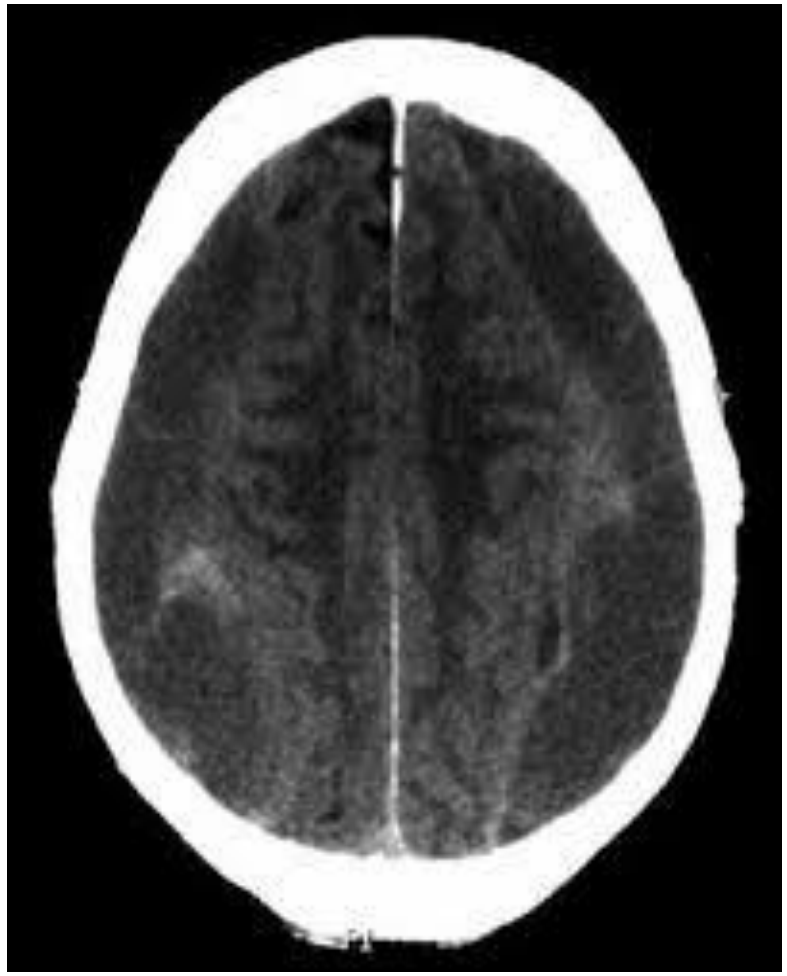

Bt' de Ne Görürüz?

- **Subdural Hematom**
  - Çocuklarda «dövülmüş çocuk/çocuk istismarı»
  - Subdural Higroma → Subdural hematomların çözülmesinden sonra ve araknoid zar yırtıklarında subdural mesafeye BOS ile izointens sıvı birikimi

Subdural Hematom (Higroma)

Bt' de Ne Görürüz?

- **İntraserebral hematom (İCH):**
- Arteriyel veya venöz kanın,ani olarak beyin dokusu içine geçişi, ölüm oranı yüksek → damar dışına çıkan kan miktarı , oluşmuşsa hematomun kitlesi, yaygınlığı ve yerleşimi ile yakından ilişkili
  - Hipertansiyon
  - Diyabet
  - ileri yaş
  - erkek cinsiyet
  - yüksek alkol alımı

İntraserebral hematom

Bt' de Ne Görürüz?

- **Subaraknoid kanama:**
  - Araknoid ve Pia arasına, fokal veya diffüz, subdural veya epidural hematom komşuluğunda da, sulcal-cisternal veya ventriküllerde hiperdens görünüm
    - %50-70 anevrizma rüptürü
    - Avm
    - Travma
    - Kanama diatezleri

Subaraknoid kanama

Bt' de Ne Görürüz?

- **Aksonal Hasar:**
  - Rotasyon ve akselerasyon/deslerasyona bağlı hasarlanmadır
  - Kafa travması → Bt de gross bulgu yok → Koma ve Ağır Prognoz → AKLINA GETİR
  - Travma esnasında aksonlarda gerilme ve buna bağlı zedelenme
  - En sık:
    - gri-/beyaz cevher bileşkesi
    - Korpus kallozum
    - Beyin sapı
    - İnternal kapsül
    - Superior serebellar pedinkül
  - MR' da T2 Sekans (veya SWI) en hassas

Diffüz Aksonal Hasar

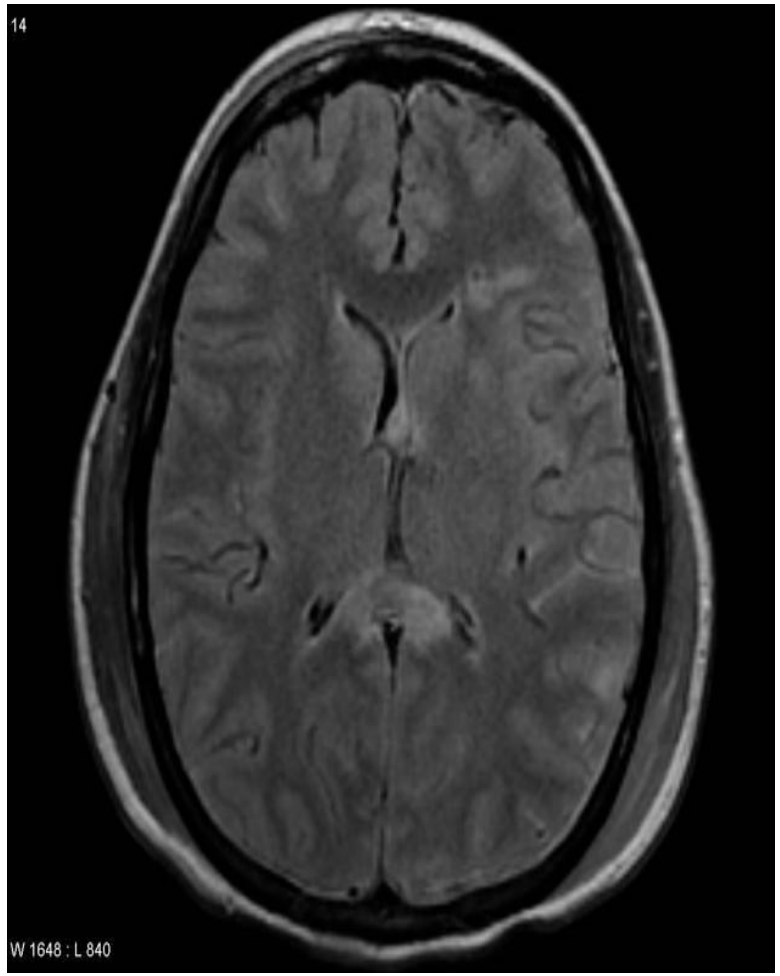

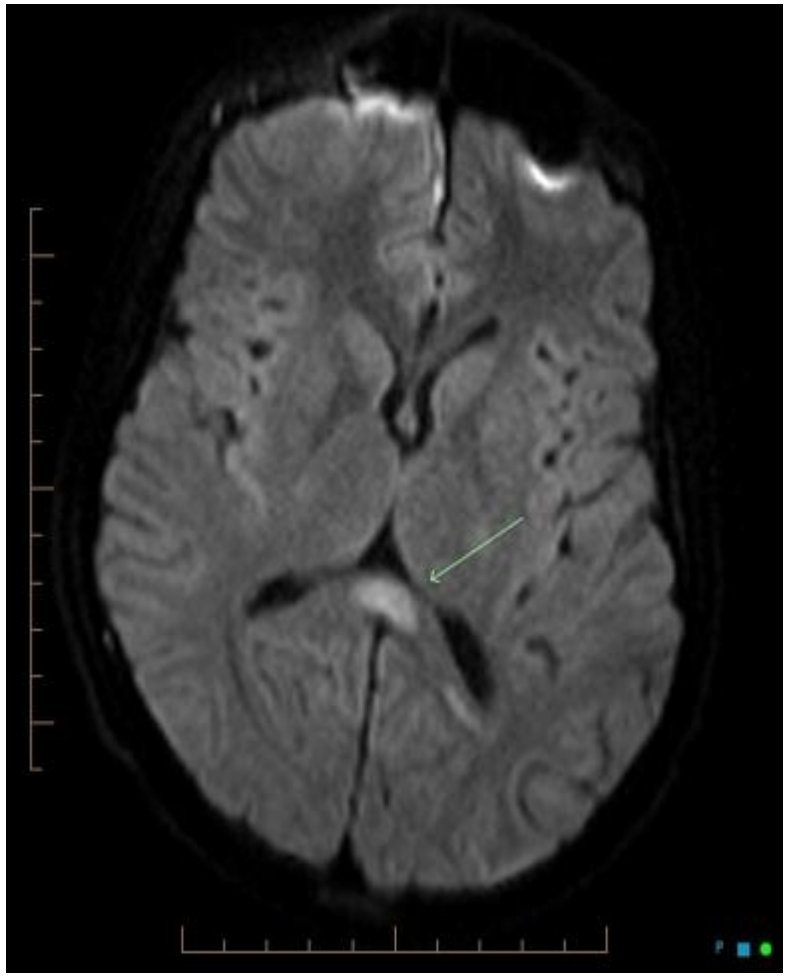

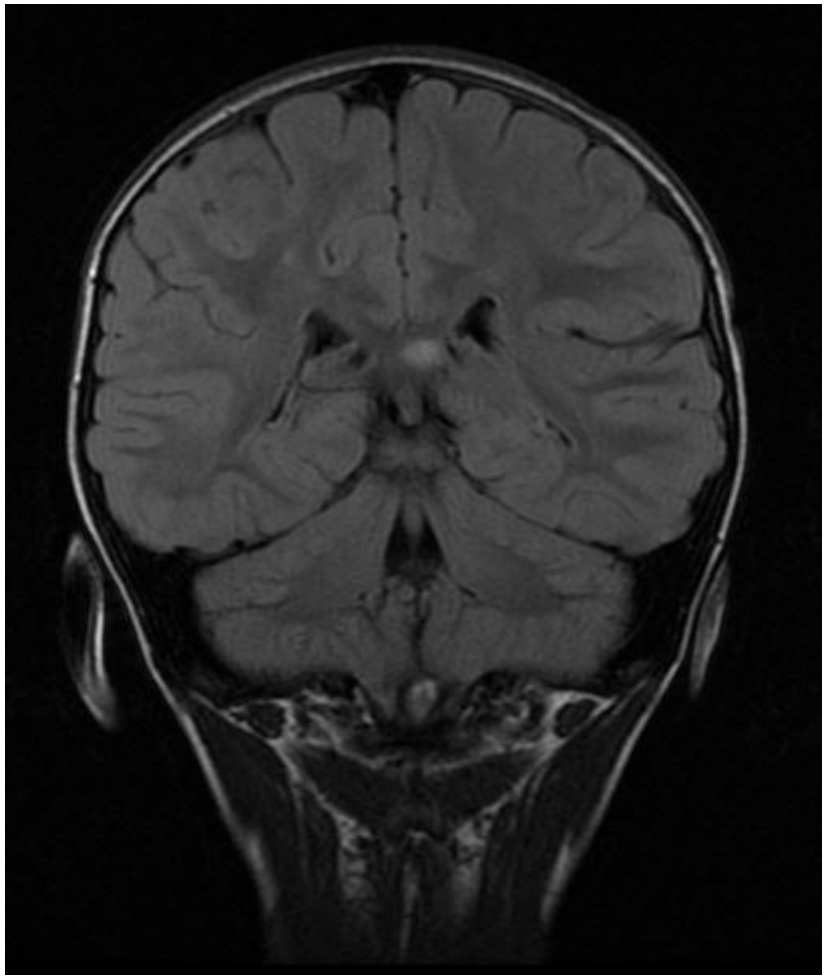

Bt’ de Ne Görürüz?

- **Kırıklar**
  - Tipe göre 3’e ayrılır
    - Lineer kırıklar (çatlak)
    - Separe kırıklar (ayrışma)
    - Depresyon kırıkları (çökme)
  - Yerine göre 2’ ye ayrılır
    - Kubbe kırıkları
    - Kaide kırıkları

Bt' de Ne Görürüz?

- Tipe göre:
  - **Lineer kırıklar:** Kafa travmalarında tespit edilen çatlaklar. DG veya BT ile tespit edilebilirler. 24h doldurana kadar takip gerektirir.
  - **Separe kırıklar:** Kafa kemiğinin iki kenarının birbirinden ayrıştığı kırıklardır. Lineere göre daha şiddetli travma. Epilepsi veya kanama gelişme riskine karşı yatış ve takip gerektirir.
    - 3y↓ çocuklarda dural hasar sonucu kırık hattında kemik ayrışmasında artış ihtimali nedeniyle 2 ay sonra mutlaka nrş kontrolü!!
  - **Depresyon kırıkları:** kemik parçaları beyine doğru çökmüş, tek veya multiple parçalı, gözle veya elle farkedilebilir, mutlaka yatış ve gerekirse cerrahi. Bebeklerde kemik yapının ince ve elastik yapısı nedeniyle «PİNPON» çökme kırığı.

Kırıklar

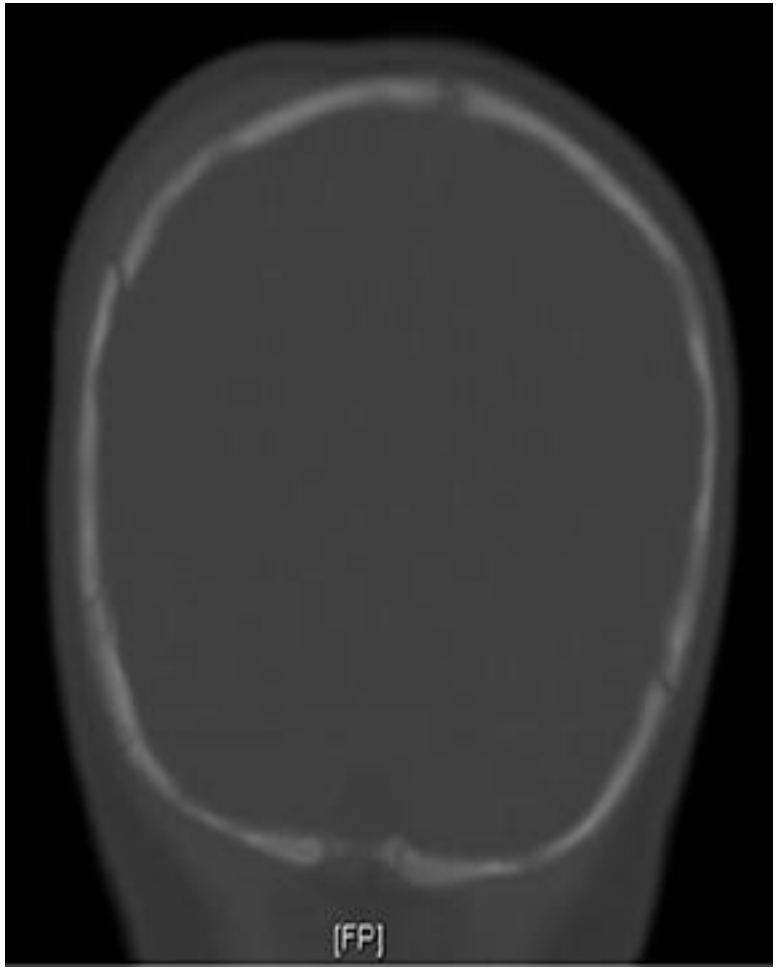

Lineer

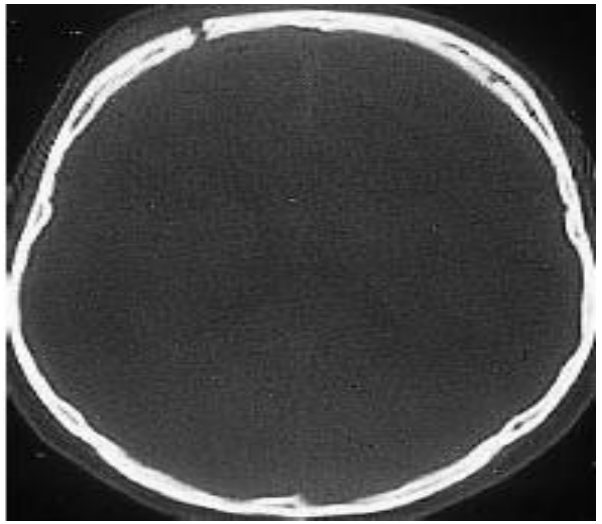

Separe

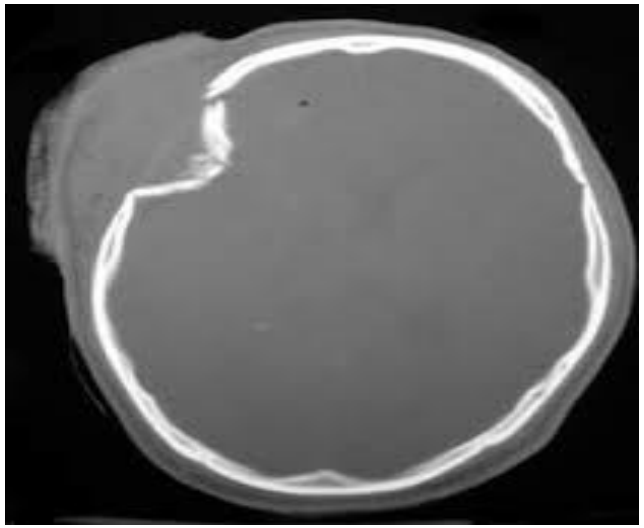

Çökme

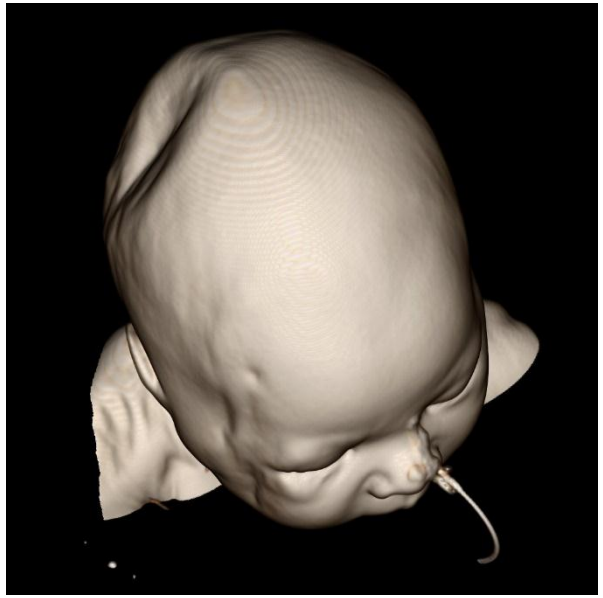

Pinpon

Bt' de Ne Görürüz?

- Yerine göre
  - **Kubbe kırıkları:** Kafa kubbesinde ve yan tarafında görülen kırıklardır. Tipe göre 3 kırık şeklide gelişebilir.
  - **Kaide kırıkları:** Kafatası tabanında gelişen kırıklardır. Kafa içine giren büyük damarların, giren ve ayrılan sinirlerin geçtiği kanalcıkları içerdiğinden kırık lezyonlarında sağırlık-dengesizlik-çift görme-görmeme-yüz felci.. Gibi belirtilere dikkat. Genelde tedavi gerektirmez.

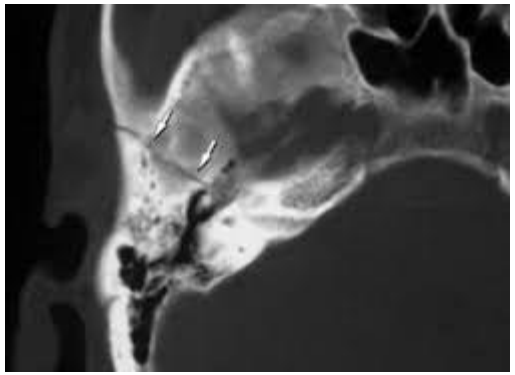

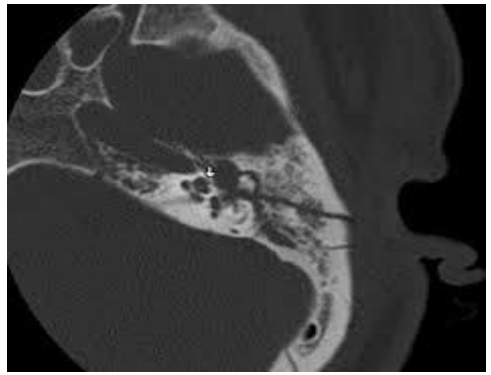

TEŞEKKÜRLER…